

F.H.CAMALOV, E.Y.ŞƏRİFOV, D.M.PƏNAHOV

CƏRRAHİ XƏSTƏLİKLƏR

F.H.Camalov, E.Y.Şərifov, D.M.Pənahov

CƏRRAHİ XƏSTƏLİKLƏR

Dərslik

*Azərbaycan Tibb Universitetinin elmi şurasının
02 iyul 2021-ci il tarixli iclasının 06 sayılı
protokolu ilə nəşrə tövsiyə edilib.*

**BAKI
ŞİRVANNƏŞR
2021**

Rəyçilər: Ağayev R.
*Tibb elmləri doktoru, professor,
Topçubaşov adına elmi-tədqiqat cərrahlik
institutunun direktoru.*

İbrahimli Ş.F.
Tibb elmləri doktoru, professor

Korrektor: *Camalova T.P.*

F.H.Camalov, E.Y.Şərifov, D.M.Pənahov

CƏRRAHİ XƏSTƏLİKLƏR

Dərslük

Bakı-Şirvan-2021-564 səh.

Kitab tibb universiteti tələbələri üçün nəzərdə tutulur, eyni zamanda cərrahiyyə üzrə rezidentlər, həkimlər və müəllimlər üçün dərslikdir.
ISBR -978-9952-37-673-9

C $\frac{83.3.Az(2)}{054}$

© F.H.Camalov, E.Y.Şərifov, D.M.Pənahov, 2021

MÜNDƏRİCAT

FƏSİL I. QALXANABƏNZƏR VƏZİNİN CƏRRAHİ XƏSTƏLİKLƏRİ.....	9
Qalxanabənzər vəzinin anatomik-fizioloji quruluşu.....	10
Qalxanabənzər vəzinin inkişafı.....	10
Qalxanabənzər vəzinin anatomiyası.....	10
Qalxanabənzər vəzinin histologiyası.....	10
Qalxanabənzər vəzinin qan təchizəti.....	11
Qalxanabənzər vəzidən venoz qanın axını.....	11
Qalxanabənzər vəzidən limfanın axını.....	11
Qalxanabənzər vəzinin qonşu strukturlarla vacib münasibətləri.....	12
Qalxanabənzər vəzinin fiziologiyası.....	12
Qalxanabənzər vəzidə yodun metabolizmi.....	12
Qalxanabənzər vəzi hormonlarının sintezi.....	12
Qalxanabənzər vəzinin funksional sinaqları.....	13
Qalxanabənzər vəzinin müayinə metodları.....	14
Qalxanabənzər vəzinin xəstəliklərində istifadə olunan fiziki müayinə metodları.....	15
Qalxanabənzər vəzinin xəstəliklərində istifadə olunan instrumental müayinə metodları.....	16
Ur.....	19
Urun təsnifatı.....	19
Qalxanabənzər vəzinin funksional pozğunluqları.....	20
Hipotireoidizm.....	20
Tireotoksikoz.....	23
Graves xəstəliyi.....	25
Çoxdüynlü ur.....	33
Tək düynlü toksik ur.....	37
Tireoiditlər.....	39
Kəskin tireoidit.....	39
Yarımkəskin tireoidit.....	40
Xroniki fibroz tireoidit.....	42
Xroniki autoimmun tireoidit.....	43
Qalxanabənzər vəzinin şişləri.....	46
Qalxanabənzər vəzinin xoşxassəli şişləri.....	46
Qalxanabənzər vəzinin bədxassəli şişləri.....	46
Ədəbiyyat.....	50
FƏSİL II. SÜD VƏZİLƏRİNİN CƏRRAHİ XƏSTƏLİKLƏRİ.....	51
Süd vəzilərinin anatomik-funksional quruluşu.....	52
Süd vəzilərinin anatomiya və fiziologiyası.....	52
Süd vəzilərinin müayinə metodları.....	54
Xüsusi müayinə metodları.....	56
Süd vəzilərinin inkişaf qüsurları.....	58
Süd vəzisi xəstəliklərinin ümumi təsnifatı.....	58
Süd vəzisinin iltihabi xəstəlikləri.....	59
Kəskin mastit.....	59
Xroniki mastit.....	61
Mondor xəstəliyi.....	61
Süd vəzisinin xoşxassəli displaziyası.....	62
Süd vəzisinin tək sisti.....	65
Ginekomastiya.....	65

Süd vəzisinin xoşxassəli şişləri.....	65
Fibroadenoma.....	65
Süd vəzisinin yarpağabənzər şişi.....	66
Lipoma.....	66
Axacaqdaxili papilloma.....	66
Süd vəzisinin bədxassəli şişləri.....	67
Süd vəzisinin xərçəngi.....	67
Ədəbiyyat.....	75
FƏSİL III. QIDA BORUSUNUN CƏRRAHİ XƏSTƏLİKLƏRİ.....	77
Qida borusunun embriologiyası, anatomiyası və fiziologiyası.....	78
Qida borusunun embriologiyası.....	78
Qida borusunun anatomiyası.....	78
Qida borusunun fiziologiyası.....	83
Qida borusunun xəstəliklərinə klinik və diaqnostik yanaşma.....	86
Qida borusunun anadangəlmə anomaliyaları.....	88
Qida borusunun atreziyası və traxeoözofageal fistul.....	88
Qida borusunun zədələnmələri.....	91
Qida borusunun yad cisimləri.....	96
Mallory-Weiss sindromu.....	99
Qida borusunun kimyəvi yanıqları.....	100
Qida borusunun hərəkəti pozğunluğu ilə müşayiət olunan xəstəliklər.....	105
Kardial hissənin axializiyası.....	105
Diffuz ezofaqospazm.....	113
Qastroözofageal reflüks xəstəliyi.....	116
Aşağı yemək borusu həlqəsi.....	124
Qida borusunun divertikulu.....	125
Farınqozofageal (Zenker) divertikul.....	126
Traksion parabronxial divertikul.....	128
Pulsion epifrenal divertikul.....	128
Qida borusunun xoşxassəli şişləri.....	130
Qida borusunun leyomioması.....	131
Qida borusunun polipi.....	132
Barret qida borusu.....	133
Qida borusunun bədxassəli şişləri.....	139
Qida borusunun (yastı-hüceyrəli) xərçəngi.....	139
Qida borusunun adenokarsinoması.....	140
Ədəbiyyat.....	151
FƏSİL IV. MƏDƏ VƏ ONİKİBARMAQ BAĞIRSAĞIN CƏRRAHİ XƏSTƏLİKLƏRİ.....	153
Mədə və onikibarmaq bağırsağın embrional inkişafı.....	154
Mədənin embrional inkişafı.....	154
Onikibarmaq bağırsağın embrional inkişafı.....	154
Mədə və onikibarmaq bağırsağın cərrahi anatomiyası.....	155
Mədənin cərrahi anatomiyası.....	155
Onikibarmaq bağırsağın cərrahi anatomiyası.....	164
Mədə və onikibarmaq bağırsağın histoloji quruluşu.....	170
Mədə və onikibarmaq bağırsağın peptidləri.....	171
Mədə və onikibarmaq bağırsağın fiziologiyası.....	173
Patofizioloji pozğunluqlar.....	179
Mədə və onikibarmaq bağırsağın xora xəstəliyi.....	180

Mədə və onikibarmaq bağırsağ xoralarının ağırlaşmaları.....	195
Qanaxma ilə ağırlaşmış xoralar.....	195
Perforasiya ilə ağırlaşmış xoralar.....	207
Piloroduodenal stenozla ağırlaşmış xoralar.....	215
Mədə xərçəngi.....	217
Əməliyyat olunmuş mədənin xəstəlikləri.....	238
Postqastrorezeksion və postvəqotomik sindromlar.....	238
Dempinq sindrom.....	240
Erkən dempinq sindrom.....	240
Gecikmiş dempinq sindrom.....	244
Postvəqotomik ishal.....	244
Qələvi reflüks-qastrit.....	245
Roux sindromu.....	247
Gətirici və aparıcı ilgək sindromu.....	249
Gətirici ilgək sindromu.....	249
Aparıcı ilgək sindromu və anastomozun strikturası.....	250
Gecikmiş postqastrorezeksion və postvəqotomik ağırlaşmalar.....	252
Mədə güdülünün xərçəngi.....	252
Öd daşı xəstəliyi.....	252
Zollinger-Ellison sindromu.....	253
Mədənin burulması.....	260
Kəskin mədə burulması.....	260
Xroniki mədə burulması.....	261
Mədənin bezoarları.....	262
Mədənin yad cisimləri.....	264
Onikibarmaq bağırsağın divertikulu.....	265
Onikibarmaq bağırsağın mənfəzərci divertikulu.....	265
Onikibarmaq bağırsağın mənfəzdaxili divertikulu.....	268
Mədə və onikibarmaq bağırsağın zədələnmələri.....	269
Mədənin zədələnmələri.....	269
Onikibarmaq bağırsağın zədələnmələri.....	274
Ədəbiyyat.....	280
FƏSİL V. NAZİK BAĞIRSAĞIN CƏRRAHİ XƏSTƏLİKLƏRİ.....	281
Nazik bağırsağın embriologiyası, anatomiyası, histologiyası və fiziologiyası haqqında qısa məlumat.....	282
Nazik bağırsağın embriologiyası.....	282
Nazik bağırsağın anatomiyası.....	283
Nazik bağırsağın histologiyası.....	289
Nazik bağırsağın fiziologiyası.....	291
Həzm və absorbsiya.....	292
Nazik bağırsağın inkişaf qüsurları.....	300
Meckel divertikulu.....	300
Crohn xəstəliyi.....	304
Nazik bağırsağın şişləri.....	313
Nazik bağırsağın xoşxassəli şişləri.....	316
Nazik bağırsağın bədxassəli şişləri.....	317
Adenokarsinoma.....	317
Nazik bağırsağ fistulları.....	319
Ədəbiyyat.....	325

FƏSİL VI. SOXULCANVARI ÇIXINTININ CƏRRAHİ XƏSTƏLİKLƏRİ.....	327
Soxulcanvari çıxıntının anatomiyası, histoloji quruluşu və fiziologiyası haqqında qısa məlumat.....	328
Soxulcanvari çıxıntının anatomiyası.....	328
Soxulcanvari çıxıntının histoloji quruluşu.....	329
Soxulcanvari çıxıntının fiziologiyası.....	329
Kəskin appendisit.....	330
Kəskin appendisitın ağırlaşmaları.....	339
Soxulcanvari çıxıntının kəskin appendisiti xatırladan nadir cərrahi xəstəlikləri.....	347
Fibroblastik appendisit.....	347
Miksoqlobulyoz.....	347
Soxulcanvari çıxıntının şişləri.....	348
Sistik şişlər və peritoneal psevdomiksoma.....	348
Soxulcanvari çıxıntının mukoselesi.....	349
Soxulcanvari çıxıntının adenokarsinoması.....	349
Soxulcanvari çıxıntının karsinoid şişləri.....	349
Ədəbiyyat.....	350
FƏSİL VII. YOĞUN BAĞIRSAĞIN CƏRRAHİ XƏSTƏLİKLƏRİ.....	351
Yoğun bağırsağın embrioloji inkişafı, anatomiyası, histologiyası və fiziologiyası haqqında məlumat.....	352
Yoğun bağırsağın embriologiyası.....	353
Yoğun bağırsağın cərrahi anatomiyası.....	354
Yoğun bağırsağın şöbələri.....	354
Kor bağırsaq.....	354
Qalxan çənbər bağırsaq.....	355
Köndələn çənbər bağırsaq.....	356
Enən çənbər bağırsaq.....	356
S-vari bağırsaq.....	357
Yoğun bağırsağın qan təchizatı.....	357
Yoğun bağırsağın innervasiyası.....	362
Yoğun bağırsağın histologiyası.....	363
Yoğun bağırsağın fiziologiyası.....	365
Qeyri-spesifik xorali kolit.....	371
Yoğun bağırsağın divertikulyozu və divertikulit.....	387
Yoğun bağırsağın polipləri.....	398
Neoplastik poliplər (adenomalar).....	401
Dişli adenoma.....	406
Qeyri-neoplastik poliplər.....	407
Hiperplastik polip.....	407
Hamartomatoz poliplər.....	408
Yuvenil poliplər və yuvenil polipoz.....	408
Peutz-Jeghers sindromu.....	409
Ailəvi adenomatoz polipoz.....	411
Çənbər bağırsağın xərçəngi.....	413
Yoğun bağırsağın burulması.....	437
S-vari bağırsağın burulması.....	438
Meqakolon.....	443
Hirschsprung xəstəliyi.....	445
Ədəbiyyat.....	452

FƏSİL VIII. DÜZ BAĞIRSAĞIN CƏRRAHİ XƏSTƏLİKLƏRİ.....	453
Düz bağırsağın anatomiyası, fiziologiyası və histologiyası haqqında məlumat.....	454
Düz bağırsağın anatomiyası	454
Anorektal sahələr	460
Düz bağırsağın histologiyası	467
Anorektal zonanın fiziologiyası	467
Babasil xəstəliyi	473
Anal çat	481
Düz bağırsağın sallanması	489
Düz bağırsağın xərçəngi	496
Kəskin və xroniki paraproktit	504
Yoğun bağırsağın əməliyyatönü hazırlanma prinsipləri	519
Ədəbiyyat	524
FƏSİL IX. QARIN DİVARININ YIRTIQLARI.....	525
Qarın divarının topoqrafik anatomiyası.....	526
Qarının ön divarının zəif nöqtələrinin topoqrafiyası.....	526
Qasıq kanalının topoqrafiyası.....	527
Bud kanalının topoqrafiyası.....	527
Göbək həlqəsinin topoqrafiyası.....	529
Qarının ağ xəttinin topoqrafiyası.....	529
Qarın divarının anomaliyaları.....	532
Omfalomezenterik axacağın anomaliyaları.....	532
Allantoisin anomaliyaları.....	533
Göbək fistulu.....	534
Qarın divarının yırtıqları.....	535
Qasıq yırtığı.....	545
Bud yırtığı.....	556
Göbək yırtığı.....	559
Ağ xəttin yırtığı.....	561
Əməliyyatdansonrakı yırtıqlar.....	562
Ədəbiyyat.....	562

QISALDILMIŞ SÖZLƏR

AES -	Aşağı ezofageal sfinkter
AESTB -	Aşağı ezofageal sfinkterin tranzitor boşalması
BMN -	Bazal metabolik nisbət
DYT -	Diyodtireonin
EÇS -	Eritrositlərin çökmə sürəti
EUS -	Endoskopik ultrasəs
FDT -	Fotodinamik terapiya
FQDS -	Fibroezofaqogastroduodenoskopiya
FT ₄ -	Sərbəst tiroksin
KT -	Kompüter tomoqrafiya
LATS -	Long acting thyreoid stimulator
MRT -	Maqnit-rezonans tomoqrafiya
MYT -	Monoyodtireonin
NİA -	Nazik iynə ilə aspirasiya
NİAB -	Nazik iynə ilə aspirasion biopsiya (FNA)
NİAS -	Nazik iynə ilə aspirasion sitologiya (FNAC)
PET -	Positron emission tomoqrafiya
QERX -	Qastroezofageal reflüks xəstəliyi
TEF -	Traxeoefofageal fistula
Tg -	Tireoqlobulin
TRH -	Tireotrop rilizinq hormon
TSH RAb -	Tireoid stimuləedici hormon reseptorunun autoantiteli
USM -	Ultrasəs müayinəsi
VİP -	Vazointestinal peptid
YHX -	Yastı hüceyrəli xərçəng

FƏSİL I. QALXANABƏNZƏR VƏZİNİN CƏRRAHİ XƏSTƏLİKLƏRİ

Qalxanabənzər vəzinin anatomik-fizioloji quruluşu

Ur

Qalxanabənzər vəzinin funksional pozğunluqları

Hipotireoidizm

Tireotoksikoz

Graves xəstəliyi

Çoxdüyünlü ur

Tək düyünlü toksik ur

Tireoiditlər

Kəskin tireoidit

Yarımkəskin tireoidit

Xroniki fibroz tireoidit

Xroniki autoimmun tireoidit

Qalxanabənzər vəzinin şişləri

Qalxanabənzər vəzinin xoşxassəli şişləri

Qalxanabənzər vəzinin bədxassəli şişləri

QALXANABƏNZƏR VƏZİNİN ANATOMİK-FİZİOLOJİ QURULUŞU

Qalxanabənzər vəzinin inkişafı

Qalxanabənzər vəzi birinci və ikinci udlaq cibləri (sonradan dilin kor dəliyi kimi qeyd edilən) arasında yerləşən hüceyrələr sütununun orta-aşağı istiqamətdə böyüməsi hesabına inkişaf edir. Boru şəklini əldə edən sütun *qalxanabənzər-dil* axacağına çevrilir və dilaltı sümüyün inkişafı nəticəsində əvvəlcə önə, sonra isə aşağıya – dilaltı sümüyə tərəf yerini dəyişir, orta xətdən bir qədər kənarada, əsasən sol tərəfdə yerləşir. Axacaq qalxanabənzər vəzinin paylarını formalaşdırmaq üçün haçalanır və axacağın bir hissəsi *piramid payı* əmələ gətirir.

Qalxanabənzər vəzinin anatomiyası

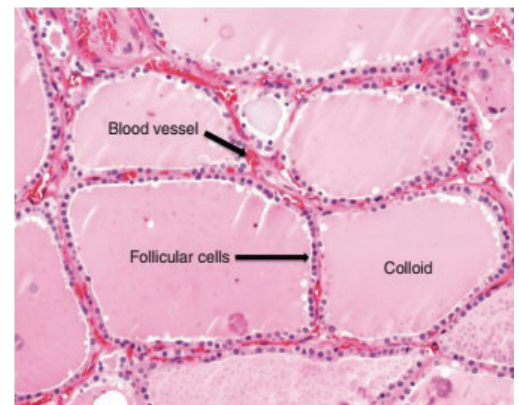
Qalxanabənzər vəzi boynun ön üçbucağında yerləşir. Onun çəkisi təxminən 20 q-dır.

Hissələri

- *Sağ və sol bayır paylar* içəri tərəfdən traxeya və qida borusu, bayır tərəfdən yuxu səfhəsi ilə əhatə olunmuş sahədə (tireoid çuxurda) yerləşir. Hər payın ölçüsü 5 x 3 x 1,5 sm-dir, qalxanabənzər qığırdağın ortasından 6-cı traxeya həlqəsinə qədər uzanır.
- Qalxanabənzər vəzinin *boynu (isthmus)* ortada yerləşərək iki bayır payları birləşdirən hissədir və 2-ci və 4-cü traxeya həlqələri səviyyəsində yerləşir.
- *Piramid pay* – boyun hissə ilə sol bayır payın birləşdiyi yerdən başlayaraq əzələ və ya fibroz atma şəklində yuxarıya davam edən hissədir.
- Qalxanabənzər vəzi *traxeyaönü fassiya* ilə əhatə olunmuşdur.
- *Berry bağı* - hər iki tərəfdə bayır paylar ilə üzüyəbənzər qığırdaq arasında yerləşən damarlarla zəngin sıx birləşdirici toxumadır.

Qalxanabənzər vəzinin histologiyası

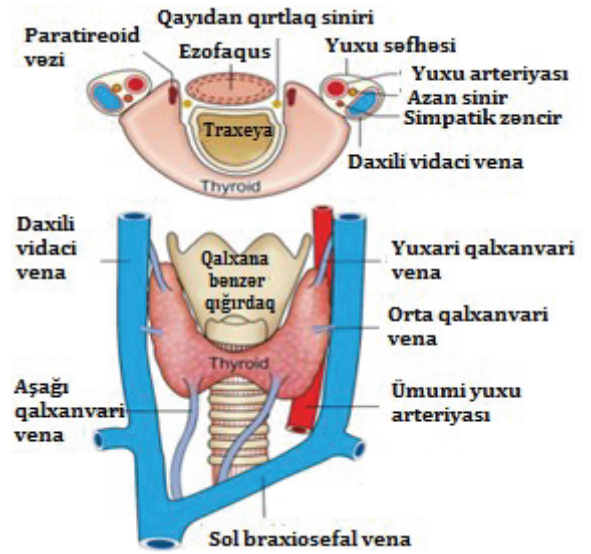
- Mikroskopik olaraq *paycıqlardan* təşkil olunmuşdur. Hər paycıqda 20-40 *follikul* vardır.
- Hər bir follikul kubabənzər epitel hüceyrələri ilə – *tireositlərlə* əhatə olunmuşdur. Tireositlər yodun metabolizmində və tireoid hormonların sintezində iştirak edirlər.
- Follikulun mərkəzində kalsitoninin təsirinə cavab olaraq epitel hüceyrələrin hasil etdiyi *kolloid* yerləşir.
- *Parafollikulyar hüceyrələr* follikullararası stromada yerləşir və *kalsitonin* sintez edirlər.



Şəkil 1.1. Qalxanabənzər vəzinin histoloji quruluşu

Qalxanabənzər vəzinin qan təchizati

- *Yuxarı qalxanabənzər arteriya* – xarici yuxu arteriyasının ilk ön şaxəsi olub, vəzinin sağ və sol paylarının yuxarı qütbləri yaxınlığında böyük ön səthi şaxə və kiçik arxa şaxələr şəklində paylara daxil olur.
- *Aşağı qalxanabənzər arteriya* – körpücükaltı arteriyanın *qalxanabənzər-boyun kötüyünün* şaxəsi olub, yuxu səfhəsinin arxası ilə içəri istiqamətdə gedərək vəzinin paylarının arxa-lateral hissəsinə daxil olur.
- *Tək qalxanabənzər arteriya (a.thyreoidea ima)* – aorta və ya *bazu-baş kötüyünün* şaxəsi olub, boyun hissəyə və ya bayır paylardan birinin aşağı qütbünə daxil olur (10%).



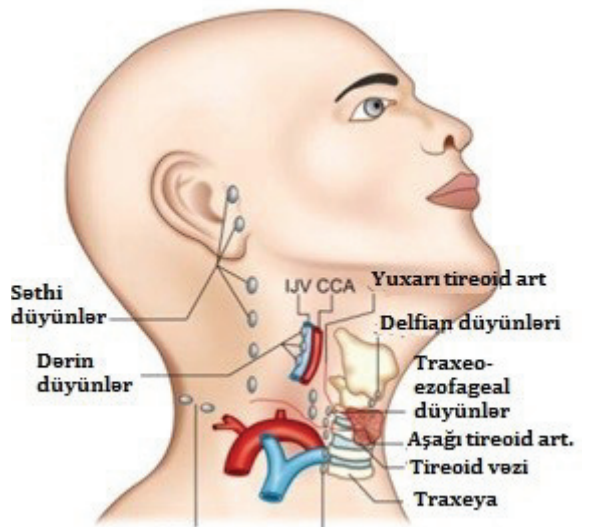
Şəkil 1.2. Qalxanabənzər vəzinin venaları

Qalxanabənzər vəzidən venoz qanın axını

- *Yuxarı qalxanabənzər vena* payların yuxarı qütbündən başlanğıc götürərək *daxili vidaci venaya* açılır. O, eyni adlı arteriya ilə yanaşı gedir.
- *Orta qalxanabənzər vena* qısdır və *daxili vidaci venaya* açılır. O, tireoidektomiya zamanı bağlanması ilk lazım olan venadır.
- *Aşağı qalxanabənzər vena* – sayına görə çoxdur və kələf əmələ gətirərək *adsız venaya* açılır. Onlar arteriyanı müşayiət *etmir* (şəkil 1.2).
- *Kocher venasına* nadir hallarda rast gəlinir və mövcud olan hallarda qanı qalxanabənzər vəzinin *aşağı və ya orta hissəsindən* qəbul edir və *orta və aşağı qalxanabənzər venalar arasında* yerləşir.

Qalxanabənzər vəzidən limfanın axını

- *Birincili düyünlər:*
 - Traxeya-qida borusu düyünləri
 - Qırtlaqönü (Delfian) düyünlər (şəkil 1.3).
 - Divararahlığı düyünləri
- *İkincili düyünlər:*
 - *Dərin boyun düyünləri*
 - *Körpücüküstü düyünlər*
 - *Ənsə düyünləri*
 - Qalxanabənzər vəzinin boyun hissəsinin yuxarı sərhəddindən qalxan *medial limfa damarları* üzük-qalxanabənzər membranın üzərində yerləşən *qırtlaqönü limfa düyünlərinə* açılır.
 - Bayır payların yuxarı qütblərindən qalxan *bayır limfa damarları* yuxarı qalxanabənzər arteriya boyunca gedərək *dərin boyun düyünlərinə* açılır.



Şəkil 1.3. Qalxanabənzər vəzinin limfa drenaj sistemi

- *Enən içəri damarlar* vəzinin boyun şöbəsinin aşağı hissəsindən başlayır və *traxeyaönü limfa düyünlərinə* açılır.
- *Enən bayır damarlar* qalxanabənzər vəzinin dərin səthindən başlayır və *qayıdan qırtlaq düyünləri zəncirinə* açılır.

Qalxanabənzər vəzinin qonşu strukturlarla vacib münasibətləri

- *Qayıdan qırtlaq siniri* - *traxeya-qida borusu şırımında*, Berry bağı yaxınlığında, 25% hallarda isə bağı daxilində yerləşir.
- *Xarici qırtlaq siniri* adlı şaxə verən *yuxarı qırtlaq siniri* üzük-qalxanabənzər əzələni təchiz edir. O, *yuxarı qalxanabənzər arteriyanı* müşayiət edir.
- *Qalxanabənzər ətraf vəzilər* sayına görə adətən 4 ədəddir, hər tərəfdə 2 ədəd yerləşir və qalxanabənzər vəzi ilə sıx təmasdadır.

Qalxanabənzər vəzinin fiziologiyası

Qalxanabənzər vəzidə üç hüceyrə növü vardır:

1. *Follikulyar epitelin A-hüceyrələri (tireositlər)* - tireoid hormonlar (*tiroksin (T₄)*, *triyodtironin (T₃)*) sintez və sekresiya edirlər.
2. *B-hüceyrələr (Hurthle-Askanazy)* – *serotonin* və digər biogen aminləri toplayır. Onlar A-hüceyrələrin əmələ gəlməsi zamanı sələf rolunu oynayan az diferensasiya etmiş kambial hüceyrələrdir.
3. *C-hüceyrələr* və ya *parafollikulyar hüceyrələr* – follikullararası sahədə yerləşir və *kalsitonin* sintez və sekresiya edir. Onlar diffuz neyroendokrin sistemə aiddirlər.

Qalxanabənzər vəzidə yodun metabolizmi

Orqanizmə daxil olan yodidlərin 90%-dən çoxu qalxanabənzər vəzidə toplanır. Yodun follikulyar hüceyrələr tərəfindən mənimsənilməsi *tireoidstimuləedici hormon (TSH)* və follikullardakı yodun miqdarı ilə tənzimlənir. Orqanizmin yoda gündəlik tələbatı 100-200 mikroqram və ya 0,1-0,2 mq-dır. Yodun mənbəyi süd, gündəlik ərzaq məhsulları və balıq da daxil olmaqla dəniz məhsullarıdır.

Qalxanabənzər vəzinin hormonlarının sintezi

Yodtironinlər (MYT – monoyodtironin və DYT – diyodtironin) follikulyar hüceyrələrdə qeyri-üzvi *yodidlərlə tirozinin birləşməsi* nəticəsində əmələ gəlir. Bunlar bioloji qeyri-aktiv molekullardır. T₄ (tiroksin) 2 DYT molekulunun, T₃ (triyodtironin) isə 1 MYT və 1 DYT molekulunun birləşməsi hesabına əmələ gəlir. Onların hər ikisi follikullardakı kolloidin birincili komponenti olan *tireoglobulinlə* birləşir.

Tireoid hormonların sintezinin mərhələləri:

1. T₃ və T₄-ün sintezində ilk mərhələ tireositlərin qanda olan *yodidləri mənimsəməsidir*. *Tiosianatlar və perxloratlar bu mərhələni blokada edir*.
2. *Yodidlərin qeyri-üzvi yoda oksidləşməsi*: Bu mərhələ *peroksidaza fermentinin* iştirakını tələb edir. Bu mərhələni blokadaya olan *dərman maddələrinə* (tiamidlərə) sulfonamidlər, para-aminosalisil turşusu (PAST), karbimazol və propiltiourasil daxildir.
3. *Yodtirozinlərin formalaşması*: Yod + Tirozin = MYD və DYT. Bu mərhələ *karbimazol* tərəfindən blokadaya alınır.
4. *Qoşalaşma reaksiyaları*: iki molekul DYT birləşməsindən T₄, bir molekul MYT və bir molekul DYT birləşməsindən T₃ alınır. Bu mərhələ *karbimazol* tərəfindən blokadaya alınır.

5. **Hidroliz:** Hormonlar qlobulinlə birləşərək kolloid – tireoqlobulini formalaşdırır. Onlar qalxanabənzər vəzidə toplanır və tələb olunan hallarda hidroliz prosesi nəticəsində azad olur. T₃ daha vacib fizioloji hormondur və daha tez (bir neçə saata) təsir edir. T₄ ləng təsirli hormondur və təsir etməsinə 4-14 gün lazım gəlir.

Tireoid hormonların sintezi və sekresiyası *hipotalamus – hipofiz – qalxanabənzər vəzi oxu* üzrə və klassik *əks-əlaqə mexanizmi* ilə tənzimlənir. Tireotrop rilizinq hormon (TRH) hipotalamusda, tireoid stimuleddici hormon (TSH) isə hipofizin ön payında hasil olan tənzimləyici hormonlardır.

Qalxanabənzər vəzinin funksional sınaqları

1. **T₃ (plazma triyodironini):** 1,2-3,1 nmol/l. T₃-ün 80%-i periferiyada – qaraciyərdə, əzələlərdə, böyrəklərdə və hipofizdə T₄-ün yodsuzlaşması nəticəsində əmələ gəlir. T₃ dörd dəfə daha güclü təsirə malikdir və yarımparçalanma dövrü 24 saatdır.
2. **T₄ (plazma tiroksini):** 55-150 nmol/l. O, hormonun vəzidən xaric olan miqdarını göstərir.
3. **TSH:** plazmada 0-5 BV/ml. TSH hipofizin ön payında sintez olunur; onun sekresiyası sirkulyasiya edən tireoid hormonlarla qarşılıqlı əks əlaqədədir. TSH-in sekresiyası hipotalamusda hasil olan TRH ilə tənzimlənir.
4. **Proteinlə birləşmiş yodidlər (PBY):** 8 µg/100 ml.
5. **Sərbəst T₃** – 0,3%-dir (3-9 nmol/l). Bu, hipertireoidizmin qiymətləndirilməsində istifadə olunan ən etibarlı sınaqdır.
6. **Sərbəst T₄** – 0,03%-dir (8-26 nmol/l).
7. **Radioaktiv İ¹²³ (RAI¹²³) skannerləmə** soyuq, isti və qaynar düyünləri göstərə bilər.
8. **Hipotalamus-hipofiz oxu üzrə TRH-la stimulyasiya sınağı:** Vena daxilinə TRH (200 µg) yeritdikdə TSH-in səviyyəsi 20 dəq. ərzində yüksəlir (bazal 1 µvah/ml-dən 10 µvah/ml-ə qədər) və 2 saatdan sonra norma səviyyəsinə enir. Hipofizar çatışmazlıq olan xəstələrdə zəif (TSH subnormal artır) cavab aşkar olunur; hipotireoidizm olan xəstələrdə TSH-in səviyyəsi sürətlə artır; hipertireoidizm olan xəstələrdə isə TSH-in səviyyəsi artmır. Bu sınaq hipertireoidizmə, hipotireoidizmə, T₃ tireotoksikozuna, Graves xəstəliyinə şübhə olan hallarda faydalıdır (cədvəl 1.1).
9. **Hipertireoidizmde plazmada kreatininin səviyyəsi artır; hipotireoidizmde azalır.**
10. **Hipotireoidizmde plazmada xolesterinin səviyyəsi artır; hipertireoidizmde azalır.**
11. **Bazal metabolik nisbət (BMN; zaman vahidi ərzində həyat fəaliyyəti üçün sərf olunan enerji) hipertireoidizmde artır.**

Cədvəl 1.1. T₃, T₄ və TSH-in çox rast gəlinən hallar üçün vəziyyəti

Xəstəlik	T ₃	T ₄	TSH
Tireotoksikoz	↑	↑	Azalmış və ya təyin edilmir
T ₃ toksikoz	↑↑	Normal	Azalmış
Hipotireoidizm	Aşağı və ya normal	Aşağı	↑

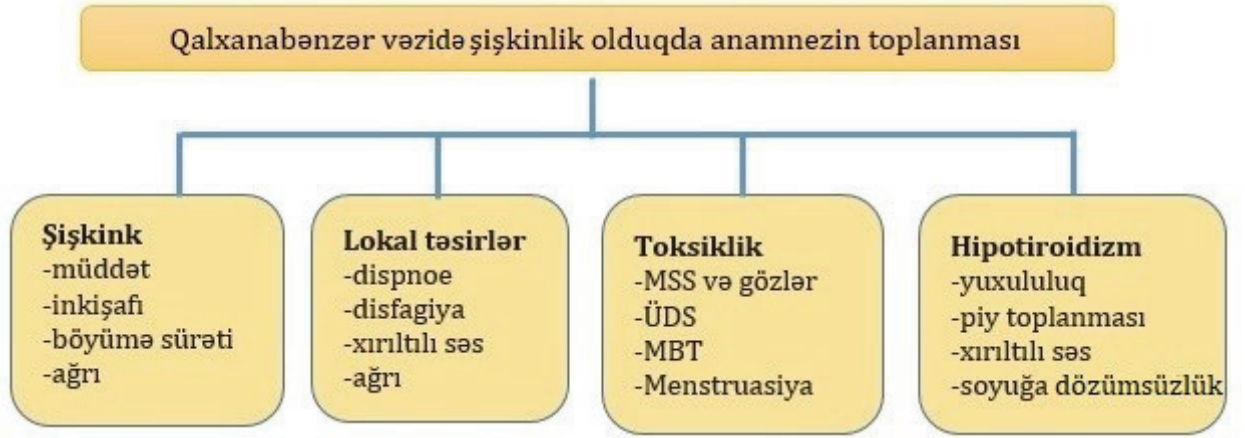12. **Tireoid autoantitellər (LATS) də funksiyanın qiymətləndirilməsində faydalıdır. TSH reseptor autoantitelləri (TSH-R Ab)** uzunmüddətli təsir potensialına malikdir və bütün *birincili tireotoksikozların* səbəbidir.
13. **Tireoqlobulinin qiymətləndirilməsi:** Normal göstərici 0,5-50 µg/l. Bu metoddan qalxanabənzər vəzinin follikulyar xərçəngini müşahidə etmə dövründə istifadə olunur. Lakin xəstələrdə tireoqlobulin antitelləri artırsa, onda bu metoddan istifadə

olunmamalıdır. Tireoqlobulin *ancaq tireoid toxuma tərəfindən* hasil olunur. Total tireoidektomiyadan sonra onun *səviyyəsi kəskin azalır*. Bu, yaxşı diferensasiya etmiş *tireoid xərçəngə* görə tireoidektomiyadan sonra *dinamik müşahidə üçün ideal markerdir*. Tireoiditlərdə, birincili və ikincili toksik urda onun səviyyəsi plazmada qəflətən arta bilər.

Qalxanabənzər vəzinin müayinə metodları

Şikayətlər – anamnezin toplanması

1. **Şişkinlik:** qalxanabənzər vəzinin uzunmüddətli şişkinliyi prosesin *xoşxassəli* olduğunu, məsələn, çoxdüyünlü ur, kolloid ur olduğunu göstərir. Qısa müddətdə sürətlə böyümə anaplastik karsinoma kimi *bədxassəli prosesin olduğunu* göstərir. Qalxanabənzər vəzinin şişkinliklərinin böyük əksəriyyəti *ağrı törətmir*.
2. **Böyümə sürəti:** ləng sürətlə böyüyən adətən *xoşxassəli* xəstəlikdir.
 - Böyümə *sürətlə* gedirsə, o ya “*de novo*” bədxassəli şiş, yaxud da xoşxassəli xəstəliyin *maliqnezasiyasıdır*, məsələn çoxdüyünlü urdan follikulyar xərçəngin inkişafı.
 - Şişkinliyin ağrı ilə müşayiət olunan qəflətən böyüməsi *çoxdüyünlü urda qansızmanın* olduğunu göstərir.
3. **Dispnoe:** ur olan xəstələrin tənəffüsünün çətinləşməsi aşağıdakı səbəblərlə əlaqədar ola bilər:
 - Kiçik ur, sürətli böyümə - traxeyaya infiltrasiya edən *anaplastik xərçəngdə* müşahidə olunur.
 - Vəzinin aşağı sərhəddi görünmədikdə - *retrosternal ur* barədə düşünmək lazım gəlir.
 - Qazanılmış ürək çatışmazlığı ilə nəticələnən aritmiyalar yaradan hipertireoidizm *dispnoe və ortopnoe* törədə bilər.
 - Uzun müddət mövcud olan çoxdüyünlü ur traxeya həlqələrini sıxaraq traxeya qığırdağında *təzyiq atrofiyası* törədir ki, bu da *traxeomalyasiya* adlanır. Əsasən retrosternal, retrotraxeal və retroezofageal urda rast gəlinir.
4. **Disfagiya:** disfagiya az rast gəlinir, çünki qida borusu daha arxada yerləşir və fibromuskulyar strukturludur.
5. **Səsin xırıltılı olması bədxassəli** prosesin olduğunu göstərir. Bu, adətən qalxanabənzər vəzinin xərçənginin *qayıdan qırtlaq sinirinə infiltrasiyası* ilə əlaqədardır (qalxanabənzər vəzinin xoşxassəli xəstəliklərində adətən müşahidə olunmur).
6. **Toksik xüsusiyyətlər** hipertireoidizmə xasdır.
 - A. **Mərkəzi sinir sisteminin simptomları** əsas etibarilə Graves xəstəliyinə (birincili tireotoksikoza) xasdır.
 - əllərin əsməsi;
 - tərləmə;
 - istiyə dözümsüzlük;
 - soyuğa üstünlük verilməsi;
 - oyanıqlıq, həyəcan;
 - gözlərin önə qabarmasının (ekzoftalmın) başqa şəxslər tərəfindən hiss olunması. Gecikmiş mərhələdə ikili görmə, konyunktiva qişasının ödemləşməsi müşahidə oluna bilər.
 - B. **Ürək-damar simptomları** əsas etibarilə *ikincili tireotoksikozlarda* müşahidə olunur. Hər iki tireotoksikoz növünün taxiaritmiya törətməsinə baxmayaraq, tireotoksikozla gedən çoxdüyünlü urda (ikincili tireotoksikozda) bu daha əhəmiyyətli şikayət hesab olunur.



Şəkil 1.4. Ur olan xəstədə anamnezin toplanması

Qalxanabənzər vəzinin xəstəliklərində istifadə olunan fiziki müayinə metodları

Baxış

1. *Şişkinliyin lokalizasiyası* boyunun ön tərəfində olub, horizontal istiqamətdə bir döş-körpücük-məməyabənzər əzələdən digərinə tərəf, vertikal istiqamətdə isə vidaci çuxurdan qalxanabənzər qığırdağa qədər uzanır.
2. *Vəzinin ölçüsü və forması* təsvir edilməlidir. Qalxanabənzər vəzinin ölçülərinin böyüməsinə ur deyildir. Ur ayrılıqda xəstəlik deyildir, o vəzinin böyüdüynü göstərir.
3. *Vəzinin səthi*: qalxanabənzər vəzinin şişkinliyi aşağıdakı səthlərə malik ola bilər:
 - *Hamar* – adenoma, pubertat ur, Graves xəstəliyində müşahidə olunur.
 - *Qeyri-hamar* – qalxanabənzər vəzinin xərçəngində aşkar edilir.
 - *Düyünlü* – çoxdüyünlü urda rast gəlinir.
4. Sərhədləri adətən *girdə və ya ovaldır*.
5. Aşağıdakı səbəblərə görə udma zamanı *şişkinlik yuxarı yerini dəyişir*:
 - Qalxanabənzər vəzi traxeyaönü fassiya ilə əhatə olunmuşdur ki, o da bağ əmələ gətirmək üçün payların arxa-ıçəri tərəfində qalınlaşır və *Berry bağı* adlanır. Bunlar bir cüt bağ olub, üzüyəbənzər qığırdağın yuxarı hissəsinə bağlanır. Udma zamanı üzüyəbənzər qığırdaq yuxarı hərəkət edir və özü ilə qalxanabənzər vəzini də yuxarı dartır (xəstəyə bir bardaq su verin və udma zamanı onun hərəkətini yoxlayın).
 - Qalxanabənzər vəzinin hərəkətində məhdudlaşma aşağıdakılardan biri ilə əlaqədar ola bilər:
 - Traxeyaya fiksasiya ilə müşayiət olunan maliqnezasiya;
 - Retrosternal ur;
 - Ölçülərinə görə çox böyük ur;
 - Əvvəllər keçirilmiş əməliyyatlar.
6. Dilin bayıra çıxarılması zamanı şişkinliyin yuxarı hərəkət etməsi *tireo-qlossal (qalxanabənzər-dil) sistin* olmasına şübhə yaratmalıdır.

Palpasiya

Xəstənin arxa tərəfində dayanaraq icra edilməlidir.

1. *Qalxanabənzər vəzinin ölçüsü, forması və sərhədləri* müəyyənləşdirilməlidir. Lokal olaraq hərərin artması toksik urun xüsusiyyətidir. Çox böyük düyünlü səth qabarıqlaşmış səth kimi təsvir edilir.
2. *Konsistensiyası*:
 - *Yumşaq*: Graves xəstəliyində, kolloid urda;

- *Bərkimiş*: adenomada, çoxdüyünlü urda;
 - *Möhkəm*: xərçəngdə, çoxdüyünlü urda kalsinatlaşma ilə əlaqədar.
3. Udma zamanı qalxanabənzər vəzinin *hərəkətliliyini təsdiqləmək*. *Daxili hərəkətlilik* qalxanabənzər vəzinin xərçəngində *traxeyaya infiltrasiya* ilə əlaqədar olaraq həddən artıq məhdudlaşır.
 4. *Kocher sınağı* – qalxanabənzər vəzinin bayır payına yüngül kompressiya edilməsi səsin xırıltılı olmasını (stridor) törədirsə, sınaq müsbət kimi təsvir edilir. Uzun müddət mövcud olan çoxdüyünlü ur *traxeomalyasiya*, traxeyaya infiltrasiya edən xərçəng isə *stridor* törədə bilər.
 5. *Traxeyanın mövqeyi*: qalxanabənzər vəzinin bir payında təsdiqlənmiş solitar düyün olduqda traxeya əks tərəfə meyllənə bilər. Lakin hər iki payı əhatə edən çoxdüyünlü urda simmetrik böyümə olduğundan traxeya yerini dəyişmir.
 6. *Boyun limfa düyünlərinin palpasiyası*: limfa düyünləri əhəmiyyətli dərəcədə böyümüşdürsə, bu, *qalxanabənzər vəzinin papilyar xərçənginin* olduğunu göstərə bilər.

Auskultasiya

- Yuxarı qalxanabənzər arteriya xarici yuxu arteriyasının düz şaxəsi olduğuna və aşağı qalxanabənzər arteriya ilə müqayisədə daha səthdə yerləşdiyinə görə auskultasiya vəzinin yuxarı qütbündə aparılmalıdır.
- Titrəmə və küyün olması *toksik urun* xüsusiyyətdir.

Sistem müayinələri

Sistem müayinələrə Graves xəstəliyində *mərkəzi sinir sisteminin, dərinin, göz əlamətlərinin* müayinəsi, qalxanabənzər vəzinin xərçəngində metastazı istisna etmək məqsədilə *sümük sisteminin müayinəsi*, toksik ur zamanı *ürək-damar sisteminin müayinəsi* daxildir.

Qalxanabənzər vəzinin xəstəliklərində istifadə olunan instrumental müayinə metodları

Təsvir metodları

Qalxanabənzər vəzinin təsvir metodlarının geniş istifadə olunmasına baxmayaraq, tireoid patologiyalara şübhə olan xəstələrin qiymətləndirilməsində onların dəyəri məhduddur, digər tərəfdən, qalxanabənzər vəzinin klinik əhəmiyyət kəsb edən anomaliyaları palpasiya vasitəsilə asan təyin edilə bilər.

Qalxanabənzər vəzinin radioizotop skannerlənməsi

- Qalxanabənzər vəzinin skannerlənməsi onun xoş- və bədxassəli patologiyalarını diferensasiya edə bilmir və buna görə də, adətən, qalxanabənzər vəzidəki düyünün *ilkin müayinə metodu kimi məsləhət görülmür*.
- Ultrasəs müayinəsi və ardınca həyata keçirilən *texnesium-99m pertexnetat* və ya I^{123} ilə skannerləmə tək fəaliyyət göstərən düyünü çoxdüyünlü urdan və Graves xəstəliyindən ayırd etməyə imkan verir. Qalxanabənzər vəzinin radioizotop skannerlənməsi texnesium-99m pertexnetatdan və ya I^{123} -dən istifadə etməklə aparılır. Bu skannerləmə qalxanabənzər vəzidəki düyünlərin aktivliyini aşkar edə bilər: hipofunksional (sistlər, şişlər və ya avtonom düyünə yaxın supressiya olunmuş parenximatoz toxuma) zonalər “soyuq”, normal izofunksional zonalər “isti”, radioaktiv izotopun mənimsənilmə səviyyəsi artmış hiperfunksional zonalər isə “qaynar” adlanır. Qaynar düyünlərlə müqayisədə soyuq düyünlərin bədxassəli olma ehtimalı daha yüksək olsa da, etibarlı meyar deyildir, çünki əksər soyuq düyünlər xoşxassəlidir.

- I^{123} və ya I^{131} qəbulundan sonra 4-24 saat ərzində bütün orqanizmin skannerlənməsi qalxanabənzər vəzinin metastatik şişlərinin aşkar olunması baxımından faydalı ola bilər.
- Qalxanabənzər vəzinin radioizotop skannerlənməsi üçün yeganə göstəriş *hipertireoidizmlə xəstələrdə palpasiya oluna bilən tək düyünün* olmasıdır. Əgər *düyün hiperfunktionaldırsa və hipertireoidizm törədirsə*, bu şübhəsiz ki, xoşxassəlidir və biopsiya tələb etmir. Digər tərəfdən, Graves xəstəliyi olan xəstələrdə vəzidə *hipofunktional düyün aşkar olunarsa*, o, nazik iynə ilə aspirasiya biopsiya ilə qiymətləndirilməlidir.

Ultrasəs müayinəsi

- Qalxanabənzər vəzidə məlum və ya şübhəli düyün olan bütün xəstələr *diaqnostik ultrasəs müayinəsindən* keçməlidirlər. Bu zaman vəzinin həcmi, düyünlərin sayı, xarakteri və ölçüsü dəqiq təsvir edilməlidir. Ultrasəsin nəzarəti altında həmçinin nazik iynə ilə aspirasiya (NİA), biopsiya və sistin aspirasiyası həyata keçirilə bilər.
- Qalxanabənzər vəzinin aydın sistik düyünlərinin maliqnezasiya potensialı çox aşağıdır, lakin tək, hipoxogen və / və ya natamam periferik konturu, qeyri-müntəzəm kənarı və mikrokalsinasiya ocaqları olan düyünlər maliqnezasiyaya daha şübhəlidirlər.
- Ölçüsü və sonoqrafik mənzərəsi həkim qane edən əksər düyünlər üçün nazik iynə ilə aspirasiya göstəriş deyildir. *Amerika Tireoid Assosiasiyası (ATA)* orta və yüksək-şübhəli sonoqrafik mənzərəsi olan 1,0 sm-dən böyük düyünlər, aşağı-şübhəli sonoqrafik mənzərəsi olan 1,5 sm-dən böyük düyünlər və çox aşağı-şübhəli sonoqrafik mənzərəsi olan 2,0 sm-dən böyük düyünlər üçün nazik iynə ilə aspirasiyanı tövsiyə edir.
- Boyun limfa düyünləri qiymətləndirilməli və ölçüsündən asılı olmayaraq, şübhəli limfa düyünlərində və onu müşayiət edən qalxanabənzər vəzinin düyünündə NİA həyata keçirilməlidir. NİA meyarlarına cavab verməyən yüksək-şübhəli sonoqrafik mənzərəsi olan düyünlər üçün 6-12 ay, aşağı və orta-şübhəli sonoqrafik mənzərəsi olan düyünlər üçün isə 12-24 ay ərzində təkrar USM-lər göstərişdir (cədvəl 1.2).

Digər təsvir metodları

Qalxanabənzər vəzinin KT və MRT müayinələri adətən substernal və retrosternal şişkinliyin, məlum maliqnezasiyanın mərhələlərinin və ya cərrahi müdaxilə yerini dəyişdirə biləcək lokal invaziyaların qiymətləndirilməsi məqsədilə aparılır. Flüorodeoksiqlükoza-pozitron emission tomoqrafiya (FDG-PET) ilə skannerləmədən əməliyyatın rutin müayinə kimi istifadə məsləhət görülmür.

Diaqnostik müdaxilələr

Qalxanabənzər vəzinin nazik iynə ilə aspirasiya sitologiyası (NİAS)

- Qalxanabənzər vəzinin bir sıra xəstəliklərində patoloji-anatomik diaqnozu qoymaq üçün seçim müayinə metodudur.
- Papilyar / medulyar / anaplastik karsinomalarda, limfomalarda, kolloid düyünlərdə, tireoiditlərdə faydalıdır.
- 23G ölçülü iynələrdən istifadə olunur. Şübhəli solitar / çoxsaylı düyünlər / dominant düyünlər aspirasiya olunmalıdır.
- Ən azı 6 aspirat alınmalıdır. Adekvat NİAS yaxmasında ən azı 6 aspirat, hər aspiratda 6 hüceyrələr qrupu, hər qrupda isə ən azı 20 hüceyrə olmalıdır. Ultrasəs nəzarəti altında aparılan aspirasiya daha yaxşıdır.
- NİAS-ın diaqnostik dəqiqliyi 95%; həssaslığı 85%; spesifikliyi 94%-dir.
- Aspirasiya aşağıdakı kimi *dərəcələnilir*:
 - Thy I – qeyri-diaqnostik;
 - Thy II – qeyri-neoplastik;
 - Thy III – follikulyar;
 - Thy IV – maliqnezasiyaya şübhə;
 - Thy V – maliqnezasiya.

Cədvəl 1.2. Qalxanabənzər vəzinin qiymətləndirilməsinin USM xarakteristikası

Ultrasəs kateqoriyası	Xarakteristikası	Tövsiyələr
Xoşxassəli	Aydın sistik düyün (bərk komponenti yoxdur)	Klinik müşahidə Simptomlar olduqda aspirasiya
Çox aşağı-şübhəli	Süngərşəkilli və ya hissəvi sistik düyün ^a	2sm: NİA <2 sm: klinik müşahidə
Aşağı-şübhəli	İzoexogen və ya hiperexogen bərk düyünlər Ekssentrik birtərəfli bərkimiş sahəsi olan hissəvi sistik düyün ^a	1,5 sm: NİA <1,5 sm: təkrar USM-lər (12-24 ay)
Orta-şübhəli	Düzgün hamar kənarları olan bərk hipoxogen düyün	1 sm: NİA <1,0 sm: təkrar USM-lər (12-24 ay)
Yüksək-şübhəli	Bərk hipoxogen düyünlər və ya bərk hipoxogen komponenti olan hissəvi sistik düyün 1.Qeyri-hamar kənarlı (infiltrativ, mikropaycıqlı) 2. Mikrokalsifikasiyalar 3.Uzunluğunun enindən böyük olması 4.Dağılmış konturda kalsinasiya və onun yumşaq toxuma tərəfə qabarması 5.Qalxanabənzər vəzidən kənara genişlənmə	1 sm: NİA <1,0 sm (lokal invaziya və uzaq maliqnezasiya əlamətləri yoxdur): NİA və təkrar USM-lər (6-12 ay)

^a - mikrokalsinasiyasız, qeyri-hamar kənarsız, qalxanabənzər vəzidən kənara çıxmaması və ya uzunluğunun enindən böyük olması.
USM – ultrasəs müayinəsi; NİA – nazik iynə ilə aspirasiya

Qalxanabənzər vəzinin sistində nazik iynə ilə aspirasion sitologiya az etibarlı ola bilər; üç aspirasiyadan sonra sist yenidən əmələ gəlsə, əməliyyat göstərişdir.

- Sadə sistlərdə maliqnezasiya tezliyi 5%, çoxsaylı sistlərdə 75%-dir.
- Hazırda qalxanabənzər vəzinin follikulyar karsinomalarında NİAS etibarlı deyildir, çünki, kapsulyar və vaskulyar invaziya tapılmaya da bilər. Lakin yeni texnologiyalarla fərqi təyin etmək mümkündür – xoşxassəli *poliploid*, bədxassəli *aneuploid*; xoşxassəli *monoklonal*, maliqnant isə *poliklonaldır*; fərqləndirmə zamanı *maqnit rezonans spektroskopiya* və *tireoimmunoperoksidazanın* qiymətləndirilməsi faydalıdır.

UR

Qalxanabənzər vəzinin diffuz böyüməsi ur kimi təsvir edilir.

Ura sinonim kimi struma (strumit) terminindən də istifadə olunur. Struma Bolqarıstan və Yunanıstandan keçən eyni adlı çayın adından götürülmüşdür. Bu çayın sahil boyu əraziləri endogen yod defisiti zonasıdır və keçmişdə həmin zonada qalxanabənzər vəzinin böyüməsinə çox rast gəlinirdi qeyd olunur.

Urun təsnifatı

I. Sadə (qeyri-toksik) ur

- Pubertat ur
- Kolloid ur, endemik ur
- Çoxdüylü ur

II. Toksik ur

- Diffuz (birincili) ur (Graves xəstəliyi)
- Çoxdüylü (ikincili) ur (Plummer xəstəliyi)
- Toksik (üçüncülü) solitar düyün

III. Neoplastik ur

- Xoşxassəli adenoma (follikulyar adenoma)
- Bədxassəli şişlər (papilyar, anaplastik, medulyar və s.)

IV. Tireoiditlər

- Qranulomatoz tireoidit (De Kerven tireoiditi)
- Autoimmun tireoidit (Hashimoto tireoiditi)
- Fibroz tireoidit (Riedel tireoiditi)

V. Digər səbəblərdən yaranan ur

- Kəskin bakterial tireoidit
- Qalxanabənzər vəzinin sisti
- Qalxanabənzər vəzinin absesi
- Amiloid ur

Urun ölçülərinin Beynəlxalq təsnifatı (ÜST., 2001).

0 dərəcə - ur yoxdur (hər bir payın həcmi müayinə edənin baş barmağının distal falanqasından kiçikdir);

I dərəcə - uru palpasiya etmək olur, lakin boynun normal vəziyyətində onu gözlə görmək olmur (vəzinin gözlə görünən böyüməsi yoxdur);

II dərəcə - ur boynun normal vəziyyətində aydın görünür.

Qalxanabənzər vəzinin xəstəliklərində aşağıdakılar tam aydınlaşdırılmalıdır:

- Qalxanabənzər vəzinin funksional vəziyyəti – hipertireoid / eutireoid / hipotireoid
- Qalxanabənzər vəzinin traxeyaya / qayıdan sinirə kompressiyası
- Boyun limfa düyünlərinin vəziyyəti
- Traxeyanın yerdəyişməsi
- Qalxanabənzər vəzinin retrosternal yerləşməsi
- Toksiklik kimi sistem xüsusiyyətləri və ya sümüklər / qaraciyər / ağciyərlər kimi orqanlara maliqnant yayılmanın olması.

QALXANABƏNZƏR VƏZİNİN FUNKSIONAL POZĞUNLUQLARI

HİPOTİREOİDİZM

Hipotireoidizm – qalxanabənzər vəzinin hormonlarının çatışmazlığı nəticəsində meydana çıxan klinik sindromdur. Yenidoğulmuşlarda və uşaqlarda hipotireoidizm böyümə və inkişafın əhəmiyyətli dərəcədə zəifləməsinə, əqli çatışmazlığa səbəb olur. Yetkin yaşlarda başlayan hipotireoidizm kalorigenezin və oksigen mənimsənilməsinin azalmasına, ürək, ağciyər, böyrək, mədə-bağırsaq və nevroloji funksiyaların zəifləməsinə, qlükozaminqlikanların xüsusən dəri və əzələlərdə hüceyrəarası sahədə toplanmasına və *miksedemanın* klinik mənzərəsinin meydana çıxmasına səbəb olur. Böyüklərdə hipotireoidizmin simptom və əlamətləri müalicə ilə aradan qalxa bilər.

Etiologiyası və rastgəlmə tezliyi

Hipotireoidizm aşağıdakı kimi təsnif olunur:

- 1) *Birincili* (ən çox rast gəlinir) *hipotireoidizm* – bilavasitə qalxanabənzər vəzinin zədələnmələri ilə əlaqədar olaraq meydana çıxır.
- 2) *İkincili hipotireoidizm* – hipofizdə baş verən dəyişikliklər nəticəsində TSH-ın sintezinin pozulması ilə əlaqədar meydana çıxır.
- 3) *Üçüncülü hipotireoidizm* - hipotalamusda baş verən dəyişikliklər nəticəsində TRH-ın sintezinin pozulması nəticəsində meydana çıxır.

Hipotireoidizmin müxtəlif formalarının rastgəlmə tezliyi qidanın tərkibindəki yod və ürtörədiciyə qəbulu kimi coğrafi və ətraf mühit amillərindən, populyasiyanın genetik xarakterindən asılı olaraq dəyişkəndir. Yod çatışmazlığına hələ də inkişaf etməkdə olan ölkələrdə çox rast gəlinir və hipotireoidizmin dünyada ən çox rast gəlinən səbəbidir. Bütün səbəbləri rastgəlmə tezliyinə görə aşağıdakı ardıcılıqda sıralamaq olar:

Birincili hipotireoidizmin səbəbləri

1. Hashimoto tireoiditi
 - a. Urla gedən
 - b. Qalxanabənzər vəzinin "idiopatik" atrofiyası, Hashimoto tireoiditi və Graves xəstəliyini müşayiət edən autoimmun prosesin son mərhələsi.
2. Graves xəstəliyinə görə radioaktiv yodla müalicə.
3. Graves xəstəliyinə görə subtotal tireoidektomiya, düyünlü ur və ya qalxanabənzər vəzinin xərçəngi.
4. İzafe yod qəbulu (radiokontrast rəngləyicilər və s.)
5. Yarıməkəskin tireoidit (adətən müvəqqəti xarakter daşıyır)
6. Yod çatışmazlığı
7. Tireoid hormonların sintezinin anadangəlmə pozulması
8. Dərmanlar:
 - a. Litium
 - b. Alfa-interferon
 - c. Amiodaron

İkincili hipotireoidizmin səbəbləri

Hipofizin adenoması ilə əlaqədar olan hipopituitarizm, hipofizin ablasion müalicəsi və ya hipofizin destruksiyası.

Üçüncülü hipotireoidizmin səbəbləri

Hipotalamusun disfunksiyaları

Tireoid hormonların təsirinə periferik rezistentlik

Klinik mənzərəsi

A. Neonatal hipotireoidizm (kretinizm). Kretinizm termini ilk olaraq kəskin yod çatışmazlığı olan zonalarda doğulan yenidoğulmuşlara aid edilmişdir və əqli çatışmazlıq, boyun qısa olması, üzün və əllərin xarakterik şişkin görünüşü, lal-karlıq, piramid və ekstrapiramid yollara xas olan pozuntunun klinik əlamətləri ilə xarakterizə olunur. Yodun miqdarı adekvat olan zonalarda neonatal hipotireoidizm embrional inkişaf dövründə qalxanabənzər vəzinin dil kökündəki ilkin yerindən boynun ön-aşağı hissəsindəki adi yerinə enməsində pozulma olduqda meydana çıxır və qalxanabənzər vəzinin olmaması və ya pis fəaliyyət göstərən *ektopik* qalxanabənzər vəzinin formalaşması ilə nəticələnir. Hashimoto tireoiditi olan anadan *tormozlayıcı anti-TSH-reseptor antitellərinin* cift vasitəsilə dölə ötürülməsi qalxanabənzər vəzinin *agenезisinə* və ya *atireoid kretinizmə* gətirib çıxara bilər. Tireoid hormonların biosintezinin anadangəlmə pozğunluğu da neonatal hipotireoidizm və ur törədir. Neonatal hipotireoidizmin digər səbəblərinə hamiləlik dövründə yodidlərin təsirinə məruz qalma, ananın antitireoid preparatlar qəbul etməsi, tireotoksikoz və ya qalxanabənzər vəzinin xərçənginə görə radioaktiv yodun qeyri-adekvat qəbulu daxildir.

Yenidoğulmuşlarda hipotireoidizmin əlamətlərinə tənəffüsün çətinləşməsi, sianoz, sarılıq, pis qidalanma, xırıltılı ağılama, göbək yırtığı, sümüklərin inkişafının əhəmiyyətli ləngiməsi daxildir.

B. Uşaqlarda və yeniyetmələrdə hipotireoidizm. Uşaqlarda və yeniyetmələrdə hipotireoidizm böyümənin ləngiməsi və boyun qısa olması ilə xarakterizə olunur və əlamətləri hipotireoidizmin böyüklər üçün xarakterik olan əlamətləri ilə oxşardır və adətən məktəbliyə xas dəyişikliklərə də meylik olur.

C. Böyüklərdə hipotireoidizm. Böyüklərdə orta və ağır dərəcəli hipotireoidizmin ən çox rast gəlinən xüsusiyyətlərinə tez yorulma, soyuğa həssaslıq, bədən kütləsinin artması, qəbizlik, menstruasiyanın pozulması, xüsusən menorragiya və əzələ qıcolmaları daxildir.

Fiziki müayinədə soyuq, kobud və quru dəri, üzün və əllərin şişkin olması, səsin xırıltılı olması, reflekslərin zəifləməsi aşkar edilir. Karotidlərin A vitamininə çevrilməsinin zəifləməsi qanda karotidlərin səviyyəsinin yüksəlməsinə və dərinin sarımtıl rəng almasına səbəb ola bilər.

Xəstənin *şikayətləri və obyektiv müayinə metodları* orqan və sistemlərinin zədələnmələri ilə əlaqədar bir sıra *sindromları* üzə çıxarır:

1. **Ürək-damar sisteminin zədələnmə sindromu:** miksodematoz ürək (bradikardiya, voltajın kiçilməsi, EKQ-də T dişciyinin mənfi olması, qan dövrəni çatışmazlığı), hipotoniya, poliserozit. Qeyri-tipik variantlar da mümkündür.

2. **Tənəffüs sisteminin zədələnmə sindromu:** böyüklərdə hipotireoidizm səthi, yavaş tənəffüs, hiperkapniya və ya hipoksiyaya reflektor ventilyasiya cavabının pozulması ilə xarakterizə olunur. Miksodematoz koma olan xəstələrdə tənəffüs pozğunluğu ən ciddi problemlərdən hesab olunur.

3. **Həzm sisteminin zədələnmə sindromu:** mədə-bağırsaq sisteminin peristaltikası əhəmiyyətli dərəcədə ləngiyir ki, bu da xroniki qəbizliyə və bəzən koprostat və ya bağırsaq keçməzliyi ilə nəticələnir. Bundan əlavə, hepatomeqaliya, öd yollarının diskineziyası da meydana çıxır.

4. **Böyrəklərin funksional pozulma sindromu:** böyrəklərin funksiyasında pozulma meydana çıxır və yumaqcıq filtrasiyası azalır. Suyun orqanizmdən xaric olması çətinləşir. Hipotireozlu xəstələr həddən artıq təmiz su qəbul etdikdə su intoksikasiyasının nəticəsi kimi *hiponatriemiya* meydana çıxır.

5. **Anemiya sindromu:** hipotireoidizm olan xəstələrdə anemiyəni törədə biləcək 4 əsas səbəb mövcuddur: 1) T₄ defisiti ilə əlaqədar olaraq hemoqlobinin sintezinin pozulması; 2) menorragiya zamanı dəmir itkisi, eləcə də dəmirin bağırsaqdan sorulmasının pozulması nəticəsində dəmir defisitinin yaranması; 3) bağırsaqlardan fol turşusunun sorulmasının pozulması ilə əlaqədar fol turşusu defisiti; 4) Vitamin B₁₂-defisitli meqaloplast anemiya ilə gedən pernisiyoz anemiya.

6. **Sinir-əzələ pozğunluğu sindromu:** əksər xəstələr sinir-əzələ sisteminə aid olan simptomlardan - əzələ qıcolmalarından, paresteziyadan və əzələ zəifliyindən şikayət edirlər.

7. *Mərkəzi sinir sisteminin zədələnmə sindromları*: yorğunluq, yuxululuq, diqqəti toplaya bilməmək, yaddaşın zəifləməsi, tormozlanma, depressiya, oyanıqlıq (miksədəma dəliliyi).

8. *Reproduktiv sistemin funksional pozulma sindromu*: hipotireoidizm estrogenlərin prekursorlarının estrogenə çevrilməsini pozur və bununla da follikulstimuləedici hormonun (FSH) və laktotrop hormonun sekresiyasında dəyişiklik törətməklə anovulyator sikllərə və sonsuzluğa gətirib çıxarır.

9. *Mübadilə-hipotermik sindrom*: piylənmə, hərərətin aşağı enməsi, soyuğa dözümsüzlük, sarılıq törədən hiperkarotinemiya.

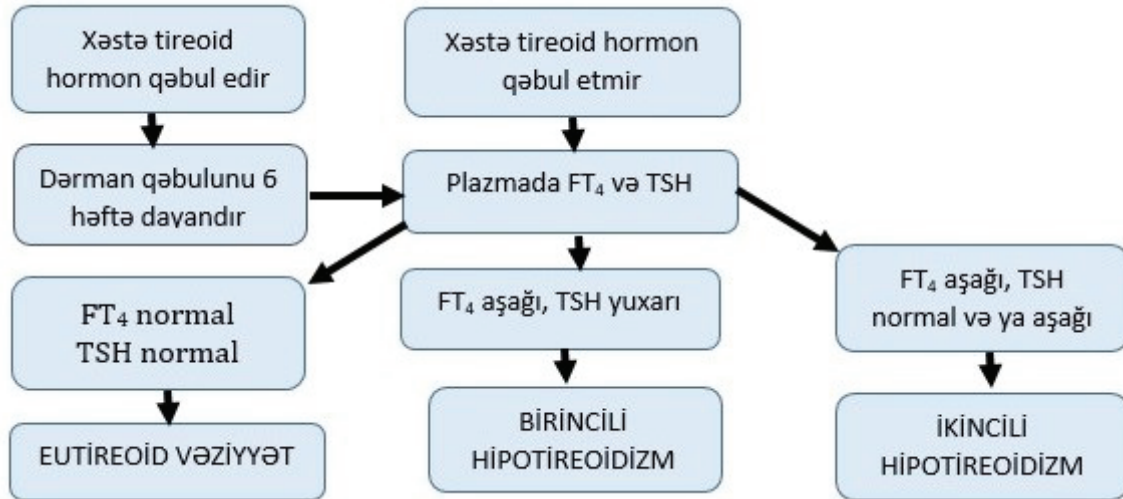
10. *Miksədəmatoz ödem*: periorbital ödem, uzun ödemləşməsi, dilin, dodaqların böyüməsi, ətraflarda ödem, burun tənəffüsünün çətinləşməsi (selikli qışanın ödemi), eşitmə pozğunluğu (eşitmə borusunun və orta qulaq orqanlarının ödemi), poliserozit.

11. *Ektodermal pozğunluqlar sindromu*: saçlarda, dırnaqlarda, dəridə dəyişikliklərlə xarakterizə olunur. Saçlar kövrəkləşir, başda, qaşlarda, ətraflarda tüklər tökülür, zəif uzanır. Dəri quru olur, dırnaqlar təbəqələrə ayrılır.

12. *Hipotireoid (miksədəmatoz) koma* – hipotireozun demək olar ki, ən ağır, hətta ölümlə nəticələnə bilən fəsadıdır. Hipotireozun yuxarıda sadalanan zədələnmələrinin progressivləşməsi ilə xarakterizə olunur. Letallıq 40%-ə çatır.

Diaqnostikası

Qan plazmasında sərbəst T_4 -ün (FT_4) səviyyəsinin enməsi, TSH-ın səviyyəsinin isə artması *birincili hipotireoidizm* diaqnozunu təsdiqləyir (şəkil 1.5). Plazmada T_3 -ün səviyyəsi fərqli və ya norma daxilində ola bilər. Əksər hallarda plazmada FT_4 səviyyəsi normal və ya normanın aşağı səviyyəsində, TSH-ın səviyyəsi isə yüngül artmış olur ki, bu vəziyyət də *subklinik hipotireoidizm* adlanır. Subklinik hipotireoidizm adətən Hashimoto tireoiditi ilə əlaqədar olur ki, bu da anti-TPO antitellərin (tireoid peroksidaza əleyhi antitellərin) titrini yoxlamaqla təyin edilə bilər. *İkincili və ya mərkəzi hipotireoidizm* olan xəstələrdə plazmada FT_4 -ün səviyyəsi aşağı, TSH-ın səviyyəsi isə aşağı və ya normal olur. Yaş artdıqca plazmada TSH-ın səviyyəsi nisbətən artdığından, sağlam qoca yaşlı şəxslərdə TSH-ın səviyyəsi yüngülcə yuxarı ola bilər.



Şəkil 1.5. Hipotireoidizmin laborator diaqnostikası

Müalicəsi

Əvəzedici hormon terapiyası. L-tiroksin 100-150 $\mu\text{g/gün}$. Ürəyin işemik xəstəliyi olan qoca yaşlı xəstələrdə ilkin müalicəyə 25-50 $\mu\text{g/gün}$ doza ilə başlanmalı və tədricən tələb olunan dozaya çatdırılmalıdır. Müalicəyə tez cavab almaq üçün ilkin olaraq L-yodotironin qəbul edilə bilər.

TİREOTOKSİKOZ

Tireotoksikoz - qalxanabənzər vəzinin hormonlarının artması ilə xarakterizə olunan toksik urdur və qalxanabənzər vəzinin hiperfunksiyasının nəticəsi kimi meydana çıxan *hipertireoidizm* sinonim hesab edilmir. *Hipertireoidizm* – qalxanabənzər vəzinin hiperfunksiyasının nəticəsi olduğu halda, tireotoksikoz başqa səbəblərdən də meydana çıxıb bilər (yarımkəskin tireoidit, müxtəlif dərman maddələri, çoxlu miqdarda tireoid hormon qəbulu və s.). Tireotoksikozun ən çox rast gəlinən *səbəblərinə* Graves xəstəliyi (diffuz toksiki ur), çoxdüynlü toksik ur və toksik adenoma tərəfindən törədilən hipertireoidizm aiddir.

Xəstəliklərin Beynəlxalq təsnifatına (XBT 10) görə tireotoksikozun aşağıdakı növləri ayırılır:

- E05.0 Diffuz urla müşayiət olunan tireotoksikoz
- E05.1 Toksik tək düynlü urla müşayiət olunan tireotoksikoz
- E05.2 Toksik çox düynlü urla müşayiət olunan tireotoksikoz
- E05.3 Ektopik tireoid toxuma ilə müşayiət olunan tireotoksikoz
- E05.4 Süni tireotoksikoz
- E05.5 Tireoid kriz və ya koma
- E05.8 Tireotoksikozun digər formaları

Tireotoksikozun 3 *patogenetik variantı* ayırılır:

1. *Tireoid hormonların hipersekresiyası (hipertireoz)* – qalxanabənzər vəzi çoxlu miqdarda tireoid hormonlar hasil edir. Tireotoksikozun ən çox klinik əhəmiyyət kəsb edən variantı olub, Graves (diffuz toksiki ur) xəstəliyində, funksional avtonom qalxanabənzər vəzidə (multifokal, unifokal, disseminə olunmuş), qalxanabənzər vəzinin bəzi yüksək diferensasiya olunmuş xərçəngində və onun metastazlarında, tireotropinomada müşahidə olunur.
2. *Destruktiv (tireolitik) tireotoksikoz* – qalxanabənzər vəzinin follikullarının zədələnməsi və kolloiddə, tireositlərdə olan tireoid hormonların qan dövrənə çoxlu miqdarda keçməsi nəticəsində inkişaf edir. Tireotoksikozun belə patogenetik variantına yarımkəskin tireoiditdə (De Kerven tireoiditi), autoimmun və radiasion tireoiditdə və s. rast gəlinir.
3. *Dərman tireoiditi* – tireoid hormon preparatlarının qəbul edilən doza həddinin aşılması nəticəsində meydana çıxır.

Klinik əlamətlərin təzahür dərəcəsinə və hormonal pozuntulara görə tireotoksikozun *subklinik, aşkar və ağırlaşmış* formaları ayırılır.

- *Subklinik tireotoksikoz* tireoidstimuləedici hormonun (TSH) səviyyəsinin azalması, sərbəst T₄ və T₃-ün səviyyəsinin isə normal saxlanması ilə xarakterizə olunur. Bu zaman bir qayda olaraq, hər hansı simptom olmur və ya onlar demək olar ki, qeyri-spesifdir.
 - *Aşkar tireotoksikoz* TSH-ın səviyyəsinin azalması və T₄ və ya T₃-ün səviyyəsinin artması, eləcə də tipik klinik mənzərənin inkişafı ilə xarakterizə olunur.
 - *Ağırlaşmış tireotoksikoz* qan plazmasında TSH-ın səviyyəsinin əhəmiyyətli dərəcədə azalması və ya təyin edilməməsi fonunda qalxanabənzər vəzin hormonlarının səviyyəsinin kəskin yüksəlməsi ilə xarakterizə olunur. Klinik mənzərə aydın nəzərə çarpır və ürək-damar sistemində ağırlaşmaların inkişafı, mərkəzi sinir sisteminin zədələnmələri, arıqlama, böyrəküstü vəzinin çatışmazlığı ilə müşayiət olunur.
- Tireotoksik kriz* – tireotoksikozun gedişinin kəskin pisləşməsi və xəstənin həyatı üçün təhlükəli kritik vəziyyətin inkişafı ilə xarakterizə olunan ciddi ağırlaşmadır.

Tireotoksikozun *klinik mənzərəsi* qanda tireoid hormonların səviyyəsini artıran səbəbdən asılı olmayaraq, demək olar ki, eynidir.

- *Ürək-damar sisteminin zədələnmə sindromu*. Tireoid hormonlar simpato-adrenal sistemi aktivləşdirir, müsbət xronotrop və inotrop təsir göstərir. Nəticədə ürək vurğularının sayı,

ürəyin vurğu və dəqiqəlik həcmi artır, damarların ümumi periferik müqaviməti azalır, arterial təzyiq yüksəlir. Nəbz artma tezliyindən asılı olaraq, tireotoksikozlar aşağıdakı dərəcələrə (*Crile* dərəcələri) bölünür: I dərəcə - *yüngül forma* – nəbz 90-100 vurğu/dəqiqə; II dərəcə - *orta ağır forma* – nəbz 100-110 vurğu/dəqiqə; III dərəcə - *ağır forma* – nəbz >110 vurğu/dəqiqə.

- *Mərkəzi və periferik sinir sisteminin zədələnmə sindromu.* Tireoid hormonların səviyyəsinin yüksəlməsi nəticəsində tremor, oyanıqlıq, narahatlıq və qorxu hissi, hiperaktivlik, əhvalın tez-tez dəyişməsi, ağlamağa meylik, yuxu pozulması, bəzən depressiya meydana çıxır. Tireotoksik ensefalopatiyanın inkişafı mümkündür.
- *Katabolik pozğunluqlar sindromu.* İştahanın artması fonunda müxtəlif dərəcəli, bəzən kaxeksiyaya qədər çatan arıqlama, subfebril hərarət, əzələ zəifliyi, skelet əzələlərinin kütləsinin azalması, osteoporoz meydana çıxır.
- *Ektodermal pozğunluqlar sindromu.* Tireoid hormonların katabolik təsiri ilə əlaqədardır və dərinin nazıqlaşması, saçların tökülməsi, dırnaqların təbəqələnməsi və qırılması kimi əlamətləri özündə cəmləşdirir.
- *Mədə-bağırsaq traktının pozulma sindromu.* Bütün mədə-bağırsaq traktında peristaltikanın artması, ishal ilə xarakterizə olunur.
- *Daxili sekresiya vəzilərinin pozulma sindromu.* Bu sindrom özündə amenoreyaya qədər davam edən menstrual siklin pozğunluğunu, hiperprolaktinemiyanı, fibroz-sistoz mastopatiyanı, xəstəliyin uzunmüddətli gedişi zamanı isə böyrəküstü vəzinin çatışmazlığını cəmləşdirir.

Laborator müayinələr. Tireotoksikozun klinik əlamətləri olan hallarda diaqnozu təsdiqləmək məqsədilə qanda tireoid hormonların və TSH-ın səviyyəsi öyrənilməlidir. Tireotoksikoz üçün qanda TSH-ın səviyyəsinin azalması, tireoid hormonların səviyyəsinin isə artması xarakterikdir.

GRAVES XƏSTƏLİYİ

Graves xəstəliyi (diffuz toksiki ur) *hipertireoidizm*, *oftalmopatiya* və *dermopatiya* ilə xarakterizə olunan autoimmun xəstəlikdir.

Epidemiologiyası

Tireotoksikoz hallarının 60-80%-i Graves xəstəliyinin payına düşür. Populyasiyalar arasında rastgəlmə tezliyi əsasən yod qəbulunun dərəcəsiindən asılı olaraq dəyişir (çoxlu yod qəbulu Graves xəstəliyinin rastgəlmə tezliyinin artması ilə müşayiət olunur). Xəstəlik az hallarda yetkinlik yaşından əvvəl başlayır və əsasən 20-50 yaş arasında meydana çıxır, lakin qoca yaşlarda da ona təsadüf olunur.

Qadınların 2%-də, kişilərin isə 0,2%-də Graves xəstəliyinə rast gəlinir.

Etiologiyası

Diffuz toksiki ur çoxfaktorlu xəstəlikdir. Aşağıdakılar mümkün etioloji faktorlar hesab olunur.

1. *Autoimmun pozğunluq*: qan plazmasında autoantitellərin (TSH reseptor antiteli) aşkar edilməsi ilə əlaqədar olaraq, autoimmun pozğunluq ilk mümkün etioloji faktor hesab olunur.
2. *Ailəvi (genetik)*: Monoziqot əkilərdə Graves xəstəliyinin birgə rast gəlinmə uyğunluğu 20-30% olduğu halda, diziqot əkilərdə 5%-dən azdır.
3. *Tireoid stimulaedici immunoqlobulinlər (TSİ) və uzun müddət təsir edən tireoid stimulyator (LATS – long acting thyreoid stimulator)* – Graves xəstəliyi zamanı qalxanabənzər vəzidə gedən patoloji dəyişikliklər üçün cavabdehdir.
4. *Ekzoftalmlaşdırıcı substansiya* – Graves xəstəliyində aşkar olunan “oftalmopatiya” üçün cavabdehdir.
5. *Qadın cinsi, emosional stress, gənc yaş* da bu xəstəlik üçün cavabdeh olan risk faktorlarından hesab edilir.

Siqaret çəkmə Graves xəstəliyi üçün minimal, lakin oftalmopatiyanın inkişafı üçün əhəmiyyətli risk faktorudur. Yod qəbulunda kəskin artımlar Graves xəstəliyinin inkişafına səbəb ola bilər. Litium preparatları ilə müalicənin, bakterial və virus mənşəli infeksiyaların da Graves xəstəliyi üçün trigger faktor olduğu qeyd olunur.

Patogenezi

Tireositlərin TSH-reseptorları *birincili autoantigen* rolunu oynayır. T-limfositlər klonu qalxanabənzər vəzinin bu antigeni ilə qarşılıqlı təsirdə olur. Prosesə B-limfositlər cəlb olunur və T-helperlərin iştirakı ilə B-limfositlər və plazmositlər *tireoidstimulaedici immunoqlobulinlər (TSH-reseptor autoantiteli – yalnız Graves xəstəliyi üçün spesifikdir)* sintez və sekresiya edir. Bu antitellər tireositlərdəki TSH-reseptorlarla qarşılıqlı təsirdə olaraq *tireotrop hormon kimi təsir edir* və adenilatsiklaza fermentini aktivləşdirir ki, bu da s-AMF-in əmələ gəlməsini stimule edir. Bu, qalxanabənzər vəzinin həcmnin, vaskulyarizasiyasının və hormonlarının sekresiyasının artmasına gətirib çıxarır. Uzunmüddətli stimulyasiyaya cavab olaraq qalxanabənzər vəzi *hipertrofiya və hiperplaziyaya* məruz qalır və diffuz olaraq böyüyür.

Qalxanabənzər vəzi ilə əlaqəli *oftalmopatiyada* (autoimmun oftalmopatiya, endokrin oftalmopatiya və ya Graves oftalmopatiyası) sitokinlərin vacib rol oynadığı güman edilir. Aktivləşmiş T-hüceyrələrin göz alması ətrafı əzələlərə infiltrasiyası müəyyən edilir; IFN- γ , TNF, və IL-1 kimi sitokinlərin azad olması fibroblastların aktivləşməsinə və qlükozaminqlikanların sintezinin artmasına səbəb olur ki, bu da suyu özündə saxlayaraq xarakterik əzələ şişkinliyinə gətirib çıxarır. Xəstəliyin gecikmiş mərhələlərində əzələlərdə geriye dönməz fibroz dəyişikliklər baş verir. Orbital fibroblastlar sitokinlərə xüsusilə həssasdır və immun cavabın anatomik yeri də

çox güman ki, bununla izah olunur. Autoimmun oftalmopatiyanın patogenezinin tam məlum olmamasına baxmayaraq, TSH-reseptorun oftalmopatiyada autoantigen rolunda iştirakı qeyd olunur. Piy toxumasının artması retrobulbar sahədə izafi toxuma kütləsinin toplanma səbəblərindən biridir. İntraorbital təzyiqin artması isə proptoza, diplopiyaya və optik nevropatiyaya gətirib çıxara bilər.

Klinik mənzərəsi

İstənilən tireotoksikoz üçün xarakterik olan əlamət və simptomlar Graves xəstəliyi üçün də xarakterikdir.

Cədvəl 1.3. Tireotoksikozun əlamət və simptomları (tezliyinə görə azalan istiqamətdə)

Simptomlar	Əlamətlər (<i>Graves xəstəliyi üçün xarakterik olan oftalmopatiya və dermatiyanın əlamətləri istisna olmaqla</i>)
Hiperaktivlik, oyanıqlıq, disfuriya	Taxikardiya; qocalarda qulaqcıq fibrilyasiyası
İstiyə dözümsüzlük və tərləmə	Tremor
Taxiaritmiya	Ur
Zəiflik və halsızlıq	İsti, nəm dəri
İştahanın artması fonunda bədən çəkisinin azalması	Əzələ zəifliyi, proksimal miopatiya
İshal	Göz qapağının dartılması və ya geri qalması
Poliuriya	Ginekomastiya
Oliqomenorreya, libidonun itməsi	

Xəstəliyin klinik mənzərəsi tireotoksikozun ağırlıq dərəcəsindən, müddətindən, tireoid hormonların artıqlığına fərdi həssaslıqdan və xəstənin yaşından asılıdır. Qoca yaşlı xəstələrdə tireotoksikozun xüsusiyyətləri zəif və gizli ola bilər. Belə xəstələr əsasən *yorğunluq və bədən çəkisinin azalmasından* şikayət edirlər.

Metabolik proseslərin sürətlənməsi ilə əlaqədar *İştahanın artmasına* baxmayaraq, tireotoksikoz *bədən çəkisinin itməsinə* səbəb olur. Xəstələrin yalnız 5%-də bədən çəkisi arta bilər ki, bu da həddən artıq qida qəbulu ilə əlaqədardır. Digər üstünlük təşkil edən əlamətlərə *hiperaktivlik, əsəbilik, oyanıqlıq* aiddir ki, bu da bəzi xəstələrdə *tez-tez yorğunluq hissənin* meydana çıxmasına səbəb olur. *Yuxusuzluq və diqqətin toplanmasının çətinləşməsinə* də çox rast gəlinir.

Fiziki müayinədə xəstənin dəri örtüyünün isti və nəm, əllərin ovuc səthinin isə soyuq, yapışqan tər hesabına nəmli olması müəyyən edilir. Xəstələrin bir qisminə dəri örtüyündə piqmentasiya, büküşlərdə, xüsusən də sürtülən səthlərdə hiperpiqmentasiya inkişaf edir. Bəzi hallarda dərinin ayrı-ayrı sahələrində piqmentsiz ocaqlar (vitiliqo) meydana çıxır. Göz qapaqları nahiyəsində melanodermiyani (*Jellinek simptomunu*) təyin etmək mümkündür. Saçlar nazik, yumşalmış olur və diffuz tökülməsi mümkündür. Bədən çəkisi azalır. Əksər hallarda xəstələrin önə uzanmış əllərinin barmaqlarında, dildə, gövdədə tremor (teleqraf dirəyi simptomu) aşkar edilir. Əlin, ayağın, dodaqların, dilin əsməsinə *Mari simptomu* deyilir.

Qalxanabənzər vəzinin *palpasiyasında* onun diffuz böyüməsi, bir qədər bərkiməsi, ağrısız və hərəkətli olması müəyyən edilir. *Auskultasiya* zamanı qalxanabənzər vəzi üzərində sistolik küy eşidilir ki, bu da çox güman ki, vəzinin ölçüləri böyük olduqda yuxu arteriyasının sıxması və orqanın qan təchizatının əhəmiyyətli dərəcədə artması ilə əlaqədardır. Regionar limfa düyünləri bir qayda olaraq, palpasiya olunmur.

Graves xəstəliyi üçün bir sıra göz simptomları xarakterikdir. Bu simptomlar *gözün hərəkətli əzələsinin vegetativ (simpatik) innervasiyasının pozulması və onun tonusunun artması* ilə əlaqədardır.

- *Shtelvag simptomu* – buynuz qişanın hissiyyatının zəifləməsi nəticəsində göz qırpmalarının sayının azalması.
- *Von Graefe simptomu* – göz almasının aşağı hərəkəti zamanı yuxarı göz qapağının qüzehli qişa kənarından geri qalması. Bu zaman yuxarı göz qapağı ilə qüzehli qişa arasında ağ sklera görünür.
- *Joffrua simptomu* – yuxarı baxdıqda alın qırıqlarının əmələ gəlməməsi.
- *Mebius simptomu* – konvergensiyanın zəifləməsi, yəni baxışı yaxın məsafəyə fiksə etmə qabiliyyətinin pozulması. Göz əzələlərinin zəifləməsi ilə əlaqədardır.
- *Kocher simptomu* - göz almasının yuxarı hərəkəti zamanı aşağı göz qapağının qüzehli qişa kənarından geri qalması. Bu zaman aşağı göz qapağı ilə qüzehli qişa arasında ağ sklera görünür.
- *Dalrimple simptomu* (ekzoftalm) – göz yarığının geniş açılması. Bu zaman yuxarı göz qapağı ilə qüzehli qişa arasında ağ sklera görünür.
- *Rodenbax simptomu* – bağlı göz qapaqlarının incə tremoru.
- *Enrot simptomu* – göz qapaqları və konyunktivanın ödemləşməsi.
- *Naffziger simptomu* – xəstənin oturmuş vəziyyətində başı üzərindən aşağıya baxdıqda göz almasının göz yuvasının kənarı səviyyəsindən önə çıxması.

Graves xəstəliyini müşayiət edən autoimmun oftalmopatiya (endokrin oftalmopatiya, Graves oftalmopatiyası) – patogenetik olaraq diffuz toksiki urla əlaqəli olan və retrobulbar birləşdirici toxumanın, gözün hərəkəti əzələsinin ödemi, limfositar infiltrasiyası, sonda isə fibroz dəyişikliyi ilə xarakterizə olunan autoimmun xəstəlikdir. Autoimmun oftalmopatiya 90% hallarda diffuz toksiki urla birgə rast gəlinir və bu sistem autoimmun xəstəliyin ayrılmaz komponentidir. Yerdə qalan 10% hallarda isə o, diffuz toksiki ur olmadan meydana çıxır ki, bu xəstələrdə də çox vaxt autoimmun hipotireoidizm və tireoid antitellər aşkar edilir.

Cədvəl 1.4. Birincili (Graves xəstəliyi) və ikincili (çoxdüynlü toksik ur) tireotoksikozun fərqləndirici məqamları

<i>Birincili tireotoksikoz</i>	<i>İkincili tireotoksikoz</i>
1. Əvvəlcə simptomlar meydana çıxır, sonra vəzi böyüyür.	1. Əvvəlcə qalxanabənzər vəzidə şişkinlik meydana çıxır.
2. Ur diffuz, hamar, bərkimiş və ya yumşaq olur, hər iki pay cəlb olunur.	2. Şişkinliyin səbəbi adətən vəzinin böyümüş düyünü olur.
3. Xüsusiyyətləri qısamüddətli, ikincili tireotoksikozla müqayisədə daha kəskin nəzərə çarpır.	3. Simptomlar uzun müddətdən sonra meydana çıxır, yüngül gedişli olur və birincili tireotoksikozla müqayisədə tədricən progressivləşir.
4. Göz simptomları və ekzoftalma daha çox rast gəlinir	4. Göz əlamətlərinə az hallarda rast gəlinir.
5. Autoimmun xəstəlik olduğuna görə hepatosplenomeqaliya mümkündür.	5. Ürək simptomlarına daha çox rast gəlinir.
6. Gənc yaş qrupunda meydana çıxır.	6. Böyüklərdə və qoca yaşlılarda inkişaf edir
7. Bütün vəzi hiperaktivdir	7. Düynlərarası toxuma hiperaktivdir
8. Əvvəllər uru olmur.	8. Uzun müddət mövcud olan çoxdüynlü ur fonunda tireotoksikoz meydana çıxır.

Klinik təzahürü

Autoimmun oftalmopatiya inkişaf edərkən xəstələr gözyaşı axmasından, işıqdan qorxma, gözlərdə “qum qalma” hissindən, göz almasında ağrıdan, gərginlik hissindən, göz almaları arasındakı məsafənin artmasından, konyunktiva damarlarının genişlənməsindən, diplopiyadan, baş ağrısından, göz qapaqlarının şişkin olmasından şikayət edirlər. Autoimmun oftalmopatiyanın klinik simptomları özündə konyunktiva, buynuz qişa, göz qapaqları tərəfindən dəyişiklikləri, ekzoftalmı, göz əzələlərinin zədələnməsini, görmə siniri tərəfindən ağırlaşmaları cəmləşdirir.

Autoimmun oftalmopatiya zamanı Dalrimple, Kocher, Shtelvag, Mebius, Von Greafe, Jellinek, Rodenbax və s. göz simptomları müşahidə olunur. Xəstələrin 1/3-də proptoz müşahidə olunur və qüzehli qişanın aşağı kənarı ilə aşağı göz qapağı arasında ağ sklera görünür. Proptoz – göz almasının önə doğru qabarmasıdır. Xəstənin arxasında dayanaraq başı üzərindən aşağıya baxdıqda gözün göz yuvasının kənarı səviyyəsindən önə çıxdığı görünür (*Naffziger simptomu*). Proptoz ekzoftalmometr vasitəsilə ölçülə bilər. Ağır hallarda, xüsusən yatarkən, göz qapaqları tam bağlanmadıqda proptoz buynuz qişanın zədələnməsinə səbəb ola bilər. Ən ciddi ağırlaşmalardan biri göz almasının arxasında görmə sinirinin sıxılmasıdır ki, bu da gecikmiş mərhələdə görmənin daim itməsi ilə nəticələnə bilər.

Graves xəstəliyində müşahidə olunan orbital dəyişikliyin aktivliyini qiymətləndirmək üçün Werner təsnifatının Dyke modifikasiyasından istifadə olunur (cədvəl 1.5).

Müalicəsi

Oftalmoloqla birgə aparılmalıdır. Venadaxili steroidlər və antibiotiklər; steroid və antibiotik tərkibli göz damcıları; göz yuvasının bayır və ya yuxarı divarının cərrahi xaric edilməsi hesabına orbital dekompresiya; diuretiklər; buynuz qişanın xoralaşmasının qarşısını almaq məqsədilə 1%-li metilsellüloza göz damcısı; yatarkən çarpayının baş tərəfinin qaldırılması.

Tireoid dermatopiya – Graves xəstəliyi olanların təxminən 1-2%-də yanaşı olaraq pretibial (lokal) miksedema və ya autoimmun dermatopiya aşkar edilir. O, baldırın ön səthinin dərisinin zədələnməsi ilə xarakterizə olunur. Baldırın zədələnməsi adətən simmetrik və dəqiq sərhədlərə malik olur. Demək olar ki, bütün hallarda orta və ağır dərəcəli autoimmun oftalmopatiya ilə birgə təsadüf olunur (şəkil 1.6).

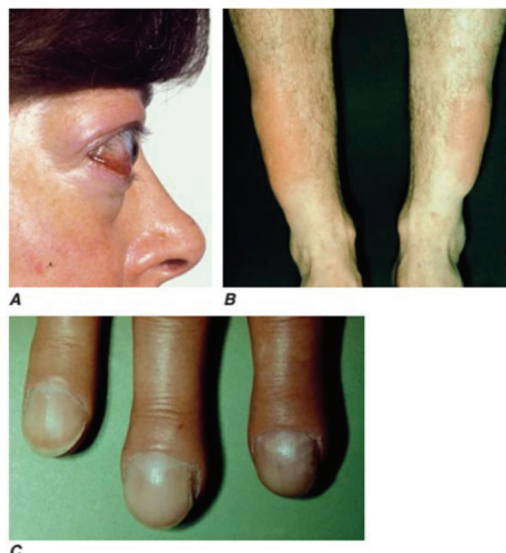Tireoid akropatiya - Graves xəstəliyi olanların 1%-ə qədərində əlin yumşaq və sümük toxumasında xarakterik dəyişikliklərə rast gəlinir. Əl barmaqları “təbil çubuğu” formasını əldə edir. Bu prosesin tireoid dermatopiya ilə sıx əlaqədar olduğu güman edilir və əsasən pretibial ödemlə birgə təsadüf olunur.

Dermopatiyanın müalicəsi. 1) konservativ müalicə (antitireoid dərmanlar, beta-adrenoblokatorlar, trankvilizatorlar, yod preparatları və s.), 2) radioaktiv yodla (I^{131}) müalicə, 3) cərrahi müalicə - qalxanabənzər vəzinin subtotal rezeksiyası və ya tireoidektomiya.

Klinik gedişatı

Müalicə aparılmadıqda xəstəliyin klinik xüsusiyyətləri pisləşir. Adekvat müalicə aparılana qədərki dövrdə ölüm faizi 10-30% arasında dəyişirdi. Yüngül dərəcəli Graves xəstəliyi olan bəzi xəstələrdə spontan yaxşılaşma və remissiya halları müşahidə olunur.

TSH-reseptoru autoantitelinin (TTH-R *ab*) funksional aktivliyində baş verən dəyişikliklə əlaqədar olaraq nadir hallarda vəzinin funksional vəziyyəti hipo- və hipertireoidizm arasında dəyişə bilər. Antitireoid dərmanlarla müalicədən sonra remissiya əldə edilən xəstələrin təxminən 15%-də destruktiv autoimmun prosesin nəticəsi kimi 10-15 ildən sonra hipotireoidizm inkişaf edir. Oftalmopatiyanın klinik gedişatı qalxanabənzər vəzinin xəstəliyini müşayiət etmir. Adətən oftalmopatiya ilk 3-6 ay ərzində pisləşir, sonrakı 12-18 ay ərzində sabitləşməklə xüsusən yumşaq toxumada spontan yaxşılaşma qeyd edilir.



Şəkil 1.6. Tireoid oftalmopatiya, dermatopiya və akropatiya

Cədvəl 1.5. Graves xəstəliyində müşahidə olunan orbital dəyişikliyin aktivliyinin Werner-Dyke təsnifatı ilə qiymətləndirilməsi

Dərəcə	İzahı
0	Əlamət və simptom yoxdur
1	Yalnız göz əlamətləri – (göz əlamətləri üçün cədvəlin aşağısına bax)
2	Yumşaq toxumalar cəlb olunmuşdur
3	22 mm-dən artıq proptoz (ekzoftalm)
4	Ekstraokulyar əzələlər cəlb olunmuşdur
5	Buynuz qışa cəlb olunmuşdur – xoralaşma
6	Görmə siniri və buynuz qışanın cəlb olunması ilə əlaqədar görmənin itməsi

Yalnız göz əlamətləri

- Gözün arxaya yerdəyişməsinə rezistentlik
- Konyunktiva və məməciyin ödemli
- Gözyaşı vəzisinin böyüməsi
- Konyunktiva damarlarının genişlənməsi
- Göz qapaqlarının ödemlənməsi

Ekzoftalmin dərəcələnməsi

- ❖ **Yüngül:** göz qapağının retraksiyası ilə əlaqədar olaraq göz yarığının genişlənməsi
- ❖ **Orta ağır:** gözün önə qabarmasına səbəb olan orbital piy toxumasının toplanması və Joffroy simptomunun müsbət olması
- ❖ **Ağır:** İntraorbital ödemlə müşayiət olunan durğunluq, gözdaxili təzyiqin artması, diplopiya və oftalmoplegiya
- ❖ **Proqressivləşən:** müalicənin aparılmasına baxmayaraq, göz simptomlarının proqressivləşməsi, buynuz qışanın xoralaşması və oftalmoplegiya

Antitireoid dərmanlar və cərrahi müalicə oftalmopatiyanın klinik gedişatına əks təsir göstərmir. Tireoid dermatopatiya adətən Graves hipertireoidizmi inkişaf etdikdən 1-2 il sonra meydana çıxır və spontan olaraq yaxşılaşa bilər.

Tireotoksik kriz – az rast gəlinir və hipertireoidizmin həyat üçün təhlükə təşkil edən ağırlaşması olub, yüksək hərarət (40 °C-yə qədər), sayıqlama, qıcolma, komatoz vəziyyət, taxikardiya (1 dəqiqədə 150 vuruğa qədər), ürək nahiyəsində ağrı, qusma, ishal və sarılıq ilə müşayiət olunur. Diffuz toksiki ur olan xəstələr əməliyyata adekvat hazırlanmadıqda meydana çıxa bilər. Bundan əlavə, tireotoksik krizə adətən kəskin xəstəliklər (insult, infeksiyalar, travma, diabetik ketoasidoz), hissəvi müalicə olunmuş və ya olunmamış hipertireoidizmin radioaktiv yodla müalicəsi də səbəb ola bilər. Krizin inkişafında trigger mexanizmlərin təsiri altında reseptorların katexolaminlərə həssaslığının artması, T₃ və T₄-ün sərbəst formalarının konsentrasiyasının yüksəlməsi, böyrəküstü vəzinin nisbi çatışmazlığı əsas rol oynayır. Letallıq 50%-ə çatır.

Graves xəstəliyinin diaqnostikası

Graves xəstəliyinin minimal diaqnostik müayinə alqoritminə aşağıdakılar daxildir:

- ❖ xəstənin şikayətləri və klinik simptomlar;
- ❖ ultrasəs müayinəsi;
- ❖ USM nəzarəti altında nazik iynə ilə aspirasion biopsiya;
- ❖ qanın hormonal müayinəsi (TSH, sərbəst T₃ və T₄)
- ❖ qanda TSH-reseptor antitellərinin (TSH-R ab) səviyyəsinin öyrənilməsi.

Graves xəstəliyi TSH-in səviyyəsinin azalması və sərbəst T_3 və T_4 səviyyəsinin yüksəlməsi ilə xarakterizə olunur. Göz simptomları da olduqda, Graves xəstəliyinin diaqnozu şübhə doğurmur. Göz simptomları olmadıqda, TSH-reseptor autoantitellərinin olması diaqnozu təsdiqləyir. *TSH-reseptor autoantitelləri yalnız Graves xəstəliyində aşkar olunur.* Əgər bu sınaq neqativ olarsa, onda Graves xəstəliyini hipertireoidizmin digər səbəblərindən diferensasiya etmək üçün radioaktiv yodun mənimsənilməsi sınağından istifadə olunmalıdır. Radioaktiv yodun bütün vəzinin həcmində mənimsənilməsinin diffuz artması diaqnozu təsdiqləyir. Mənimsənilmənin lokal artması düyünlü toksik ur üçün xarakterikdir.

Graves xəstəliyinin müalicəsi

Graves xəstəliyinin törətdiyi hipertireoidizm aşağıdakı üsullarla müalicə oluna bilər:

- 1) Konservativ müalicə (antitireoid preparatlardan istifadə etməklə tireoid hormonların sintezini azaltmaq - Avropa ölkələri və Yaponiyada daha çox istifadə olunur);
- 2) Radiyodla müalicə (qalxanabənzər vəzinin toxumasının həcmi radioaktiv yod (I^{131}) vasitəsilə azaltmaq – Şimali Amerikada üstünlük verilir);
- 3) Cərrahi müalicə (qalxanabənzər vəzinin subtotal rezeksiyası və ya tireoidektomiya).

Konservativ müalicə

Patogenetik müalicə qalxanabənzər vəzidə tireoid hormonların sintezini ləngitməyə, tireoidstimuləedici autoantitelin sintezini tormozlamağa və periferik toxumalarda T_4 -ün T_3 -ə çevrilməsini blokadağa almağa yönəlmişdir. Bu məqsədlə merkazolil (metimazol), propiltiourasil (propisil), karbimazol kimi antitireoid preparatlardan geniş istifadə olunur. Tireotoksikozun ağırlıq dərəcəsindən asılı olaraq merkazolil 10-60 mq/gün, propisil 100-400 mq/gün təyin edilir. Qeyd edilən preparatlarla monoterapiya aparıldıqda, müalicə taktikası "blokadağa al və əvəz et" prinsipi ilə aparılır. Başqa sözlə, eutireoid vəziyyət əldə edilənə qədər merkazolil vasitəsilə hormonogenez blokadağa alınır, sonra isə doza tədricən dəstəkləyici dozaya – 5-10 mq/gün-ə qədər azaldılır (TSH-reseptor antitelinin sintezinin blokadası məqsədlə) və əlavə olaraq L-tiroksinlə (25-50 mkq/gün) əvəzedici terapiya həyata keçirilir. Müalicə kursu TSH-in, tireoid hormonların və TSH-reseptor antitelinin səviyyəsinə nəzarət (hər 3-4 aydan bir) etməklə 1-1,5 ilə qədər davam etdirilir.

Taxikardiyanı, ekstrasistolıyanı və ya səyrici aritmiyanı aradan qaldırmaq məqsədilə beta-adrenoblokatorlardan (anaprilin, obzidan və s.) da istifadə olunur.

Böyrəküstü vəzinin çatışmazlığı, autoimmun oftalmopatiya ilə müşayiət olunan ağır formalı tireotoksikozda qlükokortikosteroidlərdən də istifadə olunur (prednizolon 5-30 mq/gün və s.). Hüceyrə membranını stabilləşdirmək, TSH-in stimuleedici təsirini və tireoid hormonların səviyyəsinə azaltmaq üçün litium karbonatdan da 0,9-1,5 q/gün dozada istifadə oluna bilər. Sakitləşdiricilərdən və trankvilizatorlardan da istifadə olunması məqsəduyğun hesab edilir.

Xəstələrin əməliyyata hazırlanması zamanı yod preparatlarından istifadə olunur. Belə ki, yod tireoid hormonların biosintezini, qalxanabənzər vəzinin TSH-a həssaslığını azaldır, eləcə də əməliyyat zamanı qanın qalxanabənzər vəziyə axınını zəiflədir. Bir qayda olaraq, əməliyyata 2-3 həftə qalmış xəstələrə Lüqol məhlulu və ya kalium yodid məhlulu təyin edilir.

Xəstələrə əlavə olaraq göstəriş əsasında ürək qlükozidləri (qan dövrəni çatışmazlığı olduqda), diuretiklər (qan dövrəni çatışmazlığı, oftalmopatiya olduqda), anabolik steroidlər (aydın nəzərə çarpan katabolik sindrom olduqda) təyin edilə bilər.

Radiyodla müalicə

Radioaktiv yodla müalicə beta-şüaların qalxanabənzər vəzinin follikulyar hüceyrələrini məhv etməsi və onun yerinin birləşdirici toxuma ilə tutulması ilə əlaqədardır.

Göstərişlər:

- daxili orqanlarda geriyə dönməz dəyişikliklərin olması;
- əməliyyat riskini əhəmiyyətli dərəcədə artıran yanaşı patologiyaların olması;

- qalxanabənzər vəzi zəif böyümüş (I-II dərəcə) və konservativ müalicə effekt verməyən 40 yaşdan yuxarı xəstələr;
- cərrahi müalicədən sonra residiv meydana çıxan xəstələr.

Əks göstərişlər:

Gənc yaş (40 yaşa qədər), hamiləlik və laktasiya dövrü və aydın nəzərə çarpan leykemiya. (ABŞ-da diffuz toksiki urun müalicəsində radioaktiv yodla terapiya seçim metodudur və 25 yaşdan yuxarı xəstələrdə istifadə olunur).

Cərrahi müalicə

Xəstələrdə eutireoid vəziyyətin əldə edilməsi və tireotoksik krizin profilaktikası məqsədilə əməliyyatın hazırlıq aparılmalıdır. Bunun üçün tireostatiklərdən, beta-adrenoblokatorlardan, yod preparatlarından, plazmaferezdən istifadə olunur (cədvəl 1.6).

Cədvəl 1.6. Antitireoid preparatlar: Rutin əməliyyatın hazırlıq

Preparat və təsiri	Dozası	Xəbərdarlıq / yanaşı təsiri
<ul style="list-style-type: none"> • Karbimazol: yodidlərin yoda oksidləşməsini və qoşalaşma reaksiyasını blokadağa almaqla T₃ və T₄-ün səviyyəsini azaldır. O, qəbul edildikdən sonra metimazola metabolizə uğrayır. 	10 mq, 6 saatdan bir və saxlayıcı doza 10 mq-dan gündə 2-3 dəfə.	Təsiri üçün 12 həftə lazımdır. 3-8 saat intervalla verilməlidir. Təhlükəli aqranulositoz boğaz ağrısı kimi təzahür edə bilər.
<ul style="list-style-type: none"> • Propranolol - qeyri-selektiv beta-blokatorudur, taxikardiyanı azaldır. 	Nəbz sayından asılı olaraq 20-40 mq-dan gündə 2-3 dəfə.	Qazanılmış ürək çatışmazlığı Bronxial astmanı sürətləndirə bilər.
<ul style="list-style-type: none"> • Lüqol məhlulunun tərkibində verilən yodid - əməliyyatdan əvvəl vəzinin vaskulyarizasiyasını azaldır. 	10-12 damcı (əməliyyatdan bilavasitə əvvəl 10 gün ərzində, gündə minimum 3 dəfə)	T ₃ və T ₄ -ün səviyyəsini azaltmır. Portağal şirəsi ilə daha yaxşı qəbul olunur.

Cərrahi müalicəyə göstərişlər:

- Diffuz toksiki urun neoplastik proseslərlə müşayiət olunması;
- Tireotoksikozun ağırılıq dərəcəsindən asılı olmayaraq ətraf orqanları və anatomik strukturları sıxan böyük ölçülü ur;
- Ağır dərəcəli tireotoksikoz;
- Konservativ müalicənin effekt verməməsi və xəstəliyin residivi;
- Tireostatik preparatlara dözümsüzlük;
- Retrosternal yerləşmiş ur;
- Hamilə xəstələr.

Əks-göstərişlər:

- Həyati vacib orqanların funksiyasının dekompensasiyası (qan dövranının III dərəcəli çatışmazlığı, anasarka, assit və s.) ilə müşayiət olunan ağır formalı diffuz toksiki ur;
- Qaraciyərin, böyrəklərin, ürək-damar sisteminin ağır yanaşı xəstəlikləri;
- Psixi xəstəliklər
- Qeyri-adekvat əməliyyatın hazırlıq.

Əməliyyatın həcmi

- Bir və ya hər iki tərəfdə az miqdarda (cəmi 4-6 q) vəzi toxuması saxlamaqla *qalxanabənzər vəzinin subtotal rezeksiyası*. Bu əməliyyatdan sonra yaranan hipotireoz əməliyyatın ağırlaşması hesab olunur.
- *Tireoidektomiya*. Bu əməliyyatdan sonra yaranan hipotireoz ağırlaşma hesab olunmur və daimi əvəzedici hormonal terapiya aparılır.

Əməliyyatdan sonrakı mümkün ağırlaşmalar

1. Qanaxma

Qalxanabənzər vəzinin yuxarı arteriyasından və ya digər şaxələrindən, yaxud da kiçik venalardan liqaturanın sürüşməsi ilə əlaqədar olaraq meydana çıxır. Qanaxma zamanı taxikardiya, hipotenziya, dispnoe, traxeyanın kompressiyası nəticəsində kəskin stridor, əzələ altında toplanan hematomanın təzyiqi nəticəsində tənəffüs yollarının obstruksiyası baş verir. İlk yardım kimi, boynun dərin fassiyasına qoyulmuş düyünlər də daxil olmaqla, tikişlər təcili sökülməli və traxeyaya edilən təzyiq aradan qaldırılmalıdır. Sonra, əməliyyat otağında ümumi anesteziya altında təftiş aparılaraq qanaxan damar aşkar edilir və bağlanır. Bəzən hemotransfuzaya lazım gələ bilər.

2. Tənəffüs yollarının obstruksiyası

Tənəffüs yollarının obstruksiyası *hematoma* (bu zaman hematomanın evakuasiyası tələb olunur) və ya *qırtlağın ödemi*, yaxud da *traxeomalyasiya* və ya *qayıdan qırtlaq sinirinin ikitərəfli iflici* (bu zaman təcili endotraxeal intubasiya və steroidlərin inyeksiyası tələb olunur) nəticəsində meydana çıxır. Xilasedici əməliyyat kimi çox vaxt *təcili traxeostomiya* tələb olunur.

Ən çox rast gəlinən səbəb *qırtlağın ödemidir*, adətən intubasiya zamanı zədələnmə və cərrahi travma ilə əlaqədar meydana çıxır. Belə hallarda növbəti kompressiyanın qarşısını almaq üçün hematomanın dərhal evakuasiya edilməsinə baxmayaraq, qırtlağın ödemi sayəsində tənəffüs yollarının obstruksiyası aradan qaldırıla bilmir və təcili endotraxeal intubasiya da tələb olunur; intubasiya mümkün olmayan çətin vəziyyətlərdə 12G (2,3 mm diametrində) iynədən istifadə etməklə *müvəqqəti traxeostomiya* icra edilə bilər.

3. Qayıdan qırtlaq sinirinin iflici

Qayıdan qırtlaq sinirinin iflici *müvəqqəti və daimi* ola bilər. Müvəqqəti ifliclərin rastgəlmə tezliyi 3% təşkil edir. Bunlar adətən 3 həftədən 3 aya qədər müddətdə bərpa olunur. Bir çox hallarda steroid preparatlar və nitq terapiyası tələb edir. Daimi ifliclərə nadir hallarda rast gəlinir. O, səsin xırıltılı olması, afoniya, aspirasiya, qeyri-effektiv ödkürmə ilə təzahür edir. Birtərəfli zədələnmə adekvat kompensasiya oluna bilər.

4. Hipoparatiroidizm

Nadir hallarda rast gəlinir və rastgəlmə tezliyi 0,5% təşkil edir. Əksər hallarda paratiroid vəzilərin damarlarının spazmı nəticəsində əməliyyatdan sonrakı 2-5-ci günlərdə meydana çıxır və müvəqqəti xarakter daşıyır. Zəiflik, *Chvostek* simptomunun müsbət olması, karpopedal spazm (akuşer əli), qıcolmalarla təzahür edir. Plazmada kalsiumun səviyyəsini yoxlamaq üçün qan nümunəsi götürülür və sonradan xəstəyə hər 8 saatdan bir vena daxilinə 10%-li 10 ml kalsium qlükonat məhlulu yeridilir. Sonradan peroral olaraq hər 8 saatdan bir 500 mq kalsium karbonat qəbul edilir. Xəstə bu preparatı 3-6 həftə qəbul etdikdən sonra onun qəbulu dayandırılır və plazmada kalsiumun səviyyəsi təkrar yoxlanılır.

Qeyd: hipokalsiemiyanın ən erkən simptomu *əzələ zəifliyidir*.

5. Tireotoksik kriz

Tireotoksikozlu xəstələr tireoidektomiya əməliyyatına *qeyri-adekvat hazırlanan hallarda*, yaxud da tireotoksikozlu xəstələrdə aparılan digər əməliyyatlardan və ya stressdən sonra meydana çıxır. Digər səbəblərə infeksiyalar, preeklampsiya, diabetik ketoasidoz, təcili əməliyyatlar, stress daxildir.

Xüsusiyyətləri: tireotoksik kriz əməliyyatdan 12-24 saat sonra kəskin dehidratasiya, kollaps, hipotenziya, hiperpireksiya, taxipnoe, hiperventilyasiya, səyrimə, narahatlıq, tremor, delirium, ishal, qusma və ürək çatışmazlığı, sonralar isə komatoz vəziyyətlə təzahür edir.

Müalicəsi: hidrokortizon inyeksiyası, peroral antitireoid preparatlar, beta-blokatorların inyeksiyası, yodidlərin peroral qəbulu, rehidratasiya üçün böyük həcmdə venadaxili məhlulların köçürülməsi, diqitoksin, ürəyin monitorinqi, tənəffüs dəstəyi və diqqətli müşahidə. Kritik dövrü 72 saatdır və yüksək ölüm faizinə malikdir. Maye və elektrolitlərin köçürülməsi, ürəyin monitorinqi müalicənin vacib aspektlərinə aid edilir.

ÇOXDÜYÜNLÜ UR

Çoxdüyünlü ur – diffuz hiperplastik urun nəticəsinin son mərhələsidir. Həddən çox artmış metabolik tələbat qalxanabənzər vəzinin izafi böyüməsinə səbəb olur. Buna görə də, ona qadınlarda daha çox rast gəlinir. Pubertat dövründə də metabolik tələbat artır. Bu dövrdə meydana çıxan ura *pubertat ur* deyilir. Ur hamiləlik dövründə meydana çıxdıqda, uyğun olaraq, *hamiləlik uru* adlanır. Onların hər ikisi *fiziolojidir*, lakin bəzi hallarda çoxdüyünlü toksik ura qədər inkişaf edə bilirlər.

Etiologiya və patogenezi

Çoxdüyünlü ur hipofizin ön payında sekresiya olunan TSH-in davamlı təsiri nəticəsində meydana çıxır.

1. Pubertat ur, hamiləlik uru

- Pubertat dövründə olan qızlarda və hamiləlik zamanı orqanizmin metabolik tələbatı artdığı halda, T₃ və T₄-ün hasilatı normal səviyyədə qalır. Əks-əlaqə mexanizmi sayəsində TSH-in səviyyəsi artır ki, bu da qalxanabənzər vəzini stimula edərək diffuz hipertrofiya və hiperplaziya törədir. Bu, həmçinin *fizioloji ur* adlanır və TSH-in supressiyası üçün 0,2 mq/gün dozada tiroksin tableti verməklə müalicə olunur. Müalicə diffuz hipertrofiya mərhələsində aparıldıqda ur aradan qalxır.

2. Yod-defisitli ur

- Yoda olan gündəlik tələbat *100-125 mikroqramdır*. Dağlıq və ya dəniz səviyyəsindən aşağı regionlarda suda yodun azlığı ilə əlaqədar olaraq çox rast gəlinir və yodlaşdırılmış duz və yod tərkibli preparatlarla müalicə olunur.
- Yod-defisit vəziyyətinin uzun müddət davam etməsi vəzidə kolloidin çoxlu miqdarda toplanması ilə nəticələnir ki, bu da *kolloid ur* adlanır. Bütün bu ur növləri müalicə olunmadıqda çoxdüyünlü ura çevrilə bilər (*şəkil 1.7*).
 - I mərhələ: qalxanabənzər vəzinin diffuz hipertrofiya və ya hiperplaziya mərhələsi.
 - II mərhələ: hamiləlik, laktasiya, menstruasiya və s. nəticəsində TSH-in səviyyəsinin oynaması (tez-tez dəyişməsi) ilə əlaqədar olaraq qalxanabənzər vəzinin bəzi sahələri həddən artıq stimulyasiyaya məruz qalır və aktiv follikullara çevrilir. Belə follikullar güclü qan təchizatına malik olurlar.
 - III mərhələ: aktiv follikullardakı damar şəbəkəsinin zədələnməsi follikullara qansızma ilə nəticələnir. Bu zaman follikullar nekrozlaşmaya məruz qalır və çoxsaylı nekrozlaşmış follikullar düyün əmələ gətirmək üçün birləşirlər. Çoxsaylı belə düyünlər çoxdüyünlü uru formalaşdırır. Düyünlərdə nekrotik, yəni qeyri-aktiv toxuma olur.

3. Ur törədici amillər

Kələm (tərkibində tirosianatlar vardır), paraaminosalisil turşusu preparatları və sulfonamidlər yodidlərin yoda oksidləşməsinin qarşısını almaqla ur törədirlər. Yodidlərin izafi qəbulu yodun üzvi maddələrə birləşməsinə tormozlayır və ur törədirlər.

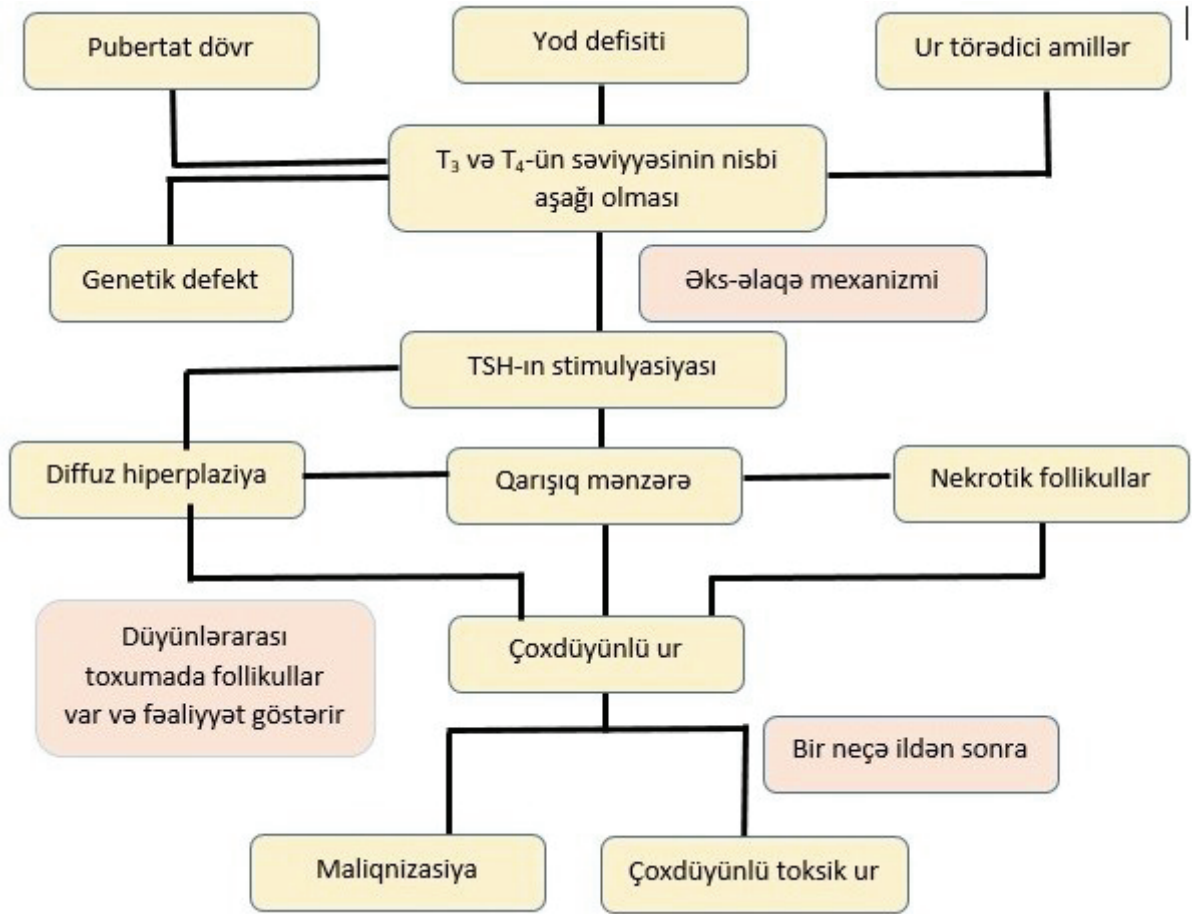
4. Dishormonogenez

Diaqnostikası

Fiziki müayinə zamanı, bir qayda olaraq, girdə və ya oval formalı, kənarları hamar, konturları dəqiq, vahid konqlomerat formalaşdıran və ya ayrı-ayrı rast gəlinən bir neçə düyün əllənir.

Düyünlər udma zamanı qalxanabənzər vəzi ilə birlikdə hərəkət edir. Boyun limfa düyünləri əllənmir.

Kocher sınağı – qalxanabənzər vəzinin bayır payına yüngül kompressiya edilməsi səsin xırıltılı olmasını (stridor) törədirsə, sınaq müsbət kimi təsvir edilir. Uzun müddət mövcud olan çoxdüyünlü ur hesabına əmələ gələn traxeomalyasiya stridor törədir. Kalsinatlaşmış düyün bərk olsa da, nekrozlaşma prosesi düyünün yumşalması ilə nəticələnir.



Şəkil 1.7. Çoxdüyünlü urun patogenezi

Instrumental müayinə

USM məlumatları fiziki müayinədə əldə edilən məlumatlara uyğun gəlir. Bəzi hallarda USM vasitəsilə palpasiya oluna bilməyən əlavə düyünlər də aşkar edilir. Düyünlərin konturları adətən dəqiq, strukturu bircinsli, exogenliyi isə ekstranodulyar toxumanın exogenliyi ilə müqayisədə yüksəkdir.

Radionuklid müayinədən yalnız göstəriş olan xəstələrdə istifadə olunur. Qalxanabənzər vəzinin tireotoksikozla gedən çoxdüyünlü zədələnməsinin 3 radioqrafik forması ayırd edilir:

1. Hiperfunktional düyünlərə və fəaliyyət göstərməyən ekstranodulyar toxumaya malik çoxdüyünlü ur. Bu formaya 60-80% hallarda rast gəlinir.
2. Fəaliyyət göstərməyən düyünlərə və hiperfunktional ekstranodulyar toxumaya malik çoxdüyünlü ur. Bu formaya 10-20% hallarda rast gəlinir.
3. Həm düyünləri, həm də ekstranodulyar toxuması hiperfunktional olan çoxdüyünlü ur. Bu formaya 3-5% xəstələrdə rast gəlinir.

Şübhə olan hallarda qalxanabənzər vəzinin xərçəngini istisna etmək üçün *USM nəzarəti altında nazik iynə ilə aspirasion biopsiya və materialın sitoloji müayinəsindən* istifadə etmək olar.

Ön-arxa və lateral görünüşdə boynun rentgenoloji müayinəsi adətən traxeyaya təzyiğin olmasını və anesteziya zamanı intubasiyanın mümkünlüyünü qiymətləndirmək, retrosternal böyüməni istisna etmək, eləcə də uzunmüddətli çoxdüyünlü urda kalsifikasiyanın olma(ma)sını dəqiqləşdirmək məqsədilə istifadə olunur. Səs tellərinin hərəkətliliyini görmək üçün *laringoskopiya*dan istifadə oluna bilər. Bəzi hallarda səs tellərindən biri uşaq yaşlarında epidemik paroriti kimi virus mənşəli xəstəliklər hesabına iflic olur ki, (qayıdan qırtlaq sinirinin gizli iflici) bu da *əngməliyyətünü larinqoskopiya* zamanı aydınlaşdırıla bilər. Çoxdüyünlü toksik uru olan xəstələrdə *qanda hormonların təyini* zamanı TSH-ın səviyyəsinin azalması, T₄-ün normal və ya zəif artması, T₃-ün səviyyəsinin isə T₄ ilə müqayisədə daha çox yüksəlməsi aşkar olunur. Qanda *kalsiumun səviyyəsinin öyrənilməsi* də məqsəduyğundur. KT və MRT-dən rutin müayinə

məqsədlə istifadə olunmur. Onlardan *retrosternal böyüməni dəqiqləşdirmək* məqsədlə istifadə edilir.

Klinik mənzərəsi

Çoxdüynlü ura qadınlarda daha çox rast gəlinir; kişi-qadın nisbəti 1:10 dur. 20-40 yaşlarda daha çox təsadüf olunur. Çoxdüynlü uru olan xəstələrin təxminən 30%-də gələcəkdə (təxminən 50-60 yaşlarda) *ikincili tireotoksikoz* inkişaf edə bilər ki, buna da *çoxdüynlü toksik ur və ya Plummer xəstəliyi* deyilir. Çoxdüynlü toksik urun simptomları diffuz toksiki urda qeyd edilən simptomlara oxşardır və hipertireozla gedir. Diffuz toksiki urdan fərqli olaraq, *autoimmun oftalmopatiya və pretibial ödemə çoxdüynlü toksik urda rast gəlinmir (bax: cədvəl 1.4)*. Şişkinliyin ağrı ilə müşayiət olunan qəflətən böyüməsi *düyündə qanaxma* ilə əlaqədar ola bilər. Uzun müddət mövcud olan ur traxeomalyasiya ilə əlaqədar *dispnoe* və ya qida borusunu sıxması hesabına *disfagiya* törədə bilər.

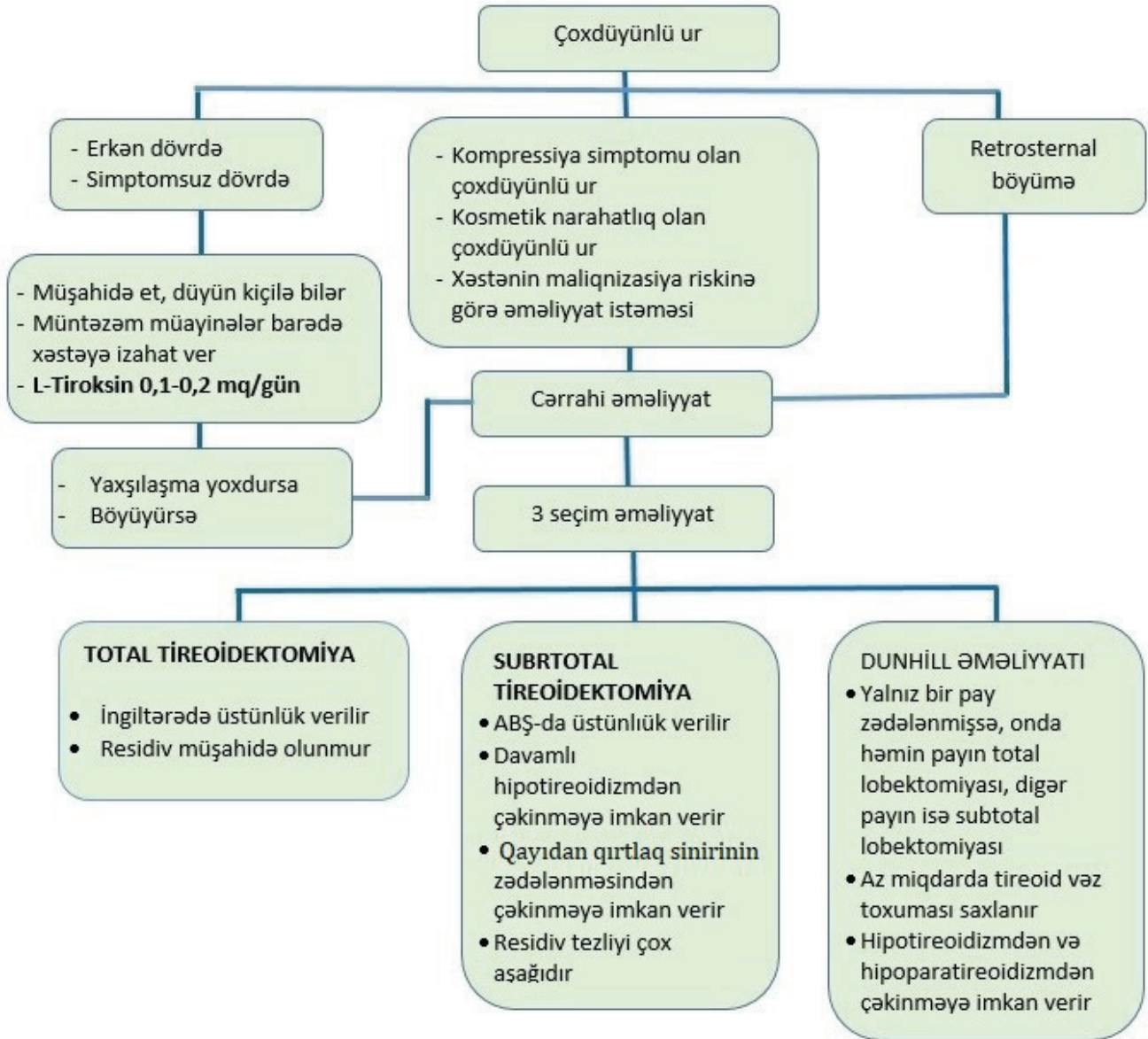
Ağırlaşmaları

- İkincili tireotoksikoz (30%)
- Qalxanabənzər vəzinin follikulyar xərçəngi (10%)
- Düyünlərə qansızma
- Traxeyanın obstruksiyası və kalsinatlaşma
- Kosmetik problemlər

Müalicəsi

Adətən cərrahi əməliyyata üstünlük verilir. Çoxdüynlü urda cərrahi əməliyyata üstünlük verilməsinin əsas səbəbi, onun mərhələsinin geriçədməz olması, tireotoksikoz, qansızma və follikulyar xərçəng kimi ağırlaşmaların inkişaf riskinin yüksək olması, eləcə də kosmetik səbəblərdir.

- Bütün vəzi prosesə cəlb olunduqda ən yaxşı seçim *total tireoidektomiyadır* (şəkil 1.8).
- *Subtotal tireoidektomiyaya* – vəzi toxumasının prosesə cəlb olunan həcmindən, mövcud normal vəzi toxumasının miqdarından və düyünlərin lokalizasiyasından asılı olaraq icra edilir – *çoxdüynlü urda ən çox istifadə olunan əməliyyat növüdür.* Hər bayır payda təxminən 8 qram normal toxumanın saxlanması məsləhət görülür.
- Gələcəkdə düyünlərin residivləşməsinə səbəb ola biləcək TSH-ın səviyyəsində oynamaların (dəyişmələrin) qarşısını almaq məqsədlə, əməliyyatdan sonrakı dövrdə L-tiroksin təyin edilir.
- Prosesə cəlb olunmuş vəzinin həcmindən və saxlanacaq normal toxumanın miqdarından asılı olaraq *hissəvi tireoidektomiyadan* və ya *Hartley Dunhill əməliyyatından* (*ishtmus* + tam bir payın + əks tərəfdəki payın subtotal və ya hissəvi xaric edilməsi) da tez-tez istifadə olunur.
- Residiv çoxdüynlü ura görə təkrari cərrahi əməliyyat anatomik topoqrafiyanın itməsi və fibroz toxumaların inkişafı səbəbindən çətin olur, ona görə də bir çox müəlliflər *ilkin total tireoidektomiyayı* məsləhət görürlər.



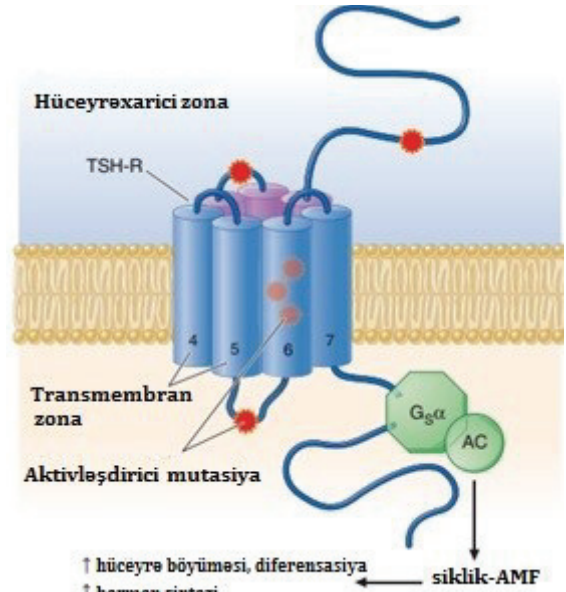
Şəkil 1.8. Çoxdüynlü urun müalicə taktikası

TƏK DÜYÜNLÜ TOKSİK UR

Tək düyünlü toksik ur dedikdə - avtonom düyünün çoxlu hasil etdiyi tireoid hormonlar hesabına inkişaf edən və tireotoksikozla müşayiət olunan qalxanabənzər vəzinin xəstəliyi başa düşülür.

Etiologiya və patogenezi

Xəstəliyin patogenezi TSH-reseptorun (TSH-R) siqnal ötürməsinə stimula edən mutasiyaların funksional təsiri ilə izah olunur. Solitar hiperfunktional düyünü olan xəstələrin çoxunda TSH-R-də qazanılmış somatik, aktivləşdirici mutasiyalar aşkar olunur. Əsas etibarilə transmembran zonanın reseptorlarında lokalizə olunan bu mutasiyalar $G_s\alpha$ reseptor əlaqəsini induksiya edərək siklik-AMF-in səviyyəsini artırır ki, bu da qalxanabənzər vəzinin follikulyar hüceyrələrinin proliferasiyasının və funksiyasının artmasına gətirib çıxarır. Beləliklə, TSH-reseptor mutasiya hesabına daim aktiv vəziyyətdə qalma (TSH-ın təsiri olmadan) imkanı əldə edir ki, bu da follikulyar epitelin ayrı-ayrı hüceyrələrinin hiperfunktionalmasına, hiperplaziyasına və düyünün formalaşmasına səbəb olur. Tireoid hormonların səviyyəsinin artmasına cavab olaraq, TSH-ın miqdarı minimuma endiyindən və ya ümumiyyətlə təyin olunmadığından, qalxanabənzər vəzinin normal toxuması supressiyaya məruz qalır və qeyri-aktiv olur. Adətən tireotoksik adenoma və onun avtonom fəaliyyəti üçün 3-7 il vaxt lazım gəlir. Endemik zonada yaşayan qadınlarda daha çox təsadüf olunur.



Şəkil 1.9. Tək düyünlü toksik urun patogenezi

Diaqnostikası

Fiziki müayinədə girdə və ya oval formalı, dəqiq konturlara malik, hamar səthli, elastiki və ya bərk-elastiki konsistensiyalı ağrısız, udma zamanı hərəkətli düyün aşkar olunur. Regional limfa düyünləri əllənmir.

Instrumental müayinələr

Ultrasəs müayinəsində girdə və ya oval formaya, dəqiq konturlara, aydın nəzərə çarpan kapsulaya malik düyün aşkar olunur.

Radionuklid müayinədə aşağıdakı formalar ayırd edilir:

- **“Qaynar” düyün:** Avtonom toksik düyünün olduğunu göstərir. Qalxanabənzər vəzinin ətraf normal toxuması qeyri-aktivdir və ona görə də özündə radioaktiv izotop toplamır. Düyün həddən artıq aktivdir. Bu formaya 5% hallarda rast gəlinir ki, onların da yalnız 5%-i bədxassəli ola bilər.
- **“İsti” düyün:** normal fəaliyyət göstərən düyündür. Həm düyündə, həm də ətraf toxumada radioaktiv izotop toplanır. Bu formaya 10% hallarda rast gəlinir ki, onun da yalnız 10%-i bədxassəli ola bilər.
- **“Soyuq” düyün:** Fəaliyyət göstərməyən düyündür. Düyündə izotop toplanmır (qeyri-aktivdir). Bu formaya 80% hallarda rast gəlinir ki, onun da 20%-i bədxassəli ola bilər.

Nazik iynə ilə aspirasiya biopsiya (NİAB) – vacib metod olub, düyünlü ur kimi təzahür edən xəstəliklərin diferensial diaqnostikasını həyata keçirməyə və bədxassəli patologiyaları istisna etməyə imkan verir. Bununla belə, sitoloji müayinə əsasında follikulyar adenomaları follikulyar

xərcəngdən *fərqləndirmək praktiki olaraq qeyri-mümkündür*. Məhz buna görə də, follikulyar adenoma və follikulyar xərcəng bir sitoloji termin altında birləşdirilir – *follikulyar şiş*. *Laborator müayinədə* qanda T₃-ün səviyyəsinin artması, T₄-ün səviyyəsinin normal olması və ya yüngül artması, TSH-in səviyyəsinin isə azalması və ya aşkar olunmaması qeyd olunur.

Klinik mənzərəsi

Klinik simptomları olmaya və ya qonşu orqanları (traxeyanı, qida borusunu) sıxması ilə əlaqədar ola bilər. Düyünün palpasiya olunacaq qədər böyük ölçülü olmasına baxmayaraq, adətən yüngül dərəcəli tireotoksikoz müşahidə olunur. Autoimmun mənşəli diffus toksiki urdan (Graves xəstəliyindən) fərqli olaraq, *tək düyünlü toksik urda endokrin (autoimmun) oftalmopatiya və pretibial ödem olur*.

Xüsusiyyətləri:

- Qalxanabənzər vəzinin bir payında palpasiya oluna bilən yumşaq və ya bərk konsistensiyalı bir düyün əllənir.
- ^{99m}Tc izotopu ilə aparılan radionuklid müayinədə aşkar edilən “qaynar” və ya “isti” düyünlər, ¹²³I ilə aparılan müayinədə isə aşkar edilən “soyuq” düyünlər daha çox maliqnezasiyaya məruz qalır.
- Uşaqlarda və qocalarda rast gəlinən düyünlərin bədxassəli olma ehtimalı yüksəkdir.
- Qalxanabənzər vəzinin sürətlə böyüyən düyünü bədxassəli ola bilər.
- Traxeyanın əks tərəfə yerdəyişməsinə tez-tez rast gəlinir və üç-barmaq sınağı, auskultasiya və boynun rentgenoloji müayinəsi ilə təsdiqlənə bilər.
- Tək düyünlərin 30%-ə qədəri sistik xarakterdə olur.
- “Soyuq” düyünlərin təxminən 20%-i bədxassəlidir. “Soyuq” düyünlər maliqnezasiya, tireoiditlər, qalxanabənzər vəzinin sisti və ya qansızma ilə də əlaqədar ola bilər.
- Düyünün ən çox yerləşdiyi yer vəzinin boyun (*ishtmus*) hissəsinin bayır paylardan biri ilə birləşdiyi yerdir.
- Tək düyünlü ur qalxanabənzər vəzinin ən çox rast gəlinən cərrahi xəstəliyidir.

Müalicəsi

Seçim müalicə metodu kimi 45 yaşdan yuxarı xəstələrdə *radioaktiv yodla ablasiyadan* istifadə olunur. Qalxanabənzər vəzinin normal toxuması supressiyaya məruz qalmış olduğundan, ¹³¹I hiperfunktional düyündə toplanır və qalxanabənzər vəzinin normal toxuması minimal zədələnməyə məruz qalır. Radioaktiv yodun nisbətən böyük (370-1110 Mbq (10-29,9 mCi)) dozalarından istifadə olunması 75% xəstələrdə 3 ay ərzində tireotoksikozu korreksiya etməyə imkan verir. Növbəti 5 ildən sonra 10%-ə qədər xəstələrdə təkrar tireotoksikoz meydana çıxır. Radioterapiyadan sonra bəzi hallarda hipotireoz müşahidə olunur.

Cərrahi əməliyyat əsasən 45 yaşdan aşağı xəstələr üçün seçim müalicə metodudur və adətən *adenomanın enukleasiyası* və ya *payın xaric edilməsi (hemitireoidotomiya)* ilə yekunlaşdırılır. Əməliyyatdan əvvəl xəstədə eutireoid vəziyyət əldə edilməlidir (bax: cədvəl 1.6.). Əməliyyatdan sonra qalxanabənzər vəzinin funksiyası tam bərpa olunur, hipoparatiroidizm və qayıdan qırtlaq sinirinin zədələnmə riski aşağı olur.

Antitireoid dərman maddələri və beta-blokatorlarla aparılan konservativ müalicə qalxanabənzər vəzinin funksiyasını normallaşdırma bilər, lakin optimal uzunmüddətli müalicə deyildir.

Son illər hiperfunktional düyünün ablasiyası məqsədilə *ultrasəs nəzarəti altında düyünə etil spirtinin yeridilməsindən* müvəffəqiyyətlə istifadə olunmasına dair məlumatlar vardır. Düyünün ölçülərini kiçiltmək üçün təkrar inyeksiyalar (əksər hallarda 5 dəfədən artıq) tələb olunur. Bu texnikadan istifadə etməklə, əksər xəstələrdə qalxanabənzər vəzinin funksiyasının normallaşmasına nail olunur.

TİREOİDİTLƏR

Tireoiditlərin Xəstəliklərin Beynəlxalq təsnifatına (XBT-10) əsaslanan formaları aşağıdakılardır:

- E06.0 Kəskin tireoidit
- E06.1 Yarımkəskin tireoidit
- E06.2 Keçici tireotoksikozla müşayiət olunan xroniki tireoidit
- E06.3 Autoimmün tireoidit
- E06.4 Medikamentoz tireoidit
- E06.5 Digər xroniki tireoidit
- E06.9 Dəqiqləşdirilməmiş tireoidit

Tireoiditlərin klinik əhəmiyyət kəsb edən təsnifatı xəstəliyin səbəbi və gedişinə əsaslanır və aşağıdakı formaları ayırd edilir:

Kəskin tireoidit

- Bakterial infeksiyalar: xüsusən *stafilokokklar*, *streptokokklar* və *enterobakter*.
- Göbələk infeksiyaları: *Aspergillus*, *Candida*, *Coccidioides*, *Histoplasma* və *Pneumocystis*
- I¹³¹ ilə müalicədən sonrakı radiasion tireoiditlər
- Amiodaron (yarımkəskin və xroniki də ola bilər)

Yarımkəskin tireoiditlər

- Virus mənşəli (və ya qranulomatoz, de Kerven) tireoiditlər
- Lal tireoiditlər (doğuşdansonrakı tireoiditlər də daxil olmaqla)
- Mikobakterial infeksiya

Xroniki tireoiditlər

- Autoimmün: fokal tireoidit, Hashimoto tireoiditi, atrofik tireoidit
- Riedel tireoiditi
- Parazit tireoiditləri (*echinococcosis*, *strongyloidiasis*, *cysticercosis*)
- Travmatik: palpasiyadan sonra

KƏSKİN TİREOİDİT

Kəskin tireoidit – qalxanabənzər vəzinin nadir rast gəlinən xəstəliklərindən olub, əsasən infeksiyanın *hematogen*, *limfogen* və ya qonşu orqanlardan *təmas yolu ilə* daxil olması nəticəsində meydana çıxır.

Etiologiya və patogenezi

Uşaqlarda və gənc yaşlarda ən çox rast gəlinən səbəbə ağız-udlağı qalxanabənzər vəzi ilə birləşdirən IV branxial cibın qalığı olan *armudabənzər sinusun* olmasıdır. Belə sinuslar adətən soltərəfli olur. Xroniki infeksiya ocaqları – tonsillit, sinusitlər, pnevmoniya, furunkulyoz və s. olan hallarda qalxanabənzər vəzi ikincili olaraq zədələnir. İnfeksion törədici əksər hallarda *Streptococcus hemolytica*, *Streptococcus pneumoniae* və ya *anaerob streptokokklardır*.

Klinik mənzərəsi

Xəstəlik bədən hərəkətinin 39-40° C-yə qədər artması, baş ağrısı, qalxanabənzər vəzi nahiyəsində (ənsə nahiyəsinə, qulağa, alt çənəyə irradiasiya edən, udma və başı yana çevirən zaman artan) güclü ağrı, boynun ön nahiyəsində ödem ilə kəskin başlayır. Ağrı sindromunun səbəbi qalxanabənzər vəzinin ödemləşməsi və onun kapsulunun gərginləşməsidir. Baxış zamanı

boynun ön nahiyəsində şişəbənzər törəmə, dəri örtüyünün hiperemiyalaşması aşkar olunur. Palpasiya zamanı qalxanabənzər vəzinin böyüməsi, kəskin ağrı və abses olduqda isə əlavə olaraq fluktasiya müəyyən edilir. Qalxanabənzər vəzinin konsistensiyası bərkimiş, irinlik formalaşan hallarda isə yumşalma sahələri təyin olunur. Boyun limfa düyünləri böyüyür, ağırlı olur.

Laborator və instrumental müayinə metodları

Laborator-instrumental müayinələrin nəticələri az spesifikdir. *Qanın ümumi analizində* irinli-infeksiyon prosesin klinik mənzərəsinə xas olan dəyişikliklər müəyyən edilir: eritrositlərin çökmə sürətinin artması, leykositlər formulanın sola meyilliyyəti ilə müşayiət olunan leykositoz aşkar edilir. Qan plazmasında tireoid hormonların, eləcə də TSH-ın səviyyəsi adətən *dəyişmir*.

Ultrasəs müayinəsində qalxanabənzər vəzinin zədələnmə zonasında exo-sıxlığın azalması ilə müşayiət olunan diffuz qeyri-bircins toxuma müəyyən edilir. İrinlik və ya abses formalaşmış olan hallarda, maye tərkibli boşluqlu törəmə aşkar edilir. Boyun nahiyəsində yerləşən limfa düyünləri böyümüş olur.

Nazik iynə ilə aspirasiya biopsiya zamanı materialda polimorfnüvəli leykositlərin infiltrasiyası aşkar edilir. Törədici orqanizm kulturada aşkar edilə bilər.

Müalicəsi

Abses formalaşana qədərki dövrdə kəskin tireoiditin müalicəsi *konservativdir*. Törədici təyin edildikdən sonra, 10-14 gündən az olmayaraq, intensiv antibakterial terapiya aparılır. Eyni zamanda, iltihabəleyhi, dezintoksikasion və desensibilizəedici terapiya təyin edilir. *Qalxanabənzər vəzinin absesi inkişaf edən hallarda* irinli cərrahiyyənin prinsiplərinə uyğun operativ müalicə göstərilir: abses boşluğu açılır, irinli ərimiş toxumalar xaric edilir, boşluqda isə drenaj saxlanır.

Kəskin irinli tireoiditin təhlükəli *ağırlaşmalarına* absesin traxeyaya və ya qida borusuna açılması daxildir. İrinli boşluğun sərbəst divararalığına açılması *irinli mediastinitlə* nəticələnir. Nadir hallarda kəskin tireoidit *traxeyanın obstruksiyası, septisemiya, udlaqarxası abses, vidaci venanın trombozu* ilə də ağırlaşma bilər.

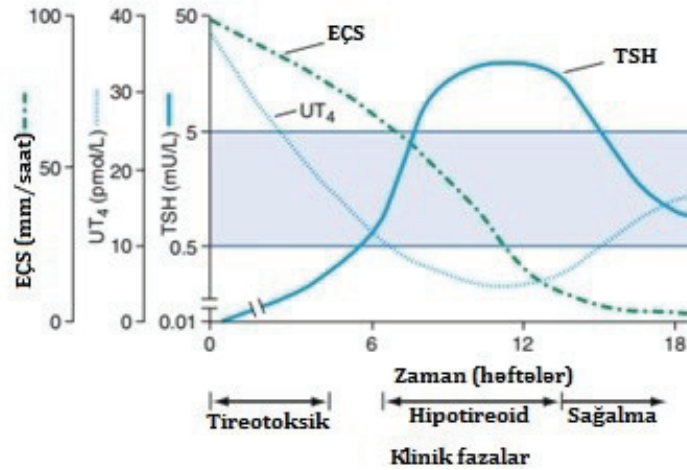
YARIMKƏSKİN TİREOİDİT

Yarımkəskin tireoidit (qranulomatoz tireoidit; De Kerven tireoiditi; virus tireoiditi; qiçanthüceyrəli tireoidit) – qalxanabənzər vəzinin virus mənşəli tranzitor iltihabi-destruktiv xəstəliyidir.

Etiologiya və patogenezi

Yarımkəskin tireoiditin səbəbinin virus infeksiyası olduğu qeyd edilir. Lakin həqiqi törədicilər tam dəqiqləşdirilməmişdir. Əsasən 30-50 yaşlarda rast gəlinir. Qadınlarda kişilərə nisbətən 3 dəfə çox təsadüf olunur.

Qalxanabənzər vəzidə fəllikulların dağılması ilə gedən xarakterik qeyri-bircins iltihabi infiltrat və bəzi fəllikulların daxilində çoxnüvəli qiçant hüceyrələr aşkar edilir. Fəllikullardakı dəyişikliklər fibrozla müşayiət olunan qranulomalara qədər progressivləşir. Sonda – adətən başladıqdan bir neçə ay sonra, qalxanabənzər vəzi normal vəziyyətə qayıdır. Fəllikulların destruksiyasının ilkin fazasında tireoglobulinlərin (Tg) və tireoid hormonların azad olması nəticəsində sirkulyasiya edən T₄ və T₃-ün səviyyəsi artır, TSH-ın səviyyəsi isə enir (şəkil 1.9). Destruksiya fazasında radioaktiv yodun toplanması zəifdir və ya təyin edilmir. Bir neçə həftədən sonra, qalxanabənzər vəzidəki tireoid hormonlar tükənir və hipotireoidizm əlamətləri meydana çıxır. Sərbəst T₄-ün (və bəzən T₃-ün) səviyyəsi enir, TSH-ın səviyyəsi isə müəyyən dərəcədə artır. Radioaktiv yodun toplanması normaya qayıdır və bəzən TSH-ın səviyyəsinin yuxarı olması hesabına hətta artır. Xəstəlik keçdikcə, tireoid hormonların və TSH-ın səviyyəsi normaya qayıdır.



Şəkil 1.10. Yarımkəskin tireoiditin klinik gedişi. Tireoid hormonların azad olması ilkin olaraq *tireotoksik faza* və TSH-ın supressiyası ilə əlaqədar olur. *Hipotireoid faza* T₄-ün səviyyəsinin enməsi və TSH səviyyəsinin isə tədricən artması ilə xarakterizə olunur. *Sağalma fazası* ərzində tireoid follikulların zədələnməsinin aradan qalxması və TSH-ın səviyyəsinin artması adətən xəstəlik başlayandan bir neçə ay sonra qalxanabənzər vəzinin funksiyasının normallaşmasına gətirib çıxarır.

Klinik mənzərəsi

Xəstələr adətən böyümüş qalxanabənzər vəzinin ağırlı olmasından şikayət edirlər. Bəzi hallarda bu əlamətlər hərarətin yüksəlməsi ilə müşayiət olunur. Xəstəliyin fazasından asılı olaraq tireotoksikozun və ya hipotireoidizmin xüsusiyyətləri ola bilər. Belə ki, xəstəliyin inkişafında bir neçə mərhələ ayırd edilir: 2 həftədən 11-12 həftəyə qədər davam edən *başlanğıc* (kəskin və ya tireotoksik) *faza*; başlanğıc fazanın ardınca inkişaf edən və 1-3 həftə davam edən *eutireoid faza*; bir neçə həftədən 2 aya qədər davam edən *hipotireoid faza* – xəstələrin təxminən 50%-də rast gəlinir.

Yarımkəskin tireoiditin erkən əlamətlərinə aşağıdakılar aiddir: diskomfort şəklində prodromal vəziyyət, titrətmə, əzələ ağrıları, subfebril, bəzən isə yüksək hərarət, zəiflik, fiziki fəaliyyətin zəifləməsi. Boynun ön səthində yerləşən və qulağa və ya çənəyə irradiasiya edən bir tərəfli qəfləti ağrının olması xarakterikdir. Xəstəlik progressivləşdikcə ağrı hər iki tərəfə yayılır. Xəstəliyin kəskin forması bir neçə həftədən 1-2 aya qədər, yarımkəskin forması – 3-6 ay davam edir. Xəstəliyin sonunda tranzitor hipotireoz vəziyyəti mümkündür. Bəzən xəstəlik resdiv verir. Adətən xəstəlik tam sağalsa da, bəzi hallarda, xüsusən qalxanabənzər vəzidə autoimmun proseslər olduqda, daimi hipotireoidizm saxlana bilər.

Laborator və instrumental müayinələr

Qalxanabənzər vəzinin funksional sınaqları təxminən 6 ay ərzində 3 fərqli fazanı keçməsi ilə xarakterizə olunur (şəkil 1.10): 1) tireotoksik faza; 2) hipotireoid faza və 3) bərpa fazası. Tireotoksik fazada tireoid hüceyrələrin zədələnməsi ilə əlaqədar olaraq T₄ və T₃-ün səviyyəsi artır, TSH-ın səviyyəsi isə azalır. Diaqnoz EÇS-in yüksəlməsi və radioaktiv yodun toplanmasının azalması ilə təsdiqlənir. Leykositlərin sayı arta bilər, *tireoid antitellər isə mənfi olur*. Diaqnoza şübhə olan hallarda, xüsusən də birtərəfli prosesi sist və ya şiş daxilinə qansızmadan fərqləndirmək lazım gəldikdə, NİAB-dan istifadə faydalıdır. Qranulomatoz tireoiditin sitoloji diaqnostikası epitelial hüceyrələr, makrofaqlar və limfositlər fonunda “psevdogiqant çoxnüvəli hüceyrələrin” aşkar olunmasına əsaslanır.

Ultrasəs müayinəsində qalxanabənzər vəzinin ölçülərinin böyüməsi, bir və ya hər iki payda azalmış exogenliyin “buludvari” zonası aşkar olunur.

Müalicəsi

Yarımkəskin tireoidit *konservativ* müalicə olunur. Əksər hallarda qeyri-steroid iltihabəleyhi dərmanların və ya aspirinin nisbətən yüksək (məs., hər 4-6 saatdan bir 600 mq) dozaları xəstəliyin simptomlarını aradan qaldırmağa imkan verir. Belə müalicə qeyri-adekvat olan hallarda və ya xəstədə əhəmiyyətli *yerli və ümumi əlamətlər olduqda* qlükokortikoidlər təyin edilir. Adətən başlanğıc doza xəstəliyin ağırlığından asılı olaraq 40-60 mq prednizolondur. Xəstəliyin simptomlarının və EÇS-in yaxşılaşmasına cavab olaraq, doza tədricən azaldılır. Qlükokortikoidləri dayandırdıqdan sonra residiv meydana çıxan hallarda müalicə yenidən başlanmalı və onun dayandırması daha yavaş-yavaş aparılmalıdır. Müalicəni dayandırmazdan əvvəl qalxanabənzər vəzidə radioaktiv yodun toplanmasının normallaşmasını gözləmək məsləhət görülür. Bu xəstələrdə 2-4 həftədən bir TSH-ın və sərbəst T₄-ün səviyyəsi yoxlanmalıdır. Tireotoksikoz əlamətləri spontan olaraq yaxşılaşa bilər, lakin beta-adrenoblokatorlardan da istifadə mümkündür. Tireotoksik fazanın müalicəsində *antitireoid dərmanlar rol oynamır*. Xəstəliyin hipotireoid fazası uzandıqda levotiroksinlə *əvəzedici terapiya* lazım gəlir, lakin onun dozası aşağı (gündə 50 - 100 µg) olmalıdır.

XRONİKİ FİBROZ TİREOİDİT

Xroniki fibroz tireoidit (taxtavari tireoidit, Riedel tireoiditi) – qalxanabənzər vəzinin visseral fibromatozlara məxsus nadir rast gəlinən xəstəliyidir. Qalxanabənzər vəzi toxumasının fibroz toxuma ilə əvəzlənməsi, vəzi kapsuluna infiltrasiya edərək ətraf əzələlərə, paratraxial toxumalara və yuxu səfhəsinə keçməsi ilə xarakterizə olunur.

- *Divararalığının, retroperitoneal sahənin fibrozu və sklerozlaşdırıcı xolangitlə* müşayiət oluna bilər.
- Həm intratireoidal, həm də ekstratireoidal fibroz aşkar edilir.
- Paratireoid vəzilər və qayıdan qırtlaq sinirləri də prosesə cəlb olunur.
- Birtərəfli və ya ikitərəfli ola bilər.

Etiologiyası

Məlum deyildir. Fibroz tireoiditin retroperitoneal və ya mediastinal fibrozla, sklerozlaşdırıcı xolangitlə, retrobulbar fibrozla birgə rast gəlinməsi, ona müxtəlif orqanların fibroz zədələnməsi ilə xarakterizə olunan vahid xəstəliyin – *sistem fibrozlaşdırıcı sindromun* və ya *Ormand sindromunun* təzahürü kimi də baxmağa imkan verir.

Klinik mənzərəsi

Xroniki fibroz tireoidit tədricən, ləng inkişaf edir. Riedel tireoiditi əvvəlcə simptomuz gedişə malik olur, sonradan xəstələr boynun ön nahiyəsində daş möhkəmliyində ağrısız, udma zamanı az hərəkətli şişəbənzər törəmədən, boğazda yad cismin ilişib qalma hissindən şikayət edirlər. Tənəffüsün, udmanın pozulması, səsin kobudlaşması, bəzən afoniya mümkündür. Daha sonralar hipotireoz sindromunun klinik əlamətləri qoşulmağa başlayır. Bəzi hallarda *Berry simptomu* müsbət (yuxu arteriyasında nəbzin olmaması/palpasiya olunmaması) olur. Çox nadir hallarda fibroz prosesin paratireoid vəziyə yayılması və hipoparatireoidizmin nəticəsi kimi qıcolmalar meydana çıxma bilər.

Laborator və instrumental diaqnostika metodları

Əksər hallarda xəstələrdə *eutireoid vəziyyət* aşkar edilir, lakin fibroz proqressivləşdikcə, *hipotireoz* inkişaf edir (*TSH-ın səviyyəsinin artması, T₃ və T₄-ün səviyyəsinin azalması*). Paratireoid vəzilərin də fibrozlaşma prosesinə cəlb olunma ehtimalını və hipoparatireozun mümkünlüyünü nəzərə alaraq, *qan plazmasında parathormonun, kalsiumun, fosforun* səviyyəsi də öyrənilməlidir.

USM-də qalxanabənzər vəzinin ölçülərinin böyüməsi, fibroz toxuma hesabına orqanın toxumasının exogenliyinin artması, kapsulunun qalınlaşması müəyyən edilir.

Xroniki fibroz tireoiditin əsas *diferensial diaqnostika* metodu *nazik iynə ilə aspirasion biopsiyadır* (NİAB). *Sitoqrammada* az sayda follikulyar epitel, *çoxlu miqdarda kobud birləşdirici toxuma elementləri* aşkar edilir.

Radioizotop müayinədə qalxanabənzər vəzidə yodun toplanmadığı aşkar olunur.

Müalicəsi

Xroniki fibroz tireoiditin müalicəsi *cərrahidir*. Hipotireoidizmi müalicə etmək üçün tiroksin təyin edilir. Son vaxtlar tamoksifenin də faydalı olduğuna dair məlumatlara rast gəlinir. Qalxanabənzər vəzinin xaric edilməsi çətin olan hallarda, traxeyanın kompressiyasını aradan qaldırmaq məqsədilə *iştmusektomiya* icra edilir. Fibrozlaşmış qalxanabənzər vəzinin maliqnezasiya riskini, onun morfoloji təsdiqinin çətin olmasını, fibrozun invaziv böyüməsini nəzərə alaraq, mümkün olan hallarda *tireoidektomiya* və sonradan əvəzedici hormon terapiyası məsləhət görülür.

XRONİKİ AUTOİMMUN TİREOİDİT

Autoimmun tireoidit (Hashimoto tireoiditi) – qalxanabənzər vəzinin autoimmun xəstəliyidir. *Birincili hipotireoidizmin* ən çox rast gəlinən səbəblərindəndir. Kişilərlə müqayisədə qadınlarda 15 dəfə çox rast gəlinir. Əsasən 40-50 yaşlarda təsadüf olunur.

Etiologiya və patogenezi

Autoimmun tireoiditin etiologiyası qalxanabənzər vəzini zədələyərək *tireoqlobulinin, tireoid peroksidazanın, kolloidin qana keçməsinə* səbəb olan proseslərlə sıx əlaqədardır. Tireoqlobulinin qana keçməsi ilə nəticələnən vəzinin istənilən zədələnməsi - əməliyyat, yod preparatları ilə müalicə, radioaktiv yoddan, tireostatiklərdən qeyri-adekvat istifadə, virus və bakterial infeksiyalar autoimmun tireoiditin inkişafında provakasion faktor ola bilər. Autoimmun tireoiditin inkişafında irsi faktor da böyük əhəmiyyət kəsb edir. HLA sisteminin genlərini öyrənərkən autoimmun tireoiditin HLA-B8, HLA-DR3, HLA-DR5 genləri ilə əlaqəli olduğu müəyyənləşdirilmişdir.

Patoloji-anatomik olaraq xəstəliyin iki forması ayırd edilir: *atrofik və hipertrofik*. Autoimmun tireoidit qalxanabənzər vəzidə follikulların destruksiyası və müəyyən dərəcədə fibrozlaşması ilə nəticələnən əhəmiyyətli *limfositər və plazmositar infiltrasiya*, oksifil epitelial *Hurthle-Askanazy hüceyrələrinin tapılması* ilə xarakterizə olunur.

Klinik mənzərəsi

Autoimmun tireoiditin klinik təzahürləri qeyri-spesifdir. Xəstəliyin gedişində vəzinin funksional vəziyyəti dəyişə bilər. Adətən *əvvəlcə tireotoksikoz* (adətən yüngül dərəcəli tranzitor), *sonra uzunmüddətli eutireoid vəziyyət* və nəhayət *gecikmiş dövrdə hipotireoz* inkişaf edir. Hormonların hasilatının çatışmazlığı tədricən inkişaf edir və xəstələr həkimə müraciət edərkən eutireoid və ya subklinik hipotireoz vəziyyətində olurlar.

Xəstələrin 90%-də *hipertrofik formaya* rast gəlinir və qalxanabənzər vəzinin progressiv böyüməsi və hipotireozun nisbətən ləng inkişaf etməsi ilə təzahür edir. Qalxanabənzər vəzinin hipertrofik forması hər iki payın böyüməsi, konsistensiyası möhkəm, hamar və ya düyünlü səthə malik olması, ağrısız, ətraf toxumalara bitişməmiş, palpasiyada hərəkətli olması aşkar edilir.

Vəzinin böyüməsi aşağıdakı şikayətlərin meydana çıxması ilə müşayiət olunur: diskomfort hissi, boyun nahiyəsində sıxılma, udma zamanı boğazda yad cismin ilişib qalması hissi. Tireoid çatışmazlığın klinik təzahürünün gizli olması orqanın kompensator hipertrofiyası ilə izah olunur.

Boyun limfa düyünləri böyüməmiş olur. Boyun orqanlarının sıxılmasına nadir hallarda rast gəlinir.

Xəstələrin təxminən 12-18%-də autoimmun tireoiditin *atrofik formasına* təsadüf olunur. Palpasiya zamanı vəzi əllənməyə bilər. Çox vaxt düyünlü ur kimi qəbul edilir və zəif artan hipotireozun simptomları və vəzi epitelinin atrofiyası ilə təzahür edir. Bəzən (10% xəstələrdə) hipertrofik formada tranzitor (6 aya qədər) yüngül tireotoksikoz variantına rast gəlinə bilər ki, buna da “haşitoksikoz” deyilir.

Laborator və instrumental müayinə metodları

Hormonların müayinəsi zamanı subklinik və ya təzahür edən hipotireozun, tireotoksik fazada isə subklinik tireotoksikozun aşkar olunması mümkündür. TSH-in səviyyəsi qalxanabənzər vəzinin funksional vəziyyətindən asılı olur: tireotoksikoz zamanı onun səviyyəsi azalır, eutireoid vəziyyətdə - normal, hipotireoid vəziyyətdə - artır.

Ultrasəs müayinəsində toxumanın exogenliyinin diffuz azalması (qalxanabənzər vəzinin parenximasında lomfoid-plazmositar infiltratların əmələ gəlməsi hesabına çoxsaylı hipoexogen sahələrin formalaşması) müəyyən edilir.

Radionuklid müayinədə qalxanabənzər vəzidə radiofarmakoloji preparatın toplanması azalmış olur.

USM-in nəzarəti altında *nazik iynə ilə aspirasion biopsiya* autoimmun tireoiditin diaqnostikasında vacib rol oynayır.

Qan plazmasında tireoqlobulin əleyhi və tireoid peroksidazaya (mikrosomal antigenə) qarşı antitellərin (anti-TPO antitellərin) tapılması diaqnozu təsdiqləyir.

Tireoiditlərin 3 formasının müqayisəsi

Parametrlər	De Kerven tireoiditi	Hashimoto tireoiditi	Riedel tireoiditi
1 Etiologiyası	Virus	Autoimmun	Kollagen pozğunluğu
2 Yaş qrupu	Gənc yaşlarda	Menopauza qadınlarda	Qoca yaşlarda
3 Patofiziologiyası	İltihab hüceyrələri	Limfositlər, fibroz	İzafi fibroz toxuma
4 Klinikası	Ağrılı, yumşaq, hamar, qəflətən böyüyən ur	Kələ-kötür və ya düyünlü, bərk, əvvəlcə toksik, sonra hipotireoidizm	Möhkəm, kələ-kötür, bitişmiş, hipotireoidizm
5 Toksikliyi	Əvvəl toksik, sonra normal	Əvvəl toksik, sonra hipotireoidizm	Hipotireoidizm
6 Laborator sınaqlar	EÇS artır	Antitireoid antitellər artır	Biokimyəvi sınaq aparılmır
7 Müalicəsi	Simptomatik	Tirotksin, əməliyyat	Tirotksin, əməliyyat
8 Dif. diaqnostikası	Kəskin bakterial tireoidit	Çoxdüyünlü ur	Anaplastik xərçəng

Autoimmun tireoiditin ağırlaşmaları

- Daimi hipotireoidizm
- Qalxanabənzər vəzinin papilyar xərçəngi
- Limfoma

Müalicəsi

Autoimmun tireoiditin spesifik müalicəsi mövcud deyildir. Autoimmun tireoiditin tireotoksik fazasında simptomatik (beta-adrenoblokatorlar və s.) müalicə ilə kifayətlənmək lazımdır. Hipotireoz aşkar olunan hallarda qalxanabənzər vəzinin hormonları (L-tirotksin, eutirotks və s) təyin edilir.

Autoimmun tireoiditin *cərrahi müalicəsindən* hazırda az istifadə olunur. Şişkinlik traxeyanı sıxdıqda, kompressiyanı aradan qaldırmaq üçün *iştmusektomiya* tövsiyə edilir.

Əməliyyata göstərişlərə aiddir: ətraf orqanların sıxılması ilə proqressivləşən autoimmun tireoidit; autoimmun tireoiditin neoplastik proseslərlə birgə rast gəlinməsi; 6 ay ərzində aparılan konservativ müalicənin effekt verməməsi və urun proqressiv böyüməsi.

Əməliyyat – tireoidektomiya və ya qalxanabənzər vəzinin subtotal rezeksiyası.

QALXANABƏNZƏR VƏZİNİN ŞİŞLƏRİ

QALXANABƏNZƏR VƏZİNİN XOŞXASSƏLİ ŞİŞLƏRİ

Qalxanabənzər vəzinin adenoması – follikulyar epiteldən (A-hüceyrələrdən) və oksifil hüceyrələrdən (B-hüceyrəli adenoma, Hurthle-Askanazy hüceyrələri və ya Langhans şişi) inkişaf edən xoşxassəli şişdir. Oksifil adenoma daha aqressiv gedişi ilə fərqlənir və bəzi müəlliflər ona potensial bədxassəli kimi baxırlar. Belə ki, histoloji müayinə zamanı 10-35% hallarda o, bədxassəli olur.

Klinik mənzərəsi

Xəstəliyin klinik simptomları olmaya və ya qonşu orqanların (traxeyanın, qida borusunun) sıxılma sindromları ilə gedə bilər.

Fiziki müayinə

Baxış zamanı boynun ön səthində şişəbənzər törəmə təyin edilə bilər. Şişkinlik üzərindəki dəri dəyişikliyə məruz qalmır. *Palpasiya* zamanı dəqiq konturlara malik girdə formalı, hamar səthli, elastiki və ya möhkəm-elastiki konsistensiyalı, ağrısız, udma zamanı hərəkətli düyün əllənir. Regionar limfa düyünləri böyüməmiş olur.

Instrumental müayinələr

Ultrasəs müayinəsi zamanı qalxanabənzər vəzinin adenoması dəqiq konturlara malik, kapsulu aydın seçilən girdə və ya oval formalı törəmə kimi görünür. *Nazik iynə ilə aspirasion biopsiya* düyünlü urla təzahür edən xəstəliyin diferensial diaqnostikasını aparmaq və bədxassəli patologiyanı istisna etmək baxımından *vacib müayinə metodudur*. Bununla belə, sitoloji müayinədə əsasən *follikulyar adenomanı follikulyar xərçəngdən fərqləndirmək praktiki olaraq mümkün deyildir*. Məhz buna görə də follikulyar adenoma və follikulyar xərçəng bir sitoloji termin - *follikulyar şiş* adı altında birləşdirilir.

Radionuklid müayinədə adətən “soyuq” düyün aşkar edilir.

Laborator müayinə zamanı plazmada T₃, T₄ və TSH-ın səviyyəsi normaldır.

Müalicəsi

Sitoloji müayinə zamanı aspirata əsasən xoşxassəli follikulyar adenomanı qalxanabənzər vəzinin yüksək diferensasiya etmiş xərçəngindən fərqləndirmək mümkün olmadığından, *cərrahi müalicənin* aparılması vacibdir. Follikulyar adenokarsinoma ilə diferensial diaqnostikasının çətinliyini nəzərə alaraq hətta ekpress histoloji müayinə aparıldıqda belə, seçim əməliyyat növü *hemitireoidektomiyadır*.

QALXANABƏNZƏR VƏZİNİN BƏDXASSƏLİ ŞİŞLƏRİ

Qalxanabənzər vəzinin xərçəngi – qalxanabənzər vəzinin epitelial mənşəli bədxassəli şişidir. Onun 4 əsas histoloji variantı vardır. Ən çox rast gəlinən *papillary xərçəngdir*. Qalxanabənzər vəzinin bütün xərçənglərinin 80%-ə qədəri onun payına düşür. *Follikulyar xərçəngə* az rast gəlinir – xəstələrin təxminən 10%-də təsadüf olunur. *Medulyar xərçəngin* payına 5% düşür, 1%-ə qədər hallarda isə *anaplastik variant* rast gəlinir. İlk iki variant şişin bioloji təbiəti, klinik gedişatı və proqnozu baxımından qalxanabənzər vəzinin yüksək diferensasiya etmiş xərçənginə aid edilir. Medulyar xərçəng parafollikulyar hüceyrələrdən (C-hüceyrələrdən) inkişaf edir və klinik gedişatının yüksək aqressivliyi ilə seçilir. Anaplastik (diferensasiya etməmiş) variant

qalxanabənzər vəzinin istənilən hüceyrələrindən inkişaf edə bilər, lakin əksər hallarda qalxanabənzər vəzinin xərçənginin digər histoloji formalarının diferensiasiyasının itməsi nəticəsində meydana çıxır.

Histogenezi

Qalxanabənzər vəzinin şişləri dörd tip hüceyrələrdən meydana çıxır: follikulyar A-hüceyrələr, follikulyar B-hüceyrələr (*Hurthle-Askanazy*), parafollikulyar hüceyrələr (C-hüceyrələr) və qeyri-tireoid ("gəlmə") hüceyrələr. Follikulyar hüceyrələr müxtəlif diferensiasiya dərəcəli papillyar və follikulyar xərçəngə başlanğıc verir. Diffuz neyroendokrin sistemin nümayəndəsi olan C-hüceyrələr vəzi və papillyar struktur formalaşdırmaqla yalnız bədxassəli şişlərin mənbəyi ola bilər. C-hüceyrələrdən əmələ gələn ən tipik şiş variantı – medullyar xərçəngdir. Qalxanabənzər vəzinin yastı hüceyrəli xərçəngi histoloji olaraq əksər hallarda qalxanabənzər-dil axacağıının embrional elementlərinin qalıqları ilə əlaqədar olur və nadir hallarda rast gəlinir.

Təsnifatı

Hazırkı dövrdə klinik praktikada Beynəlxalq Şişəleyhi İttifaqının (UICC) 2009-cu ildə redaktə etdiyi təsnifatdan istifadə olunur.

Qalxanabənzər vəzinin bədxassəli şişlərinin histoloji tipləri

- Papillyar xərçəng
- Follikulyar xərçəng (Hurthle hüceyrəli xərçəng də daxil olmaqla)
- Medullyar xərçəng
- Diferensiasiya olunmamış (anaplastik) xərçəng

TNM təsnifatı (UICC - 2009), 7-ci nəşr.

T – birincili şiş

- T_x - birincili şiş qiymətləndirilə bilmir.
- T₀ - birincili şiş barədə məlumatlar yoxdur.
- T₁ - ən böyük ölçüsü 2 sm-dən çox deyildir, qalxanabənzər vəzidə məhdudlaşmışdır.
- T_{1a} - ən böyük ölçüsü 1 sm-dən çox deyildir, qalxanabənzər vəzidə məhdudlaşmışdır.
- T_{1b} - şiş 1 sm-dən böyük, lakin ən böyük ölçüsü 2 sm-dən çox deyildir, qalxanabənzər vəzinin toxuması ilə məhdudlaşmışdır.
- T₂ - şiş 2 sm-dən böyük, lakin ən böyük ölçüsü 4 sm-dən çox deyildir, qalxanabənzər vəzinin toxuması ilə məhdudlaşmışdır.
- T₃ - şişin ən böyük ölçüsü 4 sm-dən böyükdür və ya qalxanabənzər vəzinin hüdudlarından az (məsələn, döş-körpücük-məməyabənzər əzələyə) kənara çıxan istənilən ölçülü şiş.
- T_{4a} - qalxanabənzər vəzinin kapsuluna sirayət edən və ətraf toxumalara invaziya edən istənilən ölçülü şişi.
- T_{4b} - onurğaönü fassiyaya, yuxu arteriyasına və ya retrosternal damarlara infiltrasiya edən şiş.

Qalxanabənzər vəzinin bütün anaplastik xərçəngləri T₄ mərhələ kimi təsnif olunur.

- T_{4a} - qalxanabənzər vəzi toxuması ilə məhdudlanan istənilən ölçülü anaplastik xərçəng
- T_{4b} - qalxanabənzər vəzinin kapsulundan kənara yayılan istənilən ölçülü anaplastik xərçəng.

N – regionar limfa düyünləri

- N_x - regionar limfa düyünləri qiymətləndirilə bilmir
- N₀ - regionar limfa düyünlərinə metastaz yoxdur
- N₁ - regionar limfa düyünlərinə metastaz var
- N_{1a} - limfa axınının mərkəzi (VI) zonasına (pretraxéal, paratraxéal və prelaringeal – Delfian limfa düyünlərinə) metastaz;

N_{1b}- zədələnmə tərəfin, əks tərəfin və ya hər iki tərəfin limfa düyünlərinə (I, II, III, IV və V səviyyə) və ya udlaqarxası limfa düyünlərinə və ya yuxarı divararalığının limfa düyünlərinə metastaz.

M – uzaq metastazlar

M₀ – uzaq metastaz yoxdur

M₁ – uzaq metastaz var

Patoloji-anatomik təsnifat – Ptnm

pT və pN T və N kateqoriyalarına uyğun gəlir.

pN₀ boyun limfa düyünlərinin hissəvi limfodisseksiyası zamanı histoloji müayinəyə 6 – düyüнден az olmayaraq cəlb edilməlidir.

pN₁ az sayda düyün müayinə olunduqda boyun imfa düyünlərində metastaz aşkar olunmur.

Mərhələlərə görə təsnifatı

Papillaryar və ya follikulyar xərçəng

45 yaşa qədər olan xəstələr

I mərhələ:	İstənilən T	İstənilən N	M ₀
------------	-------------	-------------	----------------

II mərhələ:	İstənilən T	İstənilən N	M ₁
-------------	-------------	-------------	----------------

45 yaş və yuxarı olan xəstələr

I mərhələ:	T ₁	N ₀	M ₀
------------	----------------	----------------	----------------

II mərhələ:	T ₂	N ₀	M ₀
-------------	----------------	----------------	----------------

III mərhələ:	T ₃	N ₀	M ₀
--------------	----------------	----------------	----------------

IV A mərhələ	T _{1, T₂, T₃}	N _{1a}	M ₀
--------------	--	-----------------	----------------

IV A mərhələ	T _{4a}	N _{0-1a}	M ₀
--------------	-----------------	-------------------	----------------

IV A mərhələ	T _{1-4a}	N _{1b}	M ₀
--------------	-------------------	-----------------	----------------

IV B mərhələ:	T _{4b}	İstənilən N	M ₀
---------------	-----------------	-------------	----------------

IV C mərhələ:	İstənilən T	İstənilən N	M ₁
---------------	-------------	-------------	----------------

Medulliyar xərçəng

I mərhələ:	T ₁	N ₀	M ₀
------------	----------------	----------------	----------------

II mərhələ:	T ₂₋₃	N ₀	M ₀
-------------	------------------	----------------	----------------

III mərhələ:	T ₁₋₃	N _{1a}	M ₀
--------------	------------------	-----------------	----------------

IV A mərhələ:	T _{4a}	N _{0-1a}	M ₀
---------------	-----------------	-------------------	----------------

IV A mərhələ:	T _{1-4a}	N _{1b}	M ₀
---------------	-------------------	-----------------	----------------

IV b mərhələ:	T _{4b}	İstənilən N	M ₀
---------------	-----------------	-------------	----------------

IV c mərhələ:	İstənilən T	İstənilən N	M ₁
---------------	-------------	-------------	----------------

Diferensasiya olunmayan xərçəng - dərhal IV mərhələyə aid edilir.

IV a mərhələ:	T _{4a}	İstənilən N	M ₀
---------------	-----------------	-------------	----------------

IV b mərhələ:	T _{4b}	İstənilən N	M ₀
---------------	-----------------	-------------	----------------

IV c mərhələ:	İstənilən T	İstənilən N	M ₁
---------------	-------------	-------------	----------------

Qalxanabənzər vəzinin xərçəngində birincili şişin inkişafının istənilən mərhələsində metastaz müşahidə oluna bilər. Papillaryar və medulliyar xərçəng regionar limfa düyünlərinə əsasən *limfogen yolla* yayılır. Follikulyar xərçəng üçün digər orqanlara (sümüklərə, ağciyərlərə və s.) *hematogen yolla* yayılma səciyyəvidir. Diferensasiya etməmiş xərçəng tez inkişaf edir, *həm hematogen, həm də limfogen yolla* metastaz verir. Bəzi hallarda qalxanabənzər vəzinin şişi aşkar olunmazdan əvvəl artıq metastazlara rast gəlinir.

Klinik mənzərəsi

Qalxanabənzər vəzinin xərçəngi spesifik simptomlara malik deyildir. Erkən simptomlara düyünlü urun sürətlə böyüməsi, bərqliyinin artması və boynun konturunu dəyişməsi aiddir. Xəstələr şiş nahiyəsində sıxılma və ağrı hissindən şikayət edirlər. Qalxanabənzər vəzinin

xərçəngində adətən onun funksiyası dəyişməmiş qalır və ya artmış olur. Ümumi əlamətlər əksər hallarda olmur və ya gec meydana çıxır. Diqqət çəkən simptomlara *səsin qəflətən xırıltılı olması və qırtlağın birtərəfli (düyün olan tərəfdə) iflici* aiddir. Simpatik kötüyün sıxılması *Bernar-Horner sindromunun (ptoz, mioz, enoftalm) inkişafına* gətirib çıxara bilər. Gecikmiş mərhələlərdə şiş ətraf toxumalara sirayət edir, vəzinin hərəkətliyi azalır, konsistensiyası bərk və səthi kələ-kötür olur. Bəzi hallarda boynun regionar limfa düyünlərinə metastaz erkən meydana çıxır və onlar hərəkətli olur. Ağciyərlər metastazlar hesabına zədələndikdə tənəffüs məhdudlaşır. Bronxların metastazlar hesabına obturasiyası irinli-bəlgəmli öskürək, yüksək hərarət, ümumi halsızlıqla təzahür edir. Bir çox hallarda sümüklər (kəllə sümüyü, onurğa, döş sümüyü, qabırğa), dəri, qaraciyər, böyrəklər də zədələnir.

Diaqnostikası

Anamnez. Düyünlü törəmənin bədxassəli olma ehtimalını artıran anamnestic məlumatlara qəşadək aiddir: uşaq və gənc yaşlarda baş və boyun nahiyəsinin şüalanmaya məruz qalması, sümük iliyinin transplantasiyası zamanı ümumi şüalanma, I sıra qohumlarda qalxanabənzər vəzinin bədxassəli şişlərinin olmasına dair məlumatlar, düyünlü törəmənin sürətlə böyüməsi, səsin dəyişməsi. Qalxanabənzər vəzinin xərçənginə 20 yaşdan az və 70 yaşdan yuxarı insanlarda daha çox rast gəlinir. Kişilərdə rastgəlmə tezliyi qadınlarla müqayisədə iki dəfə yüksəkdir.

Fiziki müayinələr. Qalxanabənzər vəzinin bədxassəli törəməsini təsdiqləyən əhəmiyyətli əlamətlərə möhkəm, qeyri-düzgün formalı, yerini dəyişməyən düyünün olması, ipsilateral boyun limfadenopatiyası və limfa düyünlərinin ətraf toxumalarla bitişməsidir.

Laborator müayinələr. Qalxanabənzər vəzinin medullyar xərçənginə şübhə olan hallarda qanda *tireokalsitoninin səviyyəsini* öyrənmək lazımdır. Qalxanabənzər vəzinin medullyar xərçəngi olan bütün xəstələrdə germinal onkomutasiyanın olma(ma)sını təsdiqləmək üçün RET geninin molekulyar-bioloji analizi aparılmalıdır. Bu aşkar olunduqda xəstənin qan qohumları, ilk növbədə isə uşaqlar arasında ailəvi genetik skrining aparmaq məqsəduyğundur.

Instrumental müayinələr. *Ultrasəs müayinəsi* – qalxanabənzər vəzinin və regionar limfa düyünlərinin vəziyyətinin ilkin qiymətləndirilməsində əsas metoddur. Qalxanabənzər vəzidəki düyün qeyri-dəqiq konturlara, qeyri-düzgün formaya, kalsinatlara, vəzi isə deformasiya olunmuş kapsula malikdirsə, bu, həkimdə qalxanabənzər vəzinin xərçənginin olmasına şübhə oymalıdır. USM zamanı mümkün metastatik disseminasiya baxımından regionar limfa düyünləri zonasının vəziyyəti də qiymətləndirilməlidir.

USM nəzarəti altında NİAB və ardınca sitoloji müayinə - qalxanabənzər vəzinin xərçənginin əsas diferensial diaqnostik metodudur. Biopsiya üçün keyfiyyətli material götürüldükdə və kifayət sayda hüceyrə əldə edildikdə, sitoloji müayinə 80-96% hallarda qalxanabənzər vəzinin xərçəngi diaqnozunu, 60-70% hallarda isə morfoloji formasını təsdiqləyə bilər.

Boynun sintoqrafiyası şişin təbiəti haqqında deyil, yalnız onun funksional xüsusiyyətləri barədə məlumat verir. Bir qayda olaraq, qalxanabənzər vəzinin xərçəngində radiofarmakoloji preparatın toplanması müşahidə olunmur – “soyuq” ocaq qeyd edilir.

Qalxanabənzər vəzinin xərçənginin diaqnostikasında rentgenoloji müayinə metodları yardımçı diaqnostik rol oynayır; onlardan şişin yayılması və metastazların aşkar olunması məqsədilə istifadə olunur.

Müalicəsi

Cərrahi müalicəsi. Əməliyyatın həcmi müəyyənləşdirən kriteriyalara şişin histoloji növü, birincili şişin ölçüləri və onun inkapsulyasiya dərəcəsi, eləcə də regionar və ya uzaq metastazların olması daxildir. Qalxanabənzər vəzinin xərçənginin istənilən histoloji variantında sonuncuların aşkar edilməsi zamanı cərrahi müdaxilənin minimal həcmi *boynun mərkəzi birləşdirici toxumasının xaric edilməsi ilə birlikdə tireoidektomiya* hesab olunur. Boynun birləşdirici toxumasının fassial-futlyar kəsilib xaric edilməsi şiş olan tərəfdə, lateral limfa kollektorunda metastaz aşkar olunduqda isə, hər iki tərəfdə həyata keçirilir. Qalxanabənzər

vəzinin yüksək diferensasiya etmiş xərçənginin erkən dövründə *hemitireoidktomiya* özünü doğruldur.

Şüa terapiyası. Qalxanabənzər vəzinin papillyar və folikulyar xərçəngində kombinə olunmuş müalicə sxeminin tərkibinə daxildir və radioterapiya ^{131}I ilə aparılır.

Proqnozu

Qalxanabənzər vəzinin papillyar və folikulyar xərçəngində proqnoz əsasən əlverişlidir. Müalicəyə müasir yanaşmalar hesabına xəstələrin 94%-dən çoxunda 10-illik yaşama müddətinə nail olunur. Qalxanabənzər vəzinin medullyar xərçəngində proqnoz xəstəlik aşkar ediləndə regional limfa düyünlərinin vəziyyətindən əhəmiyyətli dərəcədə asılı olur. Metastazlar olmayan hallarda 10-illik yaşama müddəti 80-90% səviyyəsində olur, metastazlar olduqda isə 40%-ə qədər enir. Qalxanabənzər vəzinin anaplastik xərçəngi proqnostik olaraq ən əlverişsiz histoloji formadır. Onun müalicəsində distansion şüa terapiyası və (və ya) kimyəvi terapiya aparılır. Cərrahi rezektabel hallara nadir hallarda rast gəlinir. Yaşama müddəti əksər hallarda 1 ildən artıq olmur.

Ədəbiyyat

1. Chadwick D, Kinsman R, Walton P. The British Association of Endocrine and Thyroid Surgeons Fourth National Audit Report, Den-drite Clinical Systems Ltd: Henley-on-Thames, 2012.
2. Chen A, Bernet V, Carty SE et al. American Thyroid Association statement on optimal surgical management of goiter. *Thyroid* 2014; 24: 181–9.
3. Fundakowski CE, Hales NW, Agrawal N et al. Surgical Management of the recurrent laryngeal nerve in thyroidectomy: American Head and Neck Society Consensus Statement. *Head Neck* 2018;40:663–75.
4. Gharib H, Papini E, Valcavi R et al. American Association of Clinical Endocrinologists and Associazione Medici Endocrinologi medical guidelines for clinical practice for the diagnosis and management of thyroid nodules. *Endocr Pract* 2006; 12: 63–102.
5. Greenfield's Surgery: Scientific Principles and Practice. Sixth Edition by Michael W Mulholland. Wolters Kluwer 2016
6. Haugen BR, Alexander EK, Bible KC et al. 2015 American Thyroid Association Management Guidelines for adult patients with thyroid nodules and differentiated thyroid cancer: The American Thyroid Association Guidelines Task Force on Thyroid Nodules and Differentiated Thyroid Cancer. *Thyroid* 2016;26:1–133.
7. Haugen BRM, Alexander EK, Bible KC et al. American Thyroid Association management guidelines for adult patients with thyroid nodules and differentiated thyroid cancer. *Thyroid* 2016; 26: 1–133.
8. Qian SY, Topliss DJ. Thyroid cancer: how to achieve optimal patient outcomes. *Medicine Today* 2017;18:28–35.
9. Norman S. Williams. Bailey & Love's Short Practice of Surgery. 27th edition. Taylor & Francis Group, CRC Press, 2018.
10. Perros P, Boelaert K, Colley S et al. Guidelines for the management of thyroid cancer. *Clin Endocrinol* 2014; 81(Suppl 1): 1–122. Smallridge RC, Ain KB, Asa SL et al. American Thyroid Association guidelines for management of patients with anaplastic thyroid cancer. *Thyroid* 2012; 22: 1104–39.
11. Ross DS, Burch HB, Cooper DS et al. 2016 American Thyroid Association Guideline for diagnosis and management of hyperthyroidism and other causes of thyrotoxicosis. *Thyroid* 2016;26:1343.
12. Sabiston Textbook of Surgery. 20th Edition. The Biological Basis of Modern Surgical Practice: Courtney Townsend R. Daniel, Beauchamp B. Mark, Evers Kenneth Mattox; Elsevier –2016; 2176 p.
13. Wells SA, Jr, Asa SL, Dralle H et al. Revised American Thyroid Association guidelines for the management of medullary thyroid carcinoma. *Thyroid* 2015; 25: 567–610.
14. Yeh MW, Bauer AJ, Bernet VA et al. American Thyroid Association statement on preoperative imaging for thyroid cancer surgery. *Thyroid* 2015; 25: 3–14.

FƏSİL II. SÜD VƏZİLƏRİNİN CƏRRAHİ XƏSTƏLİKLƏRİ

Süd vəzilərinin anatomik-funksional quruluşu
Süd vəzilərinin cərrahi anatomiya və fiziologiyası
Süd vəzilərinin müayinə metodları
Süd vəzilərinin inkişaf qüsurları
Süd vəzisi xəstəliklərinin ümumi təsnifatı
Süd vəzisinin iltihabi xəstəlikləri
Kəskin mastit
Xroniki mastit
Mondor xəstəliyi
Süd vəzisinin xoşxassəli displaziyası
Süd vəzisinin tək sistemi
Ginekomastiya
Süd vəzisinin xoşxassəli şişləri
Süd vəzisinin bədxassəli şişləri

SÜD VƏZİLƏRİNİN ANATOMİK-FUNKSIONAL QURULUŞU

Süd vəzilərinin anatomiya və fiziologiyası

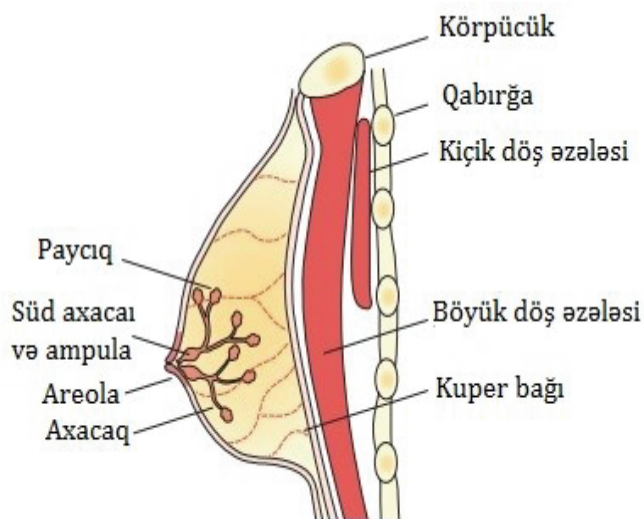
Sağ və sol süd vəziləri – müvafiq tərəfdə ön qoltuqaltı və parasternal xətlər arasında, III-VII qabırğalar səviyyəsində, böyük döş əzələsini örtən səthi fassiyanın iki ayrılmış səfhələri arasında formalaşan kisədə yerləşir. Hər bir vəzi 15-20 paydan ibarətdir və döş giləsinə münasibətdə radial istiqamətdə yerləşir. Paylar kövşək birləşdirici və piy toxuması ilə əhatə olunmuşdur. Hər bir pay isə ölçüləri təxminən 1 x 1,5 sm-dən 4 x 6 sm-ə qədər olan çoxsaylı paycıqlardan ibarətdir.

Süd vəzilərinin əsas *funksional vahidi paylardır*. Payın daxilində alveol adlanan və terminal uzanan boruvari süd axacaqlar yerləşir. 10-100 alveol axacağı birləşərək paycıqın böyük axacağını formalaşdırır. 20-40 paycıq axacağı isə birləşərək pay axacağını əmələ gətirir. Pay axacaqlarının hər biri bayıra çıxmazdan əvvəl areola dərinliyində genişlənmə şəklində süd sinusları formalaşdırır və sonra döş giləsindən bayıra açılır. Hər bir payın öz axacağı olduğundan məməcik üzərindəki axacaq dəliklərinin sayı payların sayına uyğun gəlir və təxminən 12-dən 20-yə qədər olur. Döş giləsinə əhatə edən sahə *areola* adlanır. Areola üzərinə areolyar (*Montgomery*) vəzilərin axacaqları açılır. Bu vəzilərdən hasil olan yağlı sekret döş giləsinə yağlayır və qoruyucu rol oynayır (*şəkil 2.1*).

Süd vəzisini əhatə edən arxa və ön fassiya səfhələri birləşdirici toxuma atmaları – *Cooper bağları* ilə süd vəzisi dərisinin dərin qatları ilə birləşmişdir. Bədxassəli şişlərin böyüməsi Cooper bağlarının qısalmasına və *umbilikasiya* (şiş üzərində dərinin daxilə dartılması) simptomunun meydana çıxmasına səbəb olur. Süd vəziləri şərti olaraq 4 kvadranta – 2 xarici (yuxarı və aşağı) və 2 daxili (yuxarı və aşağı). Mərkəzi zonanı isə areola və döş giləsi əmələ gətirir.

Süd vəzilərindən *limfa axını* əsas etibarilə *qoltuqaltı və daxili döş limfa düyünlərinə*dir. Qoltuqaltı limfa düyünləri süd vəzisindən axan limfanın təxminən 75%-ni qəbul edir və aşağıdakı qruplarla yerləşir (*şəkil 2.2*):

1. *Ön qrup düyünlər (pektoral, xarici mammar)* – bayır döş damarları boyunca yerləşir. Əsas drenləşdirici düyündür.
2. *Mərkəzi qrup* - ən çox rast gəlinən növbəti düyünlərdir. Qoltuqaltı çuxurun mərkəzində piy toxuması daxilində yerləşir və ən asan klinik palpasiya oluna biləndir;
3. *Arxa qrup (subskapulyar)* – kürəkəlti damarlar boyunca yerləşir və xərçəng zamanı nadir hallarda prosesə cəlb olunur.
4. *Bayır qrup* – qoltuqaltı venalar boyunca yerləşir; xərçəng zamanı nadir hallarda prosesə cəlb olunur.



Şəkil 2.1. Süd vəzinin anatomik sxemi

5. *İnterpektoral (Rotter) düyün* – şişin retroqrad yayılmasında əhəmiyyət kəsb edir. Böyük və kiçik döş əzələləri arasında yerləşir.
6. *Apikal*, həmçinin *körpücükaltı və ya Halsted düyünləri* də adlanır. Sayı 4-6 ədəddir. Qolyuqaltı damarlardan medial tərəfdə kiçik döş əzələ vətəri səviyyəsindən yuxarıda yerləşir və digər qruplardan da limfanı qəbul edən bayır limfa düyünlərinə keçir.

Zirvə düyünləri körpücüküstü limfa düyünləri ilə də əlaqəlidir və *körpücükaltı limfa kötüyünə* açılır ki, o da birbaşa və ya *limfa döş axacağı* vasitəsilə, yaxud da *vidaci kötük* vasitəsilə böyük venalara açılır.

Süd vəzisinin şiş zonasından limfanı qəbul edən ilk düyünü *növbətçi (sentinel) düyün* kimi ayırd edilir.

Daxili döş düyünləri sayına görə azdır. Onlar daxili döş damarları boyunca, qabırğa qığırdaqları səthindən dərinədə yerləşir.

Süd vəzilərinin *qan təchizatı* daxili döş arteriyası (60%), bayır döş arteriyası (*a. thoracica lateralis*) və II - III qabırğaarası arteriyaların şaxələri (*a. intercostalis*) ilə həyata keçir.

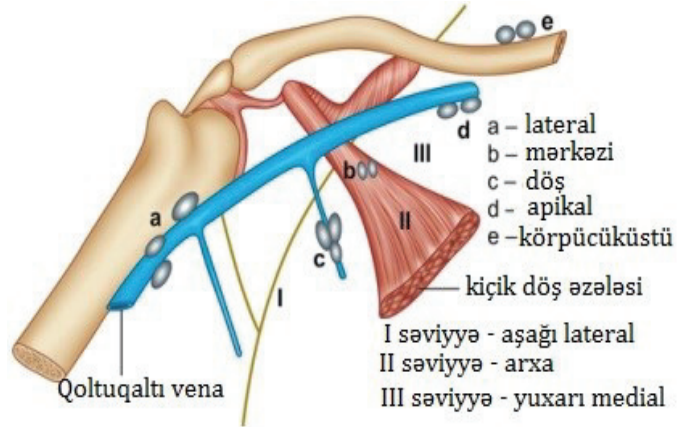
Venoz qan eyni adlı venalar, qoltuqaltı və hissəvi olaraq vidaci vena ilə daşınır.

İnnervasiyası bəzi kələfinin kiçik şaxələri və qabırğaarası sinir şaxələri vasitəsilə həyata keçir.

Süd vəzilərinin quruluşu və funksiyası yaş, menstruasiya siklinin müxtəlif fazalarından, hamiləlik və laktasiya dövründən asılı olaraq əhəmiyyətli dərəcədə dəyişir. Vəzi toxumasındaki morfoloji (o cümlədən həm də patoloji) dəyişikliklər təkcə hipofiz (follikulstimuləedici – FSH, lüteinləşdirici – LH, prolaktin, oksitosin) və yumurtalıq (estrogen və progesteron) hormonlarının qandakı konsentrasiyasının səviyyəsindən deyil, həm də onların nisbətindən, eləcə də böyrəküstü, qalxanabənzər və mədəaltı vəzilərin vəziyyətindən də asılıdır. Məsələn, gizli hipotireoz zamanı prolaktinin sekresiyası stimule olunur.

Mammogenez – cinsi yetişkənlik dövrünə qədərki müddətdə hipofizin ön payında (follikulstimuləedici və lüteinləşdirici), yumurtalıqlarda, böyrəküstü vəzilərdə hasil olan hormonların təsiri ilə əlaqədar olur. Uşaqlarda bu proses əvvəlcə cinsdən asılı olmayaraq gedir, sonra isə involyutiv dəyişikliklər ön plana keçir – oğlanlarda və kişilərdə, strukturuna görə yenidoğulmuşlara oxşayır. Qızlarda süd vəzilərinin nəzərə çarpan böyüməsi 10-13 yaşlarda – hormonların (estrogenlərin) təsiri nəticəsində vəzilərin axacaq və stromasının sürətlə artıb çoxalması zamanı baş verir. Süd vəziləri 15-17 yaşlarda adi ölçülərə çatır. Menstruasiyanın başlaması ilə mammogenez prosesinə sarı cismin progesteronu da qoşulur. Cinsi hormonlar vəzi strukturunun hiperplaziya və repressiya proseslərini tənzimləyir ki, bu da qadınların produktiv dövrü ərzində hər ay müşahidə olunur (laktasiyaya hazırlıq).

Hamiləlik baş verdikdə plasentar hormonların (qonadotropin və prolaktin), eləcə də həqiqi sarı cismin hormonunun təsiri altında mammogenez başa çatır; asinuslarda terminal alveolların əmələ gəlməsi ilə alveolyar axaqların proliferasiyası başa çatır. Onlar kəsilmiş prizmanı xatırladan iri hüceyrələrlə örtülmüş qovuqucuqlardan ibarət olur. Xaricdə isə səbətəbənzər mioepiteliositlər yerləşir ki, onların da yığılması alveol və axaqlardakı boşluğun süddən azad olunmasını təmin edir. Eyni zamanda vəzi toxumasının ümumi kütləsi artır, piy toxuması və birləşdirici toxumanın miqdarı azalır, limfa damarlarının sayı, vəzinin qan təchizatı isə artır. Areola 1,5 sm-dən 8 sm-ə qədər genişlənir, məməciyin özü isə hipertrofiyalaşır. Mammogenez başa çatdıqdan sonra vəzi toxuması apokrin tipli alveolyar-borulu vəziyə çevrilir ki, bu da çoxlu miqdarda zülal, yağ və südün digər komponentlərinin sintez və sekresiyasını həyata keçirir.



Şəkil 2.2. Qoltuqaltı limfa düyünləri

Laktogenez – ritmik baş verir və süd ifrazı ilə sıx əlaqədar olub iki fazaya bölünür. *Birinci faza* körpəni əmizdirmə zamanı məməcik və areolanın reseptorlarının qıcıqlanması ilə əlaqədardır. Nəticədə, axacaq və sinusların sayı əzələ elementlərinin aktiv iştirakı ilə gedən məməcik sfinkterinin boşalması baş verir. *İkinci faza* hormonal həlqəni özündə birləşdirir: hipofizin arxa payının hormonu olan oksitosinin qana reflektor ifrazı mioepiteliositlərin yığılmasına gətirib çıxarır və nəticədə alveollar sıxılır. Süd axacaqlardan keçərək sinuslara dolur və körpənin əmməsi üçün əlçatan olur. Hamiləliyin son dövründə və doğuşdan sonrakı dövrdə prolaktin laktogenezdə aktiv iştirak edir.

Laktopoez. Vəzidə əmələ gələn südün miqdarı artmaqda davam edir və doğuşdan sonrakı dövrün 8-10-cu həftəsində maksimuma çatır. Sonra uzun müddət stabil saxlanır və orta hesabla gün ərzində 1-1,5 litr təşkil edir.

Süd vəzisi ilə qidalandırma dayandırıldıqdan sonra alveositlər və vəzi toxumasının kütləsi azalır, birləşdirici toxuma artır, vəzi estrogenlərin təsirinə məruz qalır. Klimakterik dövrdə yumurtalıqların funksiyası azaldıqca, estrogenlərin də səviyyəsi enir, tədricən vəzi strukturunun involyusiyası baş verir, süd axacaqları boşalır, atrofiyalaşır, vəzi toxumasının həcmi kiçilir, eləcə də qan və limfa damarlarının sayı azalır.

Süd vəzilərinin müayinə metodları

Süd vəzilərinin patologiyalarına görə aparılan *sorğu* zamanı süd vəzilərində ağrı və bərkimənin olması, döş giləsindən ifrazat, dəridə dəyişiklik, dəyişikliyin menstruasiya sikli, hamiləliklə əlaqəsi, süd vəzilərinin keçirilmiş xəstəlikləri barədə məlumatlar əldə edilməlidir. Menstruasiya siklinin xarakteri, hamiləliyin, doğuşun, laktasiyanın gedişi dəqiqləşdirilməlidir. Anamnezdə ginekoloji xəstəliklərin, əməliyyatların və abortun olması araşdırılmalıdır.

Süd vəzilərində ağrı – ən çox rast gəlinən və xəstəni həkimə müraciət etməyə məcbur edən simptomdur. Bir çox hallarda bu, funksional pozğunluqların, xoşxassəli xəstəliklərin əlamətidir, ağrı nadir hallarda süd vəzilərinin xərçənginin simptomu olur. Ağrı *siklik* (mastodiniya) və ya *qeyri-siklik* xarakter daşıya bilər. Yumurtalıqların süd vəzilərinə fizioloji hormonal təsiri siklik mastalgiya verə bilər. Ağrı adətən göynədici, diffuz olur - əksər hallarda yuxarı-bayır kvadrantda lokalizə olunur və daha çox menstruasiya siklinin II fazasında meydana çıxaraq menstruasiyadan sonra keçir. Daha çox 30-40 yaşlı qadınlarda təsadüf olunur.

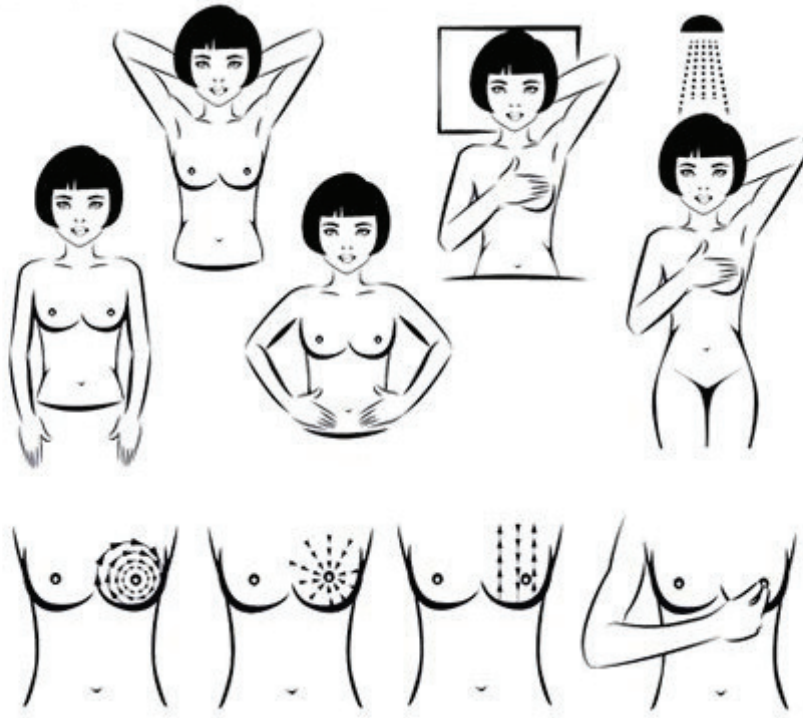
Qeyri-siklik mastalgiya adətən süd vəziləri ilə əlaqədar olmayan patologiyaların nəticəsi olur. Ona görə də, boyun radikulitini, qabırğaarası nevralkiyanı, qabırğa xondritini, qastroezofageal reflüksü, öd kisəsində konkrementləri, ürək-damar xəstəliklərini, ağciyər patologiyalarını istisna etmək lazımdır. Ağrının səbəbi gərgin sist, mastit də ola bilər. Ağrı xarakterik simptom hesab edilməsə də, süd vəzisi xərçənginin əlaməti ola bilər. Buna görə də, mastalgiyası olan 30 yaşdan yuxarı qadınlar mammoqrafiyadan keçməlidirlər. Aşağı yaşlılarda isə ilk müayinə USM ola bilər.

Döş giləsindən ifrazata tez-tez rast gəlinərsə də, o, nadir hallarda süd vəzisi xərçənginin simptomu olur. İfrazatın xarakteri - bir və ya ikitərəfli olması; çoxsaylı və ya bir axacaqdan axması; qan qarışıq olması müəyyənləşdirilməlidir. İkitərəfli süd rəngli ifrazat *qalaktoreya* adlanır. Südlə qidalandırma anamnezi olmayan hallarda qalaktoreyanın səbəbi prolaktinin izafi sekresiyası ola bilər. Həqiqi qalaktoreyaya nadir hallarda rast gəlinir.

Bir süd vəzisinin axacağından südə bənzəməyən (xüsusən qanlı) ifrazatın axması süd vəzisinin xərçəngi ilə az hallarda əlaqəli olsa da, böyük klinik əhəmiyyət kəsb edir. İfrazatın ən çox rast gəlinən səbəblərinə *axacaqdaxili papilloma, fibroz-kistoz xəstəlik, subareolyar axacaqların genişlənməsi* aiddir.

Fiziki müayinə metodları

Süd vəzilərinə *baxış* xəstənin vertikal və horizontal vəziyyətlərində, yaxşı işıqlandırılmış otaqda aparılmalıdır. Xəstə əllərini yuxarı qaldırmalı, başın arxasına aparmalı, aşağı endirməli, qurşağına qoymalı və önündə gizlətmə vəziyyəti almamalıdır (*şəkil 2.3*).



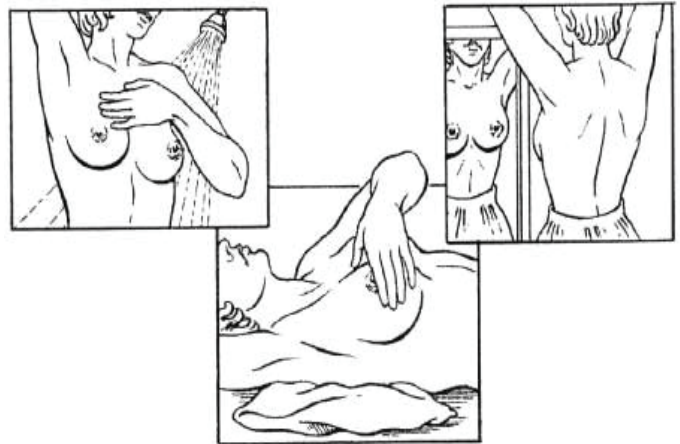Şəkil 2.3. Qadının özü tərəfindən süd vəzilərinin müayinəsi

Bu zaman süd vəzilərinin inkişafına, formasına, dəridə ödem və hiperemiyanın, döş gilələrində, areollarda asimetriyanın olmasına diqqət yetirmək lazımdır. Döş giləsindən ifrazatın olma(ma)sı yoxlanılır, onun xarakteri (südlü, yaşılımtıl, qanlı) qiymətləndirilir. Palpasiya xəstənin ayaqüstü, oturaq, arxası üstə və yanı üstə uzanmış vəziyyətlərində aparılır. Böyümüş limfa düyünlərinin olmasını aşkar etmək məqsədilə hər iki qoltuqaltı çuxur, körpücükaltı və körpücüküstü nahiyələr palpasiya olunur. Öz aralarında, eləcə də ətraf toxumalar və dəri ilə bitişmiş limfa düyünləri, onların ölçüsü, bərkliyi sayı qiymətləndirilir.

Süd vəzilərinin bütün kvadrantları, döş giləsi nahiyəsi və vəzinin mərkəzi zonası diqqətlə və ardıcılıqla palpasiya olunmalıdır. Süd vəzilərinin konsistensiyası bir tərəfdən vəzi, piy və birləşdirici toxuma nisbətindən, fibroz-sistoz xəstəliyin təzahür dərəcəsindən, digər tərəfdən isə menstruasiya siklinin fazasından asılı olur. Siklin 7-14-cü günləri müayinə üçün optimal hesab edilir.

Bərkimə və ya şişəbənzər törəmə aşkar edilən hallarda onun bərkliyini, formasını, ölçüsünü, kənarlarının dəqiqliyini, dəri və ətraf toxumalarla bitişməsinə qiymətləndirmək lazımdır. Klinik müayinədə olduğu kimi, xüsusi metodlar – *histoloji və sitoloji müayinələr* də menstrual siklin 7-14-cü günlərində aparılmalıdır, belə ki, menstruasiya siklinin müxtəlif dövrlərində vəzi strukturunda dəyişikliklər baş verir.

Müxtəlif diaqnostika metodlarının nəticələri məhz bu dövrdə daha dürüst olur. Süd vəzisi xəstəliklərinin erkən diaqnostikası məqsədilə 20 yaşdan yuxarı qadınlar güzgü qarşısında süd vəzilərini özləri müayinə etməlidirlər. Bu zaman asimmetrik süd vəzilərinin olmasına, vəzinin dərisində dəyişikliklərə, döş giləsinin içəriyə tərəf dartılmasına diqqət yetirmək lazımdır



Şəkil 2.4. Süd vəzilərinin müayinə metodu

(şəkil 2.4). Şişəbənzər törəməni aşkar etmək məqsədilə, süd vəziləri, eləcə də qoltuqaltı çuxur böyümüş limfa düyünlərini təyin etmək məqsədilə diqqətlə palpasiya olunmalıdır. Təcrübə göstərir ki, qeyri-müntəzəm həkim müayinləri aparılan qadınlarla müqayisədə, müntəzəm özünü müayinə edən qadınlarda düyünlər 2 dəfə kiçik ölçüdə olduqda aşkar edilə bilər.

Xüsusi müayinə metodları

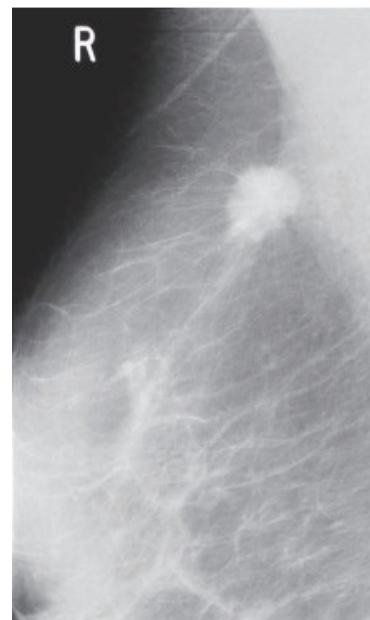
Mammoqrafiya – süd vəzilərinin iki – vertikal və çəp-yan proyeksiyalarda həyata keçirilən rentgenoqrafiyasıdır. Lazım olan hallarda kompressiya etməklə hədəf təsvirlər də alınır. Qeyri-invaziv müayinə metodudur. Mammoqramlar oxunarkən aşağıdakılar nəzərə alınır: vəzinin simmetrik sahələrinin sıxlığının və vaskulyarizasiyasının asimmetrikliliyi; vəzinin arxitektonikasının pozulması; şişəbənzər törəmənin olması və onun ölçüləri, forması, konturlarının qiymətləndirilməsi; müayinə olunanın yaşı və hormonal statusu nəzərə alınmaqla vəzi toxumasının inkişaf dərəcəsi; döş giləsi dərisinin və retromammar sahənin vəziyyəti; limfa düyünlərində patoloji dəyişikliyin olması.

Mammoqrafiya zamanı daha çox aşkar edilən tapıntılara kalsiumun (mikrokalsinatların) lokal toplanması və müxtəlif sıxlığa malik (əksər hallarda sistlər, az hallarda şişəbənzər törəmələr) girdə törəmələr aiddir (şəkil 2.5). Qrup halında olan mikrokalsinatlar *in situ* xərçəng üçün, vəzi toxumasının sıxlığının, arxitektonikasının dəyişməsi, eləcə də hipervaskulyarizasiya əlamətləri isə *invaziv xərçəng* üçün xarakterdir.

Mammoqrafiya *skrininq* (simptomlar olmayan dövrdə süd vəzilərində dəyişikliklərin aşkar edilməsi) və *diaqnostik* (digər metodlarla süd vəzilərində dəyişiklik aşkar edildikdə diaqnozu dəqiqləşdirmək) məqsədilə istifadə oluna bilər. Süd vəzisi xərçənginin erkən diaqnostikasında mammoqrafiya kifayət qədər həssas klinik müayinə olub, 90% hallarda düzgün diaqnoz qoymağa imkan verir. Mammoqrafik diaqnostika gənc yaşlı qadınlarda süd vəziləri aydın nəzərə çarpan bərkliyə malik olduqda və fibroz-sistoz xəstəlik zamanı çətinləşir. Ailə anamnezində süd vəzisinin xərçəngi müəyyən edilən qadınlarda 35 yaşdan etibarən ildə bir dəfə, digər qadınlarda isə 40 yaşdan etibarən 2 ildə bir dəfə mammoqrafiya məsləhət görülür. Əlli yaşdan yuxarı qadınlara hər il mammoqrafik müayinədən keçmək məsləhət görülür, 75 yaşdan sonra isə qadınlar mammoqrafik müayinədən keçməyə özləri qərar verə bilərlər, belə ki, süd vəzisi xərçənginin inkişaf ehtimalı bu yaşdan sonra azalır. Belə yanaşma süd vəzisi xərçənginin II-IV mərhələlərinin rastgəlmə tezliyini 40%-ə qədər azaltmağa imkan verir.

Süd vəzilərinin duktoqrafiyası – süd vəzisinin axacaqlarına kontrast maddə yeritdikdən sonra aparılan rentqnoloji müayinədir. Bu müayinəyə göstərişlərə döş giləsindən ifrazat, xüsusən də ifrazatın qanlı olması aiddir. Bir və ya bir neçə axacağa nazik küt uclu kanyula yeridilərək 0,1-0,2 ml kontrast maddə yeridilir və mammoqrafiya həyata keçirilir. Təsvirlərin təhlili axacaqların vəziyyəti barədə fikir yürütməyə, onlarda dolma defektinin olmasını təyin etməyə imkan verir.

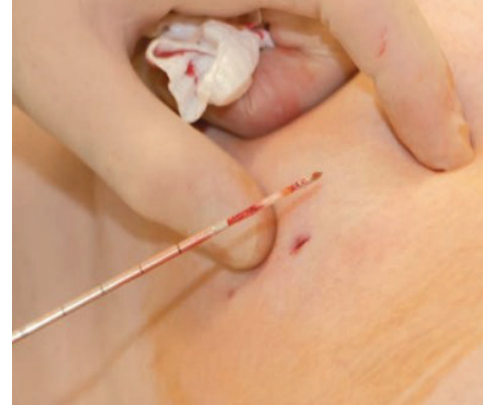Ultrasəs müayinəsi - əhəmiyyətinə görə süd vəzilərinin ikinci yerdə dayanan vacib qeyri-invaziv instrumental müayinə metodudur. Bu metodun həssaslığı 98% olsa da, spesifikliyi 60%-ə qədərdir. USM şişəbənzər törəməni, onun kənarlarını, formasını, ölçülərini, sıxlığını, süd vəzisinin strukturunda dəyişiklikləri təyin etməyə imkan verir. Regional limfa düyünlərinin müayinəsi də mümkündür. Bu üsulun üstünlüyü xəstənin şüalanmaya məruz qalmaması, müayinəni dəfələrlə aparmağın mümkünlüyü, eləcə də, aspirasion biopsiya zamanı nazik iynəni



Şəkil 2.5. Mammoqrafiya

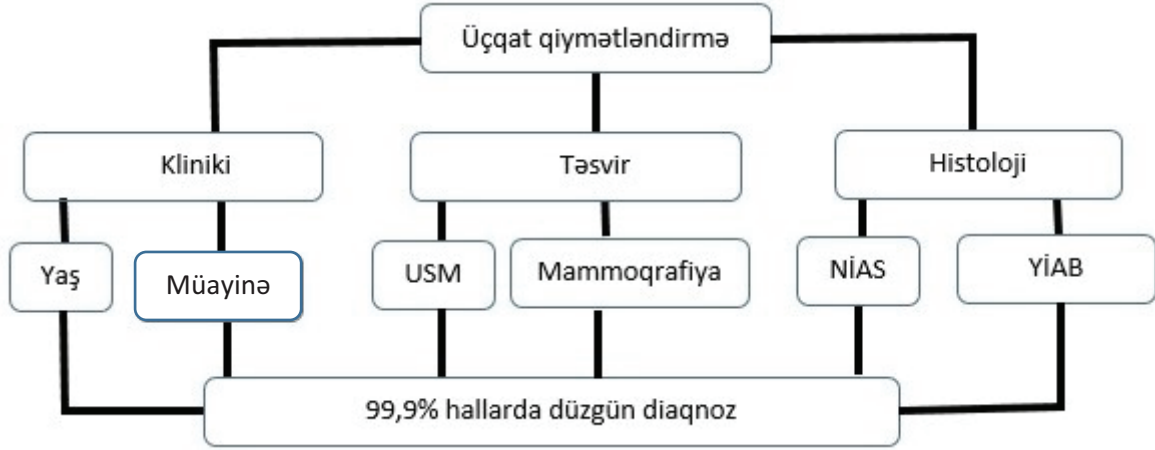
onun nəzarəti altında yeritməyin mümkün olmasıdır. Çatışmayan cəhətinə isə mikrokalsinatları təyin etmək imkanının zəif olması və 1 sm-dən kiçik şişləri pis aşkar etməsi aiddir.

Nazik iynə ilə aspirasion sitologiya (NİAS)– sitoloji və histoloji müayinə üçün material götürməyə imkan verir. Yaxşı palpasiya oluna bilməyən törəmələrdə ultrasəsin nəzarəti altında bu metod həyata keçirilə bilər. Süd vəzisinin sistlərində punksiya həm diaqnostik, həm də müalicəvi metod kimi istifadə olunur. Nazik iynə ilə aspirasion biopsiya yerli anesteziya altında aparıla bilər. Nümunənin götürüldüyü yer düzgün olmadıqda yalnız neqativ cavabın alınması mümkündür və invaziv xərçəngi *in situ* xəstəlikdən fərqləndirmək çətinlik törədir.



Şəkil 2.6. Yoğun iynə ilə aspirasion biopsiya

Yoğun iynə ilə aspirasion biopsiya (YİAB) materialı (toxuma tikəsi) *in situ* axacaq xərçəngini invaziv xərçəngdən fərqləndirməyə imkan verir (şəkil 2.6).



Şəkil 2.7. Üçlü qiymətləndirmə

Üçlü qiymətləndirmə. Süd vəzində xərçəngə şübhə yaradan şişkinlik və ya digər simptomlar olan istənilən xəstədə diaqnoz klinik qiymətləndirmə, radioloji müayinə, sitoloji və / və ya histoloji nümunələrin təhlili əsasında dəqiqləşdirilməlidir, yəni üçlü qiymətləndirmə həyata keçirilməlidir. Belə kombinasiyanın pozitiv proqnostik dəyəri 99,9% təşkil edir (şəkil 2.7).

Kompüter (KT) və maqnit rezonans tomoqrafiya (MRT) – yardımçı xarakter daşıyır və xüsusi göstərişlər olduqda ondan yayılmış proseslərin diaqnostikasında, gizli xərçəng zamanı birincili şişi aşkar etmək lazım olduqda, döşdaxili limfa düyünlərinin vəziyyətini qiymətləndirmək, ağciyər və qaraciyərdə metastatik zədələnmələri istisna etmək məqsədilə istifadə olunur.

Şiş markerləri (onkomarkerlər). Artıq diaqnoz qoyulmuş xəstələrin müşahidə və müalicə prosesində CA-15.3-dən xəstəliyin monitorinqi üçün istifadə oluna bilər. CA-15.3 -in səviyyəsinin yüksəlməsi adətən xəstəliyin progressivləşdiyini göstərir.

Klinik praktikada daha çox *fiziki müayinələrin, mammoqrafiyanın və nazik iynə ilə aspirasion biopsiyanın* kombinasiyasından (“böyük diaqnostik triada”) istifadə olunur ki, bu da 95-96% hallarda düzgün diaqnoz qoymağa imkan verir.

SÜD VƏZİLƏRİNİN İNKİŞAF QÜSURLARI

Xəstəliklərin Beynəlxalq Təsnifatının 10-cu nəşrinə əsasən süd vəzilərinin anadangəlmə qüsurları aşağıdakı kimi təsnif olunur.

Q83 Süd vəzisinin anadangəlmə inkişaf qüsurları

Q83.0 Süd vəzisinin və döş giləsinin olmaması

Q83.1 Əlavə süd vəzisi

Q83.2 Döş giləsinin olmaması

Q83.3 Əlavə süd giləsi

Q83.4 Süd vəzisinin digər anadangəlmə inkişaf qüsurları

Q83.9 Süd vəzisinin dəqiqləşdirilməmiş anadangəlmə anomaliyası

Monomastiya və ya amastiya – uyğun olaraq bir və ya hər iki süd vəzisinin olmaması, eləcə də *ateliya* (döş giləsinin anadangəlmə olmaması) nadir hallarda rast gəlinir. Süd vəzilərinin inkişafdan qalmasına (*aplaziya, mikromastiya*) bir qədər çox rast gəlinir. Bu anomaliyalar qadınların cinsiyyət orqanlarının hipogeneziyası və vəzilərin hormonal funksiyasının azalması ilə müştərək rast gəlinə bilər.

Əlavə sayda döş giləsinə (*politeliya, hiperteliya*) və ya süd vəzilərinə (*polimastiya, hiper mastiya*) daha tez-tez rast gəlinir. Qeyd edilən əlavə törəmələr adətən qoltuqaltı çuxuru qasıq бүкүşü ilə birləşdirən “süd xətti” boyunca yerləşir.

Əlavə süd vəzilərində iltihabi proses və şişin inkişafı mümkündür. Buna görə də, onların profilaktik xaric edilməsi məqsədəuyğun hesab edilir.

Makromastiya – xüsusən uşaq və pubertat yaşda nəzərə çarpan və hamiləlik zamanı süd vəzilərinin böyüməsidir. Makromastiya reproduktiv dövrdə az nəzərə çarpan formada olur. On yaşa qədər olan qızlarda endokrin sistemin xəstəlikləri nəticəsində vaxtından əvvəl cinsi yetişkənliklə əlaqədar olur; oğlanlarda cinsiyyət vəzilərinin qadınlaşdırıcı şişləri olduqda müşahidə olunur. Pubertat dövrdə və hamiləlik zamanı meydana çıxan makromastiya sürətlə progressivləşir və süd vəziləri nəhəng ölçülərə qədər çata bilər. Makromastiya həqiqi (vəzi toxumasının böyüməsi) və yalançı (piy toxumasının həddən artıq inkişafı) ola bilər.

Müalicəsi. Uşaq yaşlarda endokrin pozğunluqların korreksiyası həyata keçirilir. Hamiləlikdən kənar vaxtda qadınlarda meydana çıxan makromastiya zamanı süd vəzilərinin rezeksiyası və plastik-kosmetik əməliyyatlar göstərilir.

Mastoptoz – süd vəzilərinin sallanmasıdır. Yaşla əlaqədar olaraq toxumaların möhkəmliyinin itməsi, piylənmə, eləcə də kəskin arıqlama qadınlarda xəstəliyin progressivləşməsinə səbəb olur. Qan dövranının pozulmasının, limfostaz və ödem, süd vəzilərin altındakı бүкүşdə dərinin masserasiyasının nəticəsi kimi ağrı meydana çıxır.

Müalicəsi. Az nəzərə çarpan mastoptoz zamanı fərdi sifariş əsasında hazırlanmış sərbəst busqalter taxmaq məsləhət görülür. Gənc qadınlara plastik əməliyyat tövsiyə etmək olar.

Süd vəzisi xəstəliklərinin ümumi təsnifatı

Süd vəzisi xəstəliklərinin ümumi təsnifatı onun bütün xəstəliklərini özündə cəmləşdirir. Cərrahi klinikada rahatlıq üçün süd vəzisi xəstəliklərini 4 qrupa bölmək məqsədəuyğun hesab edilir:

1. *İltihabi xəstəliklər*: kəskin və xroniki mastit, süd vəzisinin spesifik infeksiyası (vərəm, aktinomikoz, sifilis, exinokokkoz və s.);
2. *Dishormonal hiperplaziya*: mastopatiya və ginekomastiya;
3. *Xoşxassəli törəmələr*: adenoma, fibroadenoma, lipoma, angioma və s.;
4. *Süd vəzilərinin bədxassəli törəmələri*: xərçəng, sarkoma və şişin digər növləri.

SÜD VƏZİSİNİN İLTİHABI XƏSTƏLİKLƏRİ

Xəstəliklərin Beynəlxalq Təsnifatının 10-cu nəşrinə əsasən süd vəzisinin iltihabi xəstəlikləri aşağıdakı kimi təsnif olunur.

N61 Süd vəzisinin iltihabi xəstəlikləri

O91 Süd vəzisinin uşaq doğma ilə bağlı infeksiyaları

O91.0 Gilənin uşaq doğma ilə bağlı infeksiyası

O91.1 Süd vəzisinin uşaq doğma ilə bağlı absesi

O91.2 Süd vəzisinin uşaq doğma ilə bağlı qeyri-irinli mastiti

Süd vəzisinin iltihabi xəstəlikləri arasında ən çox praktik əhəmiyyət kəsb edən mastitlərdir. Mastitin üç forması ayırd edilir: kəskin, xroniki və spesifik.

KƏSKİN MASTİT

Ümumi məlumat

Mastit – süd vəzisinin parenximasının iltihabına deyilir. Bəzi müəlliflər şərti olaraq vəzinin furunkulunu, karbunkulunu, dərialtı absesini, hidradeniti və süd vəzisinin qızılyel iltihabını da mastitlərə aid edirlər. Lakin bu şərtidir və heç də bütün müəlliflər belə yanaşmanı qəbul etmirlər.

Kəskin mastit - adətən uşağın döşlə qidalandırılması zamanı infeksiyanın məməcik vasitəsilə süd axacaqlarına keçməsi nəticəsində inkişaf edir. Lokallaşmış boşluq infeksiyası (abseslər) ağrılı, isti şişlər kimi görünür. Əsas etibarilə döşlə qidalandıran qadınlarda rast gəlinir və *laktasion mastit* adlanır. *Doğuşdansonrakı mastit* doğuşdan sonra ən çox rast gəlinən ağırlaşmalardandır. Son illər verilən məlumatlara görə, mastitlərin rastgəlmə tezliyi 1-16% intervalında dəyişir və orta hesabla 3-5% təşkil edir.

Süd vəzisinin kəskin infeksiyası kimi, laktasion mastit də əksər hallarda məməcik nahiyəsinin zədələnməsi ilə əlaqədar olur.

Döşlə qidalandırmayan qadınlarda mastitlərə az rast gəlinir. Laktasion dövrdən kənar meydana çıxan mastitlər sist və ya axacaqların müxtəlif mənşəli iltihabı ilə əlaqədar olur. Çox nadir hallarda mastitlərə hamilələrdə də rast gəlinə bilər. Mastit adətən *bir süd vəzində* inkişaf edir, ikitərəfli mastitə az hallarda rast gəlinir.

Etiologiya və patogenezi

Kəskin mastitin törədicisi adətən *stafilokok*, *stafilokok* və *bağırmaq çöplərinin kombinasiyası*, *streptokok*, nadir hallarda *protey*, *göy-yaşıl irin çöpləri*, *Candida* tipindən olan göbələklərdir. Xəstəxanadaxili infeksiyaya birinci dərəcəli əhəmiyyət verilir. İnfeksiyanın giriş qapısı rolunu məməcik üzərindəki *çatlar*, *axacaqlar* (südü sağarkən, qidalandırma zamanı) oynayır. Həmçinin infeksiya digər ocaqlardan *hematogen* və *limfogen* yolla da süd vəzisinə yayıla bilər. Südün axınının pozulması (*laktostaz*) da xəstəliyin inkişafına səbəb olur. Laktostaz zamanı süd vəzisinin həcmi böyüyür, bədən hərəkəti artır və süd vəzisinin kiçik-dənəli strukturu saxlanmaqla bərkimiş və böyümüş paycıqlar palpasiya olunur.

Patoloji-anatomik mənzərəsi

Kəskin mastitin aşağıdakı inkişaf fazaları ayırd edilir: *seroz*, *infiltrativ* və *absesləşən*. Seroz iltihab fazasında vəzinin toxumasına seroz maye hopmuş olur, damarların ətrafında yerli iltihab üçün xarakterik olan leykositlərin toplanması qeyd edilir. İltihabi proses progressivləşdikcə seroz hopma süd vəzisinin parenximasında diffuz irinli infiltrasiya ilə əvəz olunur və kiçik irinli ərimə ocaqlarına rast gəlinir ki, onlar da birləşərək absesləri əmələ gətirir. Belə iltihaba orqanizmin reaksiyası ümumi (sistem) xarakter daşıyır – yəni sistem iltihabi reaksiya sindromu

(SIRS) inkişaf edir və xəstəlik faktiki olaraq sepsis kimi gedir. Mastitin çoxsaylı və qanqrenoz forması xüsusilə ağır gedişə malik olur.

Lokalizasiyasına görə abseslər *subareolyar*, *intramammar*, *retromammar* (*submammar*) və bütün süd vəzinini əhatə etdikdə isə *total* olur.

Subareolyar mastit

- Döş giləsi və ya areolada olan çatlarla əlaqədar inkişaf edən subareolyar sahənin infeksiyasıdır. O, *Montogomeri* vəzisinin infeksiyalaşması və ya areolanın furunkulu nəticəsində meydana çıxır.
- Tez-tez abses, sinus və fistulanın formalaşmasına səbəb olan axacağın ektaziyası ilə müşayiət olunur.
- Əsasən *qeyri-laktasion dövrdə* olan qadınlarda müşahidə olunur.

Əsas klinik xüsusiyyətləri

- Hiperemiyalaşmış, iltihablaşmış, ödemləşmiş areola və onun altında ağırlı şişkinliyin olması.
- Döş giləsinin içəriyə retraksiyası da mümkündür.
- Döş giləsinin Pecet xəstəliyi ilə diferensasiya olunmalıdır.

Müalicəsi

Antibakterial müalicə fonunda *subareolyar kəsik* aparmaqla irinliyin *drenləşdirilməsi*.

Intramammar mastit (süd vəzisinin absesi)

A) Süd vəzisinin laktasion absesi

- Əsasən *laktasion dövrdə* olan qadınlarda rast gəlinir və laktasiya dövrünün 6 aya qədərki müddətində təsadüf olunur. Döşlə qidalandıran anaların təxminən 3%-də meydana çıxır.

Intramammar mastitin inkişafında iştirak edən amillər

- Döş giləsinin çatları;
- Retraksiya olunmuş döş giləsi;
- Döş giləsinin adekvat təmiz saxlanmaması;
- Körpə tərəfindən südün adekvat sorulmaması və ya sağılmaması nəticəsində laktostaz;
- Körpənin ağız boşluğundan infeksiyanın keçməsi;
- İnfeksiyalaşmış hematoma.

Klinik xüsusiyyətləri

- Süd vəzinində pulsasiyaedici ağrı və bədən hərarətinin yüksəlməsi;
- Diffuz hiperemiya, ağırlı bərkimə, lokal olaraq hərarətin yüksəlməsi və süd vəzisində *bozuntul indurasiyanın* olması;
- Döş giləsindən irinli ifrazat;
- Tədricən bütün süd vəzisinin prosesə cəlb olunması;
- Bəzi hallarda ağırlı fluktasiya edən şişkinlik hiss oluna bilər; gecikmiş dövrdə xoralaşma və ifrazatın xaric olması;
- Mastitin erkən mərhələsini (sellülit mərhələsini) süd vəzisi *absesinin formalaşma mərhələsindən* diferensasiya etmək çətindir. Kəsik və drenləşdirmə həyata keçirmədən yalnız antibakterial müalicə aparıldıqda süd vəzisində ağrısız, bərk konsistensiyalı, daxilində steril irin olan şişkinlik formalaşma bilər - *antibiomanın formalaşma mərhələsi*.
- Süd vəzisinin iltihabını onun xərçəngindən diferensasiya etmək lazımdır.

Müalicəsi

- Antibiotiklər – sefalosporinlər, floksasillin və amoksisillin.
- Əməliyyatdan və çapıqların inkişafından çəkinmək məqsədilə *ultrasəsin nəzarəti altında təkrarlanan aspirasiyalara* cəhd edilə bilər.

- Ümumi anesteziya altında drenləşdirmə, *kontrapertura kəsiklərinin aparılması*. Absesin formalaşmasına qədər gözləmək məsləhət görülmür.

Mastitlərdə/süd vəzisinin absesində drenləşdirməyə göstərişlər:

- Antibiotiklərlə 48 saat ərzində sorulmayan mastitlər;
- Daimi hərarət və mastitin progressivləşməsi;
- Bozuntul indurasiya; absesin formalaşmasına (fluktasiyanın inkişafına) qədər gözləmək məsləhət görülmür.

Ağırlaşmaları

- Antibiomanın formalaşması
- Sinusun, fistulun formalaşması, dəri nekrozu
- Residiv infeksiya, bakteremiya, septicemiya

Xəstələrdə südün sekresiyasını azaltmaq üçün Bromkriptin 2,5 mq, gündə 2 dəfə, 2 həftə ərzində təyin edilməlidir.

B) Süd vəzisinin qeyri-laktasion absesi

Süd vəzisinin qeyri-laktasion absesi əsasən axacağın genəlməsi və ya periareolyar infeksiyalar zamanı inkişaf edir. Ən çox rast gəlinən infeksiya növlərinə *bakteroidlər, anaerob streptokokklar, enterokokklar və qram-mənfi mikroorqanizmlər* aiddir. Tez-tez areola altında ağırlı şişkinlik əlaməti ilə residivləşir.

Müalicəsi

- Antibakterial terapiya
- Təkrari aspirasiyalar
- Drenləşdirmə və sonradan axacağın konusşəkilli xaric edilməsi həyata keçirilir.

XRONİKİ MASTİT

Xroniki (qeyri-spesifik) mastit - kəskin mastitin düzgün müalicə olunmamasının nəticəsi kimi və ya zəif virulent infeksiyanın törətdiyi birincili xəstəlik kimi meydana çıxma bilər.

Xəstəliyin *diaqnostikası* anamnestik məlumatlara (keçirilmiş kəskin mastit, iltihabın residivləşməsinə meylik), obyektiv müayinələrə (keçmiş absesin açılması zamanı fistil və ya çarıqların olması, toxumaların infiltrasiyası) əsaslanır. Süd vəzisinin şişləri ilə *diferensial diaqnostika* məqsədilə, palpasya olunan törəmənin biopsiyası və alınmış materialın histoloji müayinəsi aparılmalıdır.

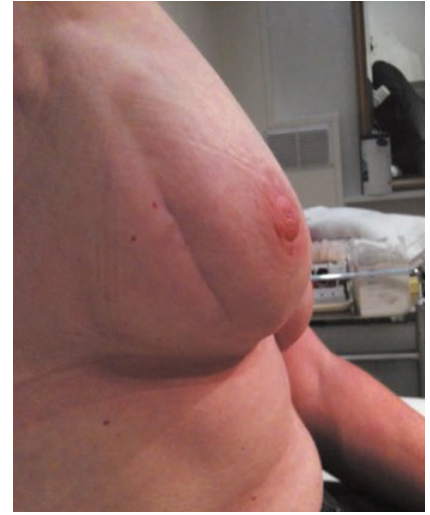Müalicəsi. İrinli poses zamanı irinlik açılır, dəyişikliyə məruz qalmış toxumalar kəsilərək xaric edilir və ikimənfəzli drenajla drenləşdirilərək yara tikilir. İltihabi infiltrat olduqda fizioterapevtik proseduralar həyata keçirilir.

Süd vəzisinin xroniki spesifik mastitləri sırasında nadir rast gəlinən süd vəzisinin vərəmi, siflisi və aktinomikozunu nəzərdən keçirmək lazımdır. Süd vəzində iltihabi proses ləng, qeyri-tipik gedişata malik və ənənəvi antibakterial müalicəyə pis məruz qalan hallarda, bu xəstəliklərdən şübhələnmək lazımdır. Diqqətlə toplanmış anamnez, göstərilən infeksiyaların təyininə yönəlmiş xüsusi analizlər, punksiyon və ya operasion biopsiya xəstəliyin diaqnostikasına kömək edir. Vərəm və aktinomikoz mənşəli zədələnmələr zamanı dərman terapiyasına vəzinin zədələnmiş sahəsinin xaric edilməsi də əlavə oluna bilər.

MONDOR XƏSTƏLİYİ

Mondor xəstəliyi – yuxarı ətraflarda da rast gəlinməsinə baxmayaraq, süd vəzisi və döş qəfəsinin ön səthinin səthi venalarının tromboflebitidir. Zədələnmə və ya infeksiya olmayan hallarda tromboflebitin səbəbi (digər tərəfdə spontan tromboflebitdə olduğu kimi) naməlum qalır. Spesifik xüsusiyyəti adətən dərini dartan tromblaşmış dərialtı qaytanşəkilli atmanın olmasıdır.

Yuxarı ətrafı yuxarı qaldırmaq hesabına süd vəzi üzərindəki dərinin dartıqda atma boyunca dar dərialtı nov görünür (şəkil 2.4). Prosesə torakoepiqastral, bayır döş və yuxarı epiqastral venalar cəlb olunur. Süd vəzisinin yuxarı və aşağı hissələri heç vaxt cəlb olunmur. Yeganə müalicə metodu yuxarı ətrafın hərəkətinin məhdudlaşdırılmasıdır. Bir neçə aydan sonra bu vəziyyət hər hansı residiv, ağırlaşma və ya deformasiyaya səbəb olmadan keçib gedir.



Şəkil 2.4. Mondor xəstəliyi

SÜD VƏZİSİNİN XOŞXASSƏLİ DİSPLAZİYASI

Ümumi məlumat

Süd vəzisinin xoşxassəli displaziyası (sinonimləri: *fibroz-sistoz xəstəlik*, *fibroz-sistoz mastopatiya*, *düynülü siklik mastalgiya*, *süd vəzisinin normal inkişaf və involusiyasının aberrasiyası*) - süd vəzində epitel və birləşdirici toxuma komponentlərinin qeyri-normal nisbətinin formalaşması və fibroz, sistoz, proliferativ xarakterli dəyişikliklərin əmələ gəlməsi ilə xarakterizə olunan geniş spektrli proliferativ və reqressiv proseslər kompleksidir.

Təsnifatı

Xəstəliklərin 10-ci Beynəlxalq Təsnifatına (XBT-10) görə süd vəzisinin xoşxassəli displaziyasının aşağıdakı formaları vardır:

- N60. Süd vəzisinin xoşxassəli displaziyası
- N60.0 Süd vəzisinin tək sisti
- N60.1 Diffuz sistoz mastopatiya
- N60.2 Süd vəzisinin fibroadenozu
- N60.3 Süd vəzisinin fibroskleroza
- N60.4 Süd vəzisi axacaqlarının genəlməsi
- N60.8 Süd vəzisinin digər xoşxassəli displaziyaları
- N60.9 Süd vəzisinin dəqiqləşdirilməmiş xoşxassəli displaziyası

Bu xəstəlik zamanı əsasən prosesə vəzin bütün toxuması cəlb olunur. Lakin bəzən bir, bəzən isə digər toxumadakı dəyişikliklərin üstünlüyü nəzərə çarpır ki, bu da patoloji təzahürün sisdən fibroza, fibroadenozu, proliferasiyaya, vəzi və axacaq epitelinin displaziyasına kimi dəyişkən olması ilə xarakterizə olunur.

Etiologiyası

Xəstəlik hormonal statusda baş verən dəyişikliklə əlaqədardır. Müəyyən edilmişdir ki, mastopatiya zamanı prolaktinin, estradiolun, androgenlərin, follikulstimuləedici hormonun miqdarı adətən yüksəlmiş olur. Postmenopauza dövründə follikulstimuləedici və lüteinləşdirici hormonların konsentrasiyası azalır. Qeyd edilən hormonların səviyyəsinin azalması prolaktin və estradiolun təsirindən qonadotrop hormonların sekresiyasının ləngiməsi ilə əlaqədardır. Bəzi xəstələrdə progesteronun çatışmazlığı və ya nisbi hiperestrogenizm müşahidə olunur. Tez-tez tiroksinin (T₄) səviyyəsinin enməsi TSH-ın və prolaktinin isə səviyyəsinin artması qeyd olunur. Adətən hipotireozun aşkar əlamətlərinə rast gəlinmir. Müalicə zamanı hormonal statusu mütləq nəzərə almaq lazım gəlir. Beləliklə, mastopatiyanın meydana çıxmasında vacib rol prolaktin, estrogen və progesteronun nisbətində dəyişməsinə, eləcə də hipofizin follikulstimuləedici hormonunun səviyyəsinin yüksəlməsinə aiddir. Endokrin pozğunluqların təsiri altında süd vəzisi toxumasında fizioloji proseslərin dövriliyi dəyişir ki, bu da fibroz-kistoz mastopatiyanın

inkişafı üçün şərait yaradır. Xəstələrdə bəzən yumurtalıq-menstruasiya və reproduktiv funksiyalarda pozğunluqlar müşahidə olunur.

Patoloji anatomiyası

Patoloji-anatomik müayinə zamanı xəstəliyin *düyünlü və diffuz* forması ayırd edilir. *Düyünlü forma* əsas etibarilə süd vəzisinə müxtəlif ölçülü düyünlü törəmələrin olması ilə xarakterizə olunur ki, bunlara da *adenofibroma, fibroadenoma, adenoz, fibromatoz* kimi baxılır.

1. Fibroz birləşdirici toxumanın artıb çoxalması nəticəsində inkişaf edir. Piy toxuması azalır və plazmatik hüceyrələr kimi xroniki iltihabi hüceyrələrə rast gəlinir.
2. Sistin formalaşması: artan fibroz toxuma sistlərin əmələ gəlməsinə səbəb olan axacaqları sıxır və retension sist formalaşır. Sistin tərkibində tünd mukoid material toplanır və o, seroz maye və ya yaşılımtıl rəngli maye şəklində döş giləsindən ifraz oluna bilər. Buna görə də, bu xəstəliyə süd vəzisinin fibroz-sistoz xəstəliyi də deyilir. Sist tək və ya çoxsaylı ola və bir və ya çox saylı payları əhatə edə bilər. Bunlara *mikrosistlər* də deyilir.
3. Adenoz: asinusun və vəzinin proliferasiyası fibroadenozun vacib xüsusiyyətidir.
4. Epitelioz: fibroadenoz xərçəngönü vəziyyət deyildir, lakin epiteliozun dərəcəsi çoxdursa, ona premaliqnant vəziyyət kimi baxıla bilər. Epitelial hiperplaziya əsasən asinusda meydana çıxır.

Diffuz formalı mastopatiyada vəzinin birləşdirici toxumasının fibrozu, bir neçə mm-dən çox böyük ölçülərə qədər çatan və çətin ayırd edilən çoxsaylı kanalcıqdaxili sistlərin əmələ gəlməsi üstünlük təşkil edir ki, buna da yaşlılarda daha çox təsadüf olunur. Sistin daxilində maliqnezasiyaya meylli *papilloma (sistadenoma)* aşkar oluna bilər. Biopsiya aparılan hallarda diqqət hüceyrələrin atipiyası ilə müşayiət olunan süd vəzisinin kanalcıq və paycıq epitelinin hiperplaziyası aşkar edilən xəstələrə yönəlməlidir. Diffuz fibroz-sistoz mastopatiyanın aşağıdakı 4 forması ayırd edilir:

- 1) Vəzi komponentinin üstünlüyü ilə (adenoz);
- 2) Fibroz komponentin üstünlüyü ilə;
- 3) Sistoz komponentin üstünlüyü ilə;
- 4) Qarıışıq forma.

Atipizmin təzahür dərəcəsinə, vəzinin paycıq və axacaq hüceyrələrinin proliferasiyasına görə 4 mərhələ ayırd edilir (*Prechtel-ə görə*):

- 1) Parenximanın epitel hüceyrə proliferasiyası ilə getməyən xoşxassəli displaziyası;
- 2) Parenximanın atipiyasız epitel hüceyrə proliferasiyası ilə gedən xoşxassəli displaziyası;
- 3A) Parenximanın epitel hüceyrə proliferasiyası və zəif atipiyası ilə gedən displaziyası;
- 3B) Parenximanın epitel hüceyrə proliferasiyası və tez-tez rast gəlinən atipiya ilə gedən displaziyası (*carcinoma in situ*-ya yaxın dəyişiklik)

Sistoz dəyişikliklər az əhəmiyyət kəsb edir. Vəzidəki diffuz və düyünlü dəyişikliklərə birlikdə və ya müxtəlif kombinasiyalarda ayrılıqda rast gəlinə bilər.

Klinikası, diaqnostikası və diferensial diaqnostikası

Xəstələr adətən süd vəzində ağrıdan, döş giləsindən ifrazat xaric olmasından şikayət edirlər. Bütün süd vəzində və ya onun bir hissəsində düyünlü törəmənin olmasını və ya onun bərkiməsini qeyd edirlər.

Süd vəzində *ağrı* bəzi hallarda qızlarda və ya gənc qadınlarda menstruasiyadan bir neçə gün əvvəl və ya menstruasiya vaxtı meydana çıxır. Müayinə zamanı süd vəzilərində ağrıdan və toxumaların bir qədər şişməsindən əlavə hər hansı dəyişiklik aşkar olunmur. Belə klinik mənzərə *mastodiniya* adlanır. Bu, süd vəzilərinin müvəqqəti fizioloji hiperplaziyasıdır. Əhəmiyyətli narahatlıq yaradan ağrı zamanı simptomatik müalicə (mastodin – bitki mənşəli preparat, ağrıkəsici vasitə) təyin olunur.

Diffuz mastopatiya zamanı süd vəzisi palpasiyada ağrılı olur. Vəzidə toxumanın diffuz bərkiməsi, çoxsaylı kiçik dairəvi və ya oval formalı sistlər, kiçik yumşaq düyünlər müəyyən edilir.

Menstruasiyadan sonra qeyd edilən dəyişikliklər demək olar ki, iz qoymadan itir. Zəif ağrı, ağırlıq hissi, süd vəzisi toxumasında eyni dərəcədə bərkimə qalır.

Mammoqrammada qeyri-düzgün formalı, qeyri-dəqiq konturlara malik çoxsaylı kölgəliklər aşkar olunur. Fibrozun üstünlüyü ilə gedən diffuz mastopatiya zamanı *palpasiyada* bərkimiş fibroz atmalar müəyyən edilir.

Rentgenoqrammada aydın nəzərə çarpan atmalara malik bərk homogen sahəli plastlar aşkar edilir. Sistoloz komponentin üstünlüyü ilə gedən diffuz mastopatiyada *palpasiya* zamanı çoxsaylı, kiçik, elastik konsistensiyaya malik, ətraf toxumalardan dəqiq məhdudlanan sistoz törəmələr təyin edilir. *Rentgenoqrammada* diametri 0,3 sm-dən 6 sm-ə qədər çoxsaylı iri ilgəkli işıqlanma sahələri (sistlər) görünür.

Düynlü mastopatiya zamanı dəri və döş giləsi ilə əlaqəsi olmayan hərəkətli şişə bənzəyən bir və ya çoxsaylı az ağırlı düynlər müəyyən edilir. Düynlərin ölçüsü bir neçə mm-dən 2-3 sm-ə qədər və daha böyük ölçülərə qədər dəyişir. Bu dəyişikliklər fibroadenomatoz (adenofibroma, fibroadenoma, adenoz), müxtəlif ölçülü sistlər (fibroz-sistoloz mastopatiya) kimi qiymətləndirilir. Qoltuqaltı limfa düynləri böyümür. Fibroadenomatoz menstruasiya siklindən sonra itmir. Bəzi düynlər vaxt keçdikcə böyüyür və bədxassəli şişdən şübhələnməyə əsas verir.

Diferensial diaqnostika məqsədilə *ultrasəs müayinəsi və mammoqrafiyadan* istifadə olunur. Hazırkı dövrdə USM mammoqrafiyadan daha informativ hesab olunur. Ultrasəsin nəzarəti altında aparılan *nazik iynə ilə aspirasiya biopsiya* sistoz törəmələri bərk düynlərdən (adenomadan), vəzinin bərkimiş paycığında və digər dəyişikliklərdən dəqiq diferensasiya etməyə imkan verir. Xoşxassəli düynlər (adenofibroma, fibroadenoma, adenoz) oval formaya, dəqiq sərhədlərə malik olur. Bədxassəli şişlərdə törəmənin kənarları qeyri-hamar, dalğavari olur. Düynlər kiçik paycılıq quruluşa malik olur. Vəzidə atmalar, bəzən kalsium duzlarının yığıntısı qeyd olunur. Düynlərlə əlaqədar olan kölgəlik sahələri işıqlanma sahələri ilə - sistlərlə əvəzlənir. Düynlü mastopatiyanın dəqiq diaqnostikası yalnız *nazik iynə ilə aspirasiya biopsiyadan* alınan toxumanın və ya xaric edilən düynün (şişin) *histoloji müayinəsi* əsasında mümkün olur.

Müalicəsi

Konservativ və cərrahi müalicə metodlarından istifadə olunur. USM, ultrasəsin nəzarəti altında nazik iynə ilə şübhəli düynlərin biopsiyası və mammoqrafiya vasitəsilə xəstəliyin bədxassəli xarakterdə olması istisna edilən xəstələrdə *konservativ müalicə* aparılır. Konservativ müalicə hormonal disbalansın aradan qaldırılmasına yönəlməlidir.

Fibroz-sitoloz mastopatiyanın müalicəsi məqsədilə qonadotrop (follikulstimuləedici və lüteinləşdirici) hormonların hasilatını tormozlayan *danazol* preparatından müvəffəqiyyətlə istifadə olunur. Bu preparatla müalicə apararkən xəstələrin süd vəzində düynlü törəmələrin sayı və ölçüsü azalır, ağrı itir, vəzinin bərkliyi azalır, dərialtı piy qatı qalınlaşır.

Progesteronun çatışmazlığı olan hallarda *progestin, estroprogestindən* istifadə olunur. Antiestrogenlərdən (tamoksifen), enzimoterapiyadan (*vobenzim*) da effektiv istifadə olunur. Bundan əlavə antiprolaktin preparatlardan (*bromkriptin*), vitaminlərdən də istifadə etmək məsləhət görülür. Qida rasionundan kofe, tünd çay, şokolad xaric edilir. Mastodiniya zamanı və mastopatiyanın yüngül formalarında *mastodinon* və ya digər ağrıkəsicilərdən istifadə oluna bilər.

İri ölçülü sistlər *ultrasəsin nəzarəti altında aspirasiya* olunur və ya *xaric edilir*.

Proloferasiya və hüceyrə atipizmi ilə müşayiət olunan mastopatiyalarda vəzinin ən çox dəyişikliyə məruz qalmış hissəsi *rezeksiya* olunur. Zədələnmə geniş zonaya yayılmış olduqda və ya xərçəngə şübhə olduqda, *dərialtı və ya sadə mastektomiya* icra olunur. Düynlü mastopatiya zamanı süd vəzisinin *sektoral rezeksiyası* və makropreparatın təcili histoloji müayinəsi məsləhət görülür.

SÜD VƏZİSİNİN TƏK SİSTİ

Süd vəzisinin tək sisti mikroskopik ola və ya daxilində 20-30 ml-ə qədər maye toplana bilər. Palpasiyada təyin edilə bilər, lakin əksər hallarda USM zamanı aşkar olunur. Son diaqnoz punksiya zamanı təsdiqlənir. Sistolər tez-tez inkişaf edir: hər 14 qadımdan 1-də ona rast gəlinir. əsasən 35 yaşdan yuxarı yaşlarda rast gəlinir, 25 yaşa qədər isə ona nadir hallarda təsadüf olunur. *Mikroskopik, çoxsaylı və ya solitar* ola bilər.

Sistin rastgəlmə tezliyi menopauzaya doğru artır və ona çatdıqdan sonra azalmağa meyilli olur. Möhtəviyyəti adətən tünd, göyümtül-yaşıl rəngə çalır. Çox nadir hallarda sistdaxili xərçəng inkişaf edir. Sistin olması süd vəzisi xərçənginin inkişaf riskini artırmır. Sistin punksiyası və möhtəviyyətin aspirasiyası və sitoloji müayinəsi eyni zamanda həm diaqnostik, həm də müalicəvi əhəmiyyət kəsb edir.

Sistdaxili papillomatoz şişlərdə xərçəngi istisna etmək mümkün olmayan hallarda və ya sistin çoxsaylı residivlərində cərrahi müalicə göstərişdir.

GİNEKOMASTİYA

Ginekomastiya – kişilərdə süd vəzisi toxumasının əksər hallarda səbəbi aşkar edilə bilməyən hipertrofiyasıdır. Bir və ya ikitərəfli ola bilər. (XBT-10 üzrə - N62 Süd vəzisinin hipertrofiyası).

Klinik mənzərəsi və diaqnostikası

Gənclik və yaşlı dövrün (50 yaşdan sonra) ginekomastiyaları ayırd edilir. Gənclik dövrünün ginekomastiyası adətən 13-17 yaşlarda təsadüf olunur və əsasən *ikitərəfli* olur. Bu növ ginekomastiya çox vaxt öz-özünə - cinsi yetişkənlik dövrü başa çatdıqdan sonra keçib gedir; adətən xəstəyə onun xoşxassəli xarakterdə olması və böyükdə keçəcəyi barədə məlumat vermək kifayət edir. Vəzinin böyüməsi keçmədikdə və kosmetik baxımdan narahatlıq verdikdə cərrahi yolla xaric edilməsi göstərişdir. Qocalıq hipertrofiyası da öz-özünə reqressiyaya uğrayır və çox vaxt *birtərəfli* olur. Xəstələrə diskomfort verə bilər. Palpasiya zamanı ağırlı olması mümkündür. Palpasiya zamanı areola altında vəzi toxumasının diskəbənzər bərkiməsi aşkar edilir. Dəri və böyük döş əzələsi ilə əlaqə qeyd olunmur. Diqoksin, triazid, estrogen, fenotiazid, teofillin, simetid, verospiiron kimi preparatlar ginekomastiyanın inkişafına təkan verə bilər. Bundan əlavə, ginekomastiya qaraciyər sirrozunun, qaraciyər çatışmazlığının, qidalanma çatışmazlığının sistem təzahürü də ola bilər. Ginekomastiyadan fərqli olaraq süd vəzisinin xərçəngi ağrısızdır, şişkinlik areoladan aşağıda və ya yanda asimmetrik yerləşir.

Müalicəsi. Ginekomastiya zamanı kosmetik baxımdan və süd vəzisinin xərçənginə şübhə olan hallarda histoloji təsdiq məqsədilə (dərialtı mastektomiya həcmində) cərrahi müalicə mümkündür.

SÜD VƏZİSİNİN XOŞXASSƏLİ ŞİŞLƏRİ

FİBROADENOMA

Fibroadenoma – süd vəzisinin birləşdirici toxuma və epitelial komponentlərdən ibarət olan xoşxassəli şişidir; dishormonal displaziyalara aid edilir. Ümumilikdə, rastgəlmə tezliyinə görə ikinci ən çox rast gəlinən (süd vəzisinin xərçəngindən sonra), 30 yaşdan aşağı qadınlarda isə ən çox rast gəlinən şişdir. Əksər hallarda yeniyetmə və erkən reproduktiv dövrdə inkişaf edir.

Patoloji-anatomik mənzərəsi

Fibroadenoma adətən (90% hallarda) tək olur, lakin çoxsaylı da ola bilər. Proliferasiya edən epitel elementlərindən və birləşdirici toxumadan təşkil olunmuşdur. Histoloji olaraq *peri- və intra*-kanalikuliyar fibroadenomalar ayırd edilir.

Klinik mənzərəsi və diaqnostikası. Şiş girdə, dəqiq konturlara malik, hamar səthli, dəri və ətraf toxumalarla bitişmələr əmələ gətirməyən formada olur. Palpasiyada ağrısızdır. *Mammoqrafiya və USM* zamanı dəqiq hamar konturlara malik möhkəm şiş kimi aşkar edilir, uzunmüddətli gedişə malik olduqda şişin daxilində kalsinatlar da aşkar oluna bilər.

Fibroadenomanın özü süd vəzisinin xərçəngi riskini artırmasa da, onun epitel xərçəng mənbəyi ola bilər. Fibroadenoma adətən 20 yaşa qədərki dövrdə xaric edilmir, diaqnozu dəqiqləşdirmək üçün NİAB-ın yerinə yetirilməsi mümkündür.

Müalicəsi. Xəstədə xərçəng qorxusu qalan hallarda və ya böyüməyə (diametri 5 sm-ə qədər) meyilli olduqda (yüvenil fibroadenoma), eləcə də xərçəngin erkən formasını istisna etmək mümkün olmadıqda (25-30 yaşdan yuxarı xəstələrdə) cərrahi müalicə aparılır. Gənc yaşlarda ətraf toxumanı minimal cəlb etməklə şişin xaric edilməsi, yaşlılarda isə süd vəzisinin sektoral rezeksiyası icra edilir; hər iki halda təcili və planlı histoloji müayinənin aparılması vacibdir.

SÜD VƏZİNİNİN YARPAĞABƏNZƏR ŞİŞİ

Süd vəzisinin yarpağabənzər (filloid) şişi – süd vəzisi epitelinin birləşdirici toxumasından təşkil olunmuş və özünəməxsus makro- və mikroskopik quruluşa malik olan şişlər qrupudur. Xoşxassəli olur, lakin şişin kənarlarından invaziya olan hallarda, sarkomatoz təzahürlərdə bədxassəli filloid şiş kimi təsnif oluna bilər. Filloid şişlərin diametri 2 sm-dən 40 sm-ə qədər çatır.

Müalicəsi

Adi fibroadenomalar kimi, kiçik ölçülü xoşxassəli filloid şişlər də sağlam toxuma səviyyəsində lokal olaraq xaric olunur – *sektoral rezeksiya* icra edilir. Ölçüsü 5-10 sm-dən böyük olan şişlərdə *sadə mastektomiya* həyata keçirilir. Xoşxassəli xarakteri şübhəli olan hüdu di filloid şişlər adlanan qrup geniş kəsilib xaric edilməklə çıxarılır; sonradan xəstələr müşahidə altında olmalıdırlar. Filloid şişlər spektrinin digər kənarında – bədxassəli stromal sarkoma dayanır. Bədxassəli filloid şişlər sarkoma kimi müalicə olunur, yəni *Peyti üsulu ilə radikal mastektomiya* icra edilir. Növbəti müalicə, götürülmüş limfa düyününün histoloji müayinəsinin cavabına uyğun olaraq həyata keçirilir.

LİPOMA

Lipoma - xoşxassəli şişdir. Süd vəzisi üzərində və ya retromammar sahədə yerləşən piy toxumasından inkişaf edir. Xarakterik yumşaq konsistensiyaya və paycılıq quruluşa malik olur. Yaşlı qadınlarda daha çox rast gəlinir. Diaqnoz klinik, eləcə də mammoqrafik və USM müayinə vasitəsilə qoyula bilər.

Əməliyyata göstəriş – kosmetik görünüşdür. Əməliyyat - şişin xaric edilməsindən ibarət olur.

AXACAQDAXİLİ PAPILOMA

Axacaqdaxili papilloma (qanaxan süd vəzisi, *Schimmelbusch xəstəliyi, Mints xəstəliyi*) - Axacaqların tək papilloması və ya papillomatozu şəklində rast gəlinə bilər. Əksər hallarda döş gilasindən qanlı ifrazatla müşayiət olunur.

Papilloma – axacaq epitelinin həqiqi polipidir, ona az rast gəlinir. Solitar papillomalar adətən subareolyar yerləşir, lakin periferik yerləşmə də mümkündür. Papillomanın diametri adətən 1 sm-dən artıq olmur, lakin bəzi hallarda 4-5 sm-ə qədər çata bilər.

Klinik mənzərəsi və diaqnostikası

Xəstəliyin əsas əlaməti döş giləsindən sarımtıl-yaşıl, bozumtul və ya qanlı ifrazatın xaric olmasıdır. Bəzən güclü ağrı ilə müşayiət olunur.

Böyük ölçülü papillomalar palpasiya zamanı təyin edilə bilər; *mammoqrafiya* və *USM* zamanı şişəbənzər törəmə kimi təyin edilir. *Duktoqrafiya* axacaqda dolma defektini, papillomanın dəqiq lokalizasiyasını təyin etməyə imkan verir. Dolma defekti dəqiq konturlara malik olur. Son diaqnoz isə axacaq ifrazatının sitoloji müayinəsinə və süd vəzisinin xaric edilmiş mərkəzi hissəsinin (subareolyar) histoloji müayinəsinə əsasən qoyulur.

Müalicəsi – cərrahidir. Subareolyar zonanı əhatə edən hissənin xaric edilməsi.

SÜD VƏZİSİNİN BƏDXASSƏLİ ŞİŞLƏRİ

SÜD VƏZİSİNİN XƏRÇƏNGİ

Süd vəzisinin xərçəngi – süd axacaqlarının epitelindən və ya vəzinin paycığında inkişaf edən bədxassəli şişdir.

Epidemiologiyası

Süd vəzisinin xərçəngi ilə xəstələnmə halları 40 yaşdan başlayaraq artır və 60-65 yaşlarda zirvə həddinə çatır. Ən çox xəstələnmə hallarına Şimali Amerikada, Avropanın bəzi regionlarında, Yeni Zelandiyada rast gəlinir. Məsələn, ABŞ-da hər 100 min qadın əhaliyə 108, Rusiyada isə 46 xəstələnmə halı düşür. Nisbətən az xəstələnmə hallarına Afrika ölkələrində rast gəlinir; məsələn, Əlcəzairdə hər 100 min qadın əhaliyə cəmi 10 xəstələnmə halı düşür. Süd vəzisinin xərçənginə kənd əhalisi ilə müqayisədə şəhər əhalisində daha çox təsadüf olunur. Kişilərdə süd vəzisinin xərçənginə qadınlarla müqayisədə 100 dəfə az rast gəlinir.

Etiologiyası

Süd vəzisi xərçənginin konkret səbəbi hazırkı dövrə qədər məlum deyildir. Xərçəngin əmələ gəlməsini müxtəlif kanserogen amillərin təsiri altında transformasiya olunmuş vəzi hüceyrələrinə orqanizmin immun və endokrin sisteminin mürəkkəb qarşılıqlı təsiri müəyyən edir. Görünür, süd vəzisi xərçənginin səbəbi süd vəzisinin normal hüceyrələrində uzun müddət ərzində toplanmış genetik zədələnmələridir. Genetik dəyişikliklər həm xarici, həm də daxili amillərin təsiri nəticəsində meydana çıxır. Nəticədə, DNT-nin mutasiyası və hüceyrə proliferasiyasının induksiyası baş verir. Sporadik süd vəzisi xərçənginin meydana çıxmasında aparıcı rol estrogenlərin təsiri oynayır. Qadının həyatı boyunca süd vəzisinə estrogenlərin təsiri nə qədər uzun müddətlidirsə, süd vəzisi xərçənginin inkişaf ehtimalı da bir o qədər çoxdur. Menstruasiya sikllərinin sayını artıran amillər (erkən menarxe, gecikmiş menopauza) bu təsirin müddətini artırır. Əksinə, menstruasiya sikllərinin sayını azaldan amillər (təkrar doğuşlar, adekvat döşlə qidalandırma, hətta ginekoloji xəstəliklərə görə yumurtalıqların operativ xaric edilməsi) estrogenlərin təsir müddətini və uyğun olaraq süd vəzisinin xərçəngi riskini də azaldır. Piyənmə də xərçəngin inkişaf riskini müəyyən dərəcədə artırır, belə ki, menopauzada əsas estrogen mənbəyi piy toxuması olur. BRCA-1 və BRCA-2 genlərində mutasiya da xərçəngin inkişafına meyilli artırır. Yaxın qohumlarında süd vəzisinin xərçəngi olanlarda bu xəstəliyin inkişaf riski 2-2,5 dəfə artır.

Süd vəzisi xərçənginin ən vacib faktorlarına aşağıdakılar daxildir:

- 1) Yaxın qohumlarda süd vəzisi xərçənginin olması;
- 2) Erkən (12 yaşa qədər) menarxe və / və ya menopauzanın gecikməsi (55 yaşdan sonra);
- 3) İlk doğuşun gecikməsi (30 yaşdan sonra) və ya doğuşların olmaması;
- 4) Yaşın 50-dən yuxarı olması;

- 5) Biopsiya zamanı süd vəzisi epitelinin atipik hiperplaziyası;
- 6) Anamnezdə süd vəzisinin axacaqdaxili və ya paycıq *in situ* xərçənginin (invaziv və ya qeyri-invaziv) olması;
- 7) BRCA-1, BRCA-2 və BRCA-3 genlərində mutasiya.

BRCA-1 genində mutasiya süd vəzində və yumurtalıqda xərçəngin meydana çıxmasına meyl törədir. BRCA-2 genində baş verən mutasiya isə yalnız süd vəzində xərçəngin əmələ gəlməsi üçün risk təşkil edir. Hər iki genin 75% hallarda süd vəzisinin xərçəngi ilə əlaqəsi vardır.

Süd vəzisi xərçənginin müalicəsində, xəstəliyin gedişində və nəticəsində estrogen reseptorlarının (ER) vəziyyəti mühüm əhəmiyyət kəsb edir. Şişdə bu reseptorların olması xəstəliyin gedişini kökündən dəyişə bilər, buna görə də, xaric olunan şiş toxumasında ER-in təyin edilməsi çox vacibdir. ER-pozitiv şişlərə daha çox menopauza dövründə, ER-negativ şişlərə isə premenopauza dövründə olan xəstələrdə rast gəlinir. BRCA-1 aşkar edilən süd vəzisinin xərçəngində ER-negativ (ER-) olmağa, BRCA-2 aşkar edilən süd vəzisi xərçəngində isə ER-pozitiv (ER+) olmağa meyillidir.

Qadın cinsi orqanlarında xroniki iltihabi proseslər, laktasiyanın dayanmasına gətirib çıxaran doğuşdan sonrakı mastitlər, menstrual-ovarial funksiyanın pozulması, süd vəzisinin travmaları (o cümlədən, cərrahi, məsələn, sektoral rezeksiya), döşlə qidalandırma müddətinin qısa olması, tez-tez abortlar, düşüklər, frigidlik, cinsi həyata gec başlama və ya qeyri-müntəzəm cinsi həyat, ionlaşdırıcı şüalanma, gur işıqda işləmə, hipodinamiya, gecə saatlarında işləmə, boyun uzun (164 sm-dən çox) olması kimi faktorlar da süd vəzisi xərçənginin inkişafında əhəmiyyət kəsb edir. Hormon əvəzedici müalicənin aparılması və kontraseptivlərdən istifadə süd vəzisinin xərçəngi riskini müəyyən dərəcədə artırır.

Patoloji anatomiyası

Süd vəzisinin xərçəngi *axacaq epitelindən, paycıq xərçəngi* isə *vəzi paycığının epitelindən* inkişaf edir. Paycıq xərçəngi süd vəzisi xərçənginin 2%-ə qədərini təşkil edir, şişin multisentrik böyüməsi ilə xarakterizə olunur. Hər iki süd vəzisinin ikitərəfli zədələnməsinə 13%-ə qədər hallarda rast gəlinir, ikinci vəzinin şişi metastatik xarakter də daşıya bilər. Paycıq xərçəngində *ikitərəfli zədələnməyə az rast gəlinir*.

Şişin diferensasiyası 3 dərəcə ilə təsvir edilir: yaxşı diferensasiya etmiş, orta dərəcədə diferensasiya etmiş və pis diferensasiya etmiş.

Süd vəzisi xərçənginin makroskopik olaraq *diffuz və düyünlü* formaları ayırd edilir. Düyünlü formaya daha çox rast gəlinir. Əsasən vəzinin yuxarı bayır kvadrantında (47-60%) şişəbənzər toxuma şəklində müəyyən edilir. Diffuz formalı xərçəng zamanı dəqiq sərhədlərə malik olmayan və vəzinin bir hissəsini əhatə edən infiltrat aşkar edilir. Bu forma üçün kəskin gedişat və erkən metastaz xarakterikdir. Proqnozu əlverişsizdir. Diffuz formalı xərçəngin aşağıdakı variantları vardır: *ödemli-infiltrativ, pansir xərçəng (vəzinin dərisi də cəlb olunmaqla), qızılyeləbənzər və mastitəbənzər*.

Süd vəzisi xərçənginin yayılması

Lokal yayılma. Şişin ölçüsü böyüdükcə süd vəzisinin digər hissələrinə sirayət edir. O, dəriyə və döş əzələlərinə və hətta gec diaqnoz qoyulan hallarda döş qəfəsi divarına sirayət etməyə meyillidir.

Limfatik yolla metastaz. Limfatik metastaz ilk olaraq qoltuqaltı və daxili döş limfa düyünlərində meydana çıxır. Süd vəzisinin arxa 1/3 hissəsinin şişləri daxili döş limfa düyünlərinə drenləşir. Limfa düyünlərinin prosesə cəlb olunmasının həm bioloji, həm də xronoloji əhəmiyyəti vardır. O, yalnız xərçəngin yayılma inkişafını deyil, həm də şişin metastaz potensialı üçün marker rolunu oynayır. Körpücüküstü limfa düyünlərinin və ya əks tərəfin istənilən limfa düyünlərinin prosesə cəlb olunması xəstəliyin gecikmiş mərhələdə olduğunu göstərir.

Hematogen yolla metastaz. Bu, skeletdə metastazın əmələ gəlmə yoludur, lakin limfatik sistemlə də ilkin metastaz mümkündür. Rastgəlmə tezliyinə görə bel fəqərəsi, bud sümüyü, döş fəqərəsi, qabırğa və kəllə sümüyü prosesə cəlb olunur və metastazlar adətən osteolitik xarakterdə olur. Metastazlar həmçinin qaraciyərdə, ağciyərdə və beyində, nadir hallarda isə hətta böyrəküstü vəzidə və yumurtalıqda da meydana çıxı bilər.

Təsnifatı

TNM təsnifatı. Xəstəliyin mərhələsini müəyyən edərəkən şişin ölçüləri və prosesin yayılması (T-tumor), regional limfa düyünlərinə metastaz (N-nodus) və uzaq metastazların olması (M - metastasis) nəzərə alınır (cədvəl 2.1).

T və N-in dərəcələri şişin və xaric edilmiş limfa düyünlərinin histoloji müayinəsi zamanı dəqiqləşdirilir.

I mərhələ: T₁N₀M₀

IIa mərhələ: T₀N₁M₀; T₁N₁M₀; T₂N₀M₀.

IIb mərhələ: T₂N₁M₀; T₃N₀M₀

IIIa mərhələ: T₀N₂M₀; T₁N₂M₀; T₂N₂M₀; T₃N₁M₀; T₃N₂M₀

IIIb mərhələ: T₄N₀M₀; T₄N₁M₀; T₄N₂M₀

IIIc mərhələ: istənilən T N₃ M₀

IV mərhələ: İstənilən T, istənilən N, M₁

Süd vəzisinin erkən xərçəngi - I və II mərhələ; T₁N₁, T₂N₁; T₃N₀

Süd vəzisinin lokal gecikmiş xərçəngi - IIIA, IIIB mərhələlər

Süd vəzisinin metastatik xərçəngi – IV mərhələ.

Klinik mənzərəsi və diaqnostikası

Süd vəzisi xərçənginin simptomatikası prosesin inkişaf mərhələsindən və şişin böyüməsinin anatomik formasından asılıdır. Şişin inkişafının erkən mərhələsi simptomuz gedə bilər. Adətən qadınlar süd vəzindəki şişi özləri təyin edirlər ki, bu da onları həkimə müraciət etməyə məcbur edir.

Xərçəng şişin palpasiya oluna bilmədiyi preklinik mərhələdə *mammoqrafiya* və *USM* ilə aşkar oluna bilər. Bu zaman şişəbənzər törəmə, vəzinin arxitektonikasının pozulması, vəzinin simmetrik hissələrinin sıxlığında və vaskulyarizasiyasında asimmetriya, diametri bir neçə millimetrə çatan mikrokalsinatlar yığına aşkar olunur. Belə dəyişikliklər süd vəzisinin palpasiya oluna bilməyən törəmələri adlanır.

Süd vəzisi xərçənginin düyünlü forması – süd vəzində müxtəlif ölçülü dəqiq olmayan qeyri-hamar bərk düyünün olması ilə xarakterizə olunur. *Köniq* simptom (əlin ovuc səthi ilə sıxdıqda şiş itmir) müsbət olur. Düyün səthi yerləşdikdə adətən dəri simptomları müəyyən edilir:

- Şiş üzərində gözlə müəyyən edilə bilən dəri dartılması;
- Şişin ölçüləri böyüdükcə dərinin içəriyə dartılması – *umbilikasiya simptomu*;
- “*Limon qabığı*” simptomu (şiş üzərində dərinin tutduqda onun limon qabığı səthini xatırladan həddən artıq məsaməlilik);
- *Meydança simptomu* (şiş üzərində dərinin iki barmaqla tutmağa cəhd etdikdə qalın dəri büküşü əvəzinə geniş yastı meydança yaranır).
- *Köniq simptomu* – xəstəni oturaq vəziyyətindən uzanıq vəziyyətə keçirdikdə şişkinlik itmir.

Süd vəzisi xərçənginin gecikmiş mərhələlərində möhkəm, ağrısız, dəqiq konturlara malik olmayan az hərəkətli düyün əllənir. Şişin ölçüsünün növbəti böyüməsi süd vəzisinin deformasiyasına, onun döş qəfəsinə fiksə olunmasına, şişin dağılması nəticəsində dərinin xoralaşmasına gətirib çıxarır. Altda yerləşən toxumaların prosesə cəlb olunduğunu müəyyənləşdirmək üçün şiş barmaqlarla tutularaq boylama və eninə istiqamətində hərəkət etdirilir. Bu zaman şişin hərəkətliliyi kəskin azalmışdırsa, onun ətraf toxumalara sirayət etməsi təsdiqlənmiş hesab oluna bilər. Şişin tam hərəkətsizliyi şişin döş qəfəsinə əhəmiyyətli dərəcədə sirayət etdiyini göstərir (Payr simptomu).

Şişin döş giləsi ilə əlaqəsini təyin etmək üçün bir əlin barmaqları ilə döş giləsi tutulur, digər əlin barmaqları ilə şiş döş qəfəsinə tərəf sıxılır. Döş giləsinin yerini dəyişdikdə şiş yerini dəyişmirsə, onunla şiş arasında əlaqə yoxdur; şiş döş giləsi ilə birlikdə yerini dəyişirsə, onda giləyə sirayət, axacaqlara infiltrasiyası vardır (*Pribram simptomu*). Döş giləsinin deformasiyası, onun daxilə dartılması şişin axacaqlara sirayət etdiyinin göstəricisidir. Subareolyar limfatik kələfin şiş hüceyrələri ilə embolizasiyası nəticəsində areola və döş giləsi dərisinin ödemi inkişaf edir. Gecikmiş dövrdə qoltuqaltı çuxurda, körpücük altında və üstündə möhkəm, az hərəkətli, ağrısız düyünlər aşkar edilir. Uzaq metastazlarla əlaqədar olan ümumi simptomlar meydana çıxır.

Süd vəzisi xərçənginin diffuz forması – daha sürətli və bədxassəli gedişə malik olur. Süd vəzisinin diffuz xərçənginin aşağıdakı formaları ayırd edilir:

Cədvəl 2.1. Süd vəzisi xərçənginin TNM təsnifatı (2009)

T kriteriyası (şiş)		N kriteriyası (limfa düyünü)		M kriteriyası (metastaz)	
Tx	Şişin ölçüsü qiymətləndirilə bilmir	Nx	Limfa düyünləri qiymətləndirilə bilmir (məsələn, əgər onlar əvvəl xaric edilmişsə)	M0	Şişin yayılma əlamətləri yoxdur
Tis	Preinvaziv xərçəng (<i>carsinoma in situ</i>), infiltrasiya etməyən axacaqdaxili və ya paycıq xərçəngi, döş giləsinin şiş təyin edilə bilməyən Pecet xəstəliyi	N0	Regionar limfa düyünlərində xərçəng hüceyrələri yoxdur	M1	Xərçəng uzaq orqanlara yayılmışdır
T1	Ən böyük ölçüsü 2 sm-dən kiçik olan şiş	N1	Qoltuqaltı limfa düyünlərində xərçəng hüceyrələri aşkar olunur, lakin onun hüdudlarından kənara yayılmır		
T₁ 4 qrupa bölünür		N₂ 2 qrupa bölünür			
T1mi	Eninə ölçüsü 0,1 sm və kiçik olan şiş	N2a	Qoltuqaltı limfa düyünlərində şiş hüceyrələri aşkar olunur, düyünlər bir-biri ilə bitişmişdir	Mx	Uzaq metastazların olması barədə məlumatlar kifayət qədər deyildir
T1a	Ölçüsü 0,1 sm-dən böyük, lakin 0,5 sm-dən kiçik şişlər	N2b	Döş sümüyünün arxasında yerləşən limfa düyünləri (daxili döş düyünləri) zədələnmişdir və KT, PET ilə aşkar edilir. Qoltuqaltı limfa düyünlərində xərçəng əlamətləri yoxdur		
T1b	Ölçüsü 0,5 sm-dən böyük, lakin 1 sm-dən kiçik şişlər				
T1c	Ölçüsü 1 sm-dən böyük, lakin 2 sm-dən kiçik şişlər				
T2	Eninə ölçüsü 2 sm-dən böyük, lakin 5 sm-dən kiçik şişlər	N₃ 3 qrupa bölünür			
T3	Ölçüsü 5 sm-dən böyük olan şiş	N3a	Körpücük sümüyündən aşağıda yerləşən limfa düyünləri zədələnmişdir		
T₄ 4 qrupa bölünür		N3b	Qoltuqaltı və daxili döş limfa düyünləri zədələnmişdir		
T4a	Şiş döş qəfəsinə yayılmışdır	N3c	Körpücüküstü limfa düyünləri zədələnmişdir		
T4b	Şiş dəriyə yayılmışdır	pN1mi	Qoltuqaltı nahiyənin bir və ya bir neçə limfa düyünlərində ölçüləri 0,2 mm-dən böyük, lakin 2 mm-dən kiçik xərçəng hüceyrələrinin toplanma sahələri (mikrometastazlar) vardır.		
T4c	Şiş dəriyə və döş qəfəsinə yayılmışdır				
T4d	İltihabi xərçəng (mastiti xatırladır – dəri qırmızı, ödemli və palpasiyada ağrıdır)				

Ödemli-infiltrativ forma – proqnostik əlverişsiz hesab olunur və süd vəzisi xərçənginin 15%-i onun payına düşür. Süd vəzisi böyümüş, dərisi ödemləşmiş, hiperemiyalaşmış, dərialtı venaları genişlənmiş olur. “Limon qabığı” simptomu müsbətdir. Əksər hallarda yerli olaraq hərərətin

artması və ağrı sindromu qeyd olunur. Süd vəzisində şiş əllənmir, dəqiq hədudları olmayan infiltrat əllənə bilər. Süd vəzisi toxumasının və dərinin xarakterik ödemli olması şiş hüceyrələrinin dəriiçi limfa damarları və paycıqdaxili limfa yarıqları ilə yayılması ilə əlaqədardır. Regionar limfa düyünlərində metastazlara erkən rast gəlinir.

İltihabi (mastitəbənzər) forma – daha çox gənc qadınlarda, hamiləlik və laktasiya dövründə rast gəlinir. Süd vəzisinin ayrı-ayrı nahiyəsinin və ya bütün süd vəzisində bərkimə, dərinin ödemi və hiperemiyalaşması, bədən hərarətinin yüksəlməsi ilə təzahür edir. Xəstəliyin gedişi kəskin olub, sürətlə progressivləşir və tez metastaz verməsi ilə xarakterizə olunur.

Qızılyələbənzər (erizipeloid) forma – dərinin qeyri-hamar kənarlara malik qızılyeli xatırladan hiperemiyalaşması və bərkiməsi ilə xarakterizə olunur. Palpasiya zamanı şiş düyünü əllənmir. Xərçəng hüceyrələri əsas etibarilə dəridaxili limfa damarları ilə yayılır (xərçəng limfanqoiti).

Pansir xərçəng. Süd vəzisi ölçülərinə görə kiçilir, hərəkəti məhdudlaşmış, onun üzərindəki dəri bərkimiş, səthi qeyri-hamar olur. Xərçəngin bu formasında şiş hüceyrələri vəzi toxumasına, dəriyə və vəzinin dərialtı toxumasına yayılır. Torpid gedişatı, ləng böyüməsi, gecikmiş limfogen metastaz verməsi ilə xarakterizə olunur. Bəzi hallarda proses digər tərəfin süd vəzisində də yayılır. Daha çox dərin menopauzada olan qadınlarda rast gəlinir.

Döş giləsinin xərçəngi (Pecet xəstəliyi). Süd vəzisi xərçənginin 3-5%-i Pecet xəstəliyinin payına düşür. Xərçəng süd axacaqlarının epitelindən inkişaf edir ki, bu da giləyə tərəf yayılaraq onun dərisini və areolanı zədələyir. Döş giləsi dərisinin eriteması, ekzeması, qartmağın əmələ gəlməsi, eroziya və xoralaşması ilə təzahür edir. Döş giləsinin deformasiyası və ya onun dağılması da mümkündür. Regionar limfa düyünlərinə metastazlar nisbətən gec meydana çıxır. Bir çox hallarda döş giləsi altında xərçəng düyünü, qoltuqaltı çuxurda isə çoxsaylı bərkimiş limfa düyünləri əllənir. Histoloji müayinə zamanı süd axacaqlarının şiş hüceyrələrinin və ya iri qovuqcuğabənzər Pecet hüceyrələrinin aşkar edilməsi diaqnozu təsdiqləyir.

Süd vəzisi xərçənginin diaqnostikası

Süd vəzisi xərçənginin *klirik diaqnostikası* özündə *anamnezi*, süd vəzlərinə *baxışı* və *palpasiyanı* cəmləşdirir.

Süd vəzisi xərçənginin *erkən diaqnostikası* çətindir, lakin risk qrupuna daxil olan qadınların dispanser müayinəsi zamanı mümkün ola bilər. Yüksək risk qrupuna aşağıdakı xəstələr aid edilməlidir:

- 35 yaşdan yuxarı qadınlar;
- Süd vəzisinin dishormonal xəstəlikləri olan qadınlar;
- Süd vəzisi xəstəliklərinə görə əvvəllər cərrahi əməliyyat keçirmiş qadınlar;
- Uşaqlığın, yumurtalıq və uşaqlıq borularının xəstəliklərindən əziyyət çəkənlər;
- Dismenoreyalı qadınlar;
- Profilaktik müayinələr zamanı flüoroqrammada süd vəzisində kölgəlik aşkar edilən qadınlar;
- Süd vəzisi xərçənginə irsi meyliyi olanlar.

Risk qrupuna daxil olan bu kateqoriya qadınlarda mümkün süd vəzisi xərçəngini erkən təyin etmək üçün onlar dövrü olaraq *USM-dən*, lazım olan hallarda isə *mammoqrafiyadan* keçməlidirlər.

Döş giləsindən istənilən xarakterdə ifrazat olan hallarda *duktoqrafiya* göstərişdir. Bu metodla axacaqların genəlməsi, axacaqdaxili papilloma, axacaqdaxili xərçəng aşkar oluna bilər.

Skrininq metodu kimi USM az effektivdir, çünki, kiçik şişlər aşkar oluna bilmir. Palpasiya olunan şişlərdə USM onun lokalizasiyasını, formasını, ölçülərini təyin etməyə imkan verir, sistoz və bərk toxuma arasındakı fərq aşkarlanır.

Punksion biopsiya USM nəzarəti altında həyata keçirilir və nazik iynə ilə aparılır. Əldə edilən materialdan sitoloji müayinə məqsədilə şüşə üzərində yaxma hazırlanır. Metodun dürüstlüyü 80-90%-dir. Şişə şübhə olan hallarda nazik iynə ilə biopsiyanın nəticəsinin mənfi olması cərrahi müdaxiləni istisna etmir.

Şişin trepanbiopsiyası xüsusi iynənin köməyi ilə həyata keçirilir. Şişdən histoloji müayinə üçün yararlı olan bir tikə əldə edilir. Bu metodun diaqnostik imkanı 100%-ə yaxınlaşır.

Eksizion biopsiya süd vəzisi xərçənginin son və ən informativ diaqnostika metodudur. O, sektoral rezeksiya yolu ilə həyata keçirilir. Sektoral rezeksiya materialının dondurulmuş kəsiklərinin təcili mikroskopik müayinəsi ən dürüst diaqnostik metodlardandır.

Müalicəsi

Süd vəzisi xərçənginin müalicəsi şiş prosesinə təsirin iki əsas istiqamətini özündə cəmləşdirir: şişin özünə təsir; regionar və uzaq metastazlara təsir. Bu məqsədlə *cərrahi, şüa və dərman* müalicəsindən istifadə olunur. İki metodun birgə istifadəsi *kombinə olunmuş*, üçünün birgə istifadəsi isə *kompleks* müalicə kimi təsnif olunur.

Cərrahi müalicə - süd vəzisi xərçənginin əksər müalicə proqramlarının əsasını təşkil edir. Cərrahi müalicə aşağıdakı prinsiplərə əsaslanır:

- *Radikallıq* – şişin sağlam toxuma sərhəddində mümkün regionar metaztaz zonaları ilə birlikdə xaric edilməsi;
- *Ablastika* – şiş hüceyrələrinin yaraya və onun hüdudlarından kənara yayılmasının profilaktikası (elektrocərrahi və lazerlə əməliyyat metodları, salfetlərdən birdəfəlik istifadə edilməsi, yaranın yuyulması və s.);
- *Antiblastika* – yarada qalaraq residiv verə biləcək şiş hüceyrələrinin zədələnməsi (əməliyyatın və əməliyyatdan sonrakı şüa terapiyası və kimyəvi terapiya, lazerlə əməliyyat, yaranın intraoperasion şüalandırılması və s.).

İstifadə olunan əməliyyatlar şərti olaraq 2 qrupa bölünür – *radikal mastektomiya* və *orqansaxlayıcı müdaxilələr*.

Radikal mastektomiya:

- 1) *Halsted metodu ilə radikal mastektomiya* – özündə böyük və kiçik döş əzələləri və qoltuqaltı, körpücükaltı və kürəkaltı limfa düyünlərinin süd vəzisi ilə birlikdə (en-blok) xaric edilməsini cəmləşdirir. Bu metodun çatışmayan cəhəti kosmetik nəticənin qeyri-kafi olmasıdır; hazırkı dövrdə ondan yalnız şişin böyük döş əzələsinə sirayət etdiyi hallarda istifadə olunur.
- 2) *Peyti üsulu ilə modifikasiya olunmuş radikal mastektomiya* – Halsted əməliyyatının modifikasiyası olub, böyük döş əzələsinin saxlanması ilə həyata keçirilir. Bu zaman birləşdirici toxuma ilə birlikdə xaric ediləcək II-III səviyyəli limfa düyünlərini əldə etmək üçün kiçik döş əzələsi xaric edilir. Böyük döş əzələsinin saxlanması yuxarı ətraf qurşağı əzələlərinin atrofiya dərəcəsini, yuxarı ətrafın hərəkəti aktivlik dərəcəsini təzahürünü, əlilləşmə dərəcəsini azaldır.
- 3) *Madden üsulu ilə radikal mastektomiya* – süd vəzisi və altda yerləşən fassiyanın körpücükaltı-qoltuqaltı-kürəkaltı limfa düyünlərinin və əzələarası birləşdirici toxumanın birlikdə xaric edilməsini özündə cəmləşdirir. Bu zaman həm böyük, həm də kiçik döş əzələsi saxlanır ki, bu da yuxarı ətrafın funksional pozulmasını minimuma endirir. Hazırkı dövrdə bu əməliyyat radikal mastektomiyanın ən geniş yayılmış variantıdır.
- 4) *Sadə mastektomiya (amputasiya)* – süd vəzisinin böyük döş əzələ fassiyası ilə birlikdə xaric edilməsini əks etdirir. Göstərişlər: dağılan şiş, ahıl yaş, ağır yanaşı xəstəliklər.

Orqansaxlayıcı əməliyyatlar:

- 5) *Lampektomiya* – şişin kənarından qalınlığı 2 sm-dən az olmayaraq sağlam toxuma səviyyəsindən kəsilməklə şişin xaric edilməsidir. Vəzi toxuması böyük döş əzələ fassiyasına qədər bütün dərinliyi boyunca kəsilir. Rezeksiya olunan kənarında şişin olmamasını təsdiqləmək məqsədilə intraoperasion olaraq təcili histoloji müayinə aparılır. Müstəqil əməliyyat növü kimi lampektomiya adətən *carsinoma in situ* və kiçik şişlərdə həyata keçirilir. Ona ayrıca kəsikdən qoltuqaltı limfadenektomiya da əlavə edilə bilər. Xərçəng aşkar edilən hallarda, yerli residiv ehtimalını azaltmaq məqsədilə, əməliyyatdan sonrakı dövrdə mütləq şüa terapiyası aparılmalıdır.
- 6) *Süd vəzisinin radikal rezeksiyası* – müvafiq sektorun böyük döş əzələsinin fassiyası ilə birlikdə şiş olan sektorun süd vəzisi toxumasının bütün qalınlığı boyunca rezeksiya edilməsindən ibarətdir. Süd vəzisinin xaric ediləcək toxumasının həcmi $\frac{1}{4}$ -ə qədər

böyütdükdə “*kvadrantektomiya*” terminindən istifadə olunur. Bu zaman şiş üzərində dəri, döş giləsinə qədər gələn magistral axacaqlar, müvafiq zonanın böyük döş əzələsinin fassiyası kəsilir. Əməliyyat xəstəliyin I və IIa mərhələlərində həyata keçirilə bilər. Belə hallarda kvadrantektomiyaya adətən qoltuqaltı limfadenektomiya da əlavə edilir.

Palpasiya olunmayan şişlərin müalicəsi. Süd vəzisinin palpasiya olunmayan şişlərində əməliyyat histoloji dəqiqləşdirmə və növbəti əməliyyat taktikasını müəyyənləşdirmək məqsədi daşıyır. Əməliyyat günü xaric ediləcək şişin toxumadaxili işarələnməsi aparılır. Xaric ediləcək sahə əməliyyat günü xüsusi qarmaq-ıynə ilə işarələnir. İynənin mandrenini xaric edərkən forma yaddaşlı qarmaq şişə fiksə olunur və bundan sonra lampektomiya icra edilir. Qeyd edilən sahənin düzgün xaric edildiyini yoxlamaq üçün xaric olunan preparatın rentgenoloji müayinəsi aparılır. Histoloji müayinə zamanı bədxassəli dəyişiklik aşkar edildikdə növbəti müalicə taktikası seçilir.

Kimyəvi terapiya. Süd vəzisinin xərçəngi olan xəstələrin böyük əksəriyyətində əməliyyatdan sonra (yayılmış formalarında - əməliyyatdan əvvəl də) kimyəvi terapiya göstərilir. Uyğun olaraq *əməliyyata qədərki (neoadyuvant)* və *əməliyyatdan sonrakı (adyuvant)* kimyəvi terapiya ayırd edilir. Yeni yaranmış metastazların müalicəsi üçün aparılan kimyəvi terapiya isə *müalicəvi* adlanır.

Neoadyuvant kimyəvi terapiya tək-cə mövcud mikrometastazların ləngidilməsi və ya məhv edilməsi üçün deyil, həm də birincili şişin ölçülərinin kiçildilməsi məqsədilə aparılır. Bir sıra hallarda yerli-yayılmış şişi rezektabel vəziyyətə çatdırmaq mümkün olur. Adyuvant kimyəvi terapiya radikal cərrahi müalicədən sonra gizli mikrometastazların məhv edilməsinə istiqamətlənir. Onun köməyiylə xəstələrin yaşama müddətini artırmaq və residivsiz dövrü uzatmaq mümkün olur. Mono- və müxtəlif preparatların müştərək istifadə olunması ilə aparılan poli-kimyəvi terapiya ayırd edilir.

Monoterapiya ilə müqayisədə polikimyəvi terapiya müalicənin effektivliyini 10-30% artırır, belə ki, kimyəvi preparatların təsir mexanizmi fərqlidir və onların təsiri toplanır. Müasir müalicə sxemləri süd vəzisinin xərçənginin disseminə olunmuş formaları olan xəstələrin 50-80%-də aydın nəzərə çarpan klinik effekt əldə etməyə imkan verir. Əksər kimyəvi preparatlar vena daxilinə yeridilir. Bir neçə standart müalicə sxemləri mövcuddur:

1) CMF (siklofosfan, metotreksat, flüorurasil); 2) FEC (flüorurasil, epirubisin, siklofosfan); 3) CAF (siklofosfan, adriamisin, flüorurasil); 4) FAC (flüorurasil, adriamisin, siklofosfan). Daima yeni şişləyhi preparatlar sintez olunur və buna görə də yeni müalicə sxemləri meydana çıxır.

Neoadyuvant terapiya adətən 3-4 kurs şəklində aparılır, sonra isə əməliyyat icra edilir. Neoadyuvant terapiya əməliyyatdan sonrakı ağırlaşmaların tezliyini artırmır. Adyuvant kimyəvi terapiya isə əməliyyatdan 14-28 gün sonra başlanılır. Kimyəvi terapiyanın 28 gün intervalla aparılması daha geniş yayılmışdır. Bu müddət ərzində orqanizmin zədələnmiş toxumalarının tam regenerasiyası baş verir. Əməliyyatdan sonra 6 kursdan az olmayan çoxsaylı kimyəvi terapiyanın aparılması vacib hesab edilir.

Şüa terapiyası. Əməliyyatdan əvvəl və əməliyyatdan sonrakı şüa terapiyası ayırd edilir. Əməliyyatdan əvvəl şüa terapiyası əməliyyatın ablastikliyinə artırmaq və ya qeyri-operabel şişi operabel vəziyyətə keçirmək məqsədilə aparılır. Əməliyyatdan əvvəl şüa terapiyasına *göstərişlərə* aşağıdakılar aiddir: böyük ölçülü şişlər (5 sm-dən böyük); xərçəngin diffuz forması və süd vəzisinin ödemisi; regionar limfa düyünlərində metastazların olması.

Şüalanma 5 gün ərzində aparılır (birdəfəlik doza 4-5 Qr, summar doza 25 Qr).

Əməliyyatdan sonrakı şüa terapiyası orqansaxlayıcı əməliyyatlar zamanı yerli residivlərin sayını azaltmaq məqsədilə və limfa düyünlərində metastatik zədələnmə aşkar edildikdə həyata keçirilir (ocağa birdəfəlik doza - 2 Qr, ocağa summar doza - 46-48 Qr).

Hormonoterapiya. Süd vəzisi toxumasında, eləcə də bəzi hallarda şiş toxumasında steroid hormonların - estrogenlərin, progesteronun, androgenlərin, qlükokortikoidlərin spesifik reseptorları olur. Ən çox əhəmiyyət kəsb edən *estrogen və progesteron reseptorlarıdır*. Müəyyən edilmişdir ki, süd vəzisi şişlərinin 50-60%-də bu reseptorlar aşkar edilir, yəni şiş reseptor-pozitivdir, lakin onlardan yalnız 60%-i hormonoterapiyaya həssasdırlar. Estrogen və

progesteron reseptorları olmayan hallarda (xüsusi testlərin cavabı mənfi olur - reseptor-neqativ) xəstəliyin proqnozu pis olur.

Süd vəzisi xərçənginin hormonal müalicəsinin əsasında estrogenlərin şiş hüceyrələrinə stimüləedici təsirini aradan qaldırmaq dayanır. Premenopauza dövründə estrogenin mənbəyi yumurtalıqlar, eləcə də böyrəküstü vəzidə sintez olunan və aromatlaşma reaksiyası zamanı estrogenlərə çevrilən androstendiondur. Menopauza dövründə əsas estrogen mənbəyi isə piy toxuması, eləcə də böyrəküstü vəzi tərəfindən sintez olunan və aromatazanın təsirindən estrogenlərə çevrilən androgendir. Premenopauza dövründə qadın orqanizmində estrogenlərin səviyyəsini cərrahi, şüa və qonadotropin-rilizinq-hormonun analoqu (qozerelin preparatı) ilə kastrasiya etməklə azaltmaq olar. Menopauza dövründə estrogenlərin səviyyəsini azaltmaq üçün androgenləri estrogenlərə çevirən aromatazanın inhibitorlarından (anostrozol) istifadə olunur.

Süd vəzisi xərçənginin müalicəsində ən çox işlədilən preparatlar antiestrogenlərdir. Bu qrupun ən yayılmış preparatı isə qeyri-estrogen preparat – tamoksifen olub, hazırkı dövrdə süd vəzi xərçənginin hormonoterapiya ilə müalicəsində standart hesab olunur. Tamoksifenin əsas təsir mexanizmi estrogen-reseptorlarla birləşərək hədəf toxumada (şişdə) estrogenlərin hüceyrəyə daxil olmasını tormozlamaqdan ibarətdir.

Aromatazanın inhibitorları periferiyada androstendiolun estrola çevrilməsini blokada alır ki, bu da estrogenlərin konsentrasiyasının azalmasına gətirib çıxarır. Hazırda onlar 2-ci xətt preparatları (tamoksifendən sonra) hesab olunur. Bu qrupun preparatlarına aminoqlutetimid (500-1000 mq/gün dozada) anastrozol (1 mq/gün dozada) aiddir.

Progestinlər 3-cü sıra preparatları hesab olunur. Bu qrupun əsas preparatları - megestrol, medroksiprogesteron asetat, oksiprogesteron kapronatdır.

Hormonoterapiyanın effekti prosesin stabilləşməsi ilə təzahür edir. Premenopauza dövründə hormonoterapiyanın əsas rejimi yumurtalıqların funksiyasını söndürmək (cərrahi, şüa kastrasiyası, qozerelin təyin edilməsi), sonra isə tamoksifendən istifadə etməkdir. Postmenopauza dövründə 5 il ərzində tamoksifen təyin edilir, o effektiv olmadıqda isə hormonoterapiyanın 2-ci və 3-cü sıra preparatlarına keçilir.

Müalicə variantları

Süd vəzisi xərçənginin müalicə variantları xəstəliyin mərhələsindən asılı olur. Adətən təsir kompleks olur və özündə cərrahi, şüa, kimyəvi terapiyanı və hormonal müalicəni birləşdirir. Rasional müalicə sxeminin seçilməsi üçün süd vəzisi xərçənginin aşağıdakı növləri ayırd edilir.

Qeyri-invaziv axacaq xərçəngi (in situ). Bu xərçəng növü əksər hallarda mikrokalsinatların toplanması ilə müşayiət olunur və buna görə də mammoqrafiya ilə skrininq zamanı aşkar edilir. Onun müalicəsi üçün lampektomiya və ardınca şüa terapiyası təyin edilir. Rezeksiya olunmuş hissənin kənarında şiş aşkar edildikdə, yayılmış axacaqdaxili böyümə zamanı, diffuz yerləşmiş kalsinatlar aşkar edildikdə mastektomiya icra edilə bilər. Limfadenektomiya göstəriş deyildir, "keşikçi" (sentinel) limfa düyününü biopsiyası həyata keçirilə bilər. Əməliyyatdan sonrakı dövrdə antiestrogenlər təyin edilir.

Qeyri-invaziv pəyciq xərçəngi (in situ). Bu xərçəng növünə az hallarda rast gəlinir, adətən süd vəzisdəki dəyişikliyi histoloji təsdiqləmək məqsədilə aparılan diaqnostik lampektomiyadan və ya sektoral rezeksiyadan sonra aşkar edilir. İnvaziv xərçəngin inkişaf ehtimalı 25% təşkil edir. Çox vaxt çoxsaylı və ikitərəfli zədələnməyə rast gəlinir. Nadir hallarda metastaz verir. Müalicə taktikasına vahid baxış mövcud deyildir. Tövsiyələr lampektomiyadan ikitərəfli mastektomiyaya qədər dəyişkəndir. Əməliyyatdan sonrakı dövrdə şüa terapiyası tələb olunmur.

Erkən xərçəng (T₁₋₂ N₀M₀). Limfadenektomiya ilə və ya onsuz ("keşikçi" limfa düyünündə metastaz olmadıqda) orqansaxlayıcı əməliyyatlardan (lampektomiya, genişlənmiş sektoral rezeksiya, kvadrantektomiya) və ya Madden üsulu ilə mastektomiyadan istifadə olunur. Orqansaxlayıcı əməliyyatlar zamanı şüalanma prosesinə saxlanmış süd vəzisi və regionar metastazvermə zonaları məruz qalır.

Estrogen reseptor-neqativ (ER-) hallar, yaşın 40-a qədər olması, şişin ölçüsünün 2 sm-dən böyük olması, aşağı diferensasiya etmiş şişlər kimyəvi terapiya üçün göstərişdir. Premenopauza dövründə yumurtalıqların funksiyasının söndürülməsi həyata keçirilir, estrogen-reseptor-pozitiv (ER+) hallarda isə hormonoterapiya təyin edilir.

Limfatik düyünlərin zədələnməsi ilə gedən rezektabel xərçəng (T₁₋₂ N₁M₀). Əməliyyata qədərki dövrdə neoadyuvant kimyəvi terapiyanın və ya şüa terapiyasının aparılması mümkündür. İkinci mərhələdə limfadenektomiya ilə birlikdə orqansaxlayıcı əməliyyat və ya radikal mastektomiya yerinə yetirilir. Əməliyyatdan sonra 6 sikl adyuvant kimyəvi terapiya göstərişdir. Premenopauza dövründə yumurtalıqların söndürülməsi həyata keçirilir, estrogen reseptor-pozitiv (ER+) hallarda hormonoterapiya təyin edilir. Əməliyyatdan sonra regional metastaz zonalarına şüa terapiyası təyin edilir. Orqansaxlayıcı əməliyyatlardan sonra şüa terapiyası vəzinin saxlanmış hissəsinə də təyin edilir.

Yerli-yayılmış xərçəng (T₃₋₄ N₀₋₂M₀). Əməliyyatözü dövrdə 4 kurs neoadyuvant kimyəvi terapiya və ya şüa müalicəsi aparılır. İkinci mərhələdə *Madden* və ya *Peyti* üsulu ilə, şiş böyük döş əzələsinə sirayət edən hallarda isə *Halsted* üsulu ilə *radikal mastektomiya* icra edilir. Əməliyyatdan sonrakı dövrdə şüa terapiyası və 6 kurs kimyəvi terapiya aparılır. Premenopauza dövründə yumurtalıqların funksiyasının söndürülməsi, estrogen reseptor-pozitiv (ER+) hallarda isə hormonoterapiya təyin edilir.

Diffuz formalı xərçəngin müalicəsi – bir qayda olaraq, konservativdir və özündə kimyəvi terapiya və şüa terapiyası kurslarını cəmləşdirir. Yalnız aydın nəzərə çarpan təsir əldə olunduqda (şişin ölçülərinin kiçilməsi, ödemənin itməsi, metastatik düyünlərin kiçilməsi) radikal mastektomiya həcmində cərrahi müalicə mümkündür. Əməliyyatdan sonra adyuvant kimyəvi terapiya, şüa terapiyası və hormonoterapiya kursu aparılır.

Ədəbiyyat

1. Bailey & Love's Short Practice of Surgery. 27th edition by Norman S. Williams, Hamilton Bailey, Christopher J. K. Bulstrode, R. J. McNeill Love, P. Ronan O'Connell - 2018 – 1513 p.
2. Greenfield's Surgery: Scientific Principles and Practice. Sixth Edition by Michael W Mulholland. Wolters Kluwer 2016 - 2074 p
3. Harris JR, Lippman M, Morrow M, Hellman S. Diseases of the breast. Philadelphia, PA: Lippincott, 2014.
4. Hughes LE, Mansel RE, Webster DJT. Benign disorders and diseases of the breast, 3rd edn. Edinburgh: Saunders, 2009.
5. Sabiston Textbook of Surgery. 20th Edition. The Biological Basis of Modern Surgical Practice: Courtney Townsend R. Daniel, Beauchamp B. Mark, Evers Kenneth Mattox; Elsevier–2016;2176p.
6. Sainsbury R. Breast operations. In: Kirk R (ed). General surgical operations, 5th edn. Churchill Livingstone, 2006.
7. SIGN 84 Management of breast cancer in women. A national clinical guideline. Available online at: www.sign.ac.uk

FƏSİL III. QIDA BORUSUNUN CƏRRAHİ XƏSTƏLİKLƏRİ

- Qida borusunun embriologiyası, anatomiyası və fiziologiyası
- Qida borusunun xəstəliklərinə klinik və diaqnostik yanaşma
- Qida borusunun anadangəlmə anomaliyaları
 - Qida borusunun atreziyası və traxeozofageal fistul
- Qida borusunun zədələnmələri
- Qida borusunun yad cisimləri
- Mellori-Weiss sindromu
- Qida borusunun hərəki pozğunluğu ilə müşayiət olunan xəstəliklər
 - Kardial hissənin axalaziyası
 - Diffuz ezofaqospazm
- Qastroezofageal reflüks xəstəliyi
- Aşağı yemək borusu həlqəsi
- Qida borusunun divertikulu
- Qida borusunun xoşxassəli şişləri
 - Qida borusunun leyomioması
- Barret qida borusu
- Qida borusunun bədxassəli şişləri
 - Qida borusunun xərçəngi
 - Qida borusunun adenokarsinoması

QIDA BORUSUNUN EMBRİOLOGİYASI, ANATOMİYASI VƏ FİZİOLOGİYASI

Qida borusunun embriologiyası

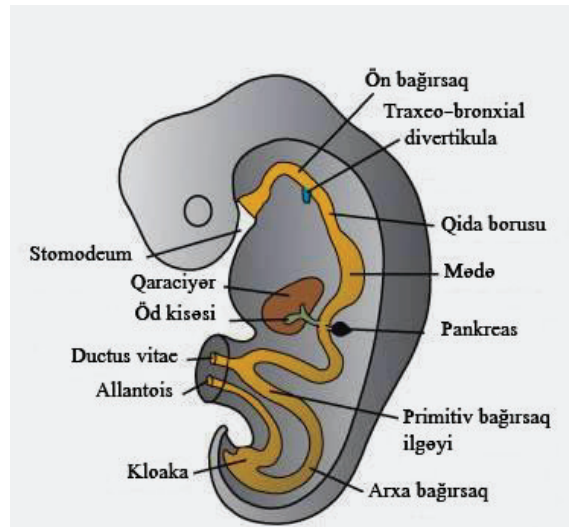
Embrional inkişaf dövrünün 4-cü həftəsində ön bağırsağın ventral səthində kiçik divertikul formalaşır. Bu *traxeo-bronxial divertikul* tədricən ezofaqo-traxeal arakəsmə vasitəsilə ön bağırsağın dorzal hissəsindən aralanır və sonradan traxeya və qida borusuna ayrılır (şəkil 3.1-3.3).

Embrionun kranial istiqamətdə böyüməsi ilə qida borusu sürətlə uzanır. İnkişafın 6-cı həftəsində sirkulyar əzələ qatı və mienterik kələfin qanqlionar hüceyrələri formalaşır. 7-ci həftədə qan damarları selikaltı qata daxil olur. 7-ci və 8-ci həftələrdə qida borusunun epitel hüceyrələri sürətlə proliferasiya edərək mənfəzi demək olar ki, tamamilə doldurur və görünməyən kanallar formalaşdırır. Tək halda olan qida borusu mənfəzi 10-cu həftədə formalaşır və daxili səthində kirpikli epitel hüceyrələrindən ibarət səthi səfhə yaranır. Embrional inkişafın 4-cü ayında kirpikli epitel hüceyrələri çoxqatlı buynuzlaşan epitellə əvəz olunur və bu proses doğulana qədər davam edir. Qida borusunun proksimal və distal uclarında kirpikli epitel hüceyrələrinin gizli adacıqları qalır ki, bunlar da sonradan qida borusu vəzilərinə başlanğıc verir (şək.3.2; 3.3).

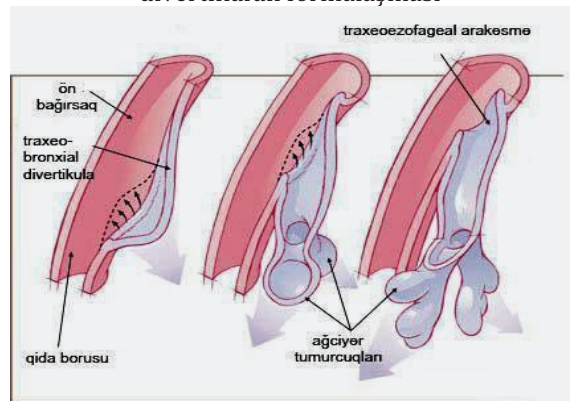
Qida borusunun anatomiyası

Qida borusu əzələdən ibarət orqan olub proksimal ucu *farinqozofageal birləşmədən* (C5 və C6 fəqərəarası səviyyədə) başlayır, arxa divararalığı ilə enərək *qastroezofageal birləşməyə* (yəni T10 səviyyəyə) qədər uzanır. Qida borusunun mənfəzi ön-arxa istiqamətdə 2 sm-ə, yan istiqamətlərdə isə 3 sm-ə qədər genişləne bilir. Yaşlılarda qida borusunun uzunluğu fərqli olub, 18 sm-dən 26 sm-ə qədər dəyişir.

Qida borusu 3 şöbəyə bölünür: *boyun, döş və qarın şöbələri*. *Boyun şöbəsi* farinqozofageal birləşmədən döş sümüyüüstü çuxura qədər davam edir və uzunluğu təxminən 4-5 sm-dir. Bu səviyyədə, qida borusu öndən traxeya, arxadan onurğa sütunu, yanlardan isə yuxu səfhələri və qalxanabənzər vəzi ilə əhatə olunmuşdur.



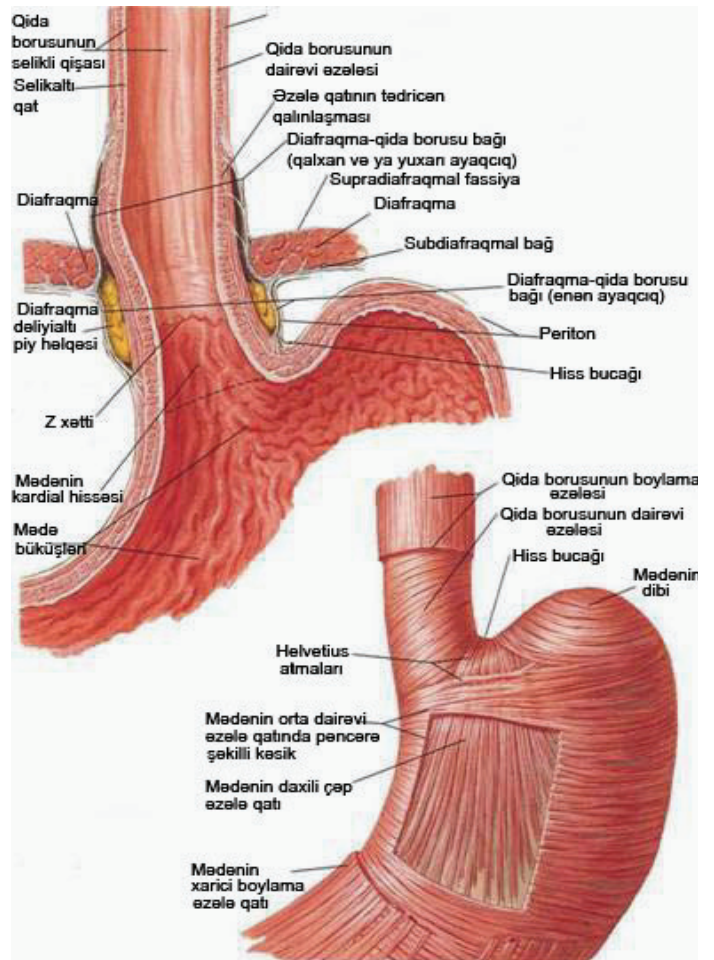
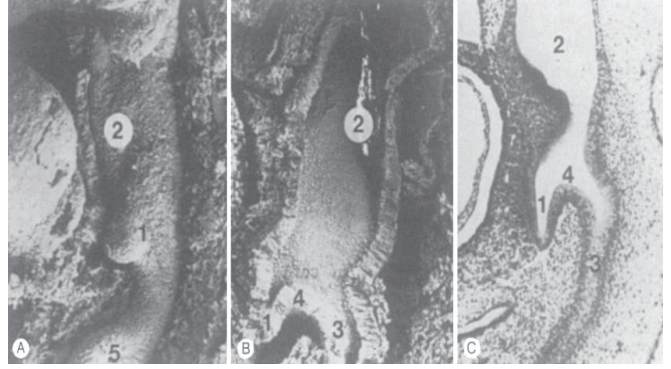
Şəkil 3.1. Embrionun inkişafının IV həftəsində ön bağırsağın ventral səthində traxeo-bronxial divertikulun formalaşması



Şəkil 3.2. Traxeo-bronxial divertikuldan qida borusu və traxeyanın ayrılması

Döş şöbəsi traxeyanın arxası ilə enəpək aorta qövsünə (yəni T4 fəqərə səviyyəsində) çatdıqda, onun arxasında sağa tərəf, traxeya bifurkasiyasına və baş bronxlara çatdıqda isə arxaya doğru əyilərək onların arxasından keçir. Qida borusu T8 fəqərəsi səviyyəsində sola doğru istiqamətlənir və diafraqmanın qida borusu dəliyi səviyyəsində aortanın önündən keçir. T10 fəqərəsi səviyyəsində əzələvi diafraqma üzərindəki ellipsvari dəlikdən (qida borusu dəliyindən) keçərək çəp bucaq altında mədənin kardial hissəsi ilə birləşir. Qida borusunun abdominal şöbəsinin uzunluğu təxminən 0,5-2,5 sm-dir. Bu səviyyədə qaraciyərin sol payı qida borusunun önündə, quyruqlu payı sağında, mədənin dibi solunda, sağ diafraqma ayaqcığı və aorta isə arxasında yerləşir. Qida borusu dəliyinin sərhədlərini diafraqma ayaqcıqları və orta qövsü bağ (bəzən mövcud deyildir) əmələ gətirir. Sağ və sol diafraqma ayaqcıqlarının lifləri qida borusu dəliyinin əzələvi həlqəsini əmələ gətirmək üçün yuxarı və ön istiqamətlərdə gedərək diafraqmanın mərkəzi vətərinin köndələn bağına keçirlər. Qida borusu diafraqma səviyyəsində *frenozofageal membranın* kollagen və elastik lifləri ilə əhatə olunmuşdur. Bu membran qida borusu dəliyinin kənarlarından çıxaraq diafraqmadan həm yuxarı, həm də aşağı istiqamətdə gedir və qida borusunu əhatə edir. Bu, yenidoğulmuşlarda daha yaxşı gözə çarpır. Yaşa dolduqca, qida borusunun diafraqmanın qida borusu dəliyinə fiksə olunması zəifləyir və onların lifləri arasında piy toxuması meydana çıxır. Qida borusu dəliyinin yırtığı uzun müddət mövcud olan xəstələrdə bu membran sallanmış olur.

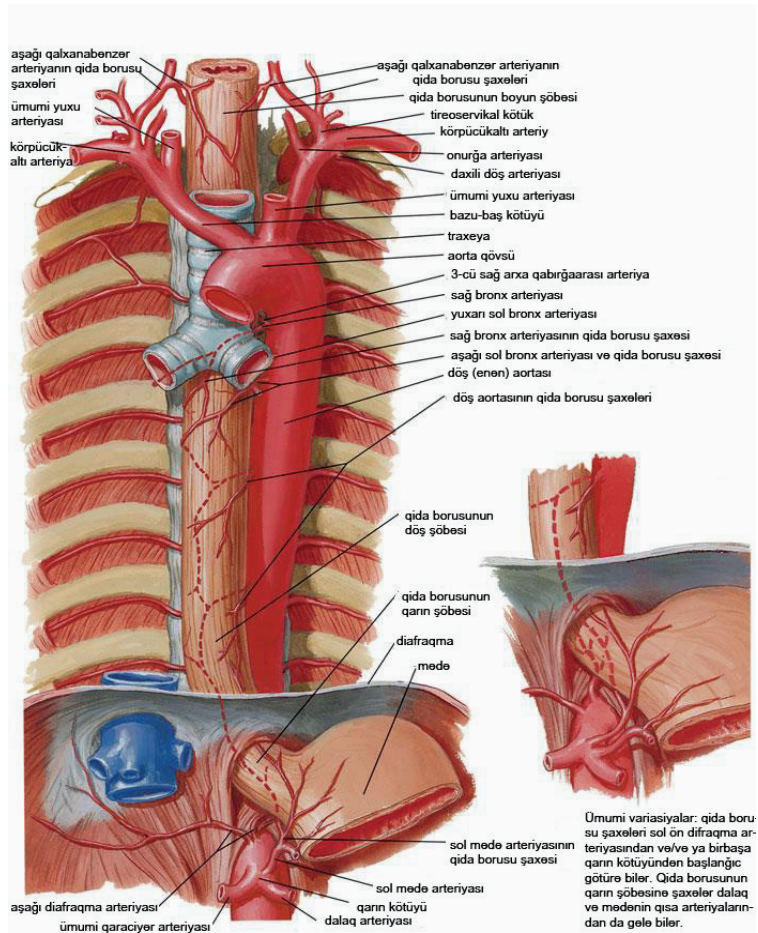
Qida borusunun endoskopik anatomiyası. Qida borusunun uzunluğu adətən boydan asılı olaraq fərqlənir və böyüklərdə təxminən 25 sm təşkil edir. Üzüyəbənzər qıgırdaq kəsici dişlərdən təxminən 15-18 sm məsafədə yerləşdiyi halda, aşağı ezofageal sfinkter 40 sm məsafədə yerləşir. Qida borusunun daxili diametri 1,5-2,5 sm olub, onun distal hissəsində maksimuma çatır. Aorta qövsünün bayır hissəsi hesabına yaranan mənəfəzin kompressiyasına kəsici dişlərdən təxminən 25 sm məsafədə, sol baş bronxun törətdiyi kompressiyaya isə ondan bir qədər aşağıda rast gəlinir. Ürəyin, xüsusən sol qulaqcığın təzyiqi hesabına yaranan basıq sahə isə daha distal məsafədə aşkar edilir. Qida borusunun həqiqi sonu endoskopik olaraq aşağı ezofageal sfinkterin lokalizasiyası ilə və ya boruşəkilli peristaltik dalğaların görünən sona çatması ilə müəyyən edilə bilər.



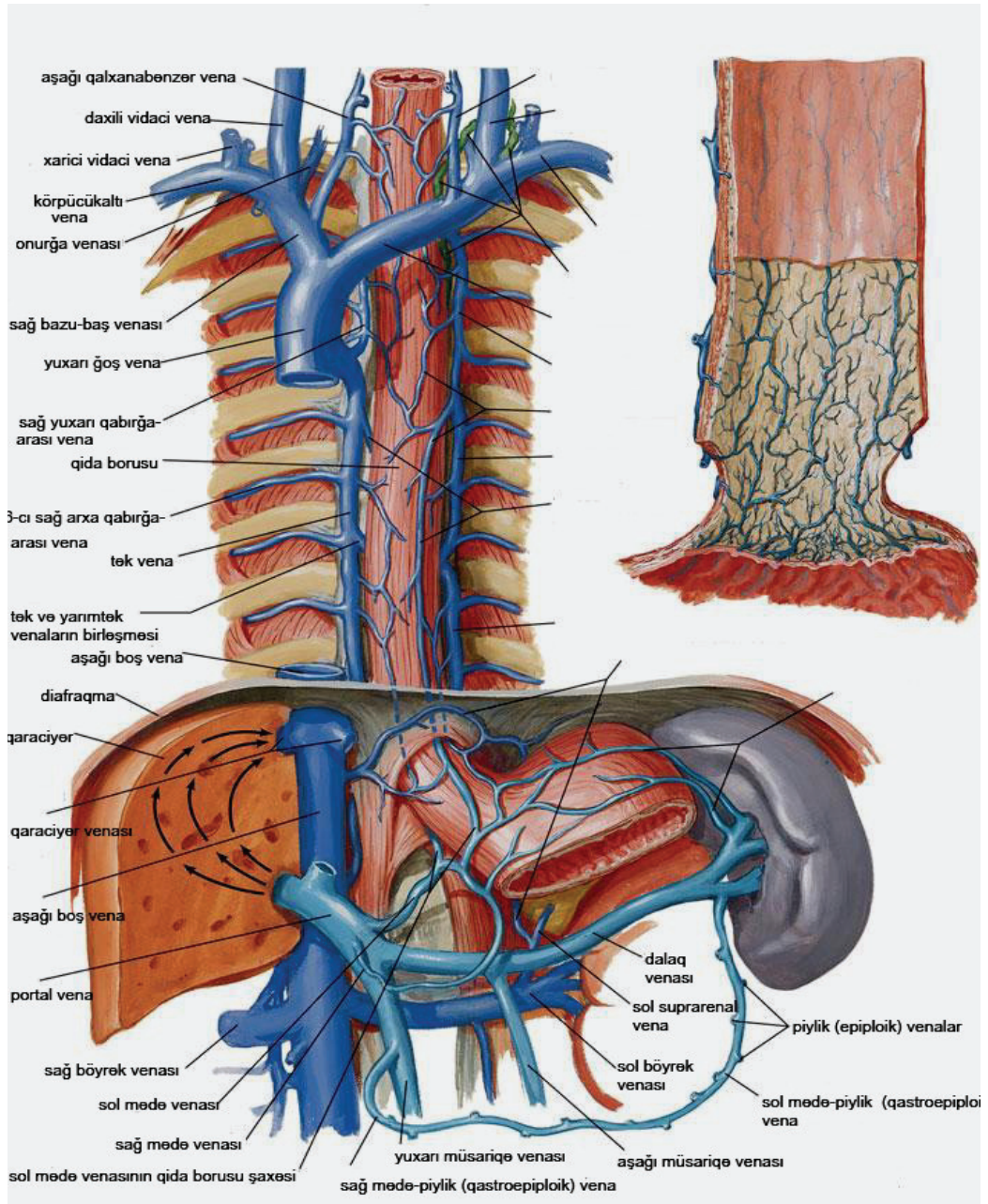
Qida borusunun selikli qişasının səthi rənginə və topoqrafiyasına görə homogen olur. O, *üzüybənzər-udlaq səviyyəsindən* (üzüybənzər qıgırdaq) skvamokolumnar birləşmə (Z xətti) səviyyəsinə qədər bozuntul açıq-çəhrayı rəngdə olur. Yaxşı işıqlandırma şəraitində baxdıqda kiçik, xətti istiqamətdə yerləşmiş selikli qişa damarları görünə bilər. Qida borusu genişləndikdə (məs., axalaziyada) çoxlu damarlar gözə çarpır. Axalaziyada qida borusunun damar mənzərəsi düz bağırsağın damar mənzərəsinə oxşayır. Normal halda Z xətti (selikli qişanın yastı epitel və silindrik epitelin birləşdiyi zona) bu damar mənzərəsinin kəskin itməsi, rənginin qırmızımtıl-narıncı rəngə keçməsi və mədənin kardial hissəsinin selikli qişasının zəif qranulyar olması ilə ayırd edilir. Bu xətt normada difraqma dəliyi səviyyəsindən yuxarıda və ya aşağıda yerləşə bilər (şəkil 3.4).

Qan təchizati

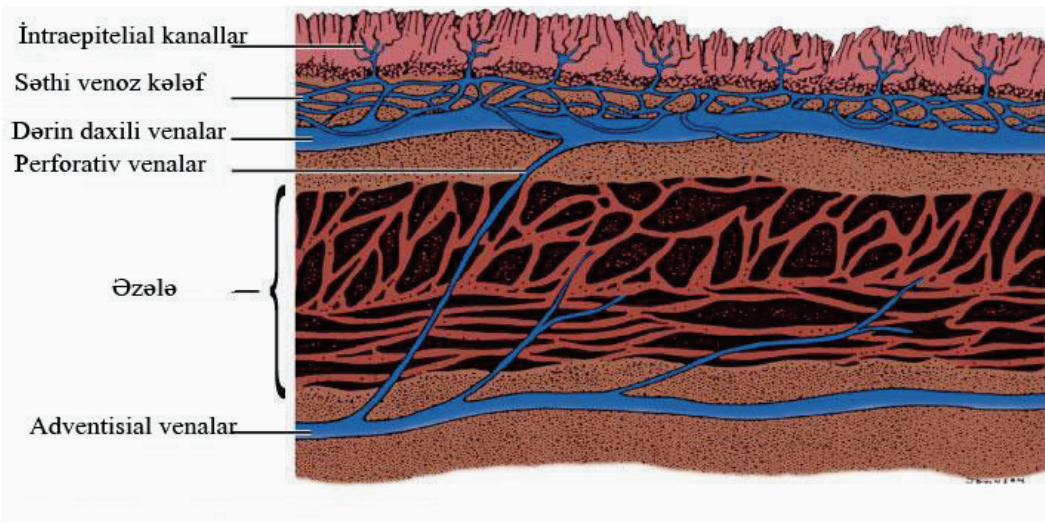
Qida borusunun arterial qan təchizati seqmentar xarakter daşıyır. Boyun şöbəsi əsasən aşağı qalxanabənzər arteriyaların şaxələri ilə təchiz olunur. Ümumi yuxu, körpücükaltı, vertebral və qalxan faringeal kimi digər arteriyaların şaxələri ilə də əlavə təchiz oluna bilər. Döş şöbəsi aorta şaxələri, sağ qabırğaarası və bronx arteriyaları ilə, qarın şöbəsi isə sol mədə, qısa mədə və sol aşağı difraqma arteriyalarının şaxələri ilə təchiz olunur (şəkil 3.5). Qan təchizati *seqmentar xarakter* daşdığına görə, qida borusunun rezeksiyası əməliyyatlarında devaskulyarizasiya və işemiya halları nəzərə alınmalıdır. Kiçik ölçülü *intraepitelial venoz kanallar subepitelial səthi venoz kələflərə* açılır. Bu kələflər isə öz növbəsində selikaltı qatda yerləşən *həqiqi venalara* açılır. *Səthi venoz kələf və dərin həqiqi venalar* gastroezofageal birləşmə səviyyəsində mədənin *eyni adlı damar və kələfi ilə* birləşir (şəkil 3.6-3.7). *Perforativ venalar dərin həqiqi venaları adventisial venalarla* birləşdirir. Boyun şöbəsi səviyyəsində adventisial venalar aşağı qalxanabənzər venaya, dərin boyun venasına, vertebral venaya və peritraxeal venoz kələfə açılır. Döş səviyyəsində adventisial venalar sağ tərəfdə *v. azigos-a*, sol tərəfdə isə *v. hemiazigos* olmayan hallarda *v.v. intercostalis-ə* açılır. Qastroezofageal birləşmə səviyyəsində *portal sistem qan dövrəsinə qida borusunun, mədənin pankreasın, dalağın, difraqmanın və peritonarxası sahənin venaları* cəlb olunur. Anatomik tədqiqatlara əsasən, gastroezofageal nahiyə portal və *v. azigos* sistemləri arasında yüksək təzyiq fərqi olan zonadır və buna görə də, portal hipertenziyalarda venoz genişlənməyə məruz qalır. Portal hipertenziya zamanı selikaltı qatda olan dərin *həqiqi venalar* və *subepitelial səthi venoz kələf* genişlənir, mənfəzə doğru qabarır və qida borusu varikozunu formalaşdırır. Portal hipertenzialı xəstələrdə bu venalar qanın portal venadan sistem qan dövrəsinə qayıtmasında kollateral rolunu oynayır.



Şəkil 3.5. Qida borusunun arteriyaları



Şəkil 3.6. Qida borusunun venaları



Şəkil 3.7. Qida borusunun divardaxili venaları

Əgər təzyiq və ya qan axını kəskin artarsa, bu venalar spontan olaraq cırılır və kəskin qanaxmaya gətirib çıxarır. Varikoz qanaxmaya demək olar ki, bütün hallarda qida borusunun aşağı 6-8 sm hissəsində rast gəlinir. Varikoz genişlənmələr aorta qövsünə — yəni qida borusunun aşağı hissəsinin *v. azigos* sisteminin yuxarı boş venaya açılan hüdduduna qədər sahəsini əhatə edə bilər. Bu səviyyədən yuxarıda yerləşən varikoz genəlmələrə «enən» varikoz deyilir. «Enən» ifadəsi venoz obstruksiyanın anatomik yerinin varikozdan yuxarıda—ya boyun venoz sistemində, ya da yuxarı boş venada olduğunu göstərmək üçün işlədilir. Varikoz sonradan venoz obstruksiya yerindən aşağıda inkişaf edir. Tipik distal qida borusu varikozları isə portal venoz axınından yuxarıda və ya bu axına münasibətdə yuxarıda inkişaf edir.

Innervasiyası

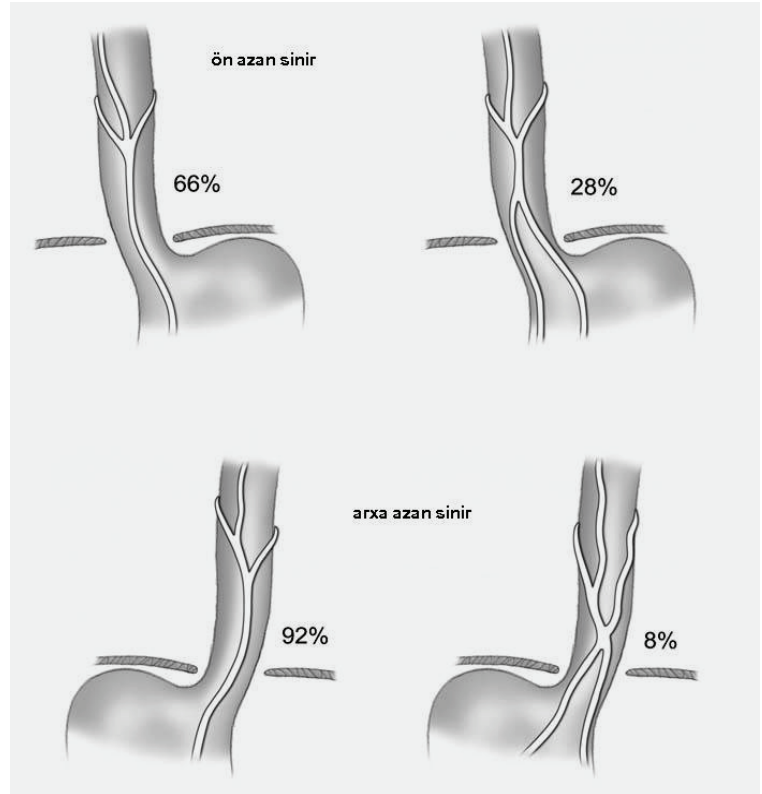
Boyun səviyyəsindən aşağıda azan sinirin tərkibində simpatik və parasimpatik sinir liflərinin olmasına baxmayaraq, azan sinir qida borusunu yalnız *parasimpatik innervasiya ilə* təmin edir. Qida borusunun boyun şöbəsi azan sinirdən ayrılan *n. laryngeus recurrens* ilə innervasiya olunur. Azan sinirin şaxələri və sol *n. laryngeus recurrens* qida borusunun döş şöbəsinin yuxarı hissələrini innervasiya edir. Sağ və sol azan sinirlər simpatik sinir lifləri ilə qarşılıqlı şəkildə qida borusunun sinir kələfini əmələ gətirirlər. Qida borusu kələfindən xaric olduqdan sonra, diafraqmadan yuxarıda müxtəlif səviyyələrdə *ön və arxa azan sinir kötükləri* formalaşır.

Diafraqmanın qida borusu dəliyi nahiyəsində innervasiyanın müxtəlif variantları mümkündür. Qida borusu dəliyi nahiyəsində ön azan sinir təxminən 60% hallarda, arxa azan sinir isə 90%-dən çox hallarda tək köyük şəkildə olur (şəkil 3.8.). Diafraqmadan aşağıda ön azan köyük (yəni sol azan sinir) ön mədə şaxələrinə və qaraciyər şaxələrinə ayrılır. Arxa azan köyük (yəni sağ azan sinir) isə arxa mədə şaxələrinə və günəş kələfi şaxələrinə ayrılır. Simpatik innervasiyası yuxarı boyun qanqlionu, simpatik ilgək, böyük daxili üzvlər siniri (*n. splanchnicus major*), döş aorta kələfi və günəş qanqlionu vasitəsilədir.

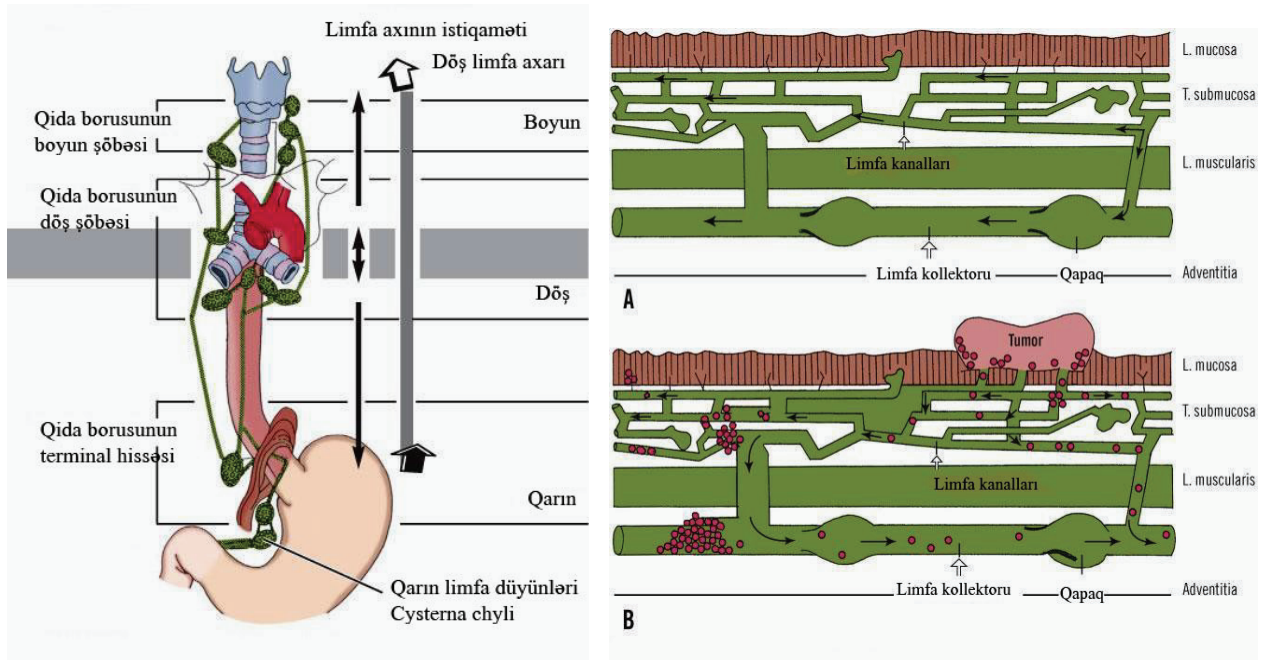
Limfa damarları

Qida borusu divarının selikli və selikaltı qatında sıx limfa damarlar şəbəkəsi vardır. Bu damarlar əzələ qatını deşib limfa düyünlərinə açılmazdan əvvəl *boylama istiqamətdə müxtəlif məsafələr qət edirlər. Dərin boyun limfa düyünləri* qida borusunun yuxarı şöbələrindən limfanı qəbul edir. Daha distal səviyyələrdə limfa damarları qonşu limfa düyünlərinə açılır. *Daxili vidaci, traxeal, traxeobronxial, arxa mediastinal və perikardial düyünlər* qonşu ezofageal seqmentlərdən limfanı qəbul edirlər (şəkil 3.9).

Arterial təchizatdan fərqli olaraq limfa təchizatı *seqmentar deyildir*. Limfa düyünləri zənciri arasında çoxsaylı qarşılıqlı əlaqələr vardır. Buna görə də qida borusunun xərçəngində intramural və mediastinal limfa düyünlərinə tez və geniş metastatik yayılmalar nəzərə alınmalıdır.



Şəkil 3.8. Diafraqma səviyyəsində ön və arxa azan sinirlərin konfigurasiyası fərqli və cərrahi əməliyyatlarda vacib ola bilər



Şəkil 3.9. Limfanın qida borusundan axın istiqamətləri

Qida borusunun fiziologiyası

Qida borusunun əsas funksiyası udulan qidانی udlaqdan mədəyə keçirməkdir. Mədə möhtəviyyatının qida borusuna retroqrad axınının qarşısı *aşağı ezofageal sfinkter* (AES) vasitəsilə alınır. Normada *üzüybənzər-udlaq əzələnin* tonik yığılması nəticəsində bağlı qalan *yuxarı ezofageal sfinkter* (YES) hesabına nəfəsalma zamanı havanın qida borusuna daxil olmasının qarşısı alınır. Yuxarı və aşağı ezofageal sfinkterlərin amplitudu və uzunluğu, udma nəticəsində bu sfinkterlərin boşalma müddəti və dərəcəsi, qida borusu cismində peristaltik aktivliyin xüsusiyyətləri xüsusi kateterlər vasitəsilə öyrənilə bilər.

Yuxarı ezofageal sfinkter 2,5-4,5 sm uzunluğunda olub, sakit halda əsas təzyiği 16-118 mm.c.süt (orta hesabla 42 mm.c.süt) arasında dəyişir. Udma aktı zamanı onun boşalma müddəti 0,5-1,2 san-dir. YES-in boşalma fazasının ardınca gələn yığılma fazası əksər hallarda qida borusu daxilində sakit haldakı yığılmadan iki dəfə artıq təzyiğ yaradır və 2-4 saniyə davam edir. Qida borusunun cismində 3 tip yığılmalar görünür. *Birincili peristaltika* proqressiv olub iradi udma aktı nəticəsində yaranır. *İkincili peristaltika* da proqressivdir, lakin o iradi udma aktı nəticəsində deyil, genişlənmə və ya qıcıqlanma nəticəsində yaranır. *Üçüncülü yığılmalar* qeyri-proqressiv (eyni vaxtda yaranan) yığılmalar olub, həm udma aktından sonra, həm də udma aktları arasındakı fasilədə spontan olaraq əmələ gəlir. Udulmuş qida porsiyası udlaqdan qida borusuna keçən kimi birincili peristaltik dalğalar aktivləşir və qida borusu boyunca 2-5 sm/san sürətlə enir. 4-8 san ərzində qida porsiyasını mədəyə keçirir. Normada proqressiv peristaltik yığılmalar (birincili dalğalar) duru halda qida qəbulu zamanı udma aktını 97% hallarda müşayiət edir. Qida borusu daxilindəki təzyiğ dərindən nəfəsalma zamanı maksimal mənfi (-5-dən -10 mm.c.süt-na qədər) və nəfəsvermə vaxtı maksimal (0-dan 5 mm.c.süt-na qədər) olan döşdaxili təzyiği əks etdirir. 2-ci və 4-cü saniyələr arasındakı yığılmalar dövründə qida borusunun peristaltik təzyiği 20-100 mm.c.süt. arasında dəyişir. Əgər udulmuş qidanın bütün porsiyası qida borusundan mədəyə keçmirsə, ikincili peristaltik dalğalar başlanır. Bu yığılmalar da birincili dalğalar kimi proqressiv və ardıcıldır, lakin onlar qida borusunun saya əzələ segmentindən başlayır (aorta qövsünə yaxın səviyyədə) və qida borusu daxilində qalmış qida mədəyə keçənə qədər davam edir. Beləliklə, birincili dalğalardan fərqli olaraq, ikincili dalğalar iradi udma aktı nəticəsində deyil, qida borusunun lokal genişlənməsi nəticəsində qeyri-iradi olaraq əmələ gəlir. Üçüncülü yığılmalar eyni vaxtda əmələ gəlir, qeyri-proqressiv və qeyri-peristaltikdir. O, birfazlı və ya çoxfazlı olmaqla, qida borusunun istənilən yerində əmələ gələ bilər və saya əzələlərin qeyri-

koordinativ yığılmalarını əks etdirir. Məhz bu yığılmalar qida borusu spazmının barium horrası ilə aparılan kontrast müayinəsində qida borusuna klassik «findıqqıran» (təsbeh) görünüşü verir. Mexaniki və ya funksional obstruksiyalı xəstələrdə sakit halda intraezofageal təzyiğin artması və qida borusunun hərəki funksiyasının pozulması müəyyən edilir.

Aşağı ezofageal sfinkter (AES) qida borusunun aşağı ucunda *pilorus*-a bənzər anatomik sfinkterin olmasını göstərmək üçün işlədilir. Qida borusunun distal 3-5 sm hissəsində sakit halda manometrik olaraq yüksək təzyiqlə zona aşkar edilir ki, bu da mədə möhtəviyyətinin qida borusuna reflüksünün qarşısını alan baryer rolunu oynayır və bununla da fizioloji sfinkteri əks etdirir. AES-in bu fəaliyyətinin saxlanmasına cavabdeh olan faktorlar tam aydınlaşdırılmamışdır, lakin müsbət intra-abdominal təzyiğin təsiri altında olan distal abdominal seqmentin olması əksər antireflüks əməliyyatlarının müvəffəqiyyətlə nəticələnməsində vacib olan faktorlardan sayılır. Sakit halda AES-in daxilindəki təzyiqlər 10-20 mm.c.süt arasında dəyişir, lakin AES-in normal fəaliyyəti və ya çatışmazlığında bu təzyiğin əhəmiyyəti mütləq deyildir. Belə ki, gastroezofageal reflüksü olmayan xəstələrdə AES-də manometrik olaraq çox aşağı təzyiqlər və əksinə, güclü reflüksü olan xəstələrdə isə çox yüksək təzyiqlər aşkar edilə bilər. *Aşağı ezofageal sfinkterdə təzyiqlər 6 mm.c.süt-dən aşağı, uzunluğu isə 2 sm-dən qısa olan hallarda AES çatışmazlığı və gastroezofageal reflüks ehtimalı yüksək olur.* AES qida borusunun diafraqma dəliyi nahiyəsində yerləşir. Udma aktının ardınca 1,5-2,5 san ərzində AES-in boşalması baş verir və 4-6 san davam edir. Qidanın mədəyə keçməsinin ardınca, o yığılır və 7-10 san ərzində 25-30 mm.c.süt təzyiqlər törədir, sonra isə AES-in təzyiqləri sakit haldakı təzyiqlə qədər enir. AES-dəki təzyiqlər hər bir şəxsədə fərqlidir və *sinir, hormonal, miogen, mexaniki və mühit amillərinin* təsirindən asılıdır.

Qida borusunun yuxarı sfinkteri (yuxarı ezofageal sfinkter). Qida borusunun yuxarı ucunda yerləşir. O, 2-3 sm sahəni əhatə edən eninəzolaqlı əzələ qalınlaşmasından əmələ gəlmişdir. YES udma vaxtı istisna olmaqla bağlı qalır. Sakit halda YES-də təxminən 40 mm.c.süt. təzyiqlər aşkar edilir. Bu təzyiqlər gastroezofageal reflüks və udulmuş qidanın çətin keçməsi zamanı aspirasiyanın qarşısını almaq üçün vacibdir. YES-in udma aktına cavab olaraq boşalmasının pozulması *yuxarı ezofageal disfagiya və aspirasiyaya* səbəb ola bilər.

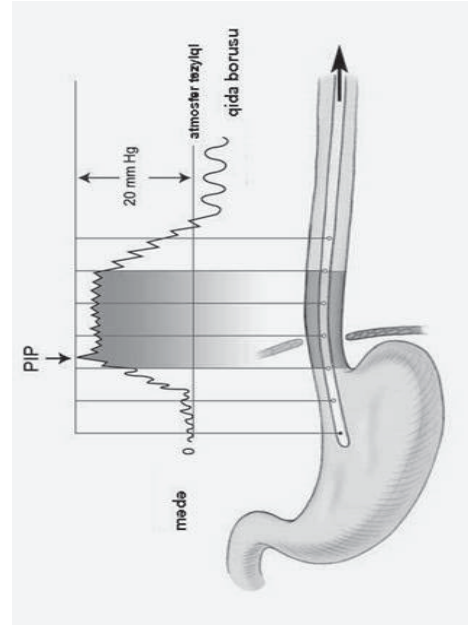
Qida borusunun cismi. Qida borusunun yuxarı 1/3-nin əzələsi (yəni boyun şöbəsi) eninəzolaqlı əzələ liflərindən, aşağı 2/3 hissəsi isə sayə əzələ liflərindən təşkil olunmuşdur. Sayə əzələlər daxili sirkulyar və xarici boylama liflərdən ibarətdir. Qida borusunun seroz qatı yoxdur. Sakit halda qida borusu cismində daxili təzyiqlər tənəffüs siklindən asılı olaraq fərqlidir və -8-dən +5 mm.c.süt.-na qədər dəyişir. Udma aktına cavab olaraq peristaltik yığılma qida borusunun yuxarı ucundan aşağı ucuna doğru gedir. Qida borusunun peristaltik hərəkəti zamanı yığılmanın amplitudu 60 ± 5 mm.c.süt. təşkil edir. Qida borusunun mənfəzində turşuluq artdıqda güclü peristaltik dalğalar başlanır ki, bu da qida borusundakı turşunu xaric etməyə xidmət edir. Bu «ezofageal nasos» mexanizmi bütövlükdə mədə-bağırsaqlar sisteminin normal fəaliyyəti üçün vacibdir.

Qida borusunun aşağı sfinkteri (aşağı ezofageal sfinkter). Aşağı ezofageal sfinkter (AES) qida borusunun aşağı ucunda yerləşir və orqanın distal 3-5 sm sahəsini əhatə edir. AES-in çox hissəsi qarın boşluğunda yerləşir, lakin qısa seqmenti diafraqmadan yuxarıya doğru genişlənir. Qida borusunun terminal hissəsinin sayə əzələlərinin ixtisaslaşmış təbiəti və özünəməxsus innervasiyası fizioloji sfinkterin əsas fəaliyyətini təmin edir. Bu ixtisaslaşmış sayə əzələ lifləri lokal olaraq peptidergik və qeyri-peptidergik neyronlar tərəfindən hasil olan bir sıra peptidlərə (məs., vazoaaktiv intestinal peptid, P substansiyası) və qeyri-peptid neyrotransmitterlərə həssas reseptorlara malikdir. AES qida borusunun cismi ilə mədənin kardial hissəsi arasında yerləşən yüksək təzyiqlə zona. Normada əsas təzyiqlər sayılan 20 ± 5 mm.c.süt. udma aktı dövrü istisna olmaqla sabit saxlanır. Udma aktı zamanı təzyiqlər 0 mm.c.süt. qədər düşür ki, bu da qida borusunun peristaltik yığılmalarının köməyi ilə udulmuş qidanın mədəyə keçməsinə imkan verir (şəkil 3.10). Sakit halda AES-dəki yüksək təzyiqlər mədə möhtəviyyətinin qida borusuna reflüksünün qarşısını alır. Qarındaxili təzyiqlərin və mədənin pH-nın artmasına (qələviləşməsinə) cavab olaraq aşağı ezofageal sfinkter yığılır və onun təzyiqlərini artırır.

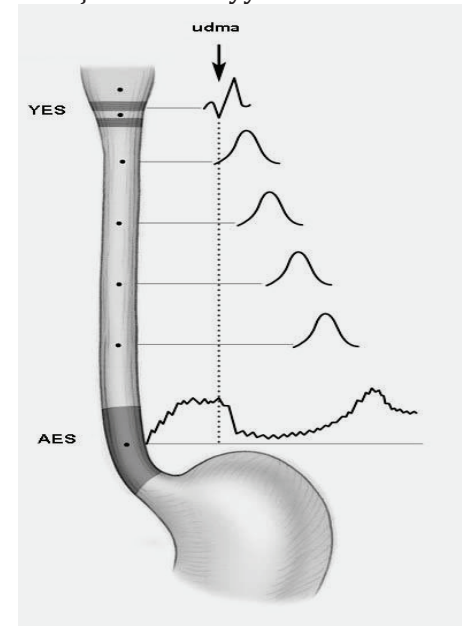
Yuxarıda qeyd olunduğu kimi, udma aktına cavab olaraq aşağı ezofageal sfinkter boşalır, bu fəaliyyət aşağı ezofageal sfinkterin əzələlərindəki neyronlarda lokal xaric olan vazoaaktiv intestinal peptid (VIP) və azod oksidi (NO) hesabına həyata keçirilir. Aşağı ezofageal sfinkterin təzyiqinin aşağı düşməsinə səbəb olan digər amillərə *nikotin, mədə turşuluğunun artması, yağlı qida qəbulu, xolesistokininlərin ifraz olunması və s.* daxildir.

Qida borusunun selikli qişası. Qida borusunun daxili mənfəzinin əksər hissəsi, distal 3-5 sm istisna olmaqla, buynuzlaşmayan yastı epitel hüceyrələrindən təşkil olunmuşdur. Distal hissənin selikli qişası isə yastı epiteldən tutmuş mədənin yuxarı kardial hissəsi üçün xarakterik olan silindrik epitelə qədər dəyişə bilər.

Udmanın mexanizmi. Qida və ya maye udlağa daxil olarkən udlağın yığılması başlanır. Udmanın lap başlanğıc anında yuxarı və aşağı ezofageal sfinkterlərin hər ikisi boşalır. Udlağın yığılması qidانی qida borusunun yuxarı şöbəsinə keçirir və ardınca qida borusu cisminin müntəzəm yığılması başlayır və qida boşalmış vəziyyətdə olan aşağı ezofageal sfinkterdən keçərək mədəyə düşür. Sonra qida borusunun peristaltik hərəkətinin ardınca aşağı ezofageal sfinkter yığılır. Qida porsiyası mədəyə daxil olana qədər intraezaofageal təzyiqin artması hesabına meydana çıxan və azan sinir vasitəsilə çatdırılan ezofaqoqastral refleks sayəsində mədə qidانی qəbul etmək üçün boşalmış vəziyyətdə olur. Mədənin boşalma prosesi mədənin dibi və cismi nahiyəsindəki sinir uclarından xaric olan VIP və NO hesabına baş verir. Normal udma mexanizmi şəkil 3.11-də öz əksini tapmışdır.



Şəkil 3.10. AES qida borusunun distal şöbəsinin müxtəlif nöqtələrində sakitlik təzyiqini ölçməklə müəyyən edilə bilər.



Şəkil 3.11. Normal udma mexanizmi

QIDA BORUSUNUN XƏSTƏLİKLƏRİNƏ KLİNİK VƏ DİAQNOSTİK YANAŞMA

Qida borusu xəstəliklərinin diaqnostikasında düzgün toplanmış *anamnez və instrumental müayinə metodları* mühüm əhəmiyyət kəsb edir. Qida borusunun boyun şöbəsi istisna olmaqla, yerdə qalan hissələri fiziki müayinə üçün əlçatan deyildir. Bu baxımdan sorğu əsasında xəstənin şikayətlərinin öyrənilməsi vacib əhəmiyyət kəsb edir.

Qida borusu xəstəliklərinin əsas simptomlarına *disfagiya, ağrı və mədə qıçqırması* daxildir. Xüsusi müalicə kursunu müəyyən etmək üçün bunların hər biri fərqli diaqnostika və xəstəyə kliniki yanaşma tələb edir.

Disfagiya. Udmanın çətinləşməsi və qida borusunun müəyyən səviyyəsində qidanın ilişib qalma hissi ilə müşayiət olunması qida borusu xəstəliklərinin ən vacib simptomudur. Xəstələr qidanın ilişib qaldığı yeri göstərə bilirlər ki, bu nahiyə də əksər hallarda patologiyanın olduğu zonaya uyğun gəlir. Erkən mərhələdə disfagiya ancaq bərk qidalarla məhdudlaşır, lakin sonradan mayelərin qəbulu zamanı da meydana çıxır. Xəstələr bəzən qida borusu xəstəliyinin ilk simptomu kimi meydana çıxan qida qəbulundan sonrakı obstruksiya ilə müraciət edə bilirlər. Bu halda zədələnmənin əsasını təşkil edən hal qida xaric edildikdən sonra istisna edilməlidir.

Disfagiya xəstələrə klinik yanaşma. Disfagiya xəstələrdə ən vacib məqam, istisna edilənə qədər karsinomanın olma ehtimalını güman etməkdir. Xəstəlik tarixi yazıldıqdan və fiziki müayinələr aparıldıqdan sonra *döş qəfəsinin rentgenoloji müayinəsi* və həzm traktının yuxarı şöbələrinin *bariumla müayinəsi* demək olar ki, ən yaxşı başlanğıc və spesifik testlər sayılır. Əgər patoloji prosesə selikli qısa cəlb olunmuşsa, həzm traktının yuxarı şöbələrinin *biopsiya ilə birlikdə endoskopiyası, yaxmanın götürülməsi* mühüm məlumatlar əldə etməyə imkan verir. Bariumla müayinənin və ezofaqoskopiyanın nəticələri mənfi olarsa, hərəki pozğunluğun olması mümkündür və buna görə də qida borusunun *manometriyası* da əldə edilməlidir. Bariumla müayinə qida borusunda divertikulun olmasını aşkar etmişdirsə, onda qida borusunun *manometriyası* da icra edilməlidir, çünki *divertikulun hərəki pozğunluqlarla birgə təsadüf olunma ehtimalı* yüksəkdir.

Döş nahiyəsində ağrı. Döş nahiyəsində ağrı qida borusu xəstəliklərinin əsas simptomlarındanıdır. Döş ağrıları udma zamanı meydana çıxırsa (odinofagiya), ağrı mənbəyinin qida borusu olması ehtimalı çox yüksəkdir. Əks təqdirdə, döş ağrılarının digər səbəbləri ciddi olaraq araşdırılmalıdır. Ağrılar yüngül və ya kəskin, küt və ya sıxıcı ola bilər. Döş ağrılarının ən çox rast gəlinən ezofageal səbəblərinə *diffuz ezofageal spazm və mədə turşusunun qida borusuna reflüksü* daxildir.

Döş nahiyəsində ağrıları olan xəstələrə klinik yanaşma. Döş nahiyəsində ağrıları olan xəstələrdə ilk diaqnostik addım ağrıların ürək mənşəli olduğunu *elektrokardiogram (EKQ), stress EKQ və ya talliumla skannerləşdirmə* vasitəsilə inkar etməkdir. Ağciyər və divararalığı patologiyalarını (məsələn döş aorta anevrizmasının partlaması), onurğa sütununun döş şöbəsinin və qabırğaların patologiyalarını istisna etmək məqsədilə *döş qəfəsinin rentgenoloji müayinəsinin* aparılması da vacib şərtlərdəndir. Əgər yuxarıdakı müayinələrin nəticələri normaldırsa, aşağıdakı testlərdən istifadə etməklə qida borusunun sistemli müayinəsi həyata keçirilir: barium udmaqla sineflüoroqrafiya, həzm traktının yuxarı şöbələrinin biopsiya ilə və ya biopsiyasız endoskopiyası, 24 saatlıq pH-metriya də daxil olmaqla qida borusunun hərəki müayinələri. Sonuncu müayinə ağrının səbəbini - ya diffuz ezofageal spazm, ya da turşu reflüksünün olmasını müəyyən etməyə imkan verir. Əgər 24 saatlıq pH-metriya testi mümkün deyilsə, onda *turşu infuziyası* (Bernşteyn) testindən istifadə oluna bilər. Ağrı turşunun reflüksü ilə əlaqədardırsa, onda 0,1N HCl məhlulunun nazoezofageal zondla infuziyası ağrı törədəcəkdir.

Mədə qıçqırması. Qıçqırma - qida qəbulunun ardınca xəstənin arxası üstə uzanmasından və ya əyildiyi vəziyyətdən asılı olmayaraq, döş sümüyü arxasında xoşagəlməz hiss şəklinə təzahür edən klassik gastroezofageal reflüks simptomudur. Mədə qıçqırması xəstənin qiymətləndirə bildiyi reflüks hissi ilə müşayiət oluna və ya olunmaya bilər. Tipik hallarda simptom süd və ya

antacid qəbuluna tez reaksiya verərək keçir. Yüngül başlanğıc simptomlar formal müayinələr tələb etmir və antacidlər, turşuluğu azaldan dərmanlarla konservativ terapiya, kiçik porsiyalarla qidalanma, yeməkdən sonra uzanmaqdan çəkinmək, bədən çəkisini azaltmaq və siqaret çəkməni dayandırmaq hesabına müalicə oluna bilər.

Mədə qıçqırması olan xəstələrə klinik yanaşma. Simptomlar keçmədikdə *diafraqmanın qida borusu dəliyi yırtığını və gastroezofageal reflüksü* aşkar etmək üçün *barium udmaqla rentgenoloji müayinə* də daxil olmaqla qida borusunun müayinəsinin aparılması lazımdır. Ezofagitin olmasını və onun kəskinliyini, gastroezofageal birləşmənin vəziyyətini, metaplaziyanın (həmçinin Barret epiteli kimi tanınan) olub-olmamasını müəyyən etmək üçün *həzm traktının yuxarı şöbələrinin endoskopik müayinəsi* də aparılmalıdır. Ezofagitin kəskinliyini mikroskopik qiymətləndirmək, Barret epitelinin olmasını təsdiq etmək və *displaziyanın* olub-olmamasını təyin etmək üçün çoxsaylı biopsiya nümunələrinin götürülməsi lazımdır. Gastroezofageal reflüksün cərrahi korreksiyası nəzərdə tutulan hallarda adətən ezofageal manometriyanın icra edilməsi də lazımdır. Əməliyyatönu dövrdə qida borusunun hərəki funksiyasının və onun «nasos fəaliyyətinin» normal olub-olmamasını antireflüks əməliyyatını icra etməzdən əvvəl müəyyənləşdirmək lazımdır. *Qida borusunun kəskin hərəki pozğunluğu olan xəstələrdə tam Nissen əməliyyatı icra edilərsə, əməliyyatdan sonrakı dövr kəskin və düzəlməyən disfagiya ilə nəticələnə bilər.*

Qida borusunun inkişaf qüsurlarının, zədələnmələrinin və xəstəliklərinin **əsas diaqnostika metodlarına** rentgenoloji və endoskopik müayinələr daxildir. Bundan əlavə, qida borusunun funksional pozğunluğunun olmasını, onun növünü, dərəcəsini müəyyən etmək üçün manometrik və radioizotop metodlardan, eləcə də turşuluğu təyin etmək üçün qida borusu daxili pH-metriyadan da istifadə olunur. Endoskopik ultrasəs müayinəsi də vacib diaqnostik əhəmiyyət kəsb edir.

Rentgenokontrast müayinə - qida borusunda anatomik və funksional dəyişiklikləri təyin etmək üçün geniş istifadə olunan metoddur. Disfagiyanın səbəbinin aşkar edilməsində o, *ilkin əsas müayinə metodu* olmalıdır. Bu zaman aşkar olunan anatomik dəyişikliklər qida borusunun tipik funksional pozğunluğu ilə müştərək rast gəlinə bilər. Kontrast maddə kimi, əsasən barium sulfatdan, *qida borusunun perforasiyasına şübhə olan hallarda isə, suda həll olan kontrast maddələrdən* istifadə olunmalıdır. Qida borusunun şişlərinin və divararalığının ekstraefozageal törəmələrinin diferensial diaqnostikası məqsədlə, eləcə də qida borusu şişinin invaziya dərəcəsini, onun ətraf toxumalara sirayət etməsini, regional limfa düyünlərinin vəziyyətini təyin etmək üçün *KT, MRT və endoskopik USM*-dən istifadə olunur.

Ezofaqofibroskopiya – qida borusunun selikli qişasındakı dəyişikliyi aşkar edən və biopsiya götürməyə imkan verən ən həssas müayinə metodudur. Ezofaqoskopiyadan müalicə məqsədilə də istifadə oluna bilər. Belə ki, onun köməyilə yad cisimləri xaric etmək, qida borusundakı çapıq strikturaları və anastomozları balonla dilatasiya etmək və bujlamaq, kardiyanın axalaziyasını müalicə etmək mümkün olur. Bundan əlavə, qida borusunun varikoz genəlmiş venalarından qanaxma olan hallarda endoskopik olaraq sklerozlaşdırıcı preparatları inyeksiya etmək, stenozlaşdırıcı qeyri-rezektabel şişlərdə borulu protezləri (stentləri) daimi yerləşdirmək də mümkündür. Qida borusunun kiçik xoşxassəli şişləri də endoskopik yolla xaric edilə bilər.

Endoskopik ultrasəs müayinəsi – qida borusu divarının zədələnmə dərinliyini təyin etməyə və divararalığı limfa düyünlərini aşkar etməyə imkan verir.

Ezofaqomanometriya – qida borusunun hərəki funksiyasının pozulmalarının öyrənilməsində vacib rol oynayır. Bu metod vasitəsilə kardiyanın axalaziyası, diafraqmanın qida borusu dəliyinin yırtığı, reflüks-ezofagit və s. kimi xoşxassəli patologiyalarda qida borusu divarı və sfinkterlərinin tonusu qrafiki olaraq öyrənilir.

pH-metriya – kardiyanın 5 sm yuxarıda yerləşdirilmiş xüsusi zondla gastroezofageal reflüksün intensivliyini təyin etməyə imkan verir. Gastroezofageal reflüks zamanı qida borusunda pH kəskin aşağı enir və ağrı sindromu güclənir.

QIDA BORUSUNUN ANADANGƏLMƏ ANOMALİYALARI

Qida borusunun ən çox rast gəlinən anomaliyalarına qida borusunun atreziyası (QBA) və traxoezofageal fistul (TEF) aiddir. Az rast gəlinən digər anomaliyalara qida borusunun anadangəlmə stenozu, qida borusunun haçalanması və qida borusunun anadangəlmə vaskulyar obstruksiyası daxildir.

QIDA BORUSUNUN ATREZİYASI VƏ TRAXEOEZOFAGEAL FİSTUL

Tarixi məlumatlar

Qida borusunun atreziyası ilk dəfə 1670-ci ildə *William Durston* tərəfindən, distal traxoezofageal fistul ilə birlikdə rast gəlinən qida borusu atreziyası isə 1697-ci ildə *Thomas Gibson* tərəfindən qeyd edilmişdir. Sonrakı 250 il ərzində bu patologiyaların qeyri-cərrahi vasitələrlə müalicəsi 100% ölümlə nəticələnmişdir. Onların cərrahi müalicəsinə XX əsrin 20-ci illərində—torakal cərrahiyyə bir elm kimi inkişafa başladıqdan sonra nail olunmuşdur.

Embriologiyası

Traxoezofageal fistul ilə birlikdə rast gəlinən qida borusu atreziyasının patogenezi tam məlum deyildir, çünki, qida borusu və traxeyanın normal embriologiyasının bəzi detalları hələ də müəyyənləşdirilməmiş qalmaqdadır.

Epidemiologiyası

Verilən məlumatlarda qida borusu atreziyasının rastgəlmə tezliyinin geniş diapazonda dəyişdiyi qeyd olunur. Finlandiyada onun rastgəlmə tezliyi 1:2440 təşkil etdiyi halda, ABŞ-da və Avstraliyada 1:4500-dür. ABŞ-ın Kaliforniya ştatında qida borusu atreziyasına qaradərili əhaliyə nisbətən (0,55:10000) ağdərili əhali arasında (1:10000) daha çox rast gəlinir. Ümumi populyasiyaya nisbətən (1%) yenidoğulmuş əkilər arasında qida borusu atreziyasının rastgəlmə tezliyi yüksək olub, təxminən 6% təşkil edir. Uzun müddət teratogen təsirə malik kontraseptiv preparatlar, talidomid və metimazol qəbul etmiş anaların uşaqlarında qida borusu atreziyasının meydana çıxma riski yüksəkdir.

Yanaşı anomaliyalar

Digər anadangəlmə anomaliyalar bir çox hallarda (50-70%) qida borusunun atreziyası ilə birlikdə rast gəlinir və yenidoğulmuşun müalicəsi və yaşama qabiliyyətinə təsir edir. Bu anomaliyalar qida borusunun traxoezofageal fistulsuz anomaliyalarında daha çox, H-tipli fistullarında isə az təsadüf olunur. Ən çox kardiovaskulyar anomaliyalar (11-49%), daha sonra sidik-cinsiyyət orqanlarının anomaliyaları (20-25%), qastrointestinal anomaliyalar (10-24%) və skeletin anomaliyaları (13-55%) rast gəlinir. Yanaşı nevroloji anomaliyalara sinir borusunun defekti (2,3%), hidrosefaliya (5,2%), anoftalmiya və ya mikroftalmiya (3,7%) aiddir. Digər yanaşı anomaliyalara qarın divarının defekti (4,3%) və diafraqma yırtığı (2,9%) daxildir.

Daha tez-tez rast gəlinən qastrointestinal anomaliyalara anorektal atreziya (9%), duodenal atreziya (5%), ileal atreziya, malrotasiya (4%), həlqəvari pankreas və pilorik stenoz aiddir. Sidik-cinsiyyət orqanlarının anomaliyalarına isə hipospadiya, xayaların enməməsi, böyrəklərin ageneziyası və ya hipoplaziyası, böyrəklərin sistik xəstəliyi, hidronefroz, vezikoureteral reflüks, uşaqlığın haçalanması, pelvioureteral və vezikoureteral obstruksiya, uraxus daxildir.

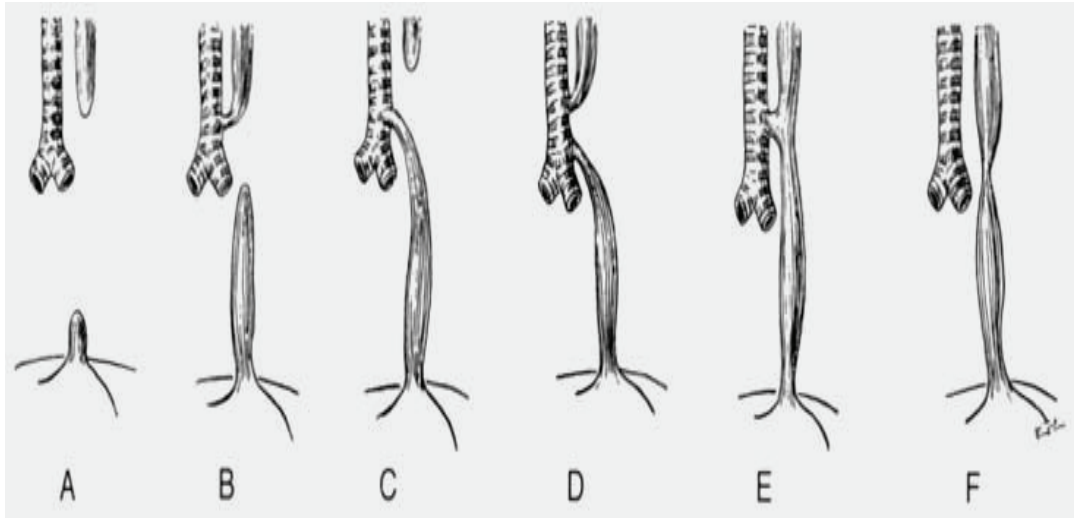
Qida borusunun atreziyası ilə əlaqədar olan ölüm hallarının əksəriyyəti kompleks ürək anomaliyaları ilə bağlıdır. Böyük ürək anomaliyaları ilə birlikdə rast gəlinən qida borusunun atreziyalarında yenidoğulmuşların ölüm riski 30% təşkil edir. Ən çox rast gəlinən anomaliya mədəciklərarası arakəsmənin defektidir və bu zaman ölüm göstəricisi 16% təşkil edir. Digər

anomaliyalara Fallo tetradası, *ductus arteriosus* və qulaqcıqlararası arakəsmənin defekti daxildir. Qida borusunun atreziyası, traxeoəzofageal fistul və ya hər ikisi olan yenidoğulmuşlarda aortanın koarktasiyasına 1-5% hallarda rast gəlinir.

Qida borusunun atreziyası traxeoəzofageal fistuldan əlavə, digər traxeobronxial və ağciyər anomaliyaları ilə birlikdə də rast gəlinə bilər. Bunlara ağciyərlərin ageneziası, sağ yuxarı pay bronxunun olmaması, bronxların anadangəlmə stenozu və s. aiddir. Birlikdə rast gəlinən sindromlara Daun sindromu, Fanconi anemiyası, Townes-Brock sindromu, Bartsocas-Papas sindromu və McKusick-Kaufman sindromu aiddir.

Təsnifatı

Ən çox istifadə olunan təsnifat Gross-un qəbul etdiyi təsnifatıdır (şək. 3.12).



Şəkil 3.12. Qida borusunun anomaliyalarının təsnifatı

- A. Qida borusunun traxeoəzofageal fistulsuz atreziyası;
- B. Proksimal traxeoəzofageal fistulla birlikdə rast gəlinən atreziya;
- C. Distal traxeoəzofageal fistulla birlikdə rast gəlinən atreziya;
- D. İkiqat (proksimal və distal) fistullu atreziya;
- E. Atreziyasız traxeoəzofageal fistul (H-tipli);
- F. Qida borusunun stenozu.

Diaqnostikası və klinik əlamətləri

Qida borusunun atreziyası olan yenidoğulmuşlarda həyatın ilk saatlarındakı simptomatik əlamətlərə *hipersalivasiya*, ilk qəbul olunmuş qidanın *requrgitasiyası* və *öskürmə* aiddir. Digər xüsusiyyətlərə qidalanmadan asılı olmayan *sianoz*, udma qabiliyyətinin olmaması və *zondun burundan və ya ağızdan mədəyə keçməməsidir*. Distal fistul olan hallarda nəfəsalma zamanı hava fistuldan mədəyə keçdiyindən qarın genişlənir. Mədə möhtəviyyəti traxeoəzofageal fistuldan keçərək traxeya və ağciyərlərə daxil olduqda kimyəvi pnevmonit inkişaf edə bilər. Qarın hava ilə genişləndiyindən diafraqma yuxarıya tərəf qalxır və ağciyərlərin vəziyyəti daha da pisləşir. Ağız suyunun traxeya daxilinə aspirasiyası ağciyər pozğunluqlarını daha da pisləşdirir.

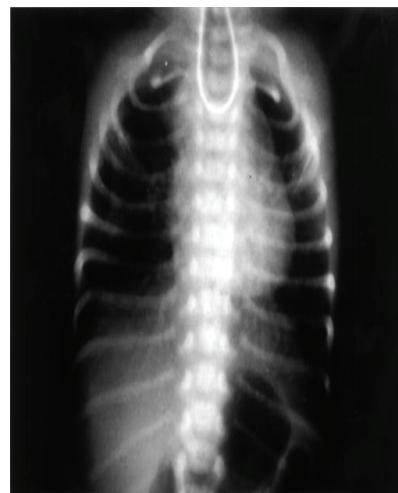Distal traxeoəzofageal fistul nə qədər geniş olarsa, bağırsaqların genişlənməsi və ağciyərlərin zədələnməsi də bir o qədər ağır olur. Bundan əlavə, yanaşı olaraq duodenal və ya anorektal atreziya kimi bağırsaqların anadangəlmə obstruksiyası olan hallarda, bağırsaqlar proksimal istiqamətdə daha da genişlənir ki, bu da tənəffüs pozğunluğunu kəskin olaraq pisləşdirir.

Qida borusunun atreziyası diaqnozunu təsdiq etmək üçün nisbətən bərk kateter ağızdan qida borusuna daxil edilir və müqavimətlə rastlaşana qədər itələnilir. Zond tipik hallarda 10-12 sm məsafədə dayanır. Yenidoğulmuşlarda mədənin kardial hissəsinə qədər olan məsafə təxminən 17 sm-dir. Qida borusunun atreziyası olan hallarda bəzən zond qatlanır və zondun mədəyə daxil olması haqqında yalançı hiss yarana bilər (şək. 3.13). Buna görə də zondun vəziyyətini qiymətləndirmək üçün rentgenoloji müayinə məsləhətdir. Yuxarı ezofageal cibləri genişləndirmək məqsədilə bu zondla qida borusuna kontrast vasitə kimi bir neçə ml hava vurulur, frontal və lateral rentgenoqrammalar əldə edilir. Lazım olarsa, diaqnozu təsdiq etmək üçün 0,5-1,0 ml duru bariumdən də istifadə oluna bilər.

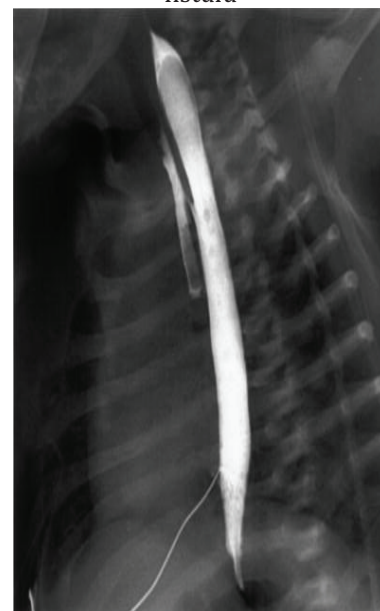Diqqətlə nəzarət olunan flüoroqrafiya vasitəsilə bariumdən istifadə etməklə proksimal traxeoefoqal fistulu təyin etmək mümkündür; adi şəraitdə neonatologiya şöbələrində aparılan portativ rentgenoloji müayinə zamanı traxeobronxial şaxələrdə aşkar edilən barium daha çox qırtlaqdan aspirasiya olunan kontrast materialı xatırladır və buna görə də traxeoefoqal fistul nəzərdən qaça bilər (şək. 3.14). Bununla belə, yuxarı cibin çox kiçik olması proksimal traxeoefoqal fistulun olmasını güman etməyə imkan verir. Mədə və bağırsaqda havanın olması isə distal traxeoefoqal fistulun olmasını təsdiq edir. Qarında havanın olmaması tipik hallarda traxeoefoqal fistulsuz atreziyanın olduğunu göstərir. Atreziyasız traxeoefoqal fistul diaqnozunun qoyulması daha çətin və o, əlavə olaraq klinik simptomlara əsaslanmanı tələb edir. Bundan əlavə, diaqnozu təsdiq etmək üçün bronxoskopiya və ezofaqoskopiya da tələb oluna bilər (şəkil 3.15).

Digər anadangəlmə anomaliyaların qida borusunun atreziyası ilə birlikdə rastgəlmə tezliyi 50-70% arasında dəyişdiyindən, qida borusunun atreziyasına görə aparılan müayinələrdə bu anomaliyaların da olma ehtimalı yaddan çıxarılmamalıdır. Buna görə də, yuxarıdakı müayinələrlə yanaşı exokardioqrafiya, böyrəklərin ultrasəs müayinəsi və xromosom müayinələri də aparılmalıdır.

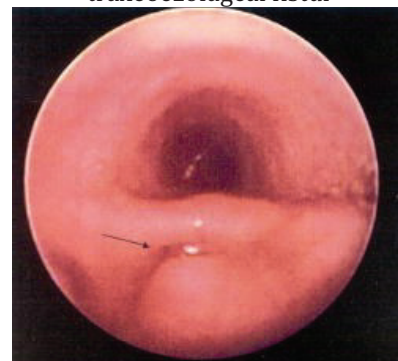
Əməliyyatı dövrədə daha çox diqqəti cəlb edən ağırlaşma *aspiration pnevmoniyadır*. O, udlaq möhtəviyyətinin aspirasiyası və ya traxeoefoqal fistuldan mədə möhtəviyyətinin traxeobronxial şaxəyə keçməsi nəticəsində yaranır. Əməliyyatı müalicə ilk növbədə onların qarşısını almağa yönəlməlidir. Diaqnoz təsdiq edildikdən sonra cərrahi korreksiya üçün hazırlıq aparılmalıdır. Aspirasiyanın qarşısını almaq məqsədilə udlaq 8F ölçülü zondla tez-tez təmizlənməlidir. Yenidoğulmuşun başı yuxarı vəziyyətdə saxlanılır. Venadaxili infuziyaya (10%-li dekstroza) başlanılır. Qanda oksigenin parsial təzyiqini sabit saxlamaq üçün oksigen terapiyasından istifadə olunur. Tənəffüs çatışmazlığı olan yenidoğulmuşlarda endotraxeal intubasiya icra edilməlidir. Maska ilə ventilyasiya məqsədəuyğun deyildir, çünki, o təcili qastrostomiya tələb edən kəskin mədə genişlənməsi



Şəkil 3.13. Qida borusunun atreziyası və traxeoefoqal fistulu



Şəkil 3.14. Kontrast ezofaqoqrammada kontrast maddə ilə dolmuş H-tipli izolə olunmuş traxeoefoqal fistul



Şəkil 3.15. Bronxoskopiya traxeyanın bifurkasiyadan yuxarı hissəsində traxeoefoqal fistul

törədə bilər. Sepsis və ya ağciyərin infeksiyasına şübhə olan hallarda geniş spektrli antibiotiklər (ampisillin+gentamisin kimi) təyin edilməlidir. Cərrahi korreksiyadan əvvəl yenidəyilmiş digər anadangəlmə anomaliyalara görə hərtərəfli yoxlanmalıdır. Xəstələrdə pnevmoniya və atelektazın inkişafının, mədə möhtəviyyətinin fistuldan traxeyaya reflüksünün qarşısını almaq məqsədilə ilk növbədə mədənin dekompressiyası məqsədilə qastrostomiya icra edilir.

Ağciyər ağırlaşmaları və ya digər ciddi anomaliyaları olmayan yenidəyilmişlərdə doğuşdan sonrakı ilk günlərdə birincili cərrahi korreksiya həyata keçirilə bilər.

Müalicəsi

Qida borusunun atreziyalarında ayırd edilən proksimal və distal uclar arasındakı məsafə 1,5 sm-dən böyük olmayan hallarda uc-uca anastomoz qoyulur, bu məsafə uzun olduqda isə onun proksimal ucu boyundan ezofaqostoma kimi bayıra çıxarılır, mədəyə isə qidalanma üçün qastrostoma qoyulur. Gələcəkdə ezofaqoplastika əməliyyatı həyata keçirilir.

Qida borusunun anadangəlmə stenozu olan yenidəyilmişlərdə stenozun uzunluğu 1,5 sm-dən kiçik olduqda onun divarının boylama istiqamətdə kəsilərək köndələn istiqamətdə tikilməsi icra edilir. Daralma sahəsi 2,5 sm-dən böyük olmadıqda, həmin sahənin rezeksiyası və uc-uca anastomoz da icra edilə bilər. Stenozun uzunluğu 2,5 sm-dən böyük olan hallarda ezofaqoplastika məqsəduyğundur. Traxeo-ezofageal və bronxoezofageal fistullarda isə fistul yolu xaric edilir və hər iki tərəfdə əmələ gələn defekt tikilərək bağlanır.

QIDA BORUSUNUN ZƏDƏLƏNMƏLƏRİ

Etiologiya və patogenezi

Qida borusunun zədələnmə səbəbləri müxtəlifdir. O, təcili müalicə tələb edir, çünki, müalicənin ləngidilməsi ölüm faizinin artmasına səbəb olur. Qida borusunun zədələnmələri iki qrupa bölünür: *qapalı və açıq zədələnmələr*. *Qapalı zədələnmələr* selikli qişa tərəfdən baş verir, *açıq zədələnmələr* isə bayır tərəfdən baş verir və əksər hallarda boynun və döş qəfəsinin daxilə nüfuz edən yaralanmaları zamanı müşahidə olunur.

Qida borusunun zədələnmələrinin ən çox rast gəlinən səbəblərinə *yatrogen zədələnmələr*, *spontan perforasiya* və *travmalar* aiddir. Qida borusunun yatrogen zədələnmələri arasında ən çox təsadüf edən *endoskopik əməliyyatlardır*. Bu zaman əsasən *üzüybənzər-udlaq zonası* zədələnir. Orta və distal hissələrin zədələnməsi isə maliqnezasiyanı təsdiqləmək üçün aparılan biopsiya və dilatasiya zamanı meydana çıxır. Qida borusunun yatrogen zədələnmələrinin az rast gəlinən səbəblərinə çətinliklə həyata keçirilən endotraxeal intubasiya, mini-traxeostomanın qeyri-vizual yeridilməsi, ağciyər xərçənginin rezeksiyası, qida borusunun abdominal şöbəsinin vizual nəzarət olmadan ayrılması, onurğanın boyun şöbəsində aparılan əməliyyatlar, qalxanabənzər vəzinin rezeksiyası və palliativ intubasiya, stent yerləşdirmə və qida borusu şişlərinin lazerlə müalicəsi aiddir.

Qida borusunun perforasiyasının səbəbləri

<i>Instrumental</i>	<i>Qeyri-instrumental</i>
<ul style="list-style-type: none"> • Endoskopiya • Dilatasiya • İntubasiya • Skleroterapiya • Lazerlə müalicə 	<ul style="list-style-type: none"> • Barotravma (çox nadir hallarda) • Postemetik (Boerhaave sindromu) • Döş qəfəsi və ya qarının küt travması • Boyun, döş və ya qarın boşluğunun penetrasion travmaları • Digər səbəblər (məsələn, fiziki ağır iş, defekasiya və s.)

Spontan cırılmaların ən çox rast gəlinən səbəblərinə *Boerhaave sindromu* (gücənmə nəticəsində törənən qida borusu cırılması) daxildir. Cırılma əsasən qida borusunun distal hissəsinin arxa-sol tərəfində əmələ gəlir və qadınlara nisbətən kişilər arasında 5 dəfə çox rast

gəlinir. Kəskin reflüks, kimyəvi yandırıcı maddələrin qəbulu, *Candida*, herpetik və immun-defisit infeksiyalar da həmçinin patoloji zədələnmələr törədir. Qida borusu divarının xərçəng hesabına dağılması mediastinal və ya plevral perforasiya törədə bilər. Deşici və ya küt travmaların təsirindən qida borusunun perforasiyası adətən digər zədələnmələrlə birlikdə təsadüf edir və vaxtında aşkar edilmədikdə proqnoz qeyri-qənaətbəxş olur.

Klinik mənzərəsi

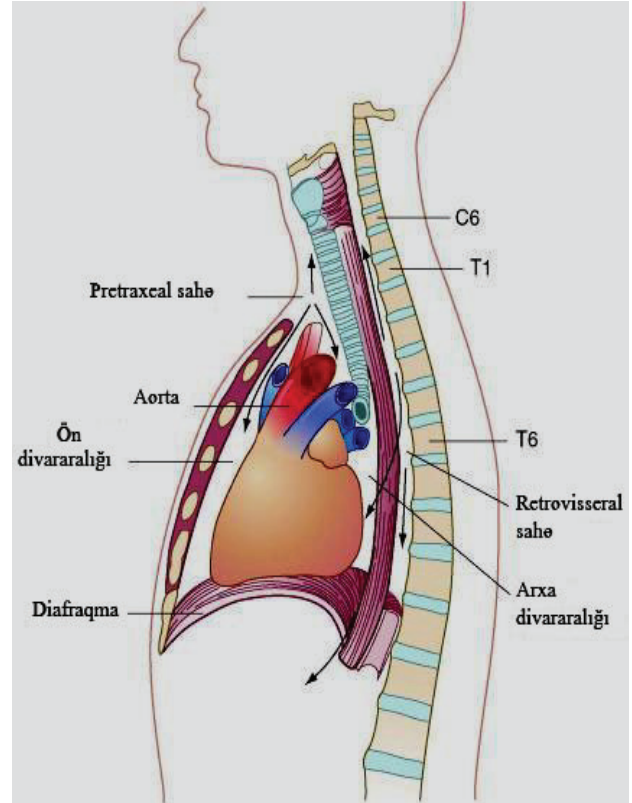
Qida borusunun zədələnmələrinin simptomları (ağrı, qusma, hematemezis, disfagiya, taxipnea, taxikardiya, yüksək hərarət, dərialtı emfizema) zədələnmələrin səbəbindən, lokalizasiyasından (boyun, döş, qarın) və infeksiyanın divararalığına yayılma yollarından asılı olaraq dəyişkəndir (şəkil 3.16).

Ən çox rast gəlinən simptom *ağrı* olub, xəstələrin 70-90%-də təsadüf olunur. Boyun şöbəsinin zədələnməsi boyun nahiyəsində ağrı, gərginlik hissi ilə xarakterizə olunur. Qida borusunun qarın şöbəsinin ön səthində zədələnmə olan hallarda xəncərəbənzər çıxıntının altında, arxa səthinin zədələnməsi olduqda və bu zədələnmənin kiçik piylik kisəsi ilə əlaqəsi olan hallarda isə bel nahiyəsinə irradiasiya edən küt ağrılar meydana çıxır. Qida borusunun döş şöbəsinin zədələnmələri zamanı zədələnen tərəfə irradiasiya edən kəskin retrosternal və ya döş ağrıları qeyd olunur. Qusmadan sonrakı cırılma olduqda gücənmə zamanı kəskin ağrı və qanlı qusma əlamətləri meydana çıxır. Qida borusunun zədələnməsi olan xəstələrin əksəriyyətində taxikardiya və taxipnoe qeyd olunur. Sepsis və ya üçüncü zonanın aydın nəzərə çarpan iltihabı meydana çıxan hallarda, hipotenziya və şok mümkündür. Qida borusunun boyun şöbəsinin zədələnmələrində dərialtı emfizemaya tez-tez, döş və qarın şöbələrində zədələnmələrində isə az hallarda rast gəlinir.

Mallory-Weiss sindromu zamanı gastroezofageal birləşmənin selikli qişasında cırılmalar əmələ gəlir. Hıçqırma və ya qusmanın ardınca qanqusma olur, lakin bu ağrı ilə müşayiət olunmur. Disfagiya adətən gec meydana çıxır və adətən döş şöbəsinin zədələnmələrində müşahidə olunur.

Diaqnostikası

Döş qəfəsinin *rentgenoloji müayinəsi* 90% xəstələrdə patologiyayı aşkar etməyə imkan versə də, zədələnmədən az vaxt keçən hallarda, o aşkar edilməyə də bilər. Pnevnomediastinum, dərialtı emfizema, divararalığın genişlənməsi və ya divararalığında maye-qaz səviyyəsinin olması qida borusunun perforasiyasını inkar etmək üçün təcili müayinələrin aparılmasını tələb edir. Qida borusunun aşağı 1/3-nin perforasiyası olan xəstələrdə soltərəfli hidropnevotoraks müəyyən edilir. *Suda həll olan kontrast maddələrdən* (qastroqrafın) istifadə etməklə ezofaqogrammalar əldə olunmalıdır. Döş qəfəsinin *kompüter-tomoqrammasında* əksər hallarda divararalığın perforasiya olan tərəfində maye və ya qaz aşkar edilir. Endoskopik manipulyasiya zamanı perforasiyaya şübhə varsa, havanın üfürülməməsi şərti ilə diqqətli vizual müayinə



Şəkil 3.16. Qida borusunun boyun və döş şöbələrində zədələnmələrindən sonra infeksiyanın divararalığı və plevra boşluğuna yayılma yolları.

aparılmalıdır. Qida borusunun instrumental müayinələrindən sonrakı dövrdə ağrı və ya hərarətin olması ilk növbədə qida borusunun perforasiyasına şübhə oyatmalıdır. Belə hallarda, qida borusunun təcili *kontrast rentgenoloji müayinəsi* göstərişdir. Belə ki, qida borusunun perforasiyasına görə ölüm faizi ilə, bu diaqnoz qoyulan andan onun müalicəsinə qədər keçən vaxt arasında asılılıq vardır.

Müalicəsi

Zədələnmənin (perforasiyanın) etiologiyası, lokalizasiyası və perforasiya baş verən andan müalicəyə qədər keçən vaxt müalicənin proqnozuna öz təsirini göstərir.

Qusma nəticəsində törənən cırılmalar zamanı diaqnoz gec təsdiq olunduğundan və ətraf zona massiv çirkləndiyindən ölüm faizi daha yüksək olur. Cırılma döş boşluğu istiqamətində nə qədər geniş olarsa, ölüm faizi də bir o qədər yüksək olur. Endoskopik müayinə və ya manipulyasiyalar zamanı meydana çıxan yatrogen perforasiyalar daha erkən aşkar olunduğuna görə ölüm faizi aşağı olur. Qida borusunun kəskin perforasiyalarında ilkin müalicə divararalığını bakteriyaların və ağız suyunun kimyəvi təsirindən qorumağa, eyni zamanda hipovolemiyanı aradan qaldırmağa yönəldilməlidir. Ağızdan qida və ya mayelərin qəbulu dayandırılmalı və xəstəyə ağız suyunu udmaması məsləhət görülməlidir. Ağız boşluğunun mikroflorasına qarşı geniş spektrli antibiotiklər təyin edilməlidir. Bu məqsədlə sefalosporinlərdən sefazolin 1 q-dan gündə 4 dəfə vena daxilinə və aminoqlükozidlərdən gentamisin təyin edilə bilər. Qastroezofageal reflüks nəticəsində divararalığının mədə möhtəviyyəti ilə əlavə çirklənməsinin qarşısını almaq üçün nazoqastral zond saxlanmalı və mədənin dekompressiyası icra edilməlidir.

Qida borusu zədələnmələrinin müalicəsi perforativ dəliyin ölçüsündən, lokalizasiyasından, diaqnozun təsdiq olunmasına qədər keçən vaxtdan, divararalığı və plevranın çirklənmə dərəcəsi, qida borusunda yanaşı xəstəliklərin olmasından asılıdır. Buna görə də, hər bir xəstədə müalicəyə fərdi yanaşılmalıdır.

Konservativ müalicə

Qida borusunun əksər zədələnmələrinin cərrahi müalicə tələb etməsinə baxmayaraq, onlar bəzi hallarda ağızdan qida və maye qəbulunu dayandırmaq, antibiotiklər təyin etmək, perforativ dəlik sağalana və ya daralana qədər parenteral qidalanmanı davam etdirməklə konservativ müalicə oluna bilər. Qida borusu perforasiyalarında konservativ müalicənin aparılması meyarlarına aşağıdakılar daxildir:

1. Plevranın çirklənmə əlamətləri (hidrotoraks və ya pnevmotoraks) olmayan və lokallaşmış vəziyyətdə olan perforasiyalar;
2. Perforasiya simptomlarının minimal olması və ya heç olmaması;
3. Kontrast maddənin geriye—qida borusuna qayıtması şəklində görünən qida borusu divarının qapalı ekstravazasiyası;
4. Ümumi infeksiyalaşma simptomlarının (yüksək hərarət, leykositoz) minimal olması və ya heç olmaması.

Belə zədələnmələrə adətən ezofaqoskopiya zamanı qida borusunun boyun şöbəsinin deşilməsi; strikturanın dilatasiyası və ya axalaziyaya görə pnevmatik dilatasiya aparılarkən intramural cırılması aiddir.

Qida borusunun perforasiyalarını konservativ müalicə edərkən ağız boşluğu mikroorqanizmləri ilə əlavə çirklənmənin qarşısını almaq üçün ağız boşluğunun gigiyenasını optimallaşdırmaq məqsədilə gündə 4-6 dəfə dişlərin fırça ilə yuyulması məqsədəuyğundur. Xəstələrin qidalanması nazoqastral zond, gastrostoma və ya yeyunostoma ilə aparılmalı, yaxud da perforativ dəlik sağalana qədər (1-3 həftə) parenteral qidalanma həyata keçirilməlidir.

Qida borusunun perforasiyası olan xəstələrdən konservativ müalicə məqsədilə seçmə apararkən perforasiya hesabına əmələ gələn istənilən boşluğun qida borusu daxilinə yaxşı drenləməsinə əmin olunmalıdır. Qida borusunun zədələnməsindən sonrakı 24 saat ərzində perforativ dəlikdən keçiriciliyin olub-olmamasını müəyyən etmək mümkün olmur. Buna görə də, qida borusunun perforasiyasından 24 saatdan çox vaxt keçmiş, sepsisin ümumi əlamətləri

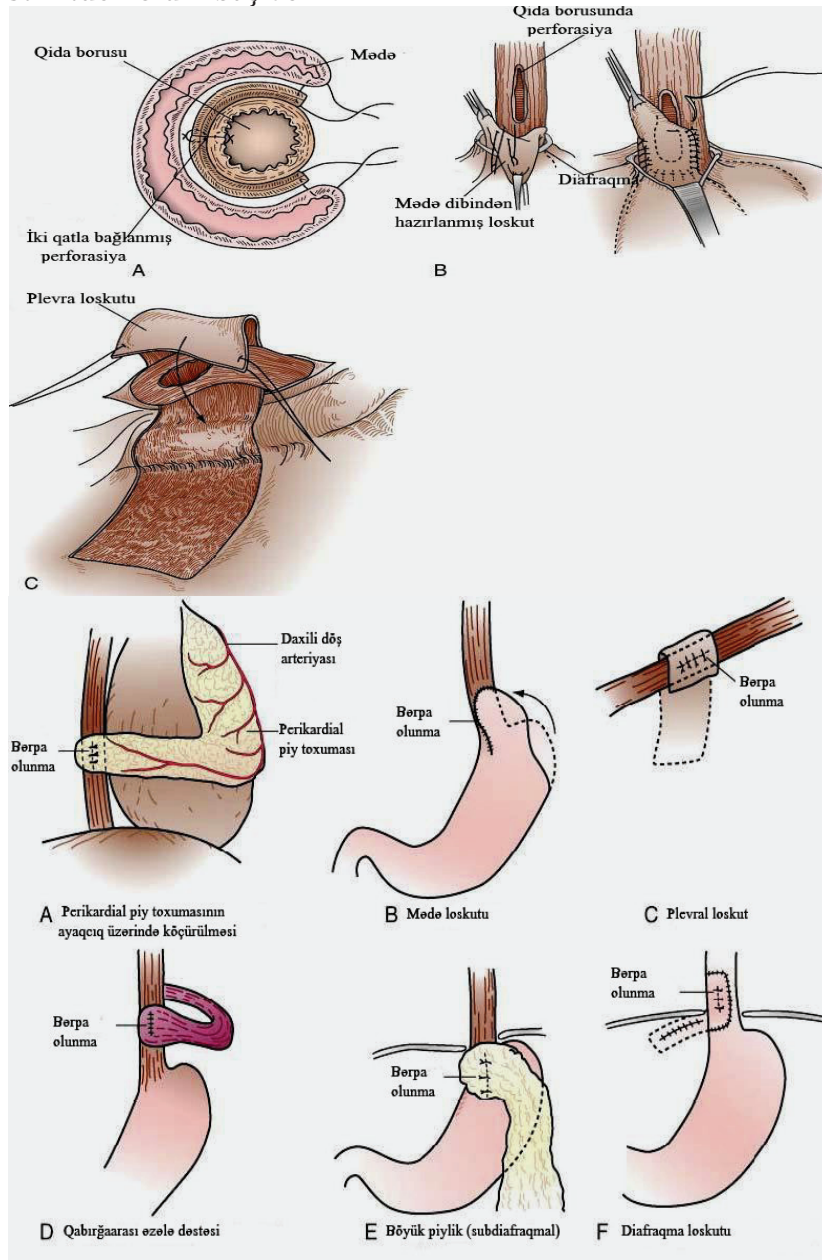
olmayan və rentgenoloji müayinədə qida borusu daxilinə yaxşı drenləşmənin olması aşkar edilən xəstələr konservativ müalicə üçün daha məqsədəuyğun sayılır.

Axalaziyaya görə pnevmatik dilatasiyanın ağırlaşması kimi qida borusunun perforasiyasına 4-6% hallarda rast gəlinir. Onlar adətən kiçik ölçülü olur və antibiotik təyin etməklə və parenteral qidalanma fonunda konservativ yolla sağalır.

Qida borusunun perforasiyası olan digər xəstələr kontingenti üçün cərrahi müalicə göstərişdir. Konservativ müalicə ərəfəsində sepsis əlamətlərinin meydana çıxması təcili cərrahi əməliyyat tələb edir. Pnevmtoraks, divararalığın emfizeması və tənəffüs çatışmazlığı da cərrahi əməliyyata göstəriş sayılır.

Cərrahi müalicəsi

Qida borusunun boyun və yuxarı döş şöbəsinin zədələnmələri. Qida borusunun boyun şöbəsinin perforasiyası divararalığının progressiv çirklənməsinə gətirib çıxarır. Belə ki, infeksiya boyundan fassial səfhə boyunca aşağı istiqamətdə enir. Adekvat drenləşdirmə olmadıqda mediastinitdən ölüm baş verir.



Şəkil 3.17. Qida borusunun defektlərinin müxtəlif üsullarla bağlanması.

Boyun və yuxarı döş şöbəsinin perforasiyalarının əksəriyyəti (traxeya bifurkasiyası və ya IV döş fəqərəsi səviyyəsinə qədər) boyundan daxil olmaqla adekvat drenləşdirilə bilər. Drenajlar

retroezofageal sahədə yerləşdirilir. Yaxşı drenləşdirmə şəraitində qida borusunun perforativ dəliyi bir neçə gün ərzində spontan olaraq sağalır. Perforativ dəliyin yerinin ayırd edilməsində və tikişlərin qoyulmasında nazoqastral zond və ya kiçik ölçülü fibroezofaqoskoplə havanın üfürülməsi yardımçı ola bilər. İlk günlər qidalanma kiçik diametrlə nazoqastral zondla həyata keçirilir.

Qida borusunun döş şöbəsinin perforasiyaları. Qida borusunun perforasiyaları nə qədər erkən aşkar olunarsa, onun birincili bərpası (plastikası) imkanları da bir o qədər geniş olur. Əvvəllər belə hesab olunurdu ki, qida borusunun bərpa olunmasının zədələnmədən 6-8 saata qədər gecikdirilməsi əksər hallarda dərin lokal iltihabi dəyişikliklərlə müşayiət olunur və bu zaman qida borusunun divarına qoyulan tikişlər etibarsız olur. Zədələnmədən sonrakı 24 saat ərzində diaqnoz qoyulmuş zədələnmələr bir qayda olaraq, erkən perforasiyalar hesab olunur. Bir çox müəlliflərin fikrincə, qida borusunun digər yanaşı xəstəlikləri ilə müşayiət olunmayan belə erkən perforasiyalar birincili tikişlərin qoyulması və divararalığının geniş drenləşdirilməsi hesabına yaxşı sağalır. Divararalığının drenləşdirilməsi yuxarıda perforativ dəlikdən döş qəfəsinin yuxarı girəcəyi səviyyəsinə qədər mediastinal plevranı kəsməklə, aşağıda isə diafraqmanı açmaqla həyata keçirilir. Divararalığının irriqasiyası və plevra boşluğunun adekvat drenləşdirməsi üçün yuxarı və aşağı tərəfdən drenaj borular yerləşdirilir.

Qida borusunun aşağı 1/3-nin perforasiyaları VI və ya VII qabırğaarası sahədən soltərəfli torakotomiya vasitəsilə əldə edilə bilər. Qida borusunun qarın şöbəsinin perforasiyası plevranın çirklənməsi ilə müşayiət olunmadıqda, perforativ dəlik yuxarı orta xətt üzrə laporatomik kəsiklə əldə oluna bilər. Zədələnmədən keçən vaxtdan asılı olaraq, qida borusunun perforativ dəliyinə birincili tikişlərin qoyulmasına dair baxışlarda dəyişikliklər meydana çıxmışdır. Hal-hazırda əməliyyatın dəqiq texniki icrası zamanı yaxşı nəticələrin əldə edilməsi barədə ədəbiyyatlarda məlumatlar vardır. Qida borusunun əzələ qatındakı defekt boylama istiqamətdə 1-2 sm genişləndirilir və selikli qişadakı perforativ dəlik tam uzunluğu boyunca əldə edilir.

Qida borusunun daxilində 40F və ya daha böyük ölçülü dilatator yerləşdirilir. Bu, qida borusunun mənfəzinin daralmasının qarşısını alır. Sonra endo-GIA stepler yerləşdirilir və defekt tikilir. Tikiş xətti əzələ qatının tikilməsi hesabına bağlanır. Tikilmiş perforativ dəlik ayaqcıq üzərində saxlanan normal toxuma loskutu (parietal plevra, ön mediastinal piy toxuması, mədənin dibi, qabırğaarası əzələ) ilə əlavə olaraq möhkəmləndirilə bilər (şəkil 3.17).

Qida borusunun aşağı şöbəsinin perforasiyaları (məsələn, postemetik cırılma) tikildikdən sonra tikiş xəttini möhkəmləndirmək üçün tikilmiş perforativ dəlik ətrafında fundoplikasiya yaxşı nəticə verir. Papaezofageal yırtığın əmələ gəlməsinin qarşısını almaq üçün fundoplikasiya döş boşluğunda saxlanmamalıdır. Qida borusunun daha proksimal perforasiyaları tikildikdən sonra qabırğaarası əzələlər və ya plevra loskutu ilə plastika oluna bilər.

QIDA BORUSUNUN YAD CİSİMLƏRİ

Yad cisimlərin qida borusuna düşmə səbəbləri və şəraiti müxtəlifdir. Uşaqlar və ruhi pozğunluğu olan xəstələrdə qida borusunun yad cisminə daha çox rast gəlinir. Belə ki, böyüklərin diqqətindən kənar qalan uşaqlar kiçik əşyaları təsadüfən udurlar. Yaşlılarda tələsik və diqqətsiz qida qəbulu, az sayda dişləri olanlarda bərk qidanın kifayət qədər çeynənməməsi və çeynəmə zamanı bərk cisimlərin hiss edilməməsi bəzi hallarda qida borusunun yad cismi ilə nəticələnir. Alkohol sərxoşluğu zamanı qida qəbulu da qida borusunun yad cismi ilə nəticələne bilər. Bir çox psixi xəstələrdə əşyaları udma maniyası yaxşı məlumdur.

Qida borusuna düşən bütün yad cisimlər iki qrupa bölünə bilər: 1) asanlıqla qida borusunda ilişib qalan və onu zədələyən kələ-kötür və ya kəsici səthə malik əşyalar; 2) qida borusunun mənfəzini obturasiya edən hamar səthli nisbətən iri əşyalar.

Deşici və kəsici yad cisimlər (iynə, sancaq, mismar, üzqırخانın ülgüc tiyəsi və s.) xüsusi yer tutur.

Yad cisimlərin yeri

Udulmuş yad cisimlərin böyük əksəriyyəti mədə-bağırsaq sistemindən keçir, lakin bəzi hallarda onlar fizioloji və ya patoloji daralma zonalarında ilişib qalırlar. Qida borusunda üç belə daralma vardır: 1) yuxarı fizioloji daralma (qida borusunun girəcəyi—yuxarı ezofageal sfinkter); 2) orta fizioloji daralma—qida borusunun aorta qövsü və sol baş bronxla kəsişdiyi yer; 3) qida borusunun diafraqma dəliyindən keçdiyi yer.

Qastroezofageal reflüks xəstəliyinin nəticəsi kimi meydana çıxan striktura və aşağı ezofageal həlqə yad cisimlərin və ya qida kütlələrinin ilişməsinə səbəb olan əsas patoloji amillərdəndir.

İri və kiçik itiüclü əşyalar (balıq sümüyü, kiçik iynələr və s.) adətən qida borusunun girəcəyində ilişib qalır. Yuxarı fizioloji daralmanı keçən əşyalar daha çox orta fizioloji daralmanda ilişib qalır. Yuxarı daralma səviyyəsində qida borusunun daxili diametrinin maksimal ölçüsü 14 mm-dir. Yad cisimlərin böyük əksəriyyəti (70-90%) bu daralmalar səviyyəsində ilişib qaldığı halda, daxili diametri 12 mm-dən çox olmayan və diafraqma dəliyi səviyyəsində yerləşən üçüncü daralmanda yad cisimlərə az, qida borusu girəcəyində isə nadir hallarda rast gəlinir.

Yad cismin yerləşdiyi nahiyədə qida borusu divarının mexaniki zədələnməsi olmadıqda belə, selikli qişanın hiperemiyası və ödemi şəklində reaktiv dəyişikliklər meydana çıxır. Bu dəyişikliklər yad cismin əldə edilməsini çətinləşdirir və qida borusunun endoskopiyası zamanı diaqnostik səhvə səbəb ola bilər. İtiüclü yad cisimlər qida borusunun divarını zədələyə və onun bütün qatlarının deşilməsinə (erkən perforasiya) səbəb ola bilər. Perforativ dəlikdən paraezofageal sahəyə və divararalığına çoxlu sayda mikrofloraya və hava qabarcıqlarına malik ağız suyu keçməyə başlayır ki, bu da adətən paraezofageal fleqmona və mediastinitin əmələ gəlməsinə gətirib çıxarır.

Mənfəzi obturasiya edən iri ölçülü yad cisimlər yataq yarası əmələ gətirərək qida borusunun bütün divarının (gecikmiş perforasiya), bəzi hallarda isə qonşu orqanların (qırtlaq, traxeya, baş bronxlar, aorta qövsü, ümumi yuxu arteriyası və s.) zədələnməsinə səbəb ola bilər. İri qan damarlarının divarlarının zədələnməsi zamanı ölümlə nəticələnən intensiv profuz qanaxma baş verir.

Klinikası

Təxminən 10% hallarda qida borusunun yad cismi simptomuz gedişə malik olur, lakin əksər hallarda yad cismin ilişib qalma simptomları və ya qida borusunun zədələnməsi hadisədən dərhal sonra başlayır. Klinik əlamətləri boğulma, öskürmə, udma zamanı ağrı, disfagiya, qidanın requrgitasiyası, əksər hallarda qan qarışıq ağız suyunun axması şəklində təzahür edir. Qida borusu boyunca ağrı heç də həmişə yad cismin ilişib qaldığı yerə uyğun gəlmir. Qida borusunun yuxarı səviyyəli obstruksiyası zamanı xəstə qəbul etdiyi qidانی dərhal, udmadan sonra qaytarır, aşağı səviyyəli obstruksiyalarda isə requrgitasiya bir neçə udma aktından sonra yaranır və bəzən

təzyiq hissi, gərilmə və döş sümüyü arxasında xoşağəlməz ağrı ilə müşayiət olunur. Qida borusunda yad cismin ilişib qalması zamanı əksər hallarda onun mayelər üçün keçiriciliyi saxlanır. Xəstələr duru qida qəbul etməklə yad cismi «itələməyə» çalışsalar da buna nail ola bilmirlər və reqrqitasiya olunan qidada qan izləri müəyyən edilir.

Ağırlaşmaları

Böyük həcmli *qanaxmaya* iri damarların zədələnməsi zamanı rast gəlinir. Traxeyanın sıxılması zamanı (iri yad cisim ilişib qaldıqda) *dispnoe və sianoz* meydana çıxa bilər. Yad cismin qida borusunda uzun müddət qalması bir qayda olaraq *ezofagit, periezofagit, reaktiv paraezofagit və mediastinitlə* müşayiət olunur. Qida borusunun yad cisimlərə yüksək davamlılığına baxmayaraq onlar xaric edilməyincə, ciddi ağırlaşmaların meydana çıxma təhlükəsi aradan qalxmır. Qida borusu divarının *perforasiyası* zamanı boynun, döş qəfəsinin və kürəkərası sahənin emfizeması ilə gedən *divararahğının fleqmonası* meydana çıxır. Çox nadir hallarda qida borusu divarından keçən yad cisim (balıq sümüyü) rezorbsiya oluna bilər. Tərkibində qələvi maddələr olan *düyməşəkilli elektrik batareyalarının* ilişib qalması xüsusilə *təhlükəlidir*. Belə ki, qələvi maddənin axması qida borusunun kollikvasion nekrozu və perforasiyasına gətirib çıxarır. Orta fizioloji daralma yerində ilişmiş yad cisimlərin törətdiyi gecikmiş perforasiyalar *ezofageo-traxéal və ya ezofageo-bronxial fistulların* əmələ gəlməsi və *aspiration bronxopnevmoniya* ilə nəticələnə bilər. Qida borusunun yad cisminin təsirindən ətraf toxumaların iltihabı və paraezofagit nəticəsində *qayıdan sinirin parezi* və hətta iflici halları məlumdur. Ən təhlükəli ağırlaşma, qida borusunda yad cismin ilişib qalmasından bir neçə gün sonra iri damarlardan *qanaxmadır*. Bu zaman xəstə bir neçə dəqiqə ərzində ölə bilər.

Diaqnostikası

Diqqətlə toplanmış *anamnez* adətən diaqnozu təsdiq etməyə imkan verir. Nisbətən yaşlı uşaqlar və huşu özündə olan yaşlılar udduqları əşyaları tanımağa və həkimi bu barədə məlumatlandırmağa qadir olurlar. Xəstələr adətən boyun və ya döş nahiyəsində kəskin ağrıdan şikayət edir və həmişə dəqiq olmasa da, obstruksiyanın lokalizasiyasını göstərə bilirlər. Ən çox rast gəlinən simptom *disfagiya, odinofagiya, boğulma, ağız suyunun axmasıdır*. Bəzi hallarda qırtlaq üzərindən təzyiq etdikdə ağrının artması qeyd olunur (*Shlitter* simptomu). Respirator simptomlar (öskürmə, dispnoe, boğulma və s.) 5-15% hallarda meydana çıxır və adətən yad cisim proksimal nahiyədə ilişmiş uşaqlarda aşkar edilir. Qida borusunun yad cismi ağırlaşma törətmədən ilişib qaldıqda fiziki müayinələr az əhəmiyyət kəsb edir və demək olar ki, diaqnozun təsdiq edilməsi üçün heç bir məlumat vermir. Bədən temperaturu ilə nəbz tezliyi arasında fərqin yaranması, boyunda şişkinlik, qızartı, ağırlıq hissi və ya krepitasiya orofaringeal və ya qida borusunun proksimal hissəsinin perforasiyasının əlamətləridir. Qida borusunun yad cisimlərinin aşkar edilməsində *rentgenoloji müayinə* əsas rol oynayır. Müayinə zamanı rentgenokontrast yad cisimlərin birbaşa (rentgenokontrast yad cismin rentgenoloji şəkli) və dolay (paraezofageal sahədə qazın toplanması, ödem və onun nəticəsində traxeya və qida borusunun yerdəyişməsi hesabına paravertebral sahənin genişlənməsi və s.) əlamətlər aşkar edilir. Boyun nahiyəsinin və döş qəfəsinin rentgenoloji müayinəsində dərialtı nahiyədə havanın, yumşaq toxumalarda şişkinliyin olması isə rentgenoloji şəffaf yad cismin olduğuna şübhə oyada bilər. Yad cisim qida borusunun boyun şöbəsində ilişib qaldıqda və patoloji prosesə paraezofageal sahə cəlb olunduqda *Killian triadası* meydana çıxır: boyun nahiyəsində aşağıya irradiasiya edən kəskin ağrı; güclü titrətmə ilə müşayiət olunan bədən temperaturunun kəskin yüksəlməsi; üzüyəbənzər qığırdaq nahiyəsində yumşaq toxumaların infiltrasiyası. Metal pullar (qəpiklər) qida borusu və traxeyaya eyni tezlikdə düşür, lakin traxeyada orqanın sagittal, qida borusunda isə frontal müstəvisi boyunca yerləşir.

Yad cisimlərin aşkar edilməsi və çıxarılmasında *fibroezofaqoqastrokopiya* mühüm rol oynayır və buna görə də, qida borusunun yad cisminə şübhə ezofaqoskopiyanın icra edilməsinə

göstərişdir. Ezofaqoskopiya adətən yerli anesteziya altında aparılır, lakin narahat xəstələrdə müayinə ümumi anesteziya altında daha yaxşı və təhlükəsiz icra edilə bilər.

Müalicəsi

Qida borusunun yad cisimlərinin müalicəsi əşyanın fiziki xarakteristikasından, onun lokalizasiyasından və vaxtından asılıdır. Bütün hallarda tənəffüs yollarına aspirasiya və tənəffüs yollarının obstruksiyası riski minimuma endirilməlidir. İti uclu əşyalar, qələvi tərkibli düyməşəkilli elektrik batareyaları, qida borusunun proksimal hissəsində metal pulların (qəpiklərin) ilişib qalması və ya xəstənin ağız suyunu udmağa maneçilik törədən yuxarı səviyyəli obstruksiyaları *təcili müdaxiləyə* göstərişdir. Qida borusunun distal hissəsində metal pullar ilişib qaldıqda onun mədəyə keçməsi üçün *12-24 saat müşahidə* aparılmalıdır. O, mədəyə keçdikdən sonra əksər əşyalar problem törətmədən mədə-bağırsaq traktından keçib gedir. İlişib qalmış qida və yad cisimlərin qida borusunda 24 saatdan artıq qalmasına yol verilməməlidir. Endoskopiya təcrübəli endoskopist tərəfindən aparıldıqda, 98% hallarda yad cismi xaric etmək mümkün olur.

Hal-hazırda yad cisimləri xaric etmək üçün əsasən *ezofaqoskopiya*dan istifadə olunur. Bu manipulyasiyanın müvəffəqiyyətlə icra olunması üçün lazımi premedikasiya, düzgün oriyentasiya, yad cismin xarakteri və yerləşməsi və onun xaric edilməsi prosesində ehtiyatlı manevretmə vacib şərtlərdəndir. Yad cisimlərin bəzi növləri üçün xüsusi qaydalar təklif olunmuşdur. Qida borusunun aşağı sfinkteri səviyyəsində ilişib qalmış yad cisimlərin xaric edilməsi üçün *qastrotonomiya* məqsədəuyğundur. Yad cismin endoskopik yolla xaric edilməsi mümkün olmayan hallarda *boyun, dorzal və ya transplevral ezofaqotomiya* yolu ilə xaric edilməsi göstərişdir. Əgər yad cismin xaric edilməsi ambulator olaraq həyata keçirilərsə, onda xəstə 2 həftə ərzində həkim nəzarətində olmalıdır (bədənin temperaturunun ölçülməsi, udma aktının vəziyyətinə, boyun və döş nahiyəsində ağrının meydana çıxmasına nəzarət olunmalı və s.). Belə xəstələrə ilk 3-4 gün ərzində yarımyataq rejimi, qida qəbulunun məhdudlaşdırılması və onun qaynamış ilıq su ilə qəbul edilməsi məsləhət görülür.

Cərrahi müdaxilə adətən *endoskopiya böyük ölçülü yad cisimləri çıxarmaq mümkün olmadıqda, yad cisim qida borusunun divarına pərçimləndikdə və ya qida borusunda perforasiya olduqda* icra edilir. Qida borusunun yuxarı boyun şöbəsindəki və ya udlaqdakı yad cisimlərinin xaric olunması üçün *rigid larinqoskopiya* tələb oluna bilər.

Proqnozu

Ağırlaşma olmayan hallarda əlverişlidir. Bəzi hallarda təhlükəli, ağırlaşmalar (perforasiya, qanaxma) meydana çıxan hallarda isə proqnoz əlverişsiz ola bilər. Qida borusunun yad cisimlərinin xaric edilməsi zamanı ağırlaşmaların rastgəlmə tezliyi ixtisaslaşmış yardımın göstərilmə vaxtından asılıdır: ilk sutkada ixtisaslaşmış stasionara daxil olan xəstələrdə (uşaq kontingenti) ağırlaşmalara 15,9%, ikinci sutkada daxil olanlarda 37,5%, daha gecikmiş vaxtlarda daxil olanlarda isə 90% hallarda rast gəlinir.

MALLORY-WEISS SİNDROMU

Mallory və Weiss ilk dəfə 1929-cu ildə alkoholizmdən əziyyət çəkən xəstələrdə öyümə və qusmadan sonra gastroezofageal birləşmənin xətti istiqamətdə cırılması nəticəsində bəzi hallarda ölümlə nəticələnən massiv qanaxmanı qeyd etmişlər. Mallory-Weiss sıyrıntısı adlanan bu cırılmalar 5-15% hallarda mədə-bağırsaq traktının yuxarı şöbələrinin qanaxması ilə müşayiət olunur. Bu sıyrıntılar selikli qişanın penetrasiya etməyən cırıqlarıdır, uzunluğu 3-20 mm, eni isə 2-3 mm-ə qədər çatır və qida borusunun boylama oxu boyunca istiqamətlənir.

Etiopatogenezi

Mallory-Weiss sindromunun patogenezi qusma, öyümə və öskürmə zamanı qarındaxili təzyiqin qəflətən artması ilə bağlıdır. Onlar adətən alkohol sərxoşluğu zamanı müşahidə olunsa da, qusma törədən dərman maddələrin qəbulu və diabetik ketoasidaz kimi səbəblər də daxil olmaqla istənilən öyümə və qusmalardan sonra əmələ gələ bilər. Mallory-Weiss sıyrıntıları qıcolma, anesteziya altında hıçqırma, küt travmalar, defekasiya aktı zamanı gücənmə, astma, ağır yük qaldırma, ürək-ağciyər reanimasiyası, hava təzyiqindəki dəyişikliklər, dəm qazı ilə zəhərlənmənin nəticəsi kimi də meydana çıxma bilər. Kolonoskopiyaya hazırlıq məqsədilə polietilenqlükol elektrolit məhlulunun lavajı zamanı ürəkbulanma və qusmanın Mallory-Weiss sıyrıntısı ilə müşayiət olunması hallarına rast gəlinmişdir.

Mallory-Weiss sıyrıntıları olan xəstələrin böyük əksəriyyətində qida borusunun diafraqma dəliyinin yırtığı aşkar edilir və buna görə də o, risk faktoru hesab edilməlidir. Gastroezofageal birləşmənin diafraqmadan yuxarı səviyyədə yerləşməsi zamanı intraqastral və intratorakal sahədə yüksək təzyiq qradienti gastroezofageal birləşmə zonasında selikli qişasının qəflətən genişlənməsi və cırılması ilə nəticələnə bilər. Mallory-Weiss sıyrıntılarının əmələ gəlməsinə dair alternativ hipotezə görə, sıyrıntılar öyümə zamanı mədənin qida borusuna prolapsı nəticəsində meydana çıxır.

Klinikası

Mallory-Weiss sıyrıntıları olan xəstələrdə mədə-bağırsaq traktının yuxarı şöbələrinin qanaxmasına rast gəlinir. Klassik klinik mənzərə təkrarlanan güclü öyümə, qusma və ya qanqusma ilə müşayiət olunan öskürmədən ibarətdir. Bu sindrom istənilən yaşda meydana çıxsada 40-50 yaş arasında daha çox təsadüf edir. Kişilərdə qadınlara nisbətən daha çox rast gəlinir (4:1). Qanaxma 90% hallarda öz-özünə dayanır. Portal hipertenziyası və laxtalanma pozğunluğu olan xəstələrdə Mallory-Weiss sıyrıntılarında qanaxma riski yüksək, proqnoz isə qənaətbəxş deyildir. Xəstələrin 27%-də çoxsaylı sıyrıntılar və 77%-dən çoxunda isə mədə-bağırsaq traktının yuxarı şöbələrinin yanaşı patologiyaları aşkar edilir.

Diaqnostika və müalicəsi

Aktiv qanaxma ilə gedən Mallory-Weiss sindromunun diaqnostikası və müalicəsində endoskopiyaya daha çox üstünlük verilir. Endoskopik hemostaz etanol anhidridinin, polidokanolun və ya 1:10000 nisbətində adrenalinin inyeksiyası, multipolyar koaqulyasiya və ya endoskopik liqatura vasitəsilə əldə edilir. Qida borusunun balon tamponadası qanaxmanı müvəffəqiyyətlə dayandıra bilər, lakin bu zaman sıyrıntıların genişlənməsi və diafraqmanın qida borusu dəliyinin yırtığı olan hallarda onun cırılma riski vardır. Qanaxmanı dayandıрмаq mümkün olmayan hallarda cərrahi müalicə tələb olunur. Ədəbiyyatlarda qanaxmaya nəzarət etmək məqsədilə sistemik şəkildə, qarın kötüyünə və ya sol mədə arteriyasına birbaşa vazopressinin infuziyası haqqında məlumatlar vardır. *Angioqrafik embolizasiya* da müvəffəqiyyətlə istifadə olunmaqdadır. Uzaq proqnozlar yaxşı öyrənilməsə də, residivlər və onların alkohol qəbulu ilə əlaqəsi haqqında məlumatlara rast gəlinir.

QIDA BORUSUNUN KİMYƏVİ YANIQLARI

Qida borusunun kimyəvi yanıqlarının səbəbi adi içki və ya dərmanların əvəzinə səhvən aqressiv mayelərin qəbul edilməsi və ya onların şüurlu surətdə özünə qəsd məqsədilə istifadə olunmasıdır. Uşaqlar tez-tez belə mayelərin əldə oluna bilən yerlərdə ehtiyatsız saxlanmasının qurbanı olurlar.

Etiologiya və patogenezi

Qəbul edilərək qida borusunun kimyəvi yanıqlarına səbəb olan maddələrə *qələvilər, turşular, xlorlu ağardıcı maddələr, tərkibində natrium-tripolifosfat olan detergentlər* aiddir. Ağardıcı maddələr və detergentlər adətən qida borusunda yüngül qıcıqlanma törədir və əhəmiyyətli iz qoymadan sağalır. Turşu və qələvilər isə kəskin poliorqan nekrozu və perforasiyasından qida borusu və mədənin xroniki strikturalarına qədər fərqli təsirə malik ola bilər.

Turşu və qələvilər ağız boşluğuna düşərkən reflektor olaraq udlağın spazmı və tənəffüsün dayanması baş verir ki, bunun da hesabına aqressiv maddənin qida borusuna, mədəyə və tənəffüs yollarına keçməsi çətinləşir, lakin səs tellərinin üzərini örtən qırtlaq qapağı demək olar ki, həmişə onların təsirinə məruz qalır. Bir qayda olaraq turşu və ya qələvi qəflətən çoxlu miqdarda qəbul edilərsə, onda yuxarıda göstərilən qoruyucu mexanizm fəaliyyətə keçməyə imkan tapmır və aqressiv maye demək olar ki, məhdudiyətsiz olaraq qida borusu və mədəyə daxil olur.

Aqressiv mayelərin bu orqanlara daxil olmasının digər mexanizmi ilk yardımın və ya qarşılıqlı yardımın düzgün aparılmaması, yəni ağız boşluğu yuyulmadan və aqressiv maye qalıqlarından təmizlənmədən əl altında olan mayelərdən və ya qaynadılmış sudan zərərçəkənə çoxlu miqdarda içirdilməsidir. Aşağı ezofageal sfinkterin spazmı qəbul edilmiş aqressiv mayelərin mədəyə daxil olmasının qarşısını müəyyən dərəcədə alır, lakin əvəzində qida borusunun selikli qişasının aqressiv maye ilə təmas müddətini artırır ki, bu da öz növbəsində sonuncunun zədələnməsinin ağırlıq dərəcəsinin artmasına gətirib çıxarır.

Mədənin selikli qişası aqressiv mayelərin təsirinə az məruz qalır, belə ki, aqressiv maye qələvi xarakterdə olduqda o mədə turşusunun neytrallaşdırıcı təsirinə məruz qalır, turşuların təsirinə gəlincə, mədənin selikli qişası onlara az həssasdır. Lakin bu qoruyucu mexanizmlərə baxmayaraq yanığın kəskin dövründə bu və ya digər dərəcədə nəzərə çarpan simptomlar və həzm traktının yuxarı şöbələrindən toksiki maddələrin rezorbsiyası ilə əlaqədar ümumi intoksikasiya əlamətləri meydana çıxır.

Turşuların təsirindən törəyən yanıqlar zamanı selikli qişanın səthi qatı bərk örtük şəklində qartmaq əmələ gətirməklə *koaqulyasion* nekroza məruz qalır ki, bu da turşunun daha dərin qatlara keçməsinə məhdudlaşdırır. Bu, xüsusilə qeyri-üzvi turşularla yanıt zamanı özünü daha aydın göstərir. Üzvi turşuların (sirkə essensiyası) törətdiyi yanıt zamanı belə qartmağın əmələ gəlməsi zəif nəzərə çarpır və zəhərli maddələr asanlıqla qan dövranına rezorbsiya olunaraq onun kəskin oksidləşməsinə, hemolizə və sonradan hemoqlobinurik nefroz və toksiki hepatitin inkişafına səbəb olur; oksalat turşusunun təsirindən törənən yanıqlarda ümumi rezorbtiv təsir hipokalsiemiya sindromunun inkişafından ibarət olur.

Qələvilərin təsirindən törənən yanıqlar zamanı denaturasiya və selikli qişanın yumşalması şəklində geniş *kollikvasion* nekroz ocaqları əmələ gəlir və formalaşan qartmaq yumşaq olduğundan asanlıqla dağılır və dərin qatları aqressiv mayenin təsirindən qoruya bilmir. Bu səbəbdən də qələvilərin təsirindən törənən yanıqlar zamanı qida borusunun perforasiyası, paraezofageal fleqmonalar, mediastinitlər daha tez-tez meydana çıxır.

Səthi yanıqlarda zədələnmə selikli qişə səviyyəsi ilə məhdudlanır və sağaldıqdan sonra qida borusunun keçiriciliyi saxlanılır, lakin əzələ qatı prosesə cəlb olunduqda patoloji prosesin gedişi çapıq strikturasının əmələ gəlməsi ilə başa çatır. Çapıq strikturalarının formalaşması 1-1,5 ay davam edir və bu müddət 5 ilə qədər də uzana bilər. Kimyəvi yanıtqdan sonra qida borusunun divarında çapıq dəyişikliklərin əsasında xroniki xorali ezofagit durur və bu bəzi hallarda

gastroezofageal reflüks hesabına saxlanır. Bununla yanaşı, qida borusu strikturalarının formalaşmasına bir çox digər amillər də təsir edir: yanığın dərinliyi və genişliyi, aqressiv mayenin təsir müddəti, infeksiyanın qoşulması və s.

Patoloji anatomiyası

Kimyəvi yanıqdan sonra qida borusunun divarında gedən patoloji proseslər 4 dövrə bölünür:

Birinci dövr selikli qişanın nekrozu və fibrinoz-irinli iltihabı ilə gedən kəskin korroziv ezofagitlə xarakterizə olunur. Üçüncü gündən başlayaraq regenerasiyanın morfoloji əlamətləri meydana çıxır və sonradan tədricən artmağa başlayır. 2-3-cü həftənin sonunda kəskin irinli iltihabın əlamətləri azalır, səthi zədələnmə ocaqlarında selikli qişanın aydın nəzərə çarpan regenerasiya əlamətləri meydana çıxır və 1-2 ay ərzində tam bərpa olunur. Dərin yanıqlar zamanı patoloji prosesin gedişi xroniki xarakter əldə edir.

İkinci dövr xroniki ezofagitin olması və xoraların əmələ gəlməsi ilə xarakterizə olunur. Bu fonda çapıq strikturalarının formalaşması başlanır.

Üçüncü dövr qida borusu strikturalarının formalaşması dövrüdür. O, adətən 2-4-cü aydan başlayır, 2-3 ildən sonra başa çatır və yanığı törədən kimyəvi maddənin xarakterindən çox asılı olur. Strikturaların lokalizasiyası bir çox hallarda qida borusunun fizioloji daralma yerlərinə uyğun gəlmir. Striktura nahiyəsində divarın qalınlığı 15 mm-ə çatır və möhkəm kollagen lifli səfhələrə malik çapıq toxumadan ibarət olur. Qida borusu divarının əzələ və sinir lifləri bu kollagen səfhələrə möhkəm bitişmiş olur ki, bu da xüsusən sirkulyar əzələ liflərinin atrofiyasına səbəb olur. Boylama qatın əzələ lifləri uzun müddət prosesə cəlb olunmamış qalır. Selikli qişa daralma nahiyəsində atrofik yastı epitellə örtülmüş bazal qatın bir neçə sıra hüceyrələrindən ibarət olur. Burada selikli qişa və selikaltı qatı əhatə edən çapıq toxuma sahələri aşkar edilir. Qida borusunun suprastenotik hissəsində də aydın nəzərə çarpan morfoloji dəyişikliklər baş verir. Maliqnezasiya üçün əlverişli şəraitdə epitelin çoxillik yenidən qurulması fonunda gedən dəyişikliklər *xərçəngönü vəziyyət* kimi qiymətləndirilə bilər. Daralmadan distal istiqamətdə selikli qişa adətən qalınlaşır, bəzi hallarda isə orada xoralaşma və xroniki ezofagit əlamətləri aşkar edilir. Daralmadan aşağıda qida borusu divarının əzələ liflərində bir qayda olaraq, zəif dəyişikliklər nəzərə çarpır.

Dördüncü dövr gecikmiş ağırlaşmalar dövrüdür və buraya hər şeydən əvvəl kimyəvi yanıqdan 2-3 il sonra inkişaf edən *qida borusu mənfəzinin obliterasiyası* aiddir. Bu zaman obliterasiya yerindən yuxarıda «kor kisə» əmələ gəlir, çoxsaylı obliterasiyalarda isə qapalı boşluqlar şəklində bir neçə belə «kor kisə» əmələ gələ bilər. Əgər bu boşluqlarla ətraf mühit arasında əlaqə yaranarsa, onda çapıq strikturasının formalaşması zamanı suprastenotik şöbədəkinə oxşar və hazırda xərçəngönü vəziyyət kimi qiymətləndirilən patoloji dəyişikliklər inkişaf edir. Qida borusunun yanıqlarından sonrakı gecikmiş ağırlaşmalardan biri də *divardaxili abses* və ya udma aktı zamanı qida borusu mənfəzində təzyiqin artması sayəsində (nadir hallarda) *qida borusu divarının perforasiyasıdır*. Bu dövrdə ən təhlükəli ağırlaşmalardan biri suprastenotik zonada və ya «kor kisə»də *qida borusu xərçənginin əmələ gəlməsidir*. Bu, qida borusunun kimyəvi yanığından təxminən 25-30 il sonra baş verir.

Klinikası

Qida borusunun kimyəvi yanıqlarında adətən dodaqların selikli qişasında, sifətdə, əlin dərisində yanıqları olur. Bu yanıqların xarici görünüşü bir çox hallarda aqressiv mayenin xassəsi və xarakterindən asılı olur. Zərərçəkənlər ağız boşluğunda, udlaqda, döş sümüyü arxasında, epigastral nahiyədə ağrıdan şikayət edirlər. Aqressiv maddənin rezorbsiyası nəticəsində xəstələrdə narahatlıq, hərəki oyanıqlıq, salivasiyanın artması və səsin xırıltılı olması müəyyən edilir. Qusma ola bilər. Ağız suyunun və qusuntu kütlələrinin aspirasiyası (qırtlaq qapağının zədələnməsi nəticəsində) tez bir zamanda aspirasion pnevmoniyanın inkişafına və bəzi hallarda absesləşməyə gətirib çıxarır. Qeyri-üzvi turşularla ağır zəhərlənmələrdə kəskin ürək-damar

çatışmazlığı inkişaf edə bilər və bu zaman zərərçəkənin hadisədən 2-3 saat sonra ölməsi mümkündür. Yerli dəyişikliklər zəif təzahür etdikdə (üzvi turşuların törətdiyi yanıqlarda), ilk yardım göstərildikdən sonra mədəyə zond yeritmək və aqressiv maddəni müəyyənləşdirmək üçün onun möhtəviyyatını əldə etmək olar. Qələvilərin törətdiyi yanığ zamanı qusuntu kütləsində qan qarışığı ola bilər. Naşatır spirti və ya ammoniyak yanığı zamanı konyunktivit, selikli və ya qan qarışıq bəlgəmli fasiləsiz öskürmə tutmaları, asfiksiya, daha sonra isə aspirasion pnevmoniya və abses əmələ gələ bilər. İlk reaksiya simptomları zəiflədikdən sonra qida borusu yanığının sonrakı klinik təzahürü kəskin korroziv ezofagitin inkişafı ilə əlaqədar olur. İstənilən qida qəbuluna cəhd edərkən döş sümüyü arxasında şiddətlənən ağrı olur. Bu ağrılar bəzən epiqastral nahiyədəki ağrılarla birlikdə təzahür edir.

Ağırlaşmalar meydana çıxdıqda (qanaxmalar, perforasiya, pnevmoniya, mediastinit) yuxarıda qeyd olunan kliniki əlamətlərə bu ağırlaşmalara xas olan simptomlar da qoşulur. Xəstəliyin 2-3-cü həftəsindən başlayaraq qida borusunun erkən keçməməzliyi ilə əlaqədar olan disfagiya meydana çıxma bilər, digər xəstələrdə isə bu əlamət bir neçə aydan sonra yaranır (qida borusunun gecikmiş keçməməzliyi). Qida borusunun keçməməzliyi inkişaf edən xəstələrin təxminən yarısında disfagiya ilə yanaşı döş sümüyü arxasında ağrı saxlanır, bədən kütləsinin azalması və ümumi zəiflik qeyd olunur. Epiqastral nahiyədə ağrıların saxlandığı dövrdə xəstənin acqarına müayinəsi zamanı mədədə çalxalanma küyü müəyyən edilə bilər (mədə çıxacağıının stenozu).

Əsasında qida borusunun çapıq strikturası duran *üzvi (mexaniki) disfagiya*, kəskin və ya xroniki *ezofagit*, qida borusunun sinxron hərəkəti fəaliyyətinin pozulması ilə əlaqədar olan *funksional disfagiya* ayırd edilir. Sonuncu udma aktının və qida porsiyasının növbəti hərəkətinin pozulmasına gətirib çıxarır. Funksional disfagiya əksər hallarda isterik xəstələr üçün xas olan funksional anoreksiya ilə birgə rast gəlinir.

Kimyəvi yanıqlardan sonra qida borusu keçməməzliyinin 5 dərəcəsi ayırd edilir:

I dərəcə—tələsik qida qəbulu zamanı və yalnız qida məhsullarının müəyyən növləri (çörək, kartof, meyvələr) üçün selektiv keçməməzlik;

II dərəcə—kompensə olunmuş keçməməzlik. Bu zaman yalnız yarımduzu və yaxşı mexaniki əzilmiş qidalar keçə bilər;

III dərəcə—subkompensə olunmuş keçməməzlik. Bu zaman qida borusu mayelər (çay, su, süd) və yağlar (kərə yağı, bitki yağları) üçün keçirici olur;

IV dərəcə—həm mayelər, həm də ağız suyu üçün qida borusunun keçiriciliyinin tam pozulması, lakin bu hal iltihabəleyhi müalicə və qastrostomiyadan sonra dönər xarakterli olur və müəyyən dərəcədə bərpa oluna bilər;

V dərəcə—mənfəzin obliterasiyası nəticəsində qida borusunun geriyə dönməyən tam keçməməzliyi (nadir hallarda əmələ gəlir). Qida borusunun morfoloji müayinəsi zamanı müəyyən edilir.

Diaqnostikasi

Kəskin dövrdə diaqnostikasi ilk növbədə qida borusunun yanığını törədən maddənin aşkar edilməsindən ibarətdir. Bu, etiotrop müalicənin aparılması üçün də vacibdir. Qida borusunda gedən növbəti dəyişiklikləri, həmçinin keçməməzliyin mümkün səbəbləri və ağırlaşmalarını qiymətləndirmək üçün *rentgenoloji, endoskopik və laborator* müayinə metodlarından istifadə olunur.

Qida borusunun kimyəvi yanığı olan xəstələrdə *təcili kontrast rentgenoloji müayinə* vacib məlumatlar əldə etməyə imkan verə bilər. Rentgenoloji müayinədə qida borusunun zədələnmiş selikli qişasına xas əlamətlərlə yanaşı, qida borusu və ya mədənin perforasiyası da aşkar edilə bilər. Perforasiyanın yerinin dəqiqləşdirilməsi planlaşdırılan müdaxilə baxımından vacibdir.

Müalicəsi

Qida borusunun kimyəvi yanığı hospitalizasiya üçün göstərişdir. Başlanğıc müalicə xəstənin stabilləşdirilməsinə və zədələnmənin kəskinliyinin qiymətləndirilməsinə yönəldilməlidir. *Qusma törədilməməlidir!* Çünki aqressiv kimyəvi maye qayıdaraq qida borusunun daha dərin zədələnməsini törədə bilər. Xəstələrə su içirtməklə aqressiv mayenin konsentrasiyasını azaltmağa yönəldilən cəhd faydasızdır. Bu, mədənin genişlənməsi və qusma törətməklə problemi ağırlaşdırma bilər. Qəbul edilmiş kimyəvi maddələrin *neytrallaşdırılmasına cəhd edilməməlidir*, çünki, bu maddə tərəfindən zədələnmə ani olaraq baş verir. Bundan əlavə, neytrallaşma *ekzotermik reaksiyadır və istiliyin ayrılması selikli qişanın zədələnməsini artırma bilər*. Oral maye qəbulundan çəkinməli və hipovolemiya mayələrin venadaxili köçürülməsi yolu ilə korreksiya olunmalıdır. Tənəffüs yollarının obstruksiya əlamətləri olduqda, xəstə nəzarətdə saxlanmalıdır. Qırtlağın ödemi və ya destruksiyası zamanı endotraxeal intubasiya və ya traxeostomiya tələb oluna bilər. Xəstə qəbul edildikdən az sonra qida borusunun zədələnməsinin ağırlıq dərəcəsini müəyyən etmək üçün *ezofaqoqastroskopiya* icra edilməlidir.

Qida borusunun kimyəvi yanıqlarının endoskopik dərəcələri.

I dərəcə—selikli qişanın hiperemiya və ödemi;

II dərəcə—vezikullarla birlikdə selikli qişada xoralaşma və eksudasiya; psevdomembranın formalaşması

III dərəcə—kömürləşmə ilə birlikdə rast gəlinən dərin xoralar, yeni qatın formalaşması; mənəfəzi obliterasiya edən ödem.

İlkin reanimasiya və diaqnostik tədbirlər icra edildikdən sonra xəstələr diqqətlə müşahidə olunmalıdırlar. Yanıq *I dərəcəni* keçməyən hallarda 24-48 saat ərzində digər spesifik müalicələr tələb olunmur. Belə zədələnmə olan xəstələrdə qida borusunun sonrakı striktura ehtimalı aşağıdır. *II və III dərəcəli* yanıqlarda zədələnmənin kəskin fazası dövründə qida borusu və mədənin nekrozuna görə daha diqqətli və uzunmüddətli müşahidə tələb olunur. Qida borusunun, mədənin və ya digər orqanların bütün qatlarının nekrozu *təcili rezeksiya əməliyyatı* tələb edir. Bütün qatların nekrozlaşmasını klinik, endoskopik və rentgenoloji müayinələr əsasında təyin etmək həddən artıq çətindir. Qarın boşluğunda, divararalığında sərbəst qaz, kontrast maddənin qida borusu və mədə mənəfəzindən kənara çıxması, peritonit, abdominal və ya mediastinal sepsisin olması təcili cərrahi əməliyyat tələb edir. Mediastinitə şübhə törədən bel və ya retrosternal nahiyədə davamlı ağrı, visseral nekroza şübhə törədən metabolik asidoz da həmçinin cərrahi müdaxiləyə göstərişdir. Mədənin *pH-nin 7-dən yuxarı olması* mədənin kəskin zədələnməsini göstərir və müdaxiləyə göstəriş sayılır. Lakin bu əlamət *mədədə qan olan hallarda* etibarlı deyildir.

Aqressiv kimyəvi maye qəbul edən və operativ müdaxilə lazım olan xəstələr transabdominal yolla daha yaxşı təftiş olunurlar. Bu yol qarındaxili orqanların zədələnməsini, eləcə də mədənin bütün qatlarının nekroza uğramış hissəsini rezeksiya etməyə imkan verir. Diafraqma dəliyindən qida borusunun yalnız distal hissəsinin yaxşı görünməsinə baxmayaraq, qida borusunun rezeksiyası tələb olan hallarda servikal kəsik əlavə edilməklə *torakotomiyasız transhiatal ezofaqektomiya* icra oluna bilər. Buna görə də, laparotomiya aparılmazdan əvvəl operativ sahə kimi alt çənədən qasıq bitişməsinə qədər, yanlarda isə hər iki orta qoltuqaltı xəttə qədər sahə antiseptiklərlə hazırlanmalıdır. Qida borusunun rezeksiyasını tələb edən zədələnmələr olduqda kimyəvi yanığa nəticəsində ətraf periezoqageal ödem bir çox hallarda transhiatal mobilizasiyanı asanlaşdırır.

Kəskin kimyəvi yanığa görə qida borusu və mədənin rezeksiyası tələb olunan hallarda saxlanılması nəzərdə tutulan orqanda xronik striktura formalaşmasının inkişafı qiymətləndirilməli və həzm traktı ardıcılığının saxlanması barədə düşünərkən bu nəzərə alınmalıdır. Turşu və qələvilərin təsirindən yaranan zədələnmənin kəskinliyi mədənin rezeksiyasını tələb edirsə, onda bir qayda olaraq, qida borusunun da rezeksiyası lazım gəlir. Əgər hətta qida borusu

qənaətlə saxlanırsa, onun distal hissəsini kor kisə şəklində bağlayaraq divararalığında saxlamaq mənasızdır. Qastrektomiya zamanı qida borusunun transhiatal ayrılması daha təhlükəsizdir. Qida borusunun mobilizə olunmuş döş şöbəsi sonra servikal kəsikdən bayıra çıxarılır, yalnız nekrotik hissə rezeksiya olunur və mümkün qədər potensial həyat qabilliyi hissəsi saxlanır. Qida borusunun saxlanmış güdülü ezofaqostomiyanın konstruksiyası üçün boynun aşağı hissəsində və ya döş qəfəsində ön dərialtı tunel şəklində saxlanır. Bütün qatların zədələnməsi aşkar edilən xəstələr rezeksiya—tipik olaraq ezofaqostrektomiya ilə müalicə alırlar, bütün qatların zədələnməsi olmayan hallarda isə, qida borusunda strikturaların formalaşmasının qarşısını almaq məqsədilə silikon stentlər yerləşdirilir və 3 həftə ərzində qida borusunda saxlanır. II və III dərəcəli yanıqlardan sonra bir qayda olaraq, strikturaların formalaşması meydana çıxır və xroniki strikturaların ənənəvi müalicəsində dilatasion müalicədən (bujlama) istifadə olunur. Qida borusunun perforasiya riskini azaltmaq üçün dilatasion terapiya 6-8 həftədən tez və re-epitelizasiya başa çatmamış aparılmamalıdır.

Əgər qida borusunun kimyəvi yanığ nəticəsində yaranan strikturası dilatasiya zamanı perforasiya edərsə, ən yaxşı üsul *ezofaqektomiya və qida borusunun visseral orqanlarla əvəz olunmasıdır*, çünki perforativ dəliyin bərpa edilməsi az hallarda müvəffəqiyyətlə sağalır. Adekvat genişlənmə bilməyən strikturalar (yaşlılar üçün 46F və daha böyük ölçüyə qədər) və 6-12 aydan sonra genişlənməyə rezistentliyi olan strikturalar qida borusunun visseral orqanlarla, adətən *yoğun bağırsaqla əvəz olunmasını* tələb edir. *Qida borusunun mədə ilə əvəz olunmasına* daha çox üstünlük verilir, lakin belə xəstələrdə mədə də zədələnmiş olduğundan ondan istifadə məsləhət görülmür.

Kimyəvi yanığ nəticəsində qida borusunun kəskin strikturası olan xəstələrin müalicəsi əvvəllər zədələnmiş qida borusunu yerində saxlamaqla yoğun bağırsağın retrosternal interpozisiyası vasitəsilə aparılırdı. Son vaxtlar əldə edilən məlumatlarda zədələnmiş qida borusunun bir neçə səbəbdən rezeksiyası vacib sayılır. Belə ki, *birincisi*, saxlanmış və obstruksiya olunmuş qida borusundan arxa divararalığına doğru inkişaf edən retension sist və ya abses inkişaf edə bilər. *İkincisi*, kimyəvi mayələr aşağı ezofageal sfinkteri ezofaqoqastral birləşmənin fibrozu şəklində zədələyə bilər və əməliyyatdan sonra qida borusunun mədə ilə ardıcılığı saxlanılan hallarda, saxlanmış qida borusunda reflüks-ezofagit meydana çıxa bilər. Nəhayət, *üçüncüsü*, növbəti 20-40 il ərzində zədələnmiş və saxlanılan qida borusunda xərçəngin inkişaf riski yüksək olur və ona 0,8-4% hallarda rast gəlinir. Buna görə də, zədələnmiş qida borusu saxlanılmış və yalnız *bypass* əməliyyatı icra edilmiş cavan şəxslərdə təbii qida borusundan inkişaf edə biləcək xərçəngin vaxtında aşkar edilməsi üçün onlar nəzarətdə saxlanmalıdırlar. Qeyd etmək lazımdır ki, bu xəstələrdə kontrast ezofaqografiya aparmaq mümkün deyildir. Daralmış qida borusunun rezeksiyası həmçinin qida borusunu əvəz edən orqanın arxa divararalığında—qida borusunun orijinal yatağında yerləşdirilməsinə imkan verir. Bu yol boyunla qarın boşluğu arasında ən qısa yoldur və qida borusunun retrosternal əvəz edilməsində ön divararalığının yuxarı girəcəyini genişləndirmək məqsədilə lazım gələn körpücük və qonşu döş sümüyünün kəsilməsini tələb etmir.

QIDA BORUSUNUN HƏRƏKİ POZĞUNLUĞU İLƏ MÜŞAYİT OLUNAN XƏSTƏLİKLƏR

KARDİAL HİSSƏNİN AXALAZİYASI

Axalaziya (yunan sözü *a* – *inkar şəkilçisi* + *chalis*–boşalma, yəni boşala bilməmək, boşalmamaq) qida borusu divarının tonusunun zəifləməsi sayəsində peristaltikanın olmaması və aşağı ezofageal sfinkterin udmaya cavab olaraq tamamilə boşalmaması ilə xarakterizə olunur. Bu xəstəlik ilk dəfə 1679-cu ildə *Thomas Villis* tərəfindən qeyd olunmuşdur.

Axalaziya hər 100 000 nəfərdən təxminən 8-də rast gəlinir. O, yenidoğulmuşlardan başlamış, qoca yaşlara qədər qeyd olunur və ən çox 20-40 yaşlar arasında təsadüf edir. Hər iki cins arasında ona bərabər rast gəlinir. Axalaziyanın qida borusunun bədxassəli şişləri üçün risk faktoru olması güman edilir. 15-25 il axalaziya anamnezi olan xəstələrin 1-10%-də gecikmiş ağrılama kimi adenokarsinomanın inkişaf etdiyi qeyd olunur. Uzun müddət davam edən ezofagit zamanı qida borusunun selikli qişasının daim qıcıqlanması metaplaziya törədir. Axalaziyalı xəstələrdə qida borusunda yaranan hava-maye səviyyəsindən aşağıda—qida borusunun aşağı 1/3-də, selikli qişanın daha çox qıcıqlanmaya məruz qaldığı zonada qida borusunun xərçənginə daha çox rast gəlinir.

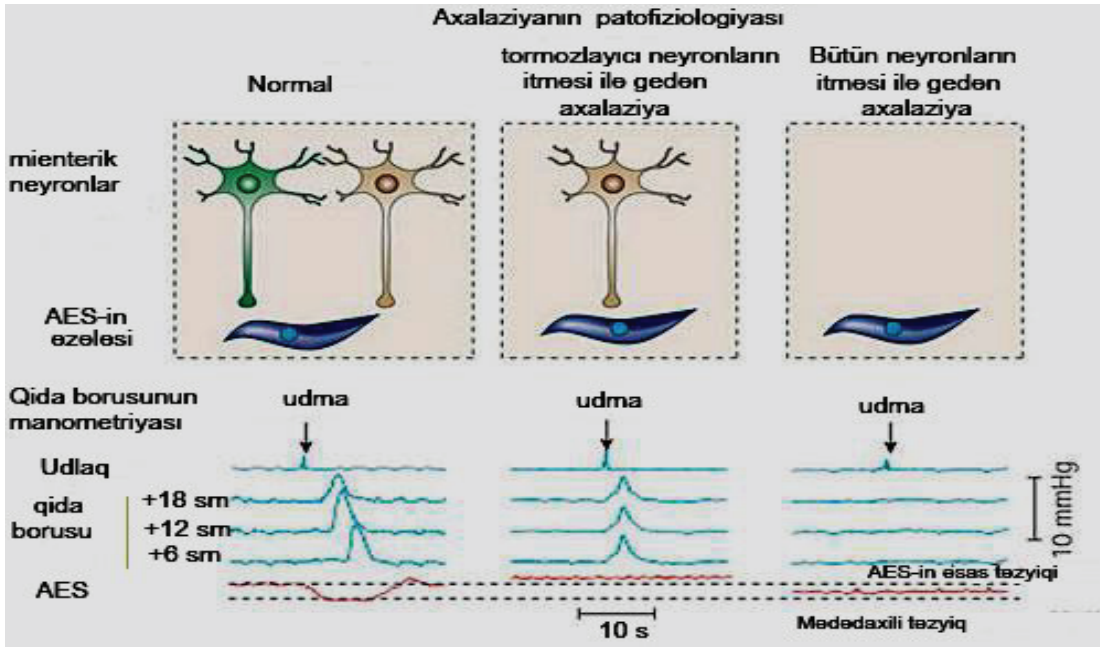
Etiologiya və patogenezi

Xəstəliyin etiologiya və patogenezi indiyə qədər tam öyrənilməmişdir. Mümkün etioloji faktorlara aşağıdakılar aid edilir:

1. Qida borusu və onun sinir aparatının anadangəlmə qeyri-normal inkişafı;
2. Qida borusunun hərəkəti funksiyasının neyrogen diskordinasiyasına meyl törədən konstitusional nevrasteniyalar;
3. Qida borusunun reflektor disfunksiyaları;
4. Qida borusu və kardial hissənin sinir kələfinin infeksiya-toksik (Shagas xəstəliyi) və ya virus mənşəli zədələnmələri.

Pediatrik populyasiyada ailəvi rastgəlmə hallarının olması qeyd edilsə də, genetik faktorun rolu tam aydınlaşmamış qalır.

Monoziqot əkilərdə, doğma qardaş və bacılarda, eləcə də axalaziyalı valideynlərin uşaqlarında axalaziya tək-tək rastgəlmə halları qeyd olunmuşdur. Son məlumatlarda axalaziyanın meydana çıxmasında əhəmiyyətli rol oynayan neyroanatomik dəyişikliklərə *Auerbach* sinir kələfindəki qanqlionar hüceyrələrin itməsi, azan sinirin və onun dorzal hərəkəti nüvələrinin degenerasiyası aid edilir (şəkil 3.18). Belə ki, qida borusunun boylama və sirkulyar əzələ qatları arasında yerləşən mienterik (*Auerbach*) kələf daxilindəki parasimpatik qanqlionar hüceyrələrin sayının azalması, autopsiyada isə azan sinirin dorzal hərəkəti nüvələrinin azalması halları aşkar edilir. Bundan əlavə, qida borusunun mienterik kələfinin soyuğun, istinin, kimyəvi maddələrin təsirindən zədələnməsi və ya kəsilməsi də axalaziya xəstəliyinin xarakterik manometrik əlamətlərinin meydana çıxmasına səbəb olur. Axalaziya zamanı meydana çıxan simptomların patogenezi qida borusunun intramural sinir kələfinin zədələnməsi ilə əlaqədardır ki, bunun da nəticəsində qidanın keçməsi zamanı aşağı ezofageal sfinkterin reflektor boşalması pozulur və qida mədəyə keçə bilmir. Xəstəliyin erkən dövründə kardial hissənin keçiriciliyinin pozulması funksional xarakter daşıyır. Qan dövrünün pozulması nəticəsində qida borusunun divarında və kardial hissədə qidanın uzunmüddətli ləngiməsi nəticəsində qida borusunun kardial hissəsinin divarı rigid, zəif elastiki, pis gərilən olur. Buna görə də, xəstəliyin inkişafının daha gecikmiş mərhələlərində kardial sfinkterin funksional pozğunluqlarına qida borusunun özünün də zədələnməsi qoşulur və bu özünü aşağıdakılarla göstərir:



Şəkil 3.18. Axalaziyanın mümkün patofiziologiyası

- Qida borusu divarının progressiv atoniyası;
- Qida borusunun peristaltik gücünün əhəmiyyətli dərəcədə zəifləməsi;
- Qida borusu divarının yığılmalarının diskordinasiyası.

Xəstəliyin gecikmiş dövründə qida borusunun əhəmiyyətli dərəcədə genişlənməsi, S-vari əyilərək uzanması müşahidə olunur. Belə qida borusunun tutumu sağlam insanlardakı kimi 50-150 ml deyil, 2-3 litrə çatır. Genişlənmiş hissənin maksimal diametri 16-18 sm-ə çatır, bu zaman aşağı ezofageal sfinkter (qida borusunun distal 3-4 sm-i) adətən genişlənməmiş qalır. Qida borusunun divarı əzələ qatının hipertrofiyası hesabına qalınlaşır, bütün qatlarda iltihab əlamətləri müşahidə edilir.

Patoloji anatomiyası

Preparatın histoloji müayinəsində kardial hissədə və qida borusunun divarında xolinergik sinir uclarının və qanqlionar hüceyrələrin demək olar tam itməsi müəyyən edilir; qida borusunun əzələ qatında əzələ liflərinin distrofiyası və həmçinin sayı əzələ toxumasında kollagen liflərin artıb çoxalması aşkar edilir.

Təsnifatı

Axalaziyanın mərhələsini, xəstəliyin müddətini və klinik-rentgenoloji kriteriyalara görə ağırlaşmaların olub-olmamasını müəyyən etməyə əsaslanan 25-dən artıq təsnifat məlumdur. Bunlardan ən geniş yayılanı B.V. Petrovskinin təklif etdiyi təsnifatdır.

I mərhələ - erkən və ya başlanğıc mərhələ adlanır. Kardial hissənin daimi olmayan spazmları ilə xarakterizə olunur. Bu mərhələdə kardial hissənin daralması və qida borusunun genişlənməsi müəyyən edilmir.

II mərhələ - kardial hissənin stabil spazmı ilə xarakterizə olunur. Qida borusunun zəif genişlənmə əlamətləri vardır.

III mərhələ - kardial hissənin əzələ qatının üzvi, çapıq dəyişiklikləri ilə xarakterizə olunur. Qida borusunun aydın nəzərə çarpan genişlənməsi aşkar edilir.

IV mərhələ - kardial hissədə kəskin nəzərə çarpan çapıq stenozun inkişafı ilə xarakterizə olunur. Qida borusu kəskin genişlənir və S-vari forma əldə edir. Bəzi hallarda periezofagit və fibroz mediastinitlə müşayiət olunan ezofagit qeyd olunur.

Klinik mənzərəsi, gedişi və ağırlaşmaları

Axalaziyanın klinik mənzərəsində əsas simptomlar triadası—*disfagiya*, *requrgitasiya* (ürəkbulanma olmadan qaytarma) və *döş sümüyü arxasında ağrı* xarakterikdir. Qida borusu boyunca qidanın hərəkətinin çətinləşməsi (*disfagiya*) bir çox hallarda qəflətən başlayır. *Disfagiyanın* ilk tutması əksər hallarda psixi emosional travmadan sonra və ya xroniki əsəb gərginliyi fonunda meydana çıxır. Əvvəlcə *disfagiya* daimi xarakter daşımır. Qidanın qida borusu ilə keçməsində zəif nəzərə çarpan pozğunluq çox və ya az müddət davam edən işıqlı dövrlə əvəz olunur. Tədricən *disfagiya* daimi xarakter daşımağa başlayır, yarımmaye və sıyıq şəkilli qidalarla qidalanmaq mümkün olur. Digər hallarda *disfagiya* meydana çıxdığı andan daimi xarakter daşıyır, həyəcanlanma və digər əlverişsiz amillərin təsiri altında güclənir. Bəzi hallarda isə *parodoksal disfagiya* – bərk, kobud qidanın maye halda olan qidalara nisbətən asan keçməsi qeyd olunur. Qida borusunda çoxlu miqdarda qida qaldıqda döş sümüyü arxasında təzyiq, dolma hissi yaranır. Qidalanma prosesində qida kütlələrinin toplanması davam etdikcə, bu hiss güclənir, döş sümüyü arxasında ağrı, ürəkbulanma, requrgitasiya baş verir. Bununla eyni vaxtda vegetativ simptomlar – başgicəllənmə, soyuq tər, kəskin zəiflik, ürəkdöyülmə meydana çıxır. Xəstəliyin III-IV mərhələsi üçün gecə requrgitasiyası – yuxu zamanı qida borusu möhtəviyyətinin ağızdan axması («yaş yastıq» simptomu) xarakterikdir. Daha ağır hallarda, gecə ərzində böyük həcmdə, bəzən isə çoxsaylı qaytarmalar olur. Qusuntuda əvvəlki gün qəbul edilmiş qida qalıqları tapılır. Requrgitasiya bəzən qida kütlələrinin tənəffüs yollarına aspirasiyası nəticəsində öskürək tutmaları ilə müşayiət olunur. Axalaziyanın bu mərhələsində bəzi hallarda *aspiration pnevmoniya* və *ağciyərin absesi* meydana çıxır.

Döş sümüyü arxasında ağrılar qısamüddətli olur və xarakterinə görə fərqli—sıxıcı, küt və spastik ola bilər. O, əsasən epiqastral nahiyədə və ya döş sümüyü arxasında lokallaşır, bir çox hallarda boyun və çənə nahiyəsinə irradiasiya edir. Sıxıcı ağrılar ezofagitlə əlaqədar olub, iltihablaşmış selikli qişanın qida borusunda qalmış qida kütlələri ilə qıcıqlanması nəticəsində yaranır. Bəzi hallarda ağrı qida qəbulu zamanı meydana çıxır və qida borusu boşalana qədər saxlanır. Spastik ağrı qida borusu əzələlərinin seqmentar spazmı ilə əlaqədar olur və əksər hallarda gecələr meydana çıxır.

Xəstələrdə əsas simptomlar triadasından başqa ikincili simptomlar—*aerofagiya* (qida borusunda təzyiqi artırmaq məqsədilə təkrari udmalar törədərkən havanın udulması hesabına), *hidrofagiya* (qidanın qida borusundan keçməsinə yaxşılaşdırmaq məqsədilə kiçik qida porsiyalarının ardınca suyun içilməsi hesabına) da ola bilər. Qida qəbulu zamanı xəstələr xarakterik davranış qazanırlar: bəziləri döş qəfəsini və ya boynunu əli ilə sıxır və ya əksinə, döş qəfəsini düzəldir, ayaq üstə qida qəbul edir və bununla da qidanın qida borusu ilə keçməsinə yüngülləşdirirlər. Axalaziyalı xəstələrdə bədən çəkisinin azalması kəskin nəzərə çarpmır, lakin *disfagiya* və *requrgitasiya* artan hallarda adətən əhəmiyyətli dərəcədə arıqlama da meydana çıxır. Bununla yanaşı olaraq, hava ilə və ya qida iyli gəyirmə, ağız suyu ifrazı, ağızdan pis qoxu gəlməsi daimi xarakter alır.

Axalaziyanın ağırlaşmaları

Axalaziyanın tez-tez rast gəlinən ağırlaşmalarına *pnevmoniya*, *bronxit*, *bronxektaziya* və qida borusunun *kardial şöbəsinin xərçəngi* aiddir. Ağciyər ağırlaşmaları qida borusu möhtəviyyətinin tənəffüs yollarına aspirasiyasının nəticəsində yaranır və axalaziyalı xəstələrin 6%-də rast gəlinir. Kardial hissənin və qida borusunun xərçənginə isə 3-10% hallarda təsadüf edilir.

Axalaziyanın diaqnostikası

Axalaziyanın diaqnostikası əksər hallarda çətinlik törətmir. Diqqətlə toplanmış *anamnez* və xəstəliyin gedişi mühüm rol oynayır.

Obyektiv müayinələr axalaziyanın diaqnostikası üçün az məlumatlar verir. Xəstənin uzun müddət kafi vəziyyətdə qalması diqqəti cəlb edir. *Rentgenoqrafiya*, *rentgenokimoqrafiya*,

rentgenokinematoqrafiya kimi polipozision rentgenoloji müayinələr mühüm diaqnostik əhəmiyyət kəsb edir.

Axalaziyanın müxtəlif mərhələlərində rentgenoloji dəyişikliklər fərqlidir.

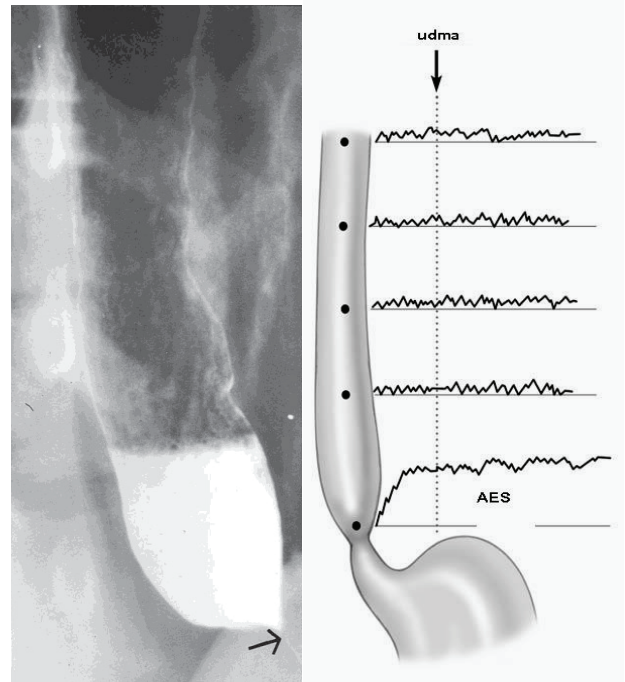
I mərhələdə qida borusu və kardial hissənin diametri norma həddündədir, lakin qida kütləsinin kardiya istiqamətində hərəkətinin pozulması aydın seçilir, belə ki, bariüm horrası qida borusuna daxil olan kimi açılmır, yəni kardial sfinkterin açılması ləngiyir. Qida borusunun selikli qişasının relyefi dəyişmişdir.

II mərhələdə kardial sfinkterin funksiyasının daha çox nəzərə çarpan pozğunluğu aşkar edilir. Bariüm horrasının qida borusunun bu şöbəsindən keçmələri arasındakı vaxt uzanır, kardial sfinkterin açılması isə qısamüddətli olur. Qida borusunun nisbətən az dərəcədə və bərabər qaydada genişlənməsi, evakuator funksiyasının isə əhəmiyyətli dərəcədə pozulması qeyd olunur. Selikli qişanın relyefi dəyişməmiş olur. Kontrast maddə qida borusunda bir neçə saat ləngiyir.

III mərhələdə rentgenoloji mənzərə qida borusu və kardial hissədə üzvi dəyişikliklərin meydana çıxdığını göstərir. Qida borusunun kifayət qədər böyüməsi müəyyən edilir. Kardial kanal spastik dəyişikliklərdən başqa həm də üzvi xarakterli daralmaya malik olur. Kanal kontrast maddə fonunda konusabənzər və ya dimdiyabənzər formada görünür («*siçan quyruğu*» və ya «*quş dimdiyi*» simptomu) (şəkil 3.19). Qida borusunun peristaltikası pozulur və nizamsız xarakterdə olur. Qida borusunun evakuator funksiyası əhəmiyyətli dərəcədə pozulur: kontrast maddə kardial hissədən mədəyə nadir hallarda və kiçik porsiyalarla keçir, buna görə də uzun müddət qida borusunda qalır.

IV mərhələdə qida borusu divarının tonusunun zəifləməsi nəticəsində genişlənmə daha böyük olur və bütün qida borusunu əhatə edir. Qida borusu uzanır, S-vari forma əldə edir. Kontrast maddənin evakuasiyası zəifləyir. Selikli qişanın relyefi kəskin dəyişmiş olur və büküslərin qalınlaşması aydın nəzərə çarpır.

Axalaziyanın III və IV mərhələsinin xarakterik rentgenoloji əlaməti *mədədə qaz qovuğunun olmamasıdır*. Rentgenokimoqrafiya pulsasiyanın ötürülməsinin nəzərə çarpma dərəcəsinə əsasən qida borusu divarının tonusu haqqında fikir yürütməyə imkan verir və bu baxımdan axalaziyanın digər xəstəliklərlə diferensial diaqnostikasında mühüm əhəmiyyət kəsb edir. Xarakterik rentgenoqrafik tapıntı adətən qida borusunun genişlənməsindən asılıdır. Axalaziyada qida borusunun genişlənməsi olmayan hallarda (başlanğıc mərhələ) rentgenoqrafik müayinənin etibarlılığı aşağı düşür. Axalaziyanın diaqnostikasında *ezofaqomanometriya* mühüm əhəmiyyət kəsb edir. Onun vasitəsilə xəstəliyin mərhələsini daha dəqiq təyin etmək mümkündür. Axalaziyanın fərqləndirici manometrik xüsusiyyəti aşağı ezofageal sfinkterin (kardial sfinkterin) boşalmasının natamam və peristaltikasız olmasıdır (şəkil 3.19). Bütün mümkün klinik əlamətlərlə təsdiqlənmiş axalaziyalarda manometriya 90%-dən çox hallarda özünü doğruldur.



Şəkil 3.19. Axalaziyada yuxarı gastrointestinal şöbələrin rentgenoloji şəklində daxilində qida və maye olan genişlənmiş qida borusu müşahidə olunur; qida borusunun aşağı ucunda bariüm «dimdiyabənzər və ya siçan quyruğu» görünüşü əldə edir, az miqdarda bariüm mədəyə keçir (ox işarəsi). Hərəkəti fəaliyyətin müayinəsi zamanı qida borusunun cismi udma aktına cavab olaraq zəif qeyri-müntəzəm yığılmalar törədir. Aşağı ezofageal sfinkter isə boşalmır.

Endoskopik müayinə. Qida borusunun endoskopiyası axalaziyanın təsdiq olunmasında həssas müayinə üsulu sayılmır. Endoskopist xəstələrin yalnız 1/3-dən azında düzgün diaqnozu müəyyən edə bilər. Tipik endoskopik tapıntılara qidanın və ya ağız suyunun qida borusunda toplanması, qida borusu cisminin atoniyası və genişlənməsi daxildir.

Proqressiv genişlənmə və staz olan hallarda eritema, səthi xoralar da görünür. Kardial sfinkter büzülmüş görünüşə malik olur və üfürülən havanın təsirindən açılmır. Lakin buna baxmayaraq, endoskopun ucu ilə cüzi təzyiq etməklə sfinkterdən mədəyə daxil olunur. Endoskop qastroezofageal zonadan keçərkən müqavimətlə rastlaşarsa və ya bərklik hiss edilərsə bu dərhal bədxassəli şişə şübhə oyatmalıdır (psevdoaxalaziya). Belə hallarda qastroezofageal zonaya təkrari və diqqətli baxış, biopsiya materiallarının götürülməsi vacib şərtlərdəndir. Psevdoaxalaziya və ya ikincili axalaziya qastroezofageal birləşmə səviyyəsində və ya ona yaxın zonadan inkişaf edən şişlər tərəfindən törədilir və adətən endoskopiya və biopsiya ilə daha yaxşı aşkar edilir. Endoskopik müayinə ilə təklikdə birincili və ya ikincili axalaziyanı təsdiqləmək çətinlik yaradırsa, *endoskopik ultrasəs* müayinəsindən də istifadə etmək əlverişlidir. İkincili axalaziya olan hallarda kardial hissədən və qastroezofageal birləşmə nahiyəsindən götürülmüş biopsiyanın cavabları mənfi olduqda, endoskopik ultrasəslə subepitelial şiş infiltrasiyasını asan təyin etmək olur. Endoskopik ultrasəsdən axalaziyanın müalicəsi məqsədilə botulinium toksininin dəqiq yeridilməsində də istifadə oluna bilər.

Diferensial diaqnostikası

Manometrik olaraq təyin edilmiş axalaziyaların 5%-dən çoxunda şişlə əlaqədar olan psevdoaxalaziya hallarına rast gəlinir. Psevdoaxalaziya yuxarı yaşlarda (>50 yaş) rast gəlinməsi, simptomların sürətlə inkişafı (<1 il) və bədən çəkisinin 7 kq-dan artıq itməsi ilə axalaziyadan fərqlənə bilər. Bu əlamətlərin psevdoaxalaziyalara çox xas olmasına baxmayaraq onlar hələ də bəzi xəstələrdə etibarlı proqnostik əlamətlər sayılmır. Şiş infiltrasiyası (xüsusilə mədə dibindən inkişaf edən xərçəng) da idiopatik axalaziyada aşkar edilən funksional çatışmazlığı tam əks etdirə bilər. Buna görə də, hər bir yeni axalaziya halında, endoskopik müayinələr də daxil olmaqla, hərtərəfli anatomik müayinələr aparılmalıdır. Yuxarıda qeyd olunduğu kimi, endoskopik müayinə zamanı endoskopun qastroezofageal birləşmədən asan və ya çətin keçməsinə əsasən, psevdoaxalaziyanın olmasını müəyyən etmək olar. Belə ki, idiopatik axalaziyada endoskopun keçməsinə cüzi təzyiq tələb olunur. Əgər psevdoaxalaziyaya şübhə qalarsa, diaqnozu daha da dəqiqləşdirmək üçün xüsusi şəraitdən asılı olaraq endoskopik biopsiya, KT, MRT, endoskopik ultrasəs müayinələri məsləhət görülməlidir.

Psevdoaxalaziyaların 50%-dən çoxu qastroezofageal birləşmənin adenokarsinomalarının payına düşür. Bədxassəli şişlərdən pankreasın, qaraciyərin şişləri, bronxogen mənşəli şişlər, qida borusunun buynuz epitel hüceyrələrindən inkişaf edən xərçəngi, prostat vəzinin şişləri və limfomaların bu zonaya infiltrasiya edərək aşağı ezofageal sfinkterin şişlə obstruksiyasını və qida borusunun proksimal hissəsinin genişlənməsini törətmə halları qeyd olunmuşdur. Qida borusunun amiloid infiltrasiyasının, eozinofilik gastroenteritin və sarkoidozların da psevdoaxalaziya törətmə halları qeyd olunur.

Müalicəsi

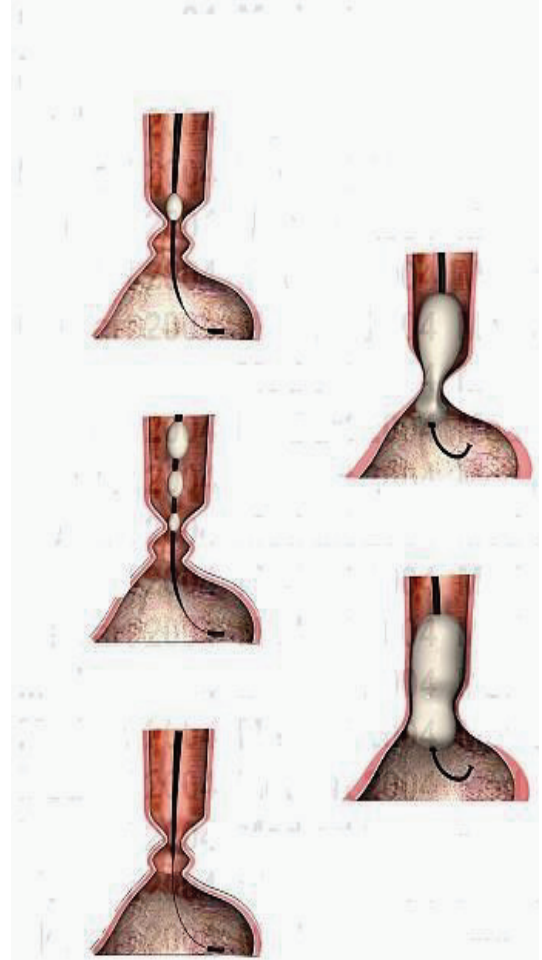
Farmakoloji müalicə. Yeməkdən bilavasitə əvvəl dil altına qoyulan nitratlar, kalsium kanallarının blokatorları kimi sayə əzələ relaksantları sfinkterin sakit haldakı təzyiqini azaltmaq hesabına axalaziyanı müşayiət edən disfagiyanı hissəvi olaraq yüngülləşdirə bilər. Antixolinergik preparatlar, amilnitrat, sublingual nitroqliserin, teofillin və beta-2-aqonistlərdən də istifadə etməklə müəyyən nəticələr əldə etmək olur. İzosorbit-dinitrat və nifedipindən daha çox istifadə olunması barədə məlumatlar vardır. Yeməkdən əvvəl dil altına 5-10 mq izosorbit dinitratdan (İsordil) istifadə olunması aşağı ezofageal sfinkterin sakit haldakı təzyiqini 90 dəqiqə ərzində 66% -ə qədər aşağı salır. Ədəbiyyatda bu yolla 19 aylıq müalicədən sonra disfagiyanın tamamilə və ya əhəmiyyətli dərəcədə aradan qaldırılması faktlarına rast gəlinir.

Botulinium toksininin inyeksiyası. İlk dəfə 1994-cü ildə *Pasricha* və əməkdaşları axalaziyalı xəstələrdə aşağı ezofageal sfinkterə botulinium toksininin təsirini qeyd etmişlər. Bu tədqiqatçılar aşkar etmişlər ki, botulinium toksininin intrasfinkterik yeridilməsi zamanı aşağı ezofageal sfinkterin təzyiqi 33% azalır və disfagiya 66% xəstələrdə 6 ay müddətə yaxşılaşır. Botulinium toksini presinaptik uclardan asetilxolinin ifrazını geriyə dönməz olaraq tormozlayır və bununla da, aşağı ezofageal sfinkterin təzyiqinin neyrogen komponentini aradan qaldırır. Yeni aksonların əmələ gəlməsi nəticəsində bu effekt geriye dönən xarakter əldə etdiyindən, təbii ki, botulinium toksininin təsiri uzun müddət davam etmir. Əvvəllər xəstələrin özlərini yaxşı hiss etmələrinə baxmayaraq bu hal 1 ildən artıq davam etmir. Botulinium toksininin yeridilmə texnikası skleroterapiya kateteri vasitəsilə bütövlükdə 80 vah. toksinin aşağı ezofageal sfinkterin hər 4 kvadrantına yeridilməsindən ibarətdir. Botulinium toksini və pnevmatik dilatasiya ilə müalicələrin müqayisəsi göstərir ki, təkrarlanan inyeksiyalara sərf olunan xərclər daha çox olur. Ona görə də yaşama müddətinin 2 il və daha az olması gözlənilən qoca və əldən düşmüş xəstələrdə digər müalicələr böyük risk təşkil etdikdə bu müalicədən istifadə oluna bilər.

Pnevmatik dilatasiya. Axalaziyalarda terapevtik dilatasiya aşağı ezofageal sfinkterin güc sərf edərək 3 sm diametrinə qədər genişləndirməklə sfinkterin sirkulyar əzələlərini hissəvi olaraq qırmaq və aşağı ezofageal sfinkterin təzyiqinin bərpa olma müddətini uzatmaqdır. Endoskop və ya standart bujlarla (=60F) dilatasiya yalnız müvəqqəti effekt verir. Yalnız axalaziyanın müalicəsi üçün spesifik olaraq düzəldilmiş balon dilatatorlar lazımi diametrə çatmağa imkan verir. Axalaziya dilatatorunun əsas elementi uzun, silindrik balondur və o flüoroskopik (Rigiflex dilatatoru) və ya endoskopik (Witzel dilatatoru) olaraq aşağı ezofageal sfinkterdən keçməklə yerləşdirilir və sonra əldəki manometrədən istifadə etməklə lazımi diametr əldə olunana qədər hava ilə üfürülür.

Pnevmatik dilatasiyanın texnikası xəstənin hazırlanmasından, balonun doldurulma parametrlərindən və dilatasiyadan sonrakı nəzarətdən asılı olaraq fərqli ola bilər. Ümumi xüsusiyyət ondan ibarətdir ki, pnevmatik dilatasiya sedativ preparatların təsiri altında olan xəstələrdə və ambulator əsasda aparılmalıdır. Qida borusunda çox genişlənmə olan xəstələr manipulyasiyadan bir və ya bir neçə gün əvvəl maye halda olan qidalarla pəhriz saxlamalıdırlar. Balonun üfürülmə təzyiqi 360 mm.c.süt-dan 775 mm.c.süt-na qədər dəyişə və bir neçə saniyədən 5 dəqiqəyə qədər davam edə bilər. Pnevmatik dilatasiyanın ən çox rast gəlinən ağırlaşması *qida borusunun perforasiyası* olub, rastgəlmə tezliyi 1-5% arasında dəyişir; ölüm hallarına nadir hallarda rast gəlinir.

Əksər perforasiyaların əlamətləri proseduradan bir neçə saat sonra özünü göstərdiyinə görə xəstələr dilatasiyadan sonra 3-6 saat ərzində tibbi nəzarət altında olmalıdırlar. Bəzi mütəxəssislər bunun əksinə olaraq pnevmatik dilatasiyadan sonra perforasiyanın olmamasına əmin olmaq üçün flüoroskopik müayinədən istifadə edirlər. Adətən suda həll olan kontrast maddə verilir. Əgər perforasiya kiçik və məhduddursa və ya intramuraldırsa, ağızdan qida qəbulu dayandırılmalı və intravenoz antibiotiklər təyin edilməklə konservativ müalicə aparılmalıdır. Bu müddətdə xəstə müşahidə altında olmalıdır. Əgər hər hansı real perforasiya



Şəkil 3.20. Aşağı ezofageal sfinkterin müxtəlif tipli dilatatorlarla pnevmatik dilatasiya üsullarının sxematik təsviri

meydana çıxmışsa və ya müşahidə dövründə ağrıların artması, hərərət müşahidə olunursa, kiçik perforasiya haqqında düşünülməli və bunlar təcili olaraq cərrahi yolla bərpa olunmalıdır. Pnevmatik dilatasiya nəticəsində perforasiya baş vermiş və təcili olaraq (6-8 saat ərzində) cərrahi bərpa edilmiş xəstələrdə nəticə *Heller* üsulu ilə kardiomiometriya əməliyyatı keçirmiş xəstələrlə müqayisə oluna bilər.

Pnevmatik dilatasiyadan sonrakı ən yaxşı proqnostik göstərici aşağı ezofageal sfinkterin postdilatasion təzyiqidir; nə sfinkterin boşalma qabiliyyəti, nə də peristaltik funksiya əhəmiyyətli dərəcədə dəyişmişdir. Aşağı ezofageal sfinkterin təzyiqi 10 mm.c.süt-dan aşağı olduqda uzunmüddətli remissiya müşahidə olunur. Bu göstərici 20 mm.c.süt-da çox olduqda prosedura az əhəmiyyət kəsb etmiş sayılır və təkrari (2 və ya 3 dəfə) dilatasiya lazım gəlir. Pnevmatik dilatasiyanın klinik effektivliyinin 32-98% arasında dəyişdiyi qeyd olunur. İlkən nəticələr pis olan və ya simptomlar tez qayıdan xəstələr əlavə dilatasiyalara da oxşar reaksiya verirlər.

Cərrahi müalicəsi. Axalaziya xəstəliyi gastroezofageal reflüks xəstəliyindən sonra qida borusunun cərrahi müalicə tələb edən ikinci funksional xəstəliyidir. Müalicənin məqsədi aşağı ezofageal sfinkterin boşalma qabiliyyətinin itməsi nəticəsində meydana çıxan distal funksional obstruksiyanı aradan qaldırmaqdır. Bu, aşağı ezofageal sfinkter əzələlərinin kəsilməsini—*miotomiya* tələb edir. Aşağı ezofageal sfinkterin cərrahi miotomiyasında 4 vacib prinsip nəzərə alınmalıdır:

1. Mədənin kardial hissəsinin minimal kəsilməsi;
2. Əməliyyatdan sonrakı reflüksün profilaktik tədbirlərinin görülməsi;
3. Aşağı ezofageal sfinkterin qidanın mədəyə keçməsinə göstərdiyi müqaviməti azaltmaq üçün adekvat distal miotomiyanın aparılması;
4. Miotomiya olunmuş sahənin yenidən bitişməsinin qarşısını almağa yönəlmiş tədbirlərin görülməsi.

Miotomiya əməliyyatı *torakotomik*, *laporatomik*, *torakoskopik* və *laporoskopik* yollarla icra edilə bilər. Torakotomik və torakoskopik üsulların üstün cəhəti, mədənin kardial hissəsinin əzələlərinin nisbətən az kəsilməsidir. Laparoskopik və laparotomik üsullarda isə mədənin kardial hissəsinin əzələlərinin daha geniş kəsilməsi tələb olunur. Bu zaman əməliyyatdan sonra gözlənilən gastroezofageal reflüksün qarşısını almaq məqsədilə yanaşı olaraq reflüksəleyhi əməliyyatlar da icra etmək lazım gəlir. Axalaziyalı xəstələrin müalicəsində 4 məsələyə cavab tapmaq lazım gəlir.

Birinci məsələ yeni diaqnoz qoyulmuş xəstədə müalicənin pnevmatik dilatasiya və ya cərrahi miotomiya yolu ilə aparılmasına aiddir. Uzun müddət ərzində aparılan tədqiqatlar göstərmişdir ki, pnevmatik dilatasiya xəstələrin 50-60%-də disfagiya və requrgitasiyanın adekvat azalmasını əldə etməyə imkan verir. Belə xəstələrə yaxından müşahidə tələb olunur və əgər dilatasiya effekt vermirsə cərrahi *miotomiya* göstərişdir. Genişlənmiş, S-vari forma əldə edən və yanaşı olaraq qida borusu dəliyinin yırtığı olan xəstələrdə pnevmatik dilatasiya *təhlükəlidir*. Belə hallarda ən yaxşı müalicə *cərrahi miotomiyadır*. Qida borusunun axalaziyası diaqnozu yeni təsdiq edilmiş xəstələrdə müalicə məqsədilə dilatasiyanın və ya kardiomiometriya əməliyyatının seçilməsi hələlik tam həll edilməmiş qalır.

İkinci məsələ miotomiya əməliyyatının transtorakal və ya transabdominal yolla icra edilməsinin seçiminə aiddir. AES-in miotomiyası torakal və ya abdominal yolla icra edilə bilər. Əməliyyatın transtorakal yolla icra olunmasının üstün cəhətlərinə aşağıdakılar daxildir:

a) Miotomiya qida borusu dəliyinin minimal kəsilməsi ilə həyata keçirilə bilər və bununla da normal antireflüks mexanizmlərini saxlamaqla əməliyyatdan sonrakı gastroezofageal reflüks təhlükəsindən uzaq olmaq olar.

b) Bu yol miotomik kəsiyi kranial istiqamətdə genişləndirməyə imkan verir ki, bu da qida borusunun yuxarı şöbələrinin hərəkət funksional pozğunluqları ilə rastlaşdıqda lazım ola bilər;

c) Qida borusunun divertikulu kimi yanaşı patologiyalar asanlıqla aradan qaldırıla bilər.

Transabdominal müdaxilənin isə aşağıdakı *üstün cəhətləri* vardır:

- a) Qastroezofageal birləşmə zonasına daha yaxşı çatmaq olur;
- b) Lazım olan hallarda sonradan asanlıqla antireflüks əməliyyatları icra edilə bilər.

Üçüncü—ən çox müzakirə mövzusu olan məsələ miotomiya əməliyyatına antireflüks əməliyyatlarının da əlavə olunub-olunmamasıdır. Antireflüks komponenti daxil edilmədən dəqiq icra edilmiş miotomiyalardan sonra yaxşı nəticələr əldə edilməsi haqqında ədəbiyyatlarda çoxlu sayda məlumatlar vardır. Lakin əksər müəlliflər transabdominal yolla miotomiya icra edilən hallarda olduğu kimi, diafraqma dəliyində geniş kəsiklər aparılan hallarda da antireflüks əməliyyatlarının icrasını vacib sayırlar. Belə ki, qida borusunun miotomiyası əməliyyatından sonra reflüksün təsirindən strikturanın inkişaf etməsi ciddi problemdir və bunun simptomlarını aradan qaldırmaq üçün adətən ezofaqoektomiyanın vacibliyi ortaya çıxır. Digər tərəfdən, paradoksal da olsa, miotomiya və antireflüks əməliyyatı keçirən xəstələrdə qastroezofageal reflüksün ağırlaşmalarına transtorakal olaraq təkə miotomiya əməliyyatı keçirmiş xəstələrdən daha çox rast gəlinir. Bu onu göstərir ki, antireflüks əməliyyatının əlavə edilməsi reflüksün ağırlaşmalarının qarşısını ala bilmir. Beləliklə, əgər kardiyanın kompetentliyinin saxlanmasında diafraqmal dəlikdə kiçik kəsiyin aparılması səmərə verirsə, onda antireflüks əməliyyatının icrasına göstəriş kimi kəsiyin dərəcəsini qəbul etməyə az ehtiyac qalır. Qida borusu miotomiyasına əlavə olaraq antireflüks əməliyyatı əlavə edilirsə, onda 360°-li fundoplikasiya əməliyyatından çəkinmək lazımdır. Qida borusunun distal hissəsinin funksional obstruksiyasına ikincili olaraq fundoplikasiyanın özü tərəfindən törədilən ezofageal disfunksiyanın da qoşulmasından çəkinmək üçün ya 270°-li *Belsey fundoplikasiyası*, ya da *Dor hemifundoplikasiyası* (180°-li) icra edilməlidir.

Nəhayət, *4-cü məsələ* bu xəstəliyin tam müalicəsinin əldə olunub-olunmamasına aiddir. Miotomiya əməliyyatı keçirmiş xəstələrin uzunmüddətli tədqiqi göstərmişdir ki, bu əməliyyatdan və həmçinin sfinkterin təzyiqini 10 mm. c. süt-dan aşağı salan balon dilatasiyasından sonra uzaq nəticələrdə pisləşmə meydana çıxır. Miotomiya və ya balon dilatasiyası AES-in əzələlərini kəsməklə və ya qırmaqla distal obstruksiyanı aradan qaldırırsa da, qida borusunun cisminə saxlanılan hərəkəti pozğunluq aradan qalxmır və vaxt keçdikcə, qida borusunun boşalmasının çatışmazlığına gətirib çıxarır.

DİFFUZ EZOFAQOSPAZM

Diffuz ezofaqospazm (*Barsoni – Teschendorf sindromu*) - tormozlayıcı sinirlərin naməlum etiologiyalı zədələnməsi nəticəsində qida borusunun saya əzələlərində eyni zamanda başlayan qeyr-peristaltik yığılmaların əmələ gəlməsi ilə xarakterizə olunur.

Tarixi məlumatlar

Ezofageal spazm anlayışı ilk dəfə *Hamilton Osgood* tərəfindən 1889-cu ildə işlədilmişdir. İlk dəfə olaraq *Th.Barsoni* (1921), sonra isə *W.Teschendorf* (1927) tərəfindən qida borusunun müstəqil spastik xəstəliyi kimi «pseudodivertikulyoz» və «burğuşəkilli qida borusu» terminlərindən istifadə olunmuşdur. «Qida borusunun aşağı hissəsinin diffuz spazmı» diaqnozu ilk dəfə 1934-cü ildə *H.Moersch* və *J.Camp* tərəfindən rentgenoloji, XX əsrin 50-ci illərində isə manometrik olaraq qeyd edilmişdir. Qida borusundakı bu dəyişikliklər son illər digər müxtəlif adlar da almışdır: *Barsoni – Teschendorf sindromu*, “burğuşəkilli qida borusu”, “funksional divertikullar”, “təsbehşəkilli qida borusu”, “mişarşəkilli qida borusu”, “seqmentar spazm”, “intermittəedici paroksizmal disfagiya”, “mərtəbəli spazm” və s. Bizim hal-hazırda qəbul etdiyimiz qida borusunun diffuz spazmı termini isə 1967-ci ildə *Fleshler* tərəfindən təklif olunmuşdur.

Etiologiyası

Qida borusunun diffuz spazmının etiologiyası tam məlum deyildir. Bu pozğunluq klassik axalaziyaya qədər inkişaf edə bildiyinə görə, ona mienterik kələfin denervasiyasının erkən mərhələsi kimi baxılır.

Patofiziologiyası

Qida borusunun diffuz spazmının patofiziologiyası haqqında az məlumatlar vardır. Əldə olunan bəzi histopatoloji tədqiqatlarda axalaziyada rast gəlinən sinir hüceyrələrinin cismindəki degenerativ dəyişikliklərdən fərqli olaraq qida borusunun diffuz spazmında sinir çıxıntılarında degenerativ dəyişikliklərin olması qeyd olunur. Peristaltika zamanı azan sinirlə daxil olan impulslar qida borusunun bütün saya əzələ seqmentlərinə eyni vaxtda çataraq, eninəzolaqlı və saya əzələ qatları arasında yerləşən mienterik kələfi aktivləşdirir. Qanqlionar sinir hüceyrələri efferent azan sinir lifləri ilə saya əzələ hüceyrələri arasında əlaqələndirici rol oynayır. Onlar ya saya əzələ hüceyrələri membranını hiperpolarizə edərək yığılmaları ləngidən tormozlayıcı (neyrotransmitter kimi azot oksidindən istifadə edən) hüceyrələrə, ya da membranı depolyarizə edərək yığılma törədən oyadıcı (xolinergik) hüceyrələrə aiddirlər. Beləliklə, qida borusunun hər bir seqmentindəki saya əzələlərin aktivliyi mienterik kələfdən gələn tormozlayıcı və oyadıcı təsirlər arasındakı balansla müəyyən edilir. Bir sıra tədqiqatlara əsasən müəyyən edilmişdir ki, qida borusunun diffuz spazmı olan xəstələrdə fizioloji pozğunluq heterogen xarakter daşısa da, onların ümumi xarakterik cəhəti qida borusunun saya əzələlərinə göstərilən oyadıcı və tormozlayıcı təsirlər arasındakı balansın pozulmuş olmasıdır. Peristaltikasız yığılmalar tormozlayıcı sinirlərin pozğunluğu nəticəsində yaranır. Hipertenziv peristaltik yığılmaların və AES-in hipertenziyasının xolinergik və ya miogenik hiperaktivliklə əlaqədar olması mümkündür.

Klinik mənzərəsi

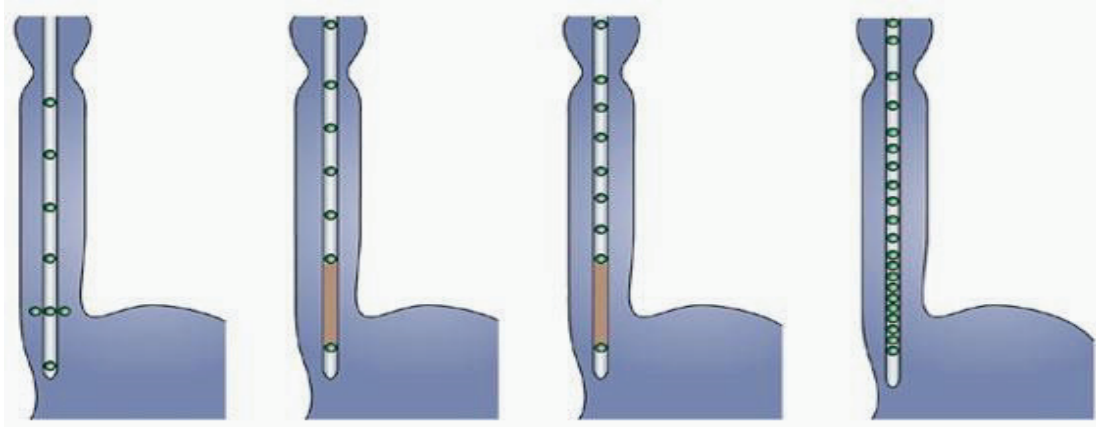
Spastik pozğunluğun əsas simptomları disfagiya və döş sümüyü nahiyəsində ağrılardır; requrgitasiyaya axalaziya ilə müqayisədə az rast gəlinir. Döş nahiyəsində ağrılar adətən böyük amplitudlu və uzunmüddətli yığılmalar olduqda daha kəskin olur. O, adətən sakit halda yaranır, lakin bəzən udma zamanı və emosional streslərin təsirindən də meydana çıxıb bilər. Ağrı retrosternal olub, kürək nahiyəsinə, döş qəfəsinin yan tərəflərinə, hər iki yuxarı ətrafa və ya çənə nahiyəsinə irradiasiya edə bilər. O, bir neçə saniyədən bir neçə dəqiqəyə, bəzən bir neçə saata

qədər davam edir. Ağrılar xarakterinə görə miokard işemiyasını xatırladaraq kəskin və şiddətli ola bilər. Bərk və maye halda olan qidalara qarşı disfagiya ağrı ilə birlikdə və ya onsuq meydana çıxır. Fiziki müayinə metodları ilə diffuz ezofageal spazmın hər hansı bir əlamətini aşkar etmək mümkün olmur.

Diaqnostikası

İlk növbədə qida borusunun xərçəngi (disfagiyanın səbəbi kimi) və miokardın işemiyası (döş nahiyəsində ağrının səbəbi kimi) müvafiq müayinələr—*endoskopiya, EKQ, stress-EKQ* vasitəsilə *istisna olunmalıdır*.

Endoskopik, rentgenoloji və manometrik müayinələr. Qida borusunun diffuz spazmının xarakterik endoskopik əlamətləri yoxdur. Lakin disfagiya xəstələrdə və qida borusu mənşəli ağrılara şübhə olduqda, struktur pozğunluqlarını və ya reflüks-ezofagiti müəyyən etmək üçün faydalı müayinə metodudur. Spastik pozğunluq tipik olaraq *manometrik və rentgenoloji* üsulla müəyyən edilir. 60% xəstələrdə ezofaqogrammada pozğunluq aşkar olunur. Flüoroskopik müayinədə daralmış sahələr şəklində seqmentar spazmlar, «burğuşəkilli qida borusu» kimi qeyd olunan qeyri-müntəzəm peristaltik yığılmalar görünür. Rentgenoloji olaraq qida borusunu seqmentlərə bölən güclənmiş peristaltik dalğalar aşkar olunur. Sirkulyar yığılmalar arasında qida borusunun genişlənməmiş seqmentləri “boyunbağının muncuqarını” xatırladır. Xəstələrin 65%-də qida borusunun döş hissəsinin aşağı 1/3 hissəsi zədələnilir. Tez-tez diafraqma dəliyinin kiçik yırtıqlarına, az hallarda isə qida borusunun epidiafraqmal divertikullarına rast gəlinir.



Şəkil 3.21. Qida borusunun manometriyasının sxematik təsviri.

Qida borusunun diffuz spazmının diaqnostikasında manometriya mühüm rolu oynayır. Xəstələrdə udma zamanı normal peristaltik dalğalar əvəzinə, qeyri-peristaltik və eyni vaxtda meydana çıxan seqmentar yığılmalar baş verir. Bəzi xəstələrdə hətta güclü (140-200 mm. c. süt), qeyri-peristaltik dalğalar da aşkar edilir. Təzyiqin yüksək olmasına baxmayaraq, aşağı ezofageal sfinkter udmaya cavab olaraq normal boşalır. Aşağı ezofageal sfinkterdə hipertenziyanın olması axalaziyanın bir variantını xatırlada bilər və belə pozğunluğu olan bəzi xəstələrdə sonralar tipik axalaziyanın inkişaf etməsi halları müşahidə olunmuşdur.

Manometriya zamanı provokasion testlərdən də istifadə etmək əlverişlidir. Ən çox istifadə olunan dərman, qida borusunun güclü yığılmasını törədən *asetilxolinesteraza edrofoniumdur*. Ağrıların meydana çıxması testin müsbət olduğunu göstərir. Əgər diaqnoza şübhə olarsa, manometriya və pH-metriya icra edilə bilər. Manometriya qida borusunun hərəkətli aktivliyi və simptomlara qarşılıqlı münasibəti, pH-metriya isə reflüksün olması barədə məlumat verir (şəkil 3.21).

Ağırlaşmaları

Qida borusunun diffuz spazmının ikincili ağırlaşması kimi diafraqma dəliyinin sürüşən yırtıqları, epidiafraqmal divertikul meydana çıxma bilər. Təkrari ağciyər infeksiyalarına gətirib çıxaran *requrgitasiya* və *aspirasiya* halları da mümkündür. Ümumilikdə götürdükdə, bu vəziyyət adətən yüngüldür və ciddi ağırlaşmalara gətirib çıxarmır.

Müalicəsi

Əzələ relaksantlarından istifadə etməklə simptomları azaltmağa cəhd etmək olar. Uzun müddət təsir göstərən nitratlaların (məsələn, izosorbid dinitrat) və kalsium kanalı blokatörünün (nifedipin) istifadəsi simptomları azaltmağa imkan verir. Bujlamanın qeyri-effektiv olmasına baxmayaraq, disfagiyanı yüngülləşdirmək məqsədilə pnevmatik dilatasiyadan istifadə etmək olar. Konservativ müalicə effekt vermədikdə və eyni vaxtda yayılan və ya seqmentar dalğalarla xarakterizə olunan hərəkəi pozğunluqlar hesabına törənən disfagiyanın olması *uzun ezofageal miotomiya* əməliyyatına göstərişdir. Döş nahiyəsində təkcə ağrının olması əməliyyata göstəriş deyildir.

Döş nahiyəsində ağrı və disfagiya əlamətləri olan xəstələrdə hərəkəi funksiyanın 24-saatlıq monitorinqi cərrahi miotomiyanın faydalı olub-olmayacağına qiymətləndirilməsində böyük əhəmiyyət kəsb edir.

Cərrahi əməliyyat üçün seçilmiş xəstələrdə qida borusunun miotomiyasının proksimal istiqamətdə genişləndirilməsini təyin etmək üçün əməliyyatın manometriyanın aparılması lazımdır. Əksər cərrahlar kardial hissənin rezistentliyini aradan qaldırmaq məqsədilə miotomiyayı distal istiqamətdə aşağı ezofageal sfinkterdən keçənə qədər genişləndirirlər. Digər cərrahlar isə aşağı ezofageal sfinkteri miotomik zonaya daxil etməməyi məsləhət görürlər. Əgər kardial şöbənin böyük hissəsi kəsilmiş olarsa, onda *qastroezofageal reflüksün profilaktikası* məqsədilə *antireflüks əməliyyatı* da icra etmək lazım gəlir. Belə hallarla rastlaşdıqda, əksər müəlliflər qida borusunun distal hissəsində əlavə rezistentlik (qida borusunun boşalmasına maneə) yaratmamaq məqsədilə tam fundoplikasiyaya nisbətən *hissəvi fundoplikasiyaya* daha çox üstünlük verirlər. Əgər xəstədə əməliyyata qədərki dövrdə reflüks simptomu varsa, onu təsdiq etmək üçün *24 saatlıq pH-metriya* həyata keçirilməlidir.

Əməliyyat torakotomik və ya torakoskopik yolla icra edilə bilər. Qida borusunun torakotomik yolla boylama miotomiyası ilk dəfə 1928-ci ildə *Sauerbruch*, sonra isə *Wolti*, *Ellis* və *Belsey* tərəfindən həyata keçirilmişdir.

Əməliyyatdan sonrakı ağırlaşmalar

Əməliyyatdan sonrakı erkən dövrdə ən çox rast gəlinən ciddi ağırlaşma *qida borusunun perforasiyasıdır* ki, bu da təcili olaraq torakotomiya tələb edir. Əgər miotomiya aşağı ezofageal sfinkterə qədər daxil olarsa, əməliyyatdan sonrakı *reflüks* inkişaf edə bilər. 30-40% xəstələrdə simptomlar adətən geriyə qayıdır və ya ümumiyyətlə keçmir.

QASTROEZOFAGEAL REFLÜKS XƏSTƏLİYİ

Qastroezofageal reflüks xəstəliyi (QERX) - qastroezofageal reflüks nəticəsində meydana çıxan simptomatik halı və ya histopatoloji zədələnmələri əks etdirir. Reflüks-ezofagit qastroezofageal reflüks olan xəstələrdə qida borusunun selikli qişasında endoskopik olaraq zədələnmələr müəyyən edilən hallarda xəstələrin hiss etdiyi vəziyyətdir. Lakin bir çox hallarda qastroezofageal reflüks, ezofagit olmayan hallarda da müəyyən simptomlar törədir. Buna görə də, qida borusunun 24-saatlıq pH-metriyası qastroezofageal reflüks xəstəliyinin aşkar edilməsində faydalı ola bilər. Bəzi hallarda QERX-də reflüks simptomlarının olması və 24-saatlıq ambulator pH-metriyada qida borusunun turşu təsirinə məruz qalması müəyyən edilsə də, qida borusunda endoskopik olaraq ezofagit əlamətləri aşkar edilmir.

Epidemiologiyası

Qastroezofageal reflüks xəstəliyinə kişi və qadınlar arasında bərabər təsadüf olunur, lakin ezofagit (2:1-dən 3:1-dək) və Barret ezofagiti (10:1) kişilərdə qadınlara nisbətən daha çox aşkar edilir. Hamiləlik zamanı QERX hallarına daha çox rast gəlinir. Hamilə qadınların 48-79%-i mədə qıçqırmasından şikayət edir. QERX-in bütün formalarına ağ dərili insanlarda qara dərili insanlara nisbətən daha çox rast gəlinir. Ona Afrika və Asiyada az, Şimali Amerika və Avropada isə daha çox təsadüf olunur. QERX-in inkişafında dərmanların patogenetik roluna gəlicə, qeyri-steroid iltihabəleyhi preparatların aşağı ezofageal sfinkterin təzyiqini azaltma qabiliyyətinə daha çox diqqət yetirilir.

Patofiziologiyası

A. Antireflüks mexanizmləri

1. *Aşağı ezofageal sfinkter*. Normada qarın boşluğu ilə döş boşluğu arasında müsbət təzyiq qradienti vardır ki, bu da mədə möhtəviyyatının mədədən qida borusuna reflüksünə meyli törədir. Effektiv antireflüks mexanizmləri olmasaydı, bu təzyiq fərqi daim davam edən qastroezofageal reflükslə nəticələnərdi. Reflüksə maneə törədən ilk baryerlərdən biri *aşağı ezofageal sfinkterdir*. O, qida borusunun distal ucunda 1,0-3,5 sm uzunluğunda ixtisaslaşmış sirkulyar əzələ seqmentidir. Sfinkter daxilində təzyiq 10-45 mm. c. süt-dur ki, bu da intraqastral təzyiqdən yüksəkdir. Aşağı ezofageal sfinkterin əzələləri qida borusu cisminin əzələlərindən morfoloji olaraq fərqlənməsə də, AES bir sıra funksional xüsusiyyətlərə malikdir. Qida borusu cisminin əzələlərindən fərqli olaraq, AES-in əzələ lifləri spontan yığılaraq təzyiq yaradır və transmural elektrik stimulyasiyasının təsirindən boşalırlar.

Qastroezofageal reflüks aşağı ezofageal sfinkterin tonusunun azalması da daxil olmaqla, aşağı ezofageal sfinkterin bir sıra disfunksiyaları nəticəsində meydana çıxma bilər. Aşağı ezofageal sfinkterin sakit haldakı təzyiqi 0-a qədər enən hallarda o, reflüksə qarşı effektiv baryer yarada bilmir. Normada belə zəif təzyiq az hallarda müşahidə olunur və qastroezofageal reflüks az epizodlarda bu fenomenlə müşayiət olunur. Kəskin qastroezofageal reflüksü olan xəstələrdə reflüks təxminən 25% hallarda aşağı ezofageal sfinkterin təzyiqinin az olması ilə əlaqədardır. Öskürmə, asqırma və gücənmə zamanı intraabdominal təzyiqin qəflətən artması ilə eyni vaxtda aşağı ezofageal sfinkterin də təzyiqi artır.

Bəzi xəstələrdə, xüsusən aşağı ezofageal sfinkterin təzyiqi sakit vəziyyətdə aşağı olanlarda, bu sfinkter artan qarındaxili təzyiqə adekvat cavab vermir. Əgər qarındaxili təzyiqin qəflətən artması aşağı ezofageal sfinkterdə də kompensator olaraq təzyiqin artması ilə müşayiət olunmursa, mədə möhtəviyyatı qida borusuna keçir.

Aşağı ezofageal sfinkterin tranzitor boşalması (AESTB) reflüks üçün çox vacib olan aşağı ezofageal sfinkter mexanizmidir. Birincili peristaltika (udma aktı nəticəsində yaranan) müddətində aşağı ezofageal sfinkter qida porsiyasının mədəyə keçməsinə imkan vermək üçün normada 3-10 san ərzində boşalır. Aşağı ezofageal sfinkterin tranzitor boşalması (AESTB) olan

hallarda isə əksinə, bu müddət daha çox, 45 san-yə qədər davam edir və peristaltik dalğalarla uzlaşmır. AESTB müddətində təzyiq 0-a qədər endikdə sfinkter baryer kimi fəaliyyət göstərmir. Bu fenomen sakit halda aşağı ezofageal sfinkterdə normal təzyiqi olan xəstələrin nəyə görə tez-tez reflüks hiss etməsini izah edir.

Aşağı ezofageal sfinkterin tranzitor boşalması mədənin qaz hesabına genişlənməsinə cavab olaraq meydana çıxan normal gəyirmə refleksinin bir hissəsidir. Bu halda AESTB qazın mədə dibindən qida borusuna keçməsinə imkan verir. Uzunsov beyində olan *n. tractus solitarius* mədədə daxil olan sinir impulslarına cavab olaraq AESTB törədir. Qamma-aminoyağ turşusu reseptorlarına malik olan uzunsov beyin neyronları AESTB-ni tormozlayır. Atropinlə blokada da mərkəzi mexanizmlə AESTB-ni tormozlayır. AESTB ilə xarakterizə olunan sfinkter boşalması aşağı ezofageal sfinkter əzələlərindəki xolesistokinin-A reseptorlarının aktivləşməsi nəticəsində baş verir. Normal şəxslərdə gastroezofageal reflüksün gündəlik qısa epizodları meydana çıxır və bu epizodların böyük əksəriyyəti aşağı ezofageal sfinkterin tranzitor boşalmalarının nəticəsidir. Kəskin gastroezofageal reflüks xəstəliyi olan şəxslərdə isə reflüks epizodlarının təxminən 70%-i AESTB nəticəsində baş verir. Aşağı ezofageal sfinkterin tranzitor boşalması normal şəxslərdə hər saatda 2-6 dəfə, gastroezofageal reflüks xəstəliyi olan şəxslərdə isə 3-9 dəfə əmələ gəlir. Normal şəxslərdə AESTB təxminən 40-50% hallarda turşu reflüksü ilə müşayiət olunduğu halda, gastroezofageal reflüks xəstəliyi olan şəxslərdə bu 60-70% təşkil edir.

2. *Diafraqmanın ayaqcıqları.* Qida borusu döş boşluğundan qarın boşluğuna diafraqmanın sağ ayaqcığı üzərində olan dəlikdən—diafraqmanın qida borusu dəliyindən keçir. Nəfəsalma zamanı diafraqma ayaqcıqları yığılaraq bir-birinə yaxınlaşır və qida borusunun distal hissəsini sıxır. Bu sıxılma effekti nəfəsalma və ya qarındaxili təzyiqi artıran digər hərəkətlər zamanı reflüksün qarşısını alan vacib baryer kimi fəaliyyət göstərir. Bu zaman diafraqma ayaqcıqları *xarici ezofageal sfinkter kimi* təsir göstərərək AES-in antireflüks fəaliyyətinə kömək edir.

3. *Anatomik xüsusiyyətlər.* Aşağı ezofageal sfinkter və diafraqma ayaqcıqlarına əlavə olaraq qida borusunun distal hissəsinin müəyyən anatomik xüsusiyyətləri də antireflüks baryeri kimi iştirak edir. Məsələn, qida borusu və mədə arasında əmələ gələn iti bucaq (*Hiss bucağı*) reflüksün qarşısını alan birtərəfli qapaq kimi təsir göstərir. Qida borusunun qarın boşluğunda olan distal seqmenti xaricdən qarındaxili təzyiqə məruz qalaraq divarları sıxılır və reflüksün qarşısının alınmasında rol oynayır.

4. *Diafraqmanın qida borusu dəliyi yırtığının antireflüks baryerinə təsiri.* Kəskin gastroezofageal reflüksü olan xəstələrin əksəriyyətində qida borusunun diafraqma dəliyinin sürüşən yırtığına rast gəlinir. Bu zaman gastroezofageal birləşmə və mədə dibinin bir hissəsi diafraqma ayaqcıqları arasındakı dəlikdən keçərək döş boşluğuna daxil olur. Bu yırtığın ölçüsü ilə gastroezofageal reflüksə meylik arasında əhəmiyyətli əlaqə aşkar edilmişdir. Diafraqma dəliyinin böyük ölçülü yırtıqlarının aşağı ezofageal sfinkterdə tonusun aşağı olması ilə müşayiət edilməsi çoxdan məlum olsa da, bunlar arasındakı əlaqə son illərdə aydınlaşdırılmışdır. Qida borusunun hərəkəti fəaliyyətinin standart müayinəsi zamanı qida borusundakı təzyiq onun mənfəzində yerləşdirilən datçiklər vasitəsilə ölçülür. Bu müayinə zamanı aşağı ezofageal sfinkter zonasında qeydə alınan təzyiq, aşağı ezofageal sfinkterin (daxili sfinkter) və diafraqma ayaqcıqlarının (xarici sfinkter) törətdiyi təzyiqlər cəmini özündə əks etdirir.

Diafraqmanın qida borusu dəliyinin böyük ölçülü yırtıqları zamanı AES yuxarıya—döş boşluğuna doğru yerini dəyişdiyindən, diafraqma ayaqcıqlarından ayrılmış olur. Qida borusunun aşağı sfinkter əzələləri tərəfindən yaranan təzyiq normal olsa da, sfinkter diafraqma ayaqcıqlarından aralandıqdan sonra bu ayaqcıqların törətdiyi təzyiq qeydə alınmır və buna görə də AES-dəki təzyiq aşağı ola bilər. Qida borusunun distal seqmentindəki daxili və xarici sfinkterlərin yerdəyişməsini törədən qida borusu dəliyinin böyük həcmli yırtıqları zamanı reflüks nəfəsalma, öskürmə, gücənmə və s. kimi amillərin təsiri nəticəsində qarındaxili təzyiqin artması hesabına meydana çıxır. Bu zaman ayaqcıqlar qida borusunun distal seqmentini uzun müddət sıxa bilmir. Bir çox hallarda, ayaqcıqların yığılması döş boşluğuna keçmiş mədə cibini əmələ gətirir ki, bunun da möhtəviyyəti qida borusuna reflüks edir. Normal şəxslərlə

müqayisədə, böyük ölçülü diafraqma yırtığı olan xəstələrdə mədənin genişlənməsinə cavab olaraq yaranan aşağı ezofageal sfinkterin tranzitor boşalmalarının tezliyi artmış olur.

B. Mədə möhtəviyyətinin tərkibi

Qastroezofageal reflüks qida borusuna yalnız o halda zədələyici təsir göstərir ki, reflüks möhtəviyyəti – reflüktat qida borusunun selikli qişasına kaustik təsir göstərsin. Mədə şirəsindəki potensial kaustik amillərə turşu, pepsin, öd və mədəalti vəzi fermentləri aiddir. Qastroezofageal reflüks xəstəliyinin müalicəsində istifadə olunan turşu sekresiyasını tormozlayan maddələrin (məsələn, proton nasosu inhibitorları) effektiv təsiri reflüks-ezofagitin patogenezinə turşu və pepsinin vacib rol oynadığını göstərir. Bununla yanaşı, bəzi xəstələrdə öd və pankreas fermentlərinin reflüksü qida borusunun zədələnməsinə kömək edə bilər.

Həssas radioloji testlərdən istifadə etməklə aparılan tədqiqatlara əsasən müəyyən edilmişdir ki, gastroezofageal reflüksü olan xəstələrin 50%-dən çoxunda mədənin boşalması ləngiyir. Mədənin boşalmasının ləngiməsi onun reseptiv relaksasiyasının, mədə turşusunun sekresiyasının artmasına və reflektor olaraq, aşağı ezofageal sfinkterin tranzitor boşalmalarına təkan verir. Hər iki təsir gastroezofageal reflüksü olan xəstələrdə zədələyici amil ola bilər.

C. Qida borusunun təmizlənmə mexanizmi

Əgər kaustik maddələr qida borusundan tez bir zamanda təmizlənersə, heç bir zədələnmə əmələ gəlməyə bilər. Normada qida borusu turşudan 4 mühüm mexanizm hesabına təmizlənir: 1) *ağırliq qüvvəsi*; 2) *peristaltika*; 3) *ağız suyu sekresiyası*; 4) *qida borusu daxilində bikarbonatların sekresiyası*. Turşu porsiyası qida borusuna daxil olarkən onun əksər hissəsi ağırliq qüvvəsi və peristaltikanın birgə təsiri hesabına təmizlənir (axıb mədəyə tökülür). Ağırliq qüvvəsi və peristaltikanın təsiri altında təmizlənməyən az bir hissəsi isə yüksək qələvi tərkibə malik udulan ağız suyu və qida borusunun selikli qişasında əmələ gələn bikarbonatlar hesabına neytrallaşmazsa, selikli qişada zədələnmə törədə bilər.

Yuxu zamanı meydana çıxan reflüks bir neçə səbəbə görə daha çox zədələyici təsire malik olur. Belə ki, yuxu zamanı ağırliq qüvvəsinin təsiri aradan qalxmış olur. Yatarkən udma aktı və ağız suyunun udulması az olur və buna görə də, birincili peristaltik dalğalar və ağız suyu ilə neytrallaşma demək olar ki, olmur. Siqaret çəkənlərdə aşağı ezofageal sfinkterin boşalması sayəsində turşu reflüksünün artması və çox güman ki, həmçinin ağız suyunun itirilməsi hesabına qida borusunun turşunun təsirinə məruz qalması hallarına daha çox rast gəlinir.

D. Qida borusu epitelinin rezistentliyi

Epitel mənşəli qoruyucu faktorlar qida borusunun peptik zədələnməyə qarşı rezistentliyini artırır. Qida borusunun ambulator pH-metriya müayinələri göstərmişdir ki, normal şəxslər hər gün turşu reflüksünün qısa epizodlarını hiss edirlər. Qida borusunun epitel qatı bu qısa epizodların ezofagit törətməsinin qarşısını alır. Reflüks-ezofagiti olan əksər xəstələrdə qida borusunun turşu təsirinə məruz qalma müddəti uzanmış olur ki, bu da epitelin zədələnməsi ilə nəticələnir. Bəzi xəstələrdə isə əksinə, hətta 24 saatlıq pH-metriya zamanı gündəlik turşu reflüksü müddətinin normal olmasına baxmayaraq reflüks-ezofagit aşkar edilir. Bu, hələ ki, tam aydınlaşdırılmamış epitel mənşəli qoruyucu faktorlardan hər hansı birinin çatışmazlığı ilə əlaqədar ola bilər.

E. Qeyri-steroid iltihabəleyhi maddələr və gastroezofageal reflüks xəstəliyi

Epidemioloji tədqiqatlar göstərmişdir ki, aspirin və digər qeyri-steroid iltihabəleyhi preparatlar gastroezofageal reflüks xəstəliyinin meydana çıxmasına kömək edir. Bir çox qeyri-steroid iltihabəleyhi preparatlar selikli qişaya zədələyici təsir göstərir. Qida borusunun strikturası olduqda və preparatın tablet və ya kapsulu mədəyə keçə bilmədikdə, qida borusunda kəskin lokal zədələnmə törədə bilər. Strikturalar olmayan xəstələrdə qeyri-steroid iltihabəleyhi preparatların gastroezofageal reflüks xəstəliyi törətməsinin mexanizmi məlum deyildir.

F. *Helicobacter pylori* və qastroezofageal reflüks xəstəliyi

Helicobacter pylori insan mədəsində yaşamağa uyğunlaşmış mikroaerofil, qram-mənfi bakteriyalardır. Dünya əhalisinin təxminən 50%-i *Helicobacter pylori* ilə yoluxmuşdur. İnfeksiya xroniki gastrit törədir ki, bu da bağırsağın metaplaziyası və mədə xərçəngi ilə müşayiət oluna bilər. *Helicobacter pylori* qida borusunu infeksiyalaşdırmır. Bununla belə, son məlumatlara əsasən güman edilir ki, *Helicobacter pylori* infeksiyası qida borusunu qastroezofageal reflüks xəstəliyi və onun ağırlaşmalarından qoruya bilər. Bu təsir, çox güman ki, gecikmiş dövrdə mədə turşuluğunun azalması hesabına baş verir. Ədəbiyyatlarda *Helicobacter pylori*-nin eradikasiyasından sonra qastroezofageal reflüks xəstəliyinin inkişaf etməsi haqqında məlumatlar vardır. Qərbi ölkələrində mədədə *Helicobacter pylori* infeksiyasının azalmasına paralel olaraq Barrett ezofagitindən adenokarsinomanın inkişaf etmə tezliyinin artması haqqında fikirlər mövcuddur.

Hal-hazırda qastroezofageal reflüks xəstəliyi və onun ağırlaşmalarının patogenezinə *Helicobacter pylori* infeksiyasının rolu haqqındakı fikirlər ziddiyyətlidir.

Klinikası

Qastroezofageal reflüks xəstəliyi olan xəstələrin əsas şikayətləri *qıcırma, requrgitasiya və bəzi hallarda disfagiya və ya udmanın çətinləşməsidir*. Bu şikayətlər QERX-nin tipik simptomları hesab edilsə də, spesifik deyildir. Sonuncu əlamət, inkişaf edən daha ciddi xəstəliyin, o cümlədən qida borusu xərçənginin ən çox rast gəlinən əlamətlərindəndir. Disfagiyanın olması ləngimədən və hərtərəfli müayinələrin aparılmasını tələb edir.

Qıcırma döş sümüyü arxasında «yangı» hissi ilə xarakterizə olunan narahatlıq olub, epiqastral nahiyədən vidacı çuxura qədər irradiasiya edə bilər. Bəzi hallarda xəstələr onu qıcırmadan çox «döş ağrısı» kimi qələmə verir. Onun lokalizasiya dəyişkən olur və xəstələr epiqastral nahiyədə, boynun əsasında, bel nahiyəsində və ya digər zonalarda diskomfort hiss edirlər. Qıcırma ədviyyatlı qidalar, tomat, limon şirəsi, şokolad, kofe və alkoholun təsirindən kəskinləşir. O, qida qəbulundan 1-2 saat sonra, bir çox hallarda isə gecələr meydana çıxır, antasidlərin, turşu sekresiyasını azaldan maddələrin, H₂-histamin-blokatorların qəbulundan sonra azalır.

Requrgitasiya mədə möhtəviyyətinin spontan olaraq qastroezofageal birləşmədən yuxarı zonaya keçməsidir. Əksər hallarda möhtəviyyət udlaq və ya ağız boşluğuna qədər çatmasa da, xəstələr maye və ya qidanın qida borusuna qayıtmasını hiss edirlər. Xəstələrin uzanıqlı vəziyyətində, gecələr və ya qida qəbulundan sonra bu əlamət daha tez-tez özünü büruzə verir. Bu halı aradan qaldırmaq üçün xəstələr çox vaxt axşamlar qida qəbul etməkdən çəkinir, yarımoturaq vəziyyətdə yatırlar. Əksər hallarda bu simptom antasid və ya antisekretor maddələrin təsirindən keçmir, lakin onların xarakterini dəyişərək xəstələrə bir qədər yüngüllük gətirir.

Disfagiya qastroezofageal reflüksü olan xəstələrin təxminən 40%-də rast gəlinir. Bu, bir qayda olaraq, özünü qida borusunun distal hissəsində qidanın ilişib qalması hissi (ezofageal disfagiya) kimi göstərir. Disfagiya bərk halda olan qidalarla məhdudlaşarsa və mayələr isə normal keçirsə, onda qida borusu dəliyinin böyük həcmli yırtığı, qida borusunun strikturası və ya şişi kimi mexaniki pozğunluğun olmasına şübhə yaranır. Həm bərk, həm də maye halda olan qidalara qarşı disfagiya olduqda isə qida borusunun funksional və ya hərəkəti pozğunluğunun olmasına şübhə yaranır. O, əksər hallarda kifayət qədər ləng inkişaf etdiyindən, xəstələr belə qidalanmaya uyğunlaşa və onu qeyd etməyə bilərlər. Buna görə də, qida borusu ilə bağlı ətraflı anamnez toplayarkən onların qidalanma anamnezi də qiymətləndirilməlidir. Hansı konsistensiyalı qidaları daha çox qəbul etməsi, qida qəbulu zamanı mayələrdən istifadə edib-etməməsi, qida qəbulu ərzində qusmaların olub-olmaması və s. haqqında suallara cavab tapılmalıdır.

Qastroezofageal reflüksü olan bir çox xəstələrdə öskürmə, astma, səsin xırıltılı olması, qeyri-ürək mənşəli ağrılar kimi atipik simptomlar da meydana çıxır. Atipik simptomlar QERX olan xəstələrin 20-25%-də ilkin şikayətlər kimi, daha çox hallarda isə qıcırma və requrgitasiya ilə

birlikdə ikincili əlamətlər kimi özünü göstərir. Yalnız simptomlar əsasında QERX diaqnozu xəstələrin təxminən 2/3-də qoyulur, çünki bu simptomlar QERX üçün spesifik deyildir və onlara axalaziya, diffuz ezofageal spazm, qida borusunun xərçəngi, pilorik stenoz, xolelitiaz, gastrit, mədə və onikibarmaq bağırsağın xorası kimi xəstəliklərdə də rast gəlinir.

Ağırlaşmaları

Qastroezofageal reflüksün ağırlaşmaları mədə şirəsinin qida borusunun selikli qişasına və ya tənəffüs yollarının epitel qatına zədələyici təsiri, onlarda tədricən davam edən sağalma və fibrozlaşma hesabına baş verən dəyişikliklər sayəsində meydana çıxır. Təkrari gastroezofageal reflüxslə əlaqədar olan ağırlaşmalara ezofagit, striktura və Barret qida borusu aiddir; təkrari aspirasiyalar ağciyərlərin proqressivləşən fibrozuna gətirib çıxara bilər. Ağırlaşmaların ağırlıq dərəcəsi bilavasitə sfinkterin struktur pozğunluqlarının üstünlük təşkil etməsindən asılıdır. Sfinkterin çatışmazlığı mədə şirəsinin fasiləsiz olaraq qida borusuna keçməsinə və onun normal təmizlənmə mexanizminin pozulmasına səbəb olur. Bu isə strikturalı və Barret qida borusu olan xəstələrdə müşahidə olunan selikli qişə zədələnməsinə gətirib çıxarır, qida borusunun yığılma qabiliyyəti proqressiv olaraq pisləşir. Qida borusunun təmizlənmə mexanizminin pozulması aspirasiya ilə müşayiət olunan udlağa requrgitasiya riskini artırır. Qida borusuna daxil olan reflüktatın zədələyici komponentlərinə turşu, pepsin, eləcə də onikibarmaq bağırsaqdan mədəyə requrgitasiya etmiş mədəaltı vəz və öd şirələri aiddir. Aparılan tədqiqatlara əsasən müəyyən edilmişdir ki, epitelin maksimal zədələnməsi öd duzları, turşu və pepsinin birlikdə təsiri zamanı meydana çıxır. Bu tədqiqatlar göstərmişdir ki, turşunun ayrılıqda qida borusunun selikli qişasına təsiri zəif olduğu halda, onun pepsinlə kombinasiyası daha güclü zədələyici təsirə malikdir. Həmçinin onikibarmaq bağırsaq şirəsinin ayrılıqda reflüksü də zəif təsir göstərir, lakin onun mədə turşusu ilə birlikdə təsiri daha güclüdür. Heyvanlar üzərində aparılan tədqiqatlar göstərmişdir ki, onikibarmaq bağırsaq möhtəviyyatının qida borusuna reflüksü iltihabi prosesləri dərinləşdirir, Barret qida borusunun əmələ gəlməsini artırır və qida borusunda adenokarsinomanın inkişafına gətirib çıxarır.

Onikibarmaq bağırsaq şirəsində ən güclü zədələyici amilin öd turşuları olduğu güman edilir. Öd turşularının selikli qişə hüceyrələrini zədələməsi üçün onların həll olmuş və ionlaşmamış formada olması vacibdir, belə ki, yalnız ionlaşmamış qeyri-polyar molekullar hüceyrə daxilinə keçə bilər. Öd turşularının 98%-i mədə-bağırsaq traktına keçməzdən əvvəl ya taurin, ya da qlisinlə 3:1 nisbətində konyuqasiya edirlər (birləşirlər). Konyuqasiya öd turşularının həll olma və ionlaşma qabiliyyətini artırır. Normada onikibarmaq bağırsaq möhtəviyyatının pH-ı təxminən 7-yə bərabərdir. Öd turşularının 90%-dən çox hissəsi həll olmuş və ionlaşmış vəziyyətdədir. pH 2-7 arasında olan mühitdə həm ionlaşmış duzlar, həm də ionlaşmamış lipofil öd turşuları aşkar edilir. Ödün pH-nın 2-dən aşağı enməsi öd turşularının geriyə dönməz çökməsi ilə nəticələnir. Beləliklə, öd turşuları mədənin turş mühiti şəraitində çökür. Digər tərəfdən, böyük həcmli duodenoqastral reflüks nəticəsində mədə mühiti qələviliyə doğru dəyişən hallarda, antisekretor müalicə şəraitində, vaqotomiya, mədənin rezeksiyası və ya qastrektomiya əməliyyatlarından sonra öd duzları həll olmuş vəziyyətdə qalır və hissəvi olaraq dissosiasiya edir. O, qida borusuna reflüks edərkən onun selikli qişasının hüceyrə membranından keçir və mitoxondriləri zədələyir. Bununla da, selikli qişanın kəskin zədələnməsini törədir.

Qastroezofageal reflüksün *ezofagit, striktura və Barret qida borusu kimi ağırlaşmaları* iki amilin mövcudluğu şəraitində meydana çıxır: 1) *AES-in mexaniki çatışmazlığı* və 2) *qida borusunun pH-ı 4-dən aşağı və 7-dən yuxarı olan möhtəviyyatların təsirinə məruz qalması*.

Qida borusuna keçmiş pH-ı 7-dən yuxarı olan möhtəviyyatın onikibarmaq bağırsaq mənşəli olması qida borusunun aspirasion müayinələri ilə təsdiq olunmuşdur. Qida borusunda onikibarmaq bağırsaq şirəsinin olmasını təsdiq etmək məqsədilə 24 saat ərzində qida borusunun bilirubin (spesifik marker kimi) təsirinə məruz qalması öyrənilir. Onikibarmaq bağırsaq şirəsinin olmasını təsdiqləyən marker kimi bilirubin vasitəsilə qiymətləndirilməsi göstərmişdir ki, gastroezofageal reflükslü xəstələrin 58%-də qida borusu onikibarmaq bağırsaq

şirəsinin təsirinə məruz qalır və bu təsir əksər hallarda pH 4-7 arasında olanda meydana çıxır. Sonra bu təsir selikli qişanın daha kəskin zədələnməsi ilə müşayiət olunur. pH-ın 2-6 arasında dəyişməsi dissosiasiya etməyən, qeyri-polyar və həll olan öd turşularının formalaşmasına səbəb olur ki, bunlar da hüceyrə membranlarından keçərək selikli qişə hüceyrələrini zədələmək qabiliyyətinə malikdirlər. Öd turşularının tamamilə ionlaşmış, polyar və hüceyrə daxilinə keçə bilməyən formada qalması üçün reflüktatın pH-nın daim 7-dən yüksək olması tələb olunur. Lakin dərmanların yüksək dozalarının qəbulu şəraitində praktiki olaraq buna nail olmaq mümkün deyil. Dərmanların kiçik dozalarının istifadəsi isə xəstələrdə simptomları aradan qaldırmasına baxmayaraq selikli qişanın zədələnməsinə imkan verir. Qarışıq qastroezofageal reflükslü xəstələrdə qida borusunu zədələnmədən qorumağa yönəlmiş antireflüks cərrahi əməliyyatları mədə ilə qida borusu arasındakı baryeri yenidən yaratmağa imkan verir. Əgər mədə möhtəviyyətinin reflüksü davam edirsə və ya təkrarlanırsa, onda aşağıdakılar inkişaf edə bilər:

- 1) selikaltı, bəzən isə intramural fibrozlaşma nəticəsində mənfəzin strikturası;
- 2) qida borusunun yastı epitel hüceyrələrinin silindrik epitel hüceyrələri ilə əvəz olunması.

Silindrik epitel turşu təsirinə davamlıdır və əksər hallarda histoloji olaraq bağırsağ epitelini xatırladır. İxtisaslaşmış bağırsağ metaplaziyasının olması Barret qida borusu diaqnozunun qoyulması üçün tələb olunan şərtlərdəndir. Barret qida borusu endoskopik olaraq sakit və ya ezofagitin ağırlaşmaları—strikturası, Barret xorası və ya displaziyası ilə müşayiət oluna bilər. Barret qida borusu ilə müşayiət olunan ağırlaşmalar qida borusunun duodenoqastral şirəsinin davamlı qıcıqlanması ilə əlaqədar ola bilər. Metaplastik Barret epitelinin displaziyaya uğrayaraq adenokarsinomaya çevrilməsi ildə təxminən 1% təşkil edir.

Qida borusunun strikturası kəskin ezofagit və ya Barret qida borusu ilə əlaqədar ola bilər. O, maksimal iltihabi zədələnmə zonasında, yəni silindrik epitelə yastı epitelin sərhəddində əmələ gəlir. Silindrik epitel iltihab zonasına doğru miqrasiya etdiyinə görə iltihabi proses də yuxarıya—qida borusunun proksimal hissələrinə doğru genişlənir və həmçinin striktura da progressiv olaraq yuxarıya doğru qalxır. Barret qida borusu aşkar edilməyən, lakin strikturası olan xəstələrin anamnezində strikturadan əvvəl adətən reflüks-ezofagit törədən qastroezofageal reflüksün olması müəyyən edilir. Reflüks-ezofagit olmayan xəstələrdə isə striktura xərçəng və ya dərmanların təsirindən (qida borusunun distal ucunda ilişib qalarkən) kimyəvi zədələnmə nəticəsində yarana bilər. Sonuncu halda dilatasiya adətən disfagiya problemini aradan qaldırır. Dərmanların kimyəvi təsiri nəticəsində meydana çıxan qıvcırma adətən müalicə tələb etmir. Dərmanlarla əlaqədar zədələnmə qastroezofageal reflüks nəticəsində ikincili olaraq meydana çıxmış ezofagit və ya distal striktura fonunda da mümkündür. Belə hallarda ilkin reflüks strikturasından yuxarıda ilişib qalan dərman tabletləri və ya kapsullarının təsirindən həmin strikturanın progressivləşməsi və uzun sapabənzər strikturanın inkişafı da mümkündür. Belə strikturaları əksər hallarda dilatasiya ilə müalicə etmək olmur.

Qida borusuna keçən mədə şirəsinin miqdarı çox olan hallarda, o, udlağa çataraq traxeyaya aspirasiya oluna bilər ki, bu da təkrari öskürmələr, səsin xırıltılı olması və təkrari *pnevmoniya* halları törədir. Qastroezofageal reflüks xəstəliyində ikincili olaraq aşkar edilən ağciyərin xoşxassəli patologiyalarına astma, idiopatik ağciyər fibrozu və bronxektaziyalar aiddir.

Əməliyyatönü qiymətləndirmə

Cərrahi müalicə məsləhət görülən xəstələrdə əməliyyatönü müayinələr diaqnozun təsdiq olunmasına, digər patologiyaları istisna etməyə və əməliyyatın növünü müəyyən etməyə imkan verir.

Endoskopik müayinə. Cərrahi müalicə məsləhət görülən hallarda xəstələrin qiymətləndirilməsində endoskopik müayinə üsulu mühüm rol oynayır. Bu müayinənin əhəmiyyəti ondan ibarətdir ki, onun vasitəsilə digər xəstəlikləri, xüsusən şişi istisna etmək və qida borusunda peptik zədələnmələrin olmasını aşkar etmək olur.

Ezofaqomanometriya. Ezofaqomanometriya vasitəsilə qida borusu cisminin və aşağı ezofageal sfinkterin funksiyası haqqında əhəmiyyətli məlumatlar əldə etmək mümkün olur.

Onun vasitəsilə aşağı ezofageal sfinkterin adi təzyiqi, udma aktı zamanı boşalması, sfinkterin ümumi uzunluğu, abdominal hissəsinin uzunluğu müəyyən edilə bilər. Yüksək təzyiqli zonanın və intraabdominal hissənin uzunluğu nə qədər böyük olarsa, mədə möhtəviyyatının reflüksünə qarşı baryer də bir o qədər böyük olar.

pH-metriya. Turşu reflüksünün qiymətləndirilməsi və diaqnostikasında 24-saatlıq pH-metriya standart müayinə üsulu sayılır. Bu müayinə vasitəsilə çoxlu sayda məlumatlar— reflüks epizodlarının total sayını ($\text{pH}<4$), reflüksün ən uzun epizodunu, 5 dəq-dən artıq davam edən epizodların sayını, şaquli və üfüqi vəziyyətlərdə reflüksün davam etmə müddətini əldə etmək olur.

Ezofaqoqrafiya. Qastroezofageal reflüks xəstəliyinin simptomları olan xəstələrdə cərrahi əməliyyat barəsində düşünülmə hallarda ezofaqoqrafiya etibarlı məlumatlar əldə etməyə imkan verir. Bir çox hallarda, müayinə vaxtı spontan reflüks müşahidə oluna bilər. Bəzi hallarda, belə reflüks sağlam şəxslərdə də müşahidə olunur. Müayinənin əsas məqsədi qida borusu və mədənin proksimal hissəsinin anatomiyasını müəyyən etməkdir. Diafraqmanın qida borusu dəliyi yırtığının olması və onun ölçüsü müayinə zamanı aşkar oluna bilər. Yırtığın müəyyən edilməsi xəstəliyin olmasını nə təsdiq, nə də inkar etməsə də, əməliyyatın planlaşdırılmasında çox faydalıdır. Qastroezofageal birləşmə zonasının divararalığında yerləşməsi və müayinə vaxtı onun qarın boşluğuna enməməsi daha mürəkkəb əməliyyatın—qida borusunun uzadılması əməliyyatının vacibliyindən xəbər verir. Qida borusunun kontrast müayinəsində onun peptik strikturaları, anatomik anomaliyaları, divertikulları, şişləri, paraezofageal yırtıqları da aşkar edilə bilər.

Müalicəsi

Konservativ müalicə. *A. Həyat tərzinin dəyişdirilməsi.* Qastroezofageal reflüks xəstəliyinin müalicəsinə bir qayda olaraq həyat tərzinin dəyişdirilməsi ilə başlanılır. Bu zaman məqsəd turşu reflüksünün azaldılması və reflüktatla qida borusunun selikli qişası arasındakı təmas müddətinin azaldılmasıdır. Çarpayının baş tərəfinin qaldırılması ağırlıq qüvvəsinin təsirini artırır və qida borusunun möhtəviyyatın təmizlənməsinə kömək edir. Piylənməsi olan xəstələrə bədən çəkisini azaltmaq məsləhətdir, belə ki, piylənmə qarındaxili təzyiqi artıraraq reflüks üçün əhəmiyyətli şərait yaradır; reflüksə təkan verən yağlı qidalardan çəkinməklə pəhriz saxlamaq da faydalıdır. Yatmadan əvvəl qida qəbul etmək mədə turşusunun sekresiyasını artırır və aşağı ezofageal sfinkterin tranzitor boşalmalarına təkan verir. Hər iki təsir yuxu vaxtı udma aktının və salivasiyanın kəskin azalması şəraitində mədə turşusunun reflüksünü törədir. Yuxu vaxtı udma aktı, peristaltika və turşunu neytrallaşdıran ağız suyu olmadığından reflüks daha zədələyici təsirə malik olur. Siqaretdən və alkohol qəbulundan çəkinmək lazımdır, çünki onlar aşağı ezofageal sfinkterin təzyiqini azaldır. Siqaret çəkməkdən udulan ağız suyunun miqdarı da azalır. Yağlı qidalar, şokolad aşağı ezofageal sfinkterin təzyiqini azaltmaq və mədənin boşalmasını ləngitməklə reflüksün baş verməsinə kömək edir. Antixolinergik effektdə malik olan dərmanlar (məsələn, fenotiazin, trisiklik antidepressantlar və s.), teofillin, kalsium kanalı blokatorları da aşağı ezofageal sfinkterin təzyiqini azaldır və mədənin boşalmasını ləngidirlər. Ona görə də, bu dərmanların qəbulundan mümkün qədər çəkinmək lazımdır. Qeyri-steroid iltihabəleyhi preparatlar qida borusunun selikli qişasına zədələyici təsir göstərə bilər, ona görə də onların qəbulundan da çəkinmək lazımdır.

B. H₂-blokator preparatlar. Yüngül gastroezofageal reflüksü olan xəstələrdə yalnız həyat tərzinin dəyişdirilməsi effektiv müalicə ola bilər və bu zaman dərmanlara ehtiyac olmur. Əgər simptomlar qalarsa, müalicənin sonrakı mərhələsi H₂-histamin blokatorlardan (simetidin, famotidin, ranitidin və s.) istifadə etməkdir. H₂-histamin blokatorlar adi dozalarda qəbul edildikdə QERX-in simptomlarını aradan qaldırır və xəstələrin yarısından çoxunda 12 həftəlik müalicədən sonra ezofagit sağalır. Əgər yüngülləşmə tam deyilsə, preparatın dozası artırıla bilər.

C. Prokinetik maddələr. Prokinetik maddələr aşağı ezofageal sfinkterin təzyiqini artırmaq, mədə və qida borusunun boşalmasını asanlaşdırmaq yolu ilə gastroezofageal reflüksü azalda

bilər. Xəstəliyin nisbətən yüngül formalarında metoklopramid, dopamin antaqonistləri faydalı ola bilər. Metoklopramid AES-in təzyiqini artırır, mədə, *pilorus* və onikibarmaq bağırsağın hərəkəti aktivliyini uzlaşdıraraq mədənin boşalmasını sürətləndirir. Bu preparatın yanaşı təsirlərinin olması onun geniş istifadəsini məhdudlaşdırır.

D. Proton nasosu inhibitorları. Proton nasosu inhibitorları kimi omeprazol, rabeprazol, pantoprazol və esomeprazol QERX-in müalicəsində istifadə olunan ən effektiv preparatlardır. Yüngül və orta ağırlıq dərəcəsinə malik reflüks ezofagitli xəstələrdə 8-12 həftə ərzində proton nasosu inhibitorlarından adi dozalarda istifadə olunduqda 80-100% hallarda sağalma gözlənilir.

Cərrahi müalicənin prinsipləri

Antireflüks əməliyyatlarının əsas məqsədi xəstənin normal udma qabiliyyətini saxlamaq, mədənin qazla genişlənməsini azaltmaq məqsədilə gəyirə bilmək və lazım gəldikdə qusma qabiliyyətini saxlamaqla sfinkterin strukturunu bərpa etmək və ya mədənin yuxarıya doğru genişlənməsi nəticəsində onun qısalmasının qarşısını almaqdır. Əməliyyatın növü seçilərkən kardial hissənin rekonstruksiyası zamanı *5 əsas prinsipə* diqqət yetirməklə bu məqsədə nail olmaq mümkündür:

1. Əməliyyat aşağı ezofageal sfinkterin təzyiqini sakit halda olan mədədaxili təzyiqdən 2 dəfə yüksək səviyyəyə –12 mm. c. süt-na qədər artırmalı və uzunluğunu isə 3 sm-ə qədər bərpa etməlidir (sakit halda mədədaxili təzyiq 6 mm. c. süt-dur).
2. Əməliyyat aşağı ezofageal sfinkterin adekvat uzunluğunu qarın boşluğunun müsbət təzyiqi şəraitində saxlamalıdır ki, o qarındaxili təzyiqin dəyişməsinə adekvat cavabı təmin edə bilsin.
3. Əməliyyat udma aktı zamanı rekonstruksiya olunmuş kardial hissənin boşalmasına imkan verməlidir. Normal udma aktı zamanı azan sinirin təsiri ilə *aşağı ezofageal sfinkterin və mədə dibinin boşalması birgə baş verir*. Boşalma təxminən 10 san davam edir və ardınca tez bir zamanda ilkin təzyiq bərpa olunur. Sfinkterin boşalmasını təmin etmək üçün *3 faktor* vacibdir: a) sfinkteri örtmək üçün yalnız mədə dibindən istifadə olunmalıdır, belə ki, o, sfinkterlə eyni vaxtda boşalır; b) mədə dibindən yaradılan örtük sfinkterin ətrafında düzgün yerləşdirilməlidir, mədənin özünün ətrafında yerləşdirilməməlidir, belə ki, mədənin cismi udma aktı zamanı sfinkterlə birlikdə boşalmır; c) qida borusunun döş şöbəsini ayırarkən azan sinirin zədələnməsindən çəkinmək lazımdır, çünki bu, sfinkterin boşalmasının çatışmazlığı ilə nəticələne bilər.
4. Fundoplikasiya əməliyyatı sfinkterin boşalmasının rezistentliyini qida borusu cisminin peristaltik gücündən yuxarı səviyyəyə qədər artırmamalıdır. Boşalmış sfinkterin rezistentliyi mədə dibindən düzəldilmiş örtüyün dərəcəsi, uzunluğundan, diametrindən və qarındaxili təzyiqin dəyişmələrindən asılıdır. 360°-lik mədə örtüyünün uzunluğu 2 sm-dən çox olmamalıdır. Bu zaman boşalmış sfinkter minimal rezistentliyə və adekvat diametrə malik olacaqdır. Hissəvi fundoplikasiya zamanı bu vacib deyildir.
5. Əməliyyat fundoplikatın qarın boşluğunda saxlanmasını təmin etməlidir. Bu, dartılaraq təzyiq yaratmaq hesabına deyil, diafraqma ayaqcığını bərpa olunmuş zonadan yuxarıda yaxınlaşdırmaq hesabına olmalıdır. Fundoplikatın döş boşluğunda saxlanması sürüşən yırtığı bütün ağırlaşmaları ilə müşayiət olunan paraezofageal yırtığa çevirir. Bərpa olunmuş zonanın təzyiq altında qarın boşluğunda saxlanması residiv hallarının artmasına səbəb olur. Belə vəziyyət adətən strikturası və ya Barret qida borusu olan xəstələrdə iltihabi prosesin təsirindən qida borusunun qısalmaları olan hallarda meydana çıxır. Bu problem qida borusunun gastroplastika yolu ilə uzadılması və hissəvi fundoplikasiya ilə aradan qaldırılır.

Əməliyyatın seçilməsi

Cərrahi əməliyyatın və müdaxilə yolunun seçilməsi qida borusunun yığılma qabiliyyəti və uzunluğuna əsaslanır. Qida borusunun yığılma qabiliyyəti və uzunluğu normal olan hallarda *transabdominal müdaxilədən* istifadə olunur. Qida borusunun yığılma qabiliyyəti pis və uzunluğu şübhəli olduqda *transtorakal müdaxilədən* istifadə olunur. Qida borusunun yığılmaları zəif və/və

ya qeyri-normal peristaltik dalğalar aşkar edildikdə *hissəvi fundoplikasiya* əməliyyatı icra edilməlidir. Tam fundoplikasiya zamanı aşağı ezofageal sfinkterin mədəyə keçən qida porsiyasına qarşı rezistentliyinin artma ehtimalı olduğundan bu əməliyyatdan çəkinmək lazımdır. Qida borusu diafraqmadan aorta qövsünə qədər ayrıldıqdan sonra onun uzunluğunun qısa olması müəyyən edildikdə, qida borusunu uzatmaq və plastika zonasını təzyiqdən azad etmək məqsədilə *Collis qastroplastikası* əməliyyatı icra edilməlidir. Qida borusunun yığılma qabiliyyəti qənaətbəxş və uzunluğu normal olan əksər xəstələrdə ilkin antireflüks əməliyyatı kimi *laparoskopik Nissen fundoplikasiyası* seçilir.

Əməliyyatın planlaşdırılması. Hissəvi (Belsey Mark-ın 270°-li IV əməliyyatı) və ya tam fundoplikasiya 360°-li Nissen əməliyyatı) icra edilə bilər. Qida borusunun qısalması olan hallarda *Collis qastroplastikası* üsulu ilə qida borusunun uzadılması əməliyyatı icra edilir. Bu zaman qida borusunun kardial hissəsi kiçik əyrilik boyunca qida borusunun distal ucuna çatana qədər boru şəklində formalaşdırılır.

Əməliyyatdan sonrakı ağırlaşmalar

Əməliyyatdan sonrakı dövrdə xəstələrin təxminən 50%-i yüngül disfagiya hiss edir. Bu, adətən 4-6 həftədən sonra keçib gedir. Əgər disfagiya əlamətləri keçmirsə, ona aşağıdakılardan hər hansı biri səbəb ola bilər:

1. Manjet ya çox dar, ya da çox uzundur. Manjet 56F buj üzərində gərginlik olmadan yaradılmalıdır. Manjetin total uzunluğu 2,5 sm-dən çox olmamalıdır.
2. Fındıqqıran effekti verən bayır tərəfə burulma. Əgər manjet sağ tərəfə doğru burularsa fındıqqıran effekti meydana çıxır.
3. Manjetin mədə dibi hesabına deyil, cismi hesabına yaradılması. Aşağı ezofageal sfinkterin və mədə dibinin boşalması vazoaaktiv intestinal peptid və azot oksidi ilə tənzimlənir; fundoplikasiyadan sonra bu iki struktur udma aktının təsirindən eyni vaxtda boşalır. Manjet üçün mədənin dibi əvəzinə cismindən istifadə edilərsə, o aşağı ezofageal sfinkterlə eyni vaxtda boşalmır.
4. Əməliyyat növünün səhv seçilməsi. Qida borusunun kəskin qeyri-normal peristaltikası olan xəstələrdə, hissəvi fundoplikasiya icra olunmalıdır. 360°-li manjet reflüksə nəzarət edir, lakin əməliyyatdan sonrakı dövrdə disfagiya törədə bilər.

Əgər manjet döş boşluğuna doğru sürüşərsə, xəstələr qidalanma və qusma törətməyə qabil olurlar. Döş qəfəsinin rentgenoloji müayinəsində mədənin qaz qovuğu diafraqmadan yuxarıda görünür və kontrast rentgenoloji müayinə diaqnozu təsdiq edə bilər.

AŞAĞI YEMƏK BORUSU HƏLQƏSİ

Xəstəlik 1953-cü ildə *Schatzki və Gary* tərəindən təsvir edilmişdir. Qida borusunun çoxqatlı yastı epitelinin mədənin vəzili silindrik epitelinə keçid nahiyəsində sirkulyar daralmanın olması ilə xarakterizə olunur. Həlqəşəkilli daralmanın yaranma səbəbi məlum deyildir. Bəzi müəlliflərin fikrincə, bu həlqəni duplikatura şəkilli selikli qişa təşkil edir.

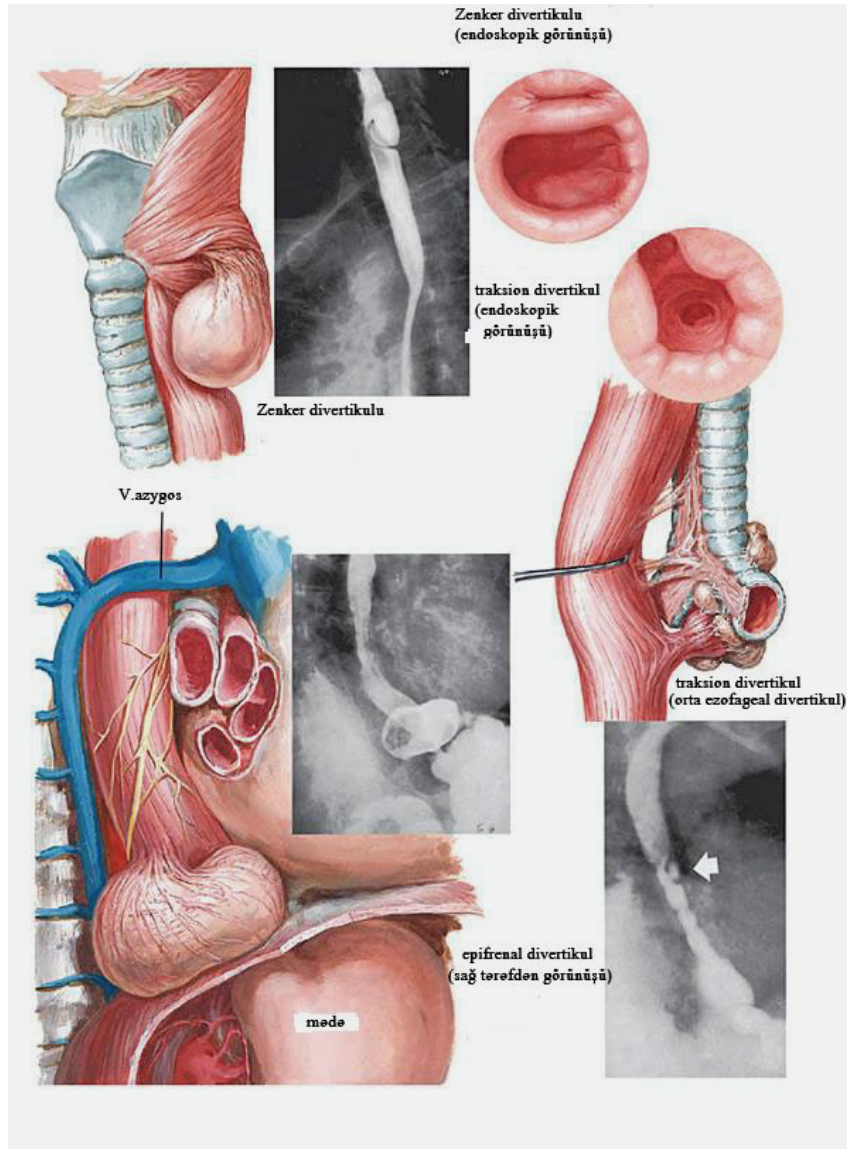
Embrional nəzəriyyəyə əsasən, həlqə qida borusunun mədəyə keçdiyi yerdə anadangəlmə qüsurlu selikli qişa büküşüdür. İltiabi nəzəriyyənin tərəfdarları xəstəliyin reflüks-ezofagit hesabına yaranmasını iddia edirlər. Makroskopik olaraq, qida borusunda dəyişiklik aşkar edilmir. Qida borusunun əzələ qatı sirkulyar daralmanın yaranmasında iştirak etmir.

Xəstələrin əsas şikayəti *disfagiya*dır. Onların əksəriyyətində aşağı qida borusu həlqəsi klinik olaraq özünü göstərmir. Həlqənin diametri 13 mm-dən kiçik olduqda disfagiya meydana çıxır. Yüngül disfagiya zamanı pəhriz, ağır hallarda isə dilatasiya və antireflüks əməliyyatları məsləhət görülür. Bəzi müəlliflər qastrotomik kəsikdən həlqənin kəsilib götürülməsini və diafraqmanın yemək borusu dəliyinin aksial yırtığının plastikasını təklif edirlər.

QIDA BORUSUNUN DİVERTİKULU

Qida borusunun divertikulu qida borusu mənəzindən bayıra doğru qabaran epitel qatı ilə örtülmüş cibdən ibarətdir. Əksər hallarda yaşlılarda əmələ gəlir. Lokalizasiyasına və əmələgəlmə mexanizminə görə təsnif olunur. Divertikullar əsasən 3 zonada meydana çıxır:

1. Faringözofageal (Zenker) divertikul - udlaq və qida borusunun birləşdiyi yerdə əmələ gəlir;
2. Parabronxial (orta ezofageal) divertikul - traxeyanın bifurkasiyası zonasında əmələ gəlir;
3. Epifrenal (supradiafraqmal) divertikul - qida borusunun distal 10 sm hissəsində əmələ gəlir (şəkil 3.22).



Şəkil 3.22. Qida borusunun divertikulları

Həqiqi və yalançı divertikullar ayırd edilir. *Həqiqi divertikullar* normal qida borusunun bütün qatlarına—selikli, selikaltı və əzələ qatlarına, *yalançı divertikullar* isə yalnız selikli və selikaltı qata malik olur.

Əmələgəlmə mexanizminə görə *pulsion* və *traksiyon* divertikullar ayırd edilir. *Pulsion divertikullar* (faringözofageal və epifrenal) yalançı divertikullardır və adətən qida borusu daxilində yüksək təzyiğin təsiri altında selikli qişa və selikaltı qatın qida borusunun əzələ lifləri arasından keçərək qabarması sayəsində meydana çıxır. Selikli qişanın əzələ lifləri arasından

qabarmasında qida borusu daxilində təzyiğin qeyri-normal yüksəlməsi, qida borusunun ikincili hərəkəti pozğunluqları və ya qida borusunun distal obstruksiyası mühüm rol oynayır. *Traksion (parabronxial) divertikullar* isə həqiqi divertikullar olub, ətraf mediastinal limfa düyünlərində meydana çıxan iltihabi proses nəticəsində qida borusuna bitməsi və onun divarını bütövlükdə zədələnmə zonasına doğru dartması nəticəsində yaranır. Vərəm xəstəliyi və onun müalicəsi ərəfəsində mediastinal limfa düyünlərində gedən iltihabi proseslər parabronxial traksion divertikulların əmələ gəlməsində xüsusi rol oynayır.

<i>Divertikul</i>	<i>Lokalizasiyası</i>	<i>Növü</i>	<i>Əmələgəlmə mexanizmi</i>
Farinqozofageal	Yuxarı ezofageal sfinkter	Yalançı	Pulsion
Orta ezofageal (parabronxial)	Traxeya bifurkasiyası	Həqiqi	Traksion
Epifrenal (supradiafraqmal)	Qida borusunun distal şöbəsi	Yalançı	Pulsion

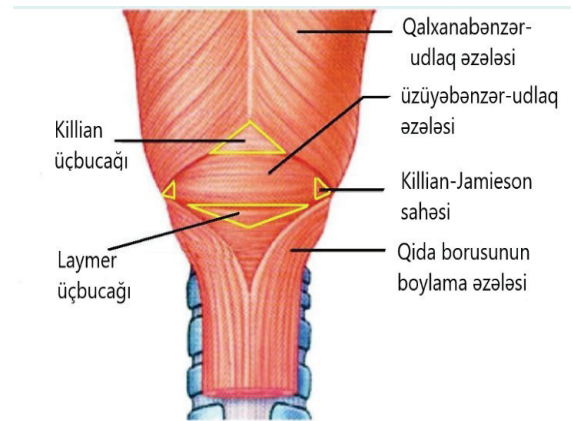
Xəstəliyin simptomatikasında hərəkəti pozğunluğun klinik mənzərəsi, divertikul daxilində qidanın qalması və ya aspirasiya mühüm rol oynayır. Barium horrası qəbul etməklə aparılan ezofaqoqrafiya xarakterik müayinə hesab olunur.

FARINQOEZOFAGEAL DİVERTİKUL

Farinqozofageal divertikul ilk dəfə 1769-cu ildə *Ludlow* tərəfindən «udlaqda formalaşan süni kisə» kimi qeyd edilmişdir. Lakin autopsiyalarda çoxlu sayda farinqozofageal divertikul nümunələri topladığına görə, 1878-ci ildə ona Zenkerin şərəfinə *Zenker divertikulu* adı verilmişdir. Farinqozofageal divertikul ən çox rast gəlinən divertikul olub, adətən 60 yaşdan yuxarı xəstələrdə təsadüf edilir. Kişilərdə qadınlara nisbətən 3 dəfə çox rast gəlinir.

Etiopatogenezi

Divertikul udlağın arxa divarında, bilavasitə qida borusunun girəcəyində əmələ gəlir. Burada udlaq əzələsi *udlağı daraldan əzələnin* (m. *constrictor pharyngis inferior*) zəif liflərindən təşkil olunmuşdur. Selikli qişa və selikaltı qatın bayıra qabarması yuxarı ezofageal sfinkter səviyyəsində çəp yerləşən *qalxanabənzər-udlaq əzələ lifləri* ilə üfüqi yerləşən *üzüybənzər-udlaq əzələ lifləri* arasında baş verir. Bu zona 1908-ci ildə onu təsvir edən alimin şərəfinə *Killian üçbucağı* adlanır. Bəzən divertikul üzüybənzər-udlaq əzələsindən aşağıda yerləşən *Laymer üçbucağı*ndan da inkişaf edə bilər (şəkil 3.23).



Şəkil 3.23. Killian və Laymer üçbucaqları

Zenker divertikulu *krikofaringeal axalaziya* kimi qeyd edilən *yuxarı ezofageal sfinkterin tam boşalmaması* hallarında daha tez-tez rast gəlinir. Udulmuş qida porsiyası yuxarı ezofageal sfinkterdən yuxarıda yüksək təzyiqlə törədir və selikli qişa ilə selikaltı qatın tədricən üzüybənzər-udlaq əzələsinin proksimal anatomik zəif zonasından bayıra doğru qabarmasına səbəb olur. Divertikul getdikcə genişlənir və qida borusunun arxasına—*prevertebral sahəyə* daxil olur, bəzi hallarda isə orta divararalığına enir. Divertikulun girəcəyinin orta xətt üzrə yerləşməsinə baxmayaraq kisə adətən orta xətdən bayır tərəfə meyl edərək *sol paravertebral zonaya* daxil

olur. Zenker divertikulu olan xəstələrdə bir çox hallarda qida borusunun cismində hərəki pozğunluq əlamətləri və əlavə olaraq diafraqma dəliyinin yırtığına da rast gəlinir.

Klinik mənzərəsi

Zenker divertikulu başlanğıc mərhələsində adətən simptomuz olur və adətən rentgenoloji müayinə zamanı təsadüfən aşkar edilir. Xəstələr *boğaz nahiyəsində xoşagəlməz hissən olmasından* və ya *boğazda nəyinsə ilişib qalması hissindən*, fasilələrlə öskürmədən, ağız suyu ifrazının artmasından, əvvəllər bərk, sonralar isə həm də maye halda olan qidaya qarşı *disfagiya*dan şikayət edirlər. Xüsusilə yaşlı xəstələrdə divertikul böyüdükcə daha kəskin simptomlar inkişaf edir. Bu simptomlar həftələrdən başlamış illərə qədər davam edə bilər.

Divertikul böyük olan hallarda qida qəbulu zamanı *boynun sol tərəfində şişkinlik*, udma zamanı boyunda *qurultu səsi*, qəbul edilmiş qida qalıqları ilə *requrgitasiya*, səsin dəyişilməsi, döş sümüyü arxasında *ağrı* meydana çıxır. Udmanı yüngülləşdirmək məqsədilə xəstələr müxtəlif manevrlərdən—boğazı təmizləmədən, öskürməkdən və ya şişkinlik nahiyəsini sıxmaqdan istifadə edirlər. Aspirasion pnevmoniya və ya bədən çəkisinin əhəmiyyətli dərəcədə azalması halları mümkündür.

Nadir hallarda divertikulun həddən artıq böyüməsi nəticəsində *qida borusunun sıxılması və obstruksiyanın* meydana çıxması hallarına rast gəlinə bilər. Zenker divertikulu ilə əlaqədar olan ən ciddi *ağırlaşmalara* aspirasiya nəticəsində meydana çıxan *pnevmoniya*, *ağciyərin absesi* aiddir. Digər ağırlaşmalara *divertikulit*, *divertikulun perforasiyası*, *boynun fleqmonası*, *mediastinit*, *qanaxma* və *xərçəngin inkişafı* daxildir. Boyunda şişkinliyin böyük olması, obstruksiyanın kəskinləşməsi fonunda bədən çəkisinin azalması və disfagiya maliqnant xəstəliyin meydana çıxmasına şübhə doğurur. Xroniki divertikulit xərçəngin əmələ gəlməsinə şərait yaradır və buna görə də *xərçəngönü xəstəlik* kimi baxılmalıdır.

Diaqnostikası

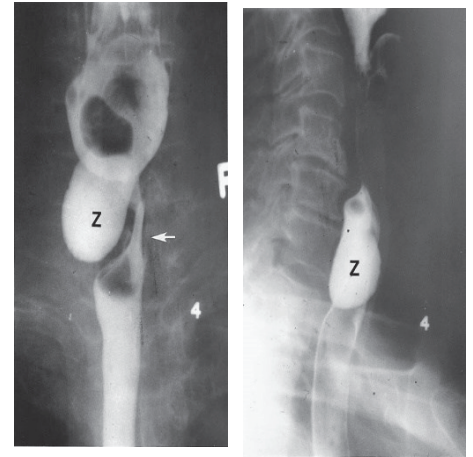
Döş qəfəsi və ya boynun *rentgenoloji müayinəsi* zamanı divertikulun daxilində hava-maye səviyyəsi görünə bilər. Diaqnoz bariyum horrası qəbul etməklə farinqozofageal birləşmə zonasının lateropozisiyada aparılan rentgenoloji müayinəsinə əsasən qoyulur. Divertikulun yana doğru yerdəyişməsi isə ön pozisiyadan aparılan rentgenoloji müayinə ilə təsdiqlənə bilər.

Zenker divertikulu olan xəstələrin müayinəsində krikofaringeal zonanın manometriyasına adətən ehtiyac duyulmur. Histoloji müayinələr zamanı degenerativ dəyişikliklərin aşkar edilməsi yuxarı ezofageal sfinkterin boşalmasının zəifləməsi barədə düşünməyə imkan verir.

Divertikulun perforasiya riski böyük olduğundan endoskopiya və nazoqastral zondun yeridilməsi ehtiyatla həyata keçirilməlidir. Ezofaqogrammada həcmli törəmə və xoralar aşkar edilən hallarda, endoskopik müayinə və biopsiya lazım gəlir. Divertikulu ayırd etmək üçün endoskopiyanın ehtiyatla həyata keçirilməsi tələb olunur. Endoskopun ucu divertikula daxil olarkən endoskopist udlaq-qida borusu birləşməsindən qida borusuna keçməni güman edə bilər; lakin bir neçə santimetrdən sonra distal istiqamətə doğru mənfəzin olmadığını aşkar edir.

Müalicəsi

Cərrahi müalicə xəstəliyin simptomları təzahür edərkən, əksər hallarda isə divertikulun ölçüsü nəzərə alınmadan göstərişdir. Servikal disfagiyanın kəskinliyini divertikulun mütləq



Şəkil 3.24. Zenker divertikulunun contrast rentgenoloji müayinəsi

ölçüsü deyil, üzüyəbənzər-udlaq əzələsinin disfunksiyasının dərəcəsi təyin edir. Buna görə də, istənilən pulsion divertikulun müalicəsində olduğu kimi, Zenker divertikulunun xüsusi cərrahi müalicəsi də divertikulun əmələ gəlməsinə səbəb olan hərəkəti pozğunluğu aradan qaldırmağa yönəlmişdir. Hazırda yuxarı ezofageal sfinkterə ən məşhur və müasir cərrahi yanaşma - *servikal (krikofaringeal) miotomiya və divertikulektomiyadır*.

TRAKSİON PARABRONXIAL DİVERTİKUL

Traksion parabronxial (bifurkasion, orta ezofageal) divertikul qida borusunun orta 1/3-də, adətən traxeya bifurkasiyası zonasında meydana çıxır. Xəstəlik ilk dəfə XIX əsrdə qeyd edilmişdir. O zamanlar bu xəstəliyin divararalığı limfa düyünləri prosesə cəlb olunmuş vərəmli xəstələrdə olduğu qeyd olunurdu. Bununla əlaqədar olaraq, iltihabi dəyişikliyə uğramış limfa düyünləri ilə qida borusu arasında bitişmələrin yaranmasına dair nəzəriyyə irəli sürülmüşdür. Qida borusunun yığılmaları zamanı bu bitişmələr onun divarını dartır (traksiya edir) və lokal divertikulun meydana çıxmasına gətirib çıxarır. Bu nəzəriyyə aparılan erkən əməliyyatlar zamanı divertikulla döş limfa düyünləri arasında əksər hallarda bitişmələrin tapılmasına əsaslanmışdır. Son dövrlərdə aparılan tədqiqatlara əsasən müəyyən edilmişdir ki, qida borusunun orta hissəsində divertikullar həmçinin hərəkəti pozğunluqlar nəticəsində də yarana bilər.

Klinik mənzərəsi

Xəstəlik simptomuz gedişə malik olur və adətən qida borusu mənşəli olmayan şikayətlərə görə aparılan müayinələr zamanı təsadüfən aşkar edilir. *Disfagiya, retrosternal ağrılar, requrgitasiya, gəyirmə, epigastral nahiyədə ağrılar, mədə qıçqırması və bədən çəkisinin azalması* kimi hallar qeyd oluna bilər. Bu şikayətləri olan divertikullu xəstələr qida borusunun hərəkəti pozğunluğuna görə hərtərəfli müayinələrdən keçirilməli və müvafiq müalicələr almalıdırlar.

Diaqnostikası

Orta ezofageal divertikulların diaqnostikasında barium horrası qəbul etməklə aparılan *rentgenoloji müayinə* (ezofaqoqrafiya) ən effektiv müayinə üsulu sayılır. Bu divertikulların girəcəyi adətən geniş olur, əksər hallarda sağ tərəfdə rast gəlinir və tək halda olur. Ölçüləri müxtəlifdir, lakin əksər hallarda uzunluğu 5 sm-dən kiçikdir, onlar genişləndikcə orada qida kütlələri ilişib qala bilər. *Maliqnezasiyaya şübhə* olan hallarda *kompüter-tomoqrafiya və ya nüvə-maqnit rezonansından* istifadə oluna bilər.

Ağırlaşmaları

Traksion parabronxial divertikulun ağırlaşmalarına *spontan cırılma, aspirasiya, ezofaqobronxial fistul, xərçəng və qanaxma* aiddir.

PULSION EPİFRENAL DİVERTİKUL

Supradiafraqmal (epifrenal) divertikul pulsion divertikul olub, qida borusunun distal 1/3-də, gastroezofageal birləşmədən təxminən 10 sm məsafəyə qədər olan sahədə meydana çıxır. O, əksər hallarda qida borusunun hərəkəti pozğunluqları (axalaziya, aşağı ezofageal sfinkterin hipertenziyası, diffuz ezofageal spazmı, qeyri-spesifik hərəkəti pozğunluqları və s.) ilə birlikdə rast gəlinir. Orta ezofageal divertikulda olduğu kimi, divertikul xəstənin sağ tərəfində daha çox rast gəlinir.

Klinikası

Supradyafraqmal divertikullar bəzi hallarda simptomsuz gedişə malik olur, lakin yanaşı olaraq hərəkəti pozğunluğu olan xəstələrdə *disfagiya, requrgitasiya, qusma, döş və epigastral nahiyələrdə ağrı, anoreksiya, bədən çəkisinin azalması, öskürmə* halları da ola bilər. Divertikulun ölçüsü ilə simptomları arasında proqnostik qarşılıqlı əlaqə yoxdur.

Diaqnostikası

Supradyafraqmal (epifrenal) divertikulun diaqnostikasında *kontrast rentgenoloji müayinə* (bariumla ezofaqografiya) mühüm rol oynayır. Yanaşı pozğunluqları aşkar etmək və birbaşa spesifik müalicə məqsədilə *manometriya, ezofaqoskopiya və 24 saatlıq pH-metriya* lazım gələ bilər.

Ağırlaşmaları

Supradyafraqmal divertikulun ağırlaşmalarına orta ezofageal divertikullarda olduğu kimi *spontan cırılma, aspirasiya, qanaxma və xərçəngin* inkişafı aiddir.

Müalicəsi

Əksər supradyafraqmal divertikulların müalicəsi divertikulun boynundan mədənin kardial hissəsinə 1,5-3 sm keçən *miotomiyanın* icra olunmasını tələb edir. Divertikulun ölçüsündən və yanaşı pozğunluqlardan asılı olaraq *divertikulektomiya, fundoplikasiya* və ya diafraqma dəliyi yırtığının ləğvi lazım gələ bilər.

QIDA BORUSUNUN XOŞXASSƏLİ ŞİŞLƏRİ

Tarixi məlumatlar

Qida borusunun xoşxassəli şişləri və sistləri nadir hallarda rast gəlinir. Qida borusunun xoşxassəli şişi olan leyomioma ilk dəfə 1559-cu ildə *Sussius* tərəfindən qeyd edilmişdir. O vaxtdan etibarən, qida borusunun xoşxassəli şişləri və sistləri haqqında klinik təcrübələr toplanmağa başlanmışdır.

Qida borusunun xoşxassəli şişinin əksər hallarda simptomuz olmasına baxmayaraq nadir hallarda simptomlar təzahür edən xəstələrə də rast gəlinir.

Qida borusunun xoşxassəli şişinin müalicəsinə dair ilk məlumatlardan biri *Vater* tərəfindən 1750-ci ildə verilmişdir. O, bir xəstədə polipin spontan qoparaq requrgitasiya olunduğunu qeyd etmişdir. *Dubois* 1818-ci ildə qida borusunun intralüminal xoşxassəli polipoid şişini müvəffəqiyyətlə liqaturaya almışdır. Xəstə yuxuda olarkən bu şiş qoparaq requrgitasiya etmiş, aspirasiya və asfiksiyaya səbəb olmuşdur. Qida borusunun xoşxassəli şişinin ilk açıq cərrahi ektomiyası onu ilk dəfə 1933-cü ildə icra edən *Oshawa*-ya məxsusdur. ABŞ-da isə bu əməliyyat ilk dəfə 1937-ci ildə *Churchill* tərəfindən icra edilmişdir.

Təsnifatı

Üç təsnifat sxemi təklif olunmuşdur. *Birinci* təsnifat *Sweet et al. və Moersch-Harrington* tərəfindən qəbul edilmiş və klinik-patoloji tapıntılara əsaslanır. Onlar şişləri qida borusundan başlanğıc götürdükləri qatlara—selikli, selikaltı və əzələ qatlarına müvafiq qaydada təsnif edirlər.

İkinci—anatomik təsnifat *Nemir et al.* məxsusdur. Onlar qida borusunun şişlərini inkişaf etdikləri hüceyrəyə görə epitelial, qeyri-epitelial və heterotopik şişlərə bölürlər.

Üçüncü təsnifat isə xoşxassəli şişin və sistin lokalizasiyası və klinik (rentgenoloji və endoskopik) təzahürünə əsaslanmışdır. Üçüncü təsnifatın bir nümunəsi kimi *Herrera* şişləri intralüminal, intramural və ekstramural olmaqla üç yerə bölür. *Avezzano* tərəfindən verilən təsnifatda isə xoşxassəli şişlər iki qrupa bölünür: intramural-ekstramukoz və selikli-intralüminal. Son iki oxşar təsnifat klinik tapıntılara əsaslanan üçüncü təsnifatda birləşdirilmişdir.

Qida borusunun xoşxassəli şişlərinin təsnifatı

I. Qida borusunun qatları və mənşəyinə görə

a. selikli; b. selikaltı; c. əzələ

II. Anatomik lokalizasiyası və mənşəyinə görə

a. epitelial; b. qeyri-epitelial; c. heterotopik

III. Lokalizasiyası və klinik təzahürünə görə

a. intramural-ekstramukoz; b. intralüminal-selikli; c. sistlər

II təsnifatdan daha çox istifadə olunur və ona görə də qida borusu şişlərinin növləri həmn təsnifat çərçivəsində verilir.

Qida borusunun xoşxassəli şişlərinin təsnifatı

Epitelial şişlər

Papillomalar

Poliplər

Adenomalar

Sistlər

Qeyri-epitelial şişlər

Miomalar

Leyomiomalar

Fibromiomalar

Lipomiomalar

Fibromalar

Damar şişləri

Hemangiomalar

Limfangiomalar

Mezenximal və digər şişlər

Retikuloendotelial şişlər

Lipomalar

Miksofibromalar

Giqant hüceyrəli şişlər

Neyrofibromalar

Osteoxondromalar

Heterotopik şişlər

Mədənin selikli qışa şişləri

Melanoblastik şişlər

Qranulyar hüceyrəli mieloblastomalar

Mədəaltı vəz şişləri

Tiroid düyünlər

QIDA BORUSUNUN LEYOMİOMASI

Epidemiologiyası

Leyomiomalara qida borusunun xoşxassəli şişləri arasında daha çox rast gəlinir. Əsasən 20-50 yaşlar arasında təsadüf edir. 3-10% xəstələrdə şiş çoxsaylı olur. Kişilərdə qadınlara nisbətən 2 dəfə çox rast gəlinir (2:1). Xəstələrin 60%-i simptomların 2 il və daha çox müddət ərzində mövcud olduğunu qeyd edirlər.

Lokalizasiyası

Qida borusunun istənilən səviyyəsində meydana çıxsa da, boyun şöbəsində nisbətən az rast gəlinir. Qida borusu leyomiomalarının 80%-dən çoxu qida borusunun orta və aşağı 1/3-nin payına düşür. Leyomioma daxilində kalsinatlar toplandığına görə divararalığının kalsinatlaşmış həcmli törəmələrinin diferensial diaqnostikasında onu nəzərə almaq lazımdır.

Klinik xüsusiyyətləri

Leyomiomalar histoloji olaraq saya əzələ hüceyrələrindən inkişaf edir. Diametri 5 sm-dən kiçik olan şişlər nadir hallarda simptomlar törədir. Ölçüsü bundan böyük olan hallarda əsas şikayətlər *disfagiya, retrosternal təzyiq və ağrı* olur. Əksər leyomiomalar təsadüfən autopsiyada tapılır və simptomuz olur. Leyomioma qida borusunun mənfəzini sirkulyar əhatə etdikdə obstruksiya və requrgitasiya meydana çıxı bilər.

Əksər leyomiomalar solitar olub 2-5 sm diametrə malik olur. Bu şişin digər maraqlı variantı qida borusunun diffuz leyomiomatozudur. Bu zaman bütün qida borusunu əhatə edən leyomiomaları ilə yanaşı mədənin, uşaqlığın, tənəffüs yollarının, sidik axarlarının çoxsaylı leyomiomaları da aşkar edilir. Qida borusunun leyomiomaları aydın sərhədlərə malik olan xarakterik yumşaq selikaltı dolma defekti törədir və onun ətrafında qida borusunun normal selikli qişası ilə iti bucaq əmələ gətirir. Bu, kontrast rentgenoloji müayinədə aydın görünür. Şişin əksər hallarda qida borusunun içəri yarısında və ya bayır yarısında yerləşməsi aşkar edilir.

Qanaxma əsasən şişin maliqnant formalarında—leyomiosarkomada meydana çıxır. Bəzi hallarda böyük ölçülü leyomioma qida borusunun distal hissəsi və kardial hissəni də prosesə cəlb edir.

Diaqnostikası və diferensial diaqnostikası

Qida borusunun bütün şişlərində olduğu kimi, qida borusu xərçəngini istisna etmək üçün *ezofaqoskopiya* göstərişdir. Ezofaqoskopiya bu şiş adətən hərəkətli və üzərini örtən selikli qişa intakt olur, ezofaqoskoplə itələdikdə yerini dəyişir. Spesifik fibroz kapsula malik deyildir. Bu şişlər adətən intramural olur. Qida borusu leyomiomasının qiymətləndirilməsində yeni vasitə kimi istifadə olunan *endoskopik ultrasəs* müayinəsində isə xarakterik aşağı exosixlığa malik intramural törəmə görünür.

Müalicəsi

Kontrast rentgenoloji müayinədə təsadüfən aşkar edilmiş simptomuz leyomiomalar müşahidə altında saxlanmalı və dövrü olaraq kontrast rentgenoloji müayinə və endoskopik ultrasəs müayinələri aparılmalıdır. Xarakterik rentgenoloji görünüşünün, zəif böyümə sürətinin, aşağı maliqnezasiya riskinin olması, eləcə də leyomiomanın endoskopik ultrasəslə nəzarətdə saxlana bilmə qabiliyyəti onun konservativ müalicəsinə əsas verir.

Cərrahi müalicəsi. Simptomuz təzahür etdikdə və ya diametri 5 sm-dən böyük olduqda leyomioma xaric edilməlidir. Qida borusunun *orta 1/3-nin şişlərində müdaxilə soltərəfli torakotomiya* ilə aparılır. Qida borusuna çatdıqdan və şişin lokalizasiyasını müəyyən etdikdən sonra qida borusunun boylama əzələsi leyomiomanın üzərində liflər boyunca ayrılır. Sonra şiş ehtiyatla ətraf toxumalardan və altda yerləşən selikaltı qatdan ayrılır. Şişin enukleasiyası başa

çatdıqda sonra geniş ekstramukoz defektin qalmasına baxmayaraq boylama əzələlər yaxınlaşdırılır. Kardial hissənin və mədənin qonşu zonasının gıqant leyomiomalarının xaric edilməsi qida borusunun rezeksiyasını tələb edə bilər. Diffuz ezofageal leyomiomatoza görə çoxsaylı enukleasiyalar da icra edilə bilər. Rezeksiya tam olduqda heç vaxt residivlər əmələ gəlmir. Son illər leyomiomaların endoskopik selikaltı rezeksiyasından da geniş istifadə olunur.

QIDA BORUSUNUN POLİPİ

Qida borusunun poliplərinə nadir hallarda təsadüf olunur və adətən qida borusunun boyun şöbəsində rast gəlinir. Təkrari peristaltik yığılmalar nəticəsində polipin dartılması onun ayaqcıqlarının progressiv uzanmasına gətirib çıxarır. Bu isə öz növbəsində dramatik hallarla nəticələnə bilər. Belə ki, polip ağıza və hətta ağızdan bayıra çıxa və bununla da tənəffüs yollarının obstruksiyası nəticəsində asfiksiyaya səbəb ola bilər. Əksər xoşxassəli poliplər yaşlı kişilərdə inkişaf edir. Şiş tipik disfagiya səbəb olur və onun üzərini örtən selikli qişa xoralaşdıqda qanqusma və melena da meydana çıxa bilər. Bu poliplər uzun və silindrik konfigurasiyaya malik olur, qida borusunun əhəmiyyətli dərəcədə dilatasiyasını törədə bilər və solitar olmağa meyillidir. Onlar histoloji olaraq müxtəlif dərəcədə piy toxuması ilə qarışmış fibrovaskulyar toxumadan təşkil olunmuşdur. Bariumla kontrast rentgenoloji müayinə bu xəstələrdə qeyri-diaqnostik ola və ya qeyri-dəqiq qiymətləndirilə bilər. Polip hava qabarcığı, yad cisim şəklində görünə və ya qida borusunun xərçəngi kimi qiymətləndirilə bilər. Bundan əlavə, qida borusunun əhəmiyyətli dərəcədə genişlənməsini törədən hallarda axalaziya ilə səhv salınması mümkündür. Polipin müəyyən edilməsində ezofaqoskopiya da səhvə yol verə bilər.

Müalicəsi

Polipin müalicəsi onun başlanğıc götürdüyü və birləşdiyi yer də daxil olmaqla *rezeksiyasıdır*. Polipin ayaqcıqlarını elektrokoagulyasiya etməklə endoskopik xaric edilməsinin mümkünlüyünə baxmayaraq, məsləhət görülən müdaxilə *lateral servikal ezofaqotomiya, polipin qida borusundan çıxarılması, onun əsasının selikli qişa səviyyəsindən rezeksiyası və defektin vizual müşahidə altında bərpa olunmasıdır*. Ezofaqotomiya polipin əsasında 180-dərəcə əks tərəfdən aparılmalıdır. Polipi tam xaric etmədikdə onun residivi meydana çıxa bilər.

BARRET QIDA BORUSU

Xəstəlik ilk dəfə 1950-ci ildə *Barret* tərəfindən təsvir edildiyinə görə onun adı ilə adlandırılmışdır. Barret qida borusu – qida borusunun selikli qişasına duodenoqastroezofageal reflüksün uzunmüddətli patoloji təsiri nəticəsində meydana çıxan qazanılmış patologiyadır. Bu zaman qida borusunun terminal şöbəsinin çoxqatlı yastı epitelinin qədəhəbənər (goblet) hüceyrələr əmələ gətirməklə müşayiət olunan mədə və ya nazik bağırsağın selikli qişasını xatırladan silindrik epitelə metaplaziyası baş verir.

Etiopatogenezi

Son illər həm xəstələrin sayının artması, həm də müayinə məqsədilə hədəfli biopsiya ilə həyata keçirilən ezofaqoskopiya geniş istifadə ilə əlaqədar olaraq Barret qida borusunun aşkar olunma tezliyi artmışdır. Kişi cinsinə məxsus olmaq, uzun müddət davam edən gastroezofageal reflüks xəstəliyi, diafraqmanın qida borusu dəliyinin böyük ölçülü yırtıqları əksər hallarda Barret qida borusunun inkişafında risk faktorları hesab olunur. Barret qida borusuna 20-80 yaş intervalında təsadüf olunur və daha çox 1 ildən 26 ilə qədər gastroezofageal reflüks xəstəliyindən əziyyət çəkən 47-66 yaşlı insanlarda rast gəlinir.

Barret qida borusunun etioloji amilləri arasında həyat keyfiyyətinin pisləşməsi, çoxlu papiros çəkmə, alkoholdan tez-tez istifadə, qida borusunun selikli qişasını zədələyən müxtəlif dərman maddələrinin (xüsusən siklofosfamidlə, 5-flüorurasillə kimyəvi terapiya) təsiri, gastroezofageal reflüks mühüm yer tutur.

Metaplaziyanın meydana çıxması qida borusu epitelinin diferensasiya etmiş hüceyrələrinə aqressiv maddələrin (xlorid turşusu, pepsin, öd turşuları və mədəaltı vəz fermentləri) zədələyici təsiri və eyni zamanda yetişməmiş proliferasiya edən hüceyrələrin diferensasiyasının təhrif olunması ilə əlaqədardır. Mahiyyətinə görə, bağırsağ metaplaziyası - müəyyən mərhələdə insan orqanizminin aqressiv faktorlara daha çox davamlı olan silindrik epitel əmələ gətirməsi ilə nəticələnən uyğunlaşma reaksiyasıdır. Lakin Barret qida borusunda metaplaziyanın meydana çıxmasına səbəb olan patogenetik mexanizmlər hələ tam öyrənilməmişdir.

Qida borusunun zədələnməsinin intensivliyi və sahəsi tərkibində turşu, öd, mədəaltı vəzi fermentləri olan reflüklər zamanı daha da artır. Öd duzlarının təsiri altında siklooksigenaza – 2 (SOG-2) aktivləşir. Siçovullar üzərində aparılan eksperimental tədqiqatlarda müəyyən olunmuşdur ki, SOG-2-nin aktivliyinin azalması xərçəngin inkişaf riskinin tezliyinin azalması ilə nəticələnir. Qida borusunda displaziya və xərçəngi olan xəstələrdə SOG-2-nin supressiya səviyyəsinin yüksəlməsi müəyyən edilmişdir.

Qastroezofageal reflüks xəstəliyinin inkişafı, o cümlədən Barret qida borusunun meydana çıxması selikli qişaya müxtəlif aqressiv faktorların təsiri və selikli qişanın mühafizə faktorlarının vəziyyəti arasındakı tarazlıqdan əhəmiyyətli dərəcədə asılıdır. Mühafizə faktorlarına mexaniki klirens (qida borusunun döş şöbəsinin tonusu və normal peristaltik aktivliyi), normal kimyəvi klirens (neytrallaşdırıcı bioloji təsirə malik ağız suyunun və bikarbonatların optimal sekresiyası), qida borusunun selikli qişasının rezistentliyi, qida borusunun, mədənin və onikibarmaq bağırsağın hərəkəti fəaliyyətinin normal vəziyyəti, eləcə də gastroezofageal zonanın və aşağı ezofageal sfinkterin “antireflüks baryeri” aiddir. “Qapayıcı” baryerin yaranmasında qida borusunun aşağı sfinkteri ilə yanaşı, Hiss bucağı və diafraqmanın qida borusu dəliyinin ayaqçıqları da bilavasitə iştirak edir.

Intraezofageal pH-metriyaya görə, normada qida borusunun aşağı 1/3-də pH 6,0-a bərabərdir; pH 4-dən az olduqda turşu reflüksünün olması, 7,0-dan artıq olduqda isə qələvi (öd) reflüksünün olmasını qəbul etmək tövsiyə olunur.

Qida borusu daxilinə ödəyən reflüksünə Barret qida borusu ilə ağırlaşmış gastroezofageal reflüks xəstəliyində yalnız proton nasosu inhibitorlarından istifadə etməklə aparılan müalicənin dəyərsiz olduğunu sübut edən amil kimi baxılır. Proton nasosu inhibitorları ilə aparılan uzunmüddətli və davamlı müalicə mədənin selikli qişasındakı parietal hüceyrələrdən turşu

sekresiyasının azalmasına gətirib çıxarır ki, bu da öd turşularının konsentrasiyasının yüksəlməsi (mədənin selikli qişasının hasil etdiyi turşu hesabına durulaşmadığından) üçün şərait yaradır. Bu isə öz növbəsində öd turşularının (duzlarının) qida borusunun selikli qişasına patoloji təsirinə artmasına və Barret qida borusunun meydana çıxmasına (proqressivləşməsinə) səbəb olur.

Yuxarıda qeyd etdiyimiz kimi, Barret qida borusunda metaplaziyanın inkişaf əlamətlərindən biri qədəhəbənzər hüceyrələrin meydana çıxmasıdır. Silindrik epitel hüceyrələri arasında qədəhəbənzər hüceyrənin meydana çıxma mexanizmi uzun müddət diskutabel olaraq qalmışdır. Sonralar aparılan eksperimental tədqiqatlar göstərmişdir ki, mədənin "turş" reflüksü qədəhəbənzər hüceyrələrsiz silindrik hüceyrəli metaplaziyayı induksiya edir. Metaplaziyaya uğramış epitelin strukturunda qədəhəbənzər hüceyrələr reflüktanta yalnız onikibarmaq bağırsağ şirəsi əlavə olunduqdan sonra meydana çıxır. Bəzi müəlliflərin verdiyi məlumatlara görə, reflüktant turş xarakterli olduqda qida borusunun distal 1/3-nin metaplaziyası kardial və ya fundal tipli epitelin olması ilə xarakterizə olunduğu halda, qələvi duodenal möhtəviyyət üstünlük təşkil etməsi displaziya ocaqlarına malik bağırsağ metaplaziyası tipində dəyişikliklərlə xarakterizə olunur. Bu məlumat qastrektomiya və ezofaqoyeyunoanastomoz əməliyyatı icra olunan xəstələrdə qədəhəbənzər hüceyrələrin meydana çıxması ilə müşayiət olunan Barret qida borusunun inkişaf etməsini dolaylı olaraq sübut edir.

Klinik təzahürləri

Barret qida borusunun simptomları ümumilikdə gastroezofageal reflüks xəstəliyinin simptomlarını xatırladır – qızcırma ilə müşayiət olunan reflüks, qida qəbulundan sonra və acqarına döş sümüyü arxasında diskomfort, həmçinin disfagiyanın inkişafı da mümkündür. Lakin bəzi fərqlər də vardır. Bu əsasən qida borusu epitelinin yenidən qurulmasının mühafizə xarakteri daşması ilə əlaqədardır. Məhz buna görə də, Barret qida borusu olan xəstələrin əksəriyyətində qızcırma güclü olmur, bəzən isə tamamilə olmur. Bu, metaplaziyaya məruz qalmış selikli qişanın reflüktantın təsirinə az həssas olması ilə əlaqədardır və buna da mühafizə mexanizmi kimi baxmaq lazımdır. Lakin sorğu zamanı xəstələr anamnezində əvvəllər döş sümüyü arxasında diskomfort hissənin güclü olduğunu və hazırda tam keçdiyini və ya zəiflədiyini qeyd edirlər. Belə gedişat xarakterik simptomların olmadığını və klinik mənzərəyə bir o qədər də inanmamağın, onu diaqnostik metodlarla obyektivləşdirməyin vacibliyini müəyyən edir. Beləliklə, qida borusu reflüksünün aydın təzahür edən klinikasının ardınca minimal yaxşılaşmanın inkişaf etməsi təcili qaydada daha diqqətli və dəqiq müayinələrin aparılmasını tələb edən vacib arqumentlərdəndir.

Barret qida borusunun və onun strikturasının müştərək rast gəlmə halı 30%-dən 80%-ə qədər dəyişkəndir. Qida borusu reflüksünün və onun orta 1/3-nin strikturasının rentgenoloji əlamətlərinin birgə rast gəlinməsi praktiki olaraq Barret qida borusunun inkişaf etdiyini sübut edən əlamətdir.

Barret qida borusu olan və zədələnmənin uzunluğu 3 sm-dən artıq təşkil edən hər 100 xəstənin 60%-də striktura, 40%-də - xoralaşma, 10-12%-də sonradan adenokarsinomanın inkişafı baş verir. Barret qida borusunun zədələnmə zonasında strikturanın olması adenokarsinomanın mümkün inkişafının kifayət qədər vacib markeridir.

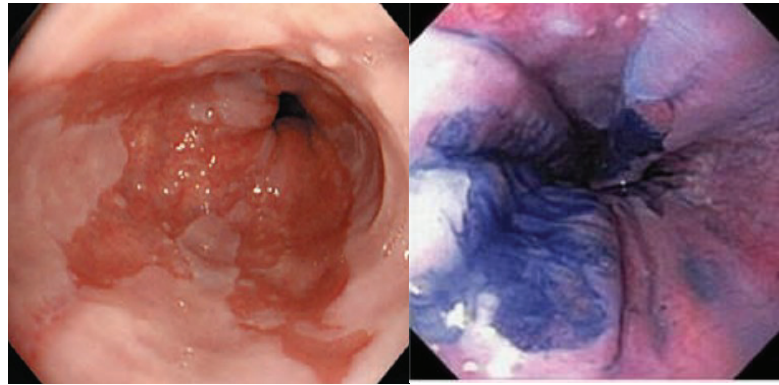
Diaqnostikası

Barret qida borusunun həlledici diaqnostik metoduna mədə-bağırsağ traktının yuxarı şöbəsinin *endoskopik müayinəsi* aid edilir. Belə ki, o, Barret qida borusunun olmasını güman etməyə, histoloji, histokimyəvi və digər müayinələr üçün biopsiya materialını götürməyə imkan verir.

Barret qida borusunu təyin etmək məqsədilə həzm traktının yuxarı şöbələrini endoskopik müayinəsinə göstərişlər aşağıdakılar hesab olunur: 1) yaşın 40-50-dən çox olması; 2) gastroezofageal reflüks xəstəliyinin simptomlarının 3 ildən çox davam etməsi; 3) ezofagitin

olması; 4) qida borusunun strikturası və ya xorası; 5) qida borusunun rentgenoloji müayinəsində torlu mənzərənin olması; 6) sklerodermiya; 7) 24 saatlıq pH-monitorinq zamanı ümumi vaxtın 5%-dən çoxunda turşu reflüksünün pH < 4,0 olması; 8) uzunmüddətli monitorinq zamanı ümumi vaxtın 0,14%-dən çoxunda duodenoqastroezofageal reflüksün olması; 9) anamnezdə mədə və ya qida borusunda cərrahi müdaxilələr; 10) birinci sıra qohumlarda Barret qida borusunun olması; 11) diafraqmanın qida borusu dəliyinin diametri 3 sm-dən böyük olan yırtığının olması.

Endofibroskop vasitəsilə vizual baxış zamanı aşağıdakı hallarda Barret qida borusunun aşkarlanması mümkündür: 1) qida borusunun terminal hissəsində kardioezofageal keçiddən proksimal istiqamətə 2-4 sm məsafədə selikli qişanın müəyyən təzahür dərəcəsinə malik qırmızımtıl və ya açıq-bənövşəyi rəngli “alov dili” şəklində olması; 2) qida borusunda qırmızımtıl və ya bənövşəyi rəngdə selikli qişa ilə əhatə olunmuş xoranın olması; 3) epitelin vəziyyəti dəyişdikcə onun rənginin daha qırmızı-bənövşəyi (sonra isə qırmızı) rəng əldə etməsi, selikli qişanın “məxmər” (xovlu) mənzərə əldə etməsi və kövrəkləşməsi. Belə hallarda quruluşuna görə fərqli olan selikli qişalar arasındakı sərhəd asan seçilən olur. Normal və metaplaziyaya uğramış selikli qişanın sərhəddini ayırd etmək çətinlik törədən hallarda xromoendoskopiyadan istifadə etmək lazım gəlir. Selikli qişanın rənglənməsi məqsədilə 2%-li Lüqol məhlulundan istifadə olunur. Xromoendoskopiyanın mexanizmi Lüqol məhlulunun metaplaziyaya uğramış epitelin qlikogeni ilə birləşmək qabiliyyətinə əsaslanmışdır. Bu zaman metaplaziyaya uğramış selikli qişa boz rəngə boyandığı halda, normal selikli qişada buna rast gəlinmir (şəkil 3.25).



Şəkil 3.25. Barret epitelinin adi və metilen abısı ilə rəngləndikdən sonrakı endoskopik görünüşü

Metaplaziya ocaqlarının diaqnostika metodunun dəqiqliyi 80% təşkil edir. Xromoendoskopiya zamanı hazırda digər rəngləmə texnologiyalarından – metilen abısı, indiqokarmin, eləcə də 1%-li sirkə turşusundan da istifadə olunur. Yuxarıda sadalanan əlamətlərin birgə rast gəlinməsi də mümkündür. Qida borusunun terminal şöbəsində metaplaziyaya uğramış epitelin “alov dillərinin” kardioezofageal keçiddən proksimal istiqamətdə 3 sm və daha az məsafədə yayılmasına uyğun olaraq, uzun və qısa seqmentlər ayırd edilir. Uzun “dillər” olan xəstələrdə, pH-metriya göstəricilərinə görə, əksər hallarda mədə turşusunun hipersekresiyası aşkar edilir. Qida borusunda qısa qırmızı “dillər” olan hallarda isə mədədə turşuəmələgəlmənin normal və ya azalmış olduğu müəyyən edilir.

Ezofaqoskopiya zamanı qida borusunun qısalması qeyd olunur – kardioezofageal keçid zonası üst kəsici dişlərdən 30-35 sm məsafədə yerləşir. Kardial sfinkterin çatışmazlığı qeyd olunur. Barret qida borusu zamanı qida borusunun distal şöbəsində xoranın inkişafı və stenoza qədər davam edən müxtəlif təzahür dərəcəsinə malik ezofagit aşkar edilir. Barret qida borusu olan xəstələrin 80-90%-də endoskopik olaraq diafraqmanın qida borusu dəliyinin yırtığı və selikli qişanın iltihabi dəyişiklikləri də müəyyən edilir. Barret qida borusu aşkar edilən xəstələrdə bədxassəli transformasiyanın tezliyi 0,8% (ildə hər 125 xəstədən 1-də) təşkil edir.

Mədənin birqatlı silindrik epitelilə qida borusunun çoxqatlı yastı epitelilə arasında Z-xətti adlanan hissə bəzi xəstələrdə yerini proksimal istiqamətə dəyişir. Buna görə də belə xəstələrdə

qida borusunun terminal şöbəsində Z-xəttindən proksimal tərəfdəki 2 sm-ə qədər sahədə mədə epitelinə rast gəlinməsi hələ Barret qida borusunun olmasını sübut edən göstərici deyildir. Bu baxımdan, bir çox müəlliflər Barret qida borusuna şübhə olan xəstələrdə mədə büküşünün yuxarı sərhəddindən 2-4 sm proksimal tərəfdə selikli qişanın sirkulyar olaraq çoxsaylı hədəfli ezofaqobiopsiyanın (bir-birindən 3 sm məsafədə ən azı 4 fraqment) aparılmasını təklif edirlər. Yalnız qida borusunun distal hissəsində metaplaziyaya uğramış silindrik epitelə qədəhəbənzər hüceyrələrin tapılması Barret qida borusunun olmasını inandırıcı sübut edə bilər. Bu zaman qədəhəbənzər hüceyrələr 3 növ silindrik epitel fonunda aşkar oluna bilər. Bu epitel növləri histoloji quruluşuna görə aşağıdakılardan biri ola bilər: 1) mədə dibinin selikli qişası üçün xas olan epitel; 2) mədənin kardial hissəsinin selikli qişası üçün xas olan epitel; 3) iştislaşmış bağırsağ epiteli. Üçüncü növ epitelə daha çox rast gəlinir və Barret qida borusu olan xəstələrdə displaziya və adenokarsinomanın inkişafı əsas etibarilə bağırsağ metaplaziyası ilə birbaşa əlaqədardır.

Barret qida borusu zamanı metaplaziyanın yayılma sahəsi qida borusunda pH-ın qiymətinin 4,0-dən az olma müddəti ilə əksər hallarda düz mütənasiblik təşkil edir.

Müalicəsi

Barret qida borusu olan xəstələrdə müalicənin əsas məqsədi aşağıdakılardan ibarətdir: 1) qida borusuna reflüksün qarşısının alınması; 2) eroziv ezofagitin müalicəsi; 3) qida borusunun strikturası olan hallarda onun korreksiyası; 4) ağırlaşmaların profilaktikası; 5) qida borusu displaziyasının erkən aşkarlanması və müalicəsi.

Sadalanarlardan ilk dördü fon xəstəliyini, yəni gastroezofageal reflüks xəstəliyinin müalicə taktikasını təyin etdiyi halda, sonuncu onkoloji xüsusiyyət daşıyır, belə ki, o, çox təhlükəli ağırlaşmanın – qida borusunun adenokarsinomasının inkişaf riskini müəyyən edir. Bununla da, sonuncu kriteriya xəstələri iki qrupa – *displaziya əlamətləri olan və displaziya əlamətləri olmayan* qruplara bölür. Məhz sonuncu kriteriya xəstələrin müayinə taktikasını, skriningini və spektri dərmanlarla korreksiyadan və azinvaziv laparoskopik antireflüks əməliyyatlarından tutmuş subtotal ezofaqektomiyaya qədər dəyişən müalicəni təyin edir.

Son onillikdə gastroezofageal reflüks xəstəliyinin müalicəsində iki əsas istiqamət üstünlük təşkil edir:

- proton nasosu inhibitorlarından (omeprazol, pantoprazol, lansoprazol və s.) və H₂-histamin blokatorlardan istifadə etməklə mədənin turşu sekretor funksiyasını maksimum zəiflətmək;
- antireflüks əməliyyatlarının yerinə yetirilməsi.

Sonuncunun geniş yayılmasında laparoskopik üsullardan istifadə etməklə fundoplikasiyanın müxtəlif metodlarının sürətlə tətbiqi böyük rol oynamışdır.

Konservativ müalicəsi. Klinik təbabətə proton nasosu inhibitorlarının tətbiqindən sonra konservativ müalicənin imkanları əhəmiyyətli dərəcədə artmışdır ki, bu da gastroezofageal reflüks xəstəliyi olan xəstələrin qida rasionunda və həyat tərzində müəyyən məhdudiyətləri aradan qaldırmağa imkan vermişdir. Fizioloji tədqiqatlar göstərmişdir ki, proton nasosu inhibitorlarının sadə fizioloji manevrlərlə (çarpayının baş tərəfinin 40-45 dərəcə qaldırılması, yağlardan istifadənin azaldılması, siqaretdən imtina və qida qəbulundan sonra ən azı 3 saat ərzində xəstənin vertikal vəziyyətdə olması) birgə istifadəsi reflüksün tezliyini və həcmi əhəmiyyətli dərəcədə azaldır.

Hazırda *proton nasosu inhibitorları* displaziya aşkar edilməyən uzun seqmentli Barret qida borusunda *birinci sıra müalicə metodudur*. Qısa seqmentli Barret qida borusunda yalnız H₂-histamin blokatorlarla müalicənin aparılması mümkündür, belə ki, bu zaman reflüks və onu müşayiət edən ezofagit bir o qədər də kəskin nəzərə çarpmır.

Əsas məqamlardan biri *H. pylori* infeksiyası və reflüks-ezofagitin birgə rast gəlinməsidir.

Hazırda *H. pylori* infeksiyasının olması zamanı atrofik gastrit və mədə xərçənginin inkişaf riskinin yüksəlməsi kifayət qədər əsaslandırılmış konsepsiya hesab olunur. Eyni zamanda qida borusunun normal selikli qişasının zədələnməsi, atrofiyanın inkişafı, metaplaziyası və xərçəngi

bu törədicinin olması ilə əlaqədar deyildir. Bir sıra müəlliflərin fikrincə, mədə şirəsinin turşuluğunun azalması Barret qida borusunun inkişafının əks-faktorudur. E.J. Kuipers et al. verdiyi məlumata görə, xəstələrdə hər iki faktor olduqda və onlar omeprazolla müalicə aldıqda atrofik gastrit və mədə xərçənginin inkişaf riski əhəmiyyətli dərəcədə artır. Lakin turşu sekresiyasını azaltmadan fundoplikasiyanın aparılması zamanı mədənin selikli qişasında pozğunluq olmadan qida borusunda müsbət dəyişiklik izlənməsi qeyd olunmuşdur. Müəllif buna əsasən belə nəticəyə gəlmişdir ki, proton nasosu inhibitorlarından istifadə etməklə aparılan konservativ müalicə zamanı *H. pylori*-nin effektiv eradikasion terapiyasının da aparılması vacibdir, belə ki, bu cür müalicə aparılmadan, skrininq və eradikasion terapiyanın həyata keçirilməsi arzuolunmazdır.

Proton nasosu inhibitorları ilə müalicə apararkən uzun müddət ərzində (2 aydan az olmayaraq) preparatın adekvat dozası (omeprazol 40 mq/gün, lansoprazol 30 mq/gün) təyin olunmalıdır.

Cərrahi müalicəsi. Hazırkı dövrdə qida borusunun normal epitelinin bərpa edilməsi məqsədilə Barret epitelinin müxtəlif destruksiya variantlarından geniş istifadə olunmağa başlanmışdır. Barret qida borusunun transendoskopik destruksiya metodlarına aşağıdakılar aid edilir:

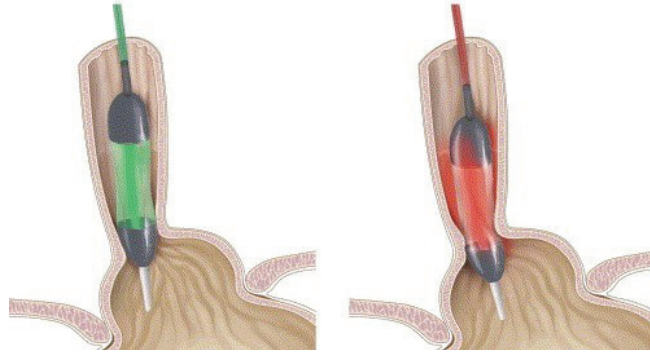
1. Barret epitelində toplanan fotosensibilizəedici preparatlardan (porfirin) istifadə etməklə fotodinamik terapiya;
2. Arqon lazeri ilə destruksiya;
3. Multipolyar elektrokoagulyasiya;
4. Krioterapiya;
5. Ultrasəsli destruksiya;
6. Barret selikli qişasının endoskopik rezeksiyası.

Dərman terapiyasından və Barret qida borusunun endoskopik destruksiya metodlarından istifadə edərkən əsas diqqəti cəlb edən xüsusiyyət re-epitalizasiya olunan skvamoz (çoxqatlı yastı) epitelin altında qalıq Barret epitelinin mövcud olmasıdır. İstənilən endoskopik metodla Barret epitelinin destruksiyası zamanı re-epitalizasiya yalnız anasid şəraitdə mümkündür.

Qida borusunun rezeksiyası – Barret qida borusu zamanı displaziyanın invaziv xərçəngə progressivləşməsinin qarşısını tam alan yeganə müalicə metodudur. Lakin bu əməliyyat yüksək letallıq və ölümlə müşayiət olunur.

Fotodinamik terapiya. Barret metaplaziyasının ən yeni müalicə metodlarından biri proton nasosi inhibitorları təyin etməklə eyni vaxtda metaplaziyaya uğramış selikli qişanın transendoskopik fotodinamik destruksiyasıdır. Bu metod normal toxuma ilə müqayisədə şiş toxumasında, o cümlədən Barret epitelində toplanaraq uzun müddət saxlana bilən fotohəssas maddələrin işıqla qarşılıqlı təsirinə əsaslanmışdır. Müəyyən dalğa uzunluğuna malik işıqla fotohəssas maddənin qarşılıqlı təsiri nəticəsində fotokimyəvi reaksiyalar baş verir və bu zaman toxuma oksigeni atomar vəziyyətə keçir. Atomar oksigen güclü oksidləşdirici xassəyə malikdir və şiş toxumasının nekrozuna səbəb olur. Fotodinamik terapiya aparmaq üçün hazırda fotofrin (Photofrin), Fotosens, Alasens, 5-ALA, Fotogem, Photosan, Xlorin E6, Radaxlorin, Fotolon və digər ikinci nəsil işığa həssas maddələrdən istifadə olunur.

Lazer fotodinamik terapiya məqsədilə son illər "Biospek" firmasının (Rusiya) avadanlığı olan LFT-630 – dan geniş istifadə olunur. Bu qurğu dalğa uzunluğu 630-675 nm olan lazer şüaları buraxır. Fotohəssas maddə vena daxilinə yeridilir və bundan 48 saat sonra optik lifdən keçirməklə daxil edilən silindrşəkilli işıq paylayıcısı endoskopik olaraq qida borusunun təyin edilmiş zədələnmə zonasında yerləşdirilir (şək. 3.26). Bu metod son illərdə tətbiq olunmağa başlamışdır və ona görə də dəqiq göstəriş və əks-göstərişlər tam müəyyənləşdirilməmişdir. Fotodinamik terapiyanın üstün cəhətlərinə aşağıdakılar aid edilir: 1) zədələyici təsir çox dərin qatlara keçmədiyindən perforasiya riski çox aşağıdır; 2) qısa müddət ərzində klinik effekt əldə edilir; 3) Barret epitelinə münasibətdə yüksək selektivliyə malikdir.



Şəkil 3.26. Silindrşəkilli işıq paylayıcısının Barret metaplaziyası zonasında yerləşdirilməsi

Bəzi müəlliflərin fikrincə, qida borusunun metaplaziyaya uğramış selikli qışasında elektrokoagulyasiya və fotodinamik terapiya özünü doğrultmamışdır. Buna görə də, son illər Barret qida borusunun böyük olmayan patoloji ocaqlarının endoskopik rezeksiyası fotodinamik terapiya ilə birlikdə tətbiq olunur.

Selikli qışanın endoskopik rezeksiyası. Metaplaziyaya uğramış selikli qışa zonasında selikaltı qata fizioloji məhlul və ya durulaşdırılmış adrenalin (1:100 000) yeridilərək şişkinlik yaradılır. Endoskopun koagulyasion ilgəyi həmin zonada yerləşdirilir və zədələnmiş selikli qışa bu ilgək daxilinə tərəf dartılır. Bu zaman selikli qışa dərin qatlardan uzaqlaşdığı üçün qida borusunun perforasiya riski minimuma endirilmiş olur. Xaric ediləcək selikli qışa psevdopolipə bənzər vəziyyət alır. İlgək dartılaraq elektrokoagulyasiya həyata keçirilir və metaplaziyaya uğramış selikli qışa xaric edilir.

Termiki ablasiya. Barret qida borusunun metaplaziyaya uğramış epitelini zədələmək məqsədilə lazer və koagulyasion ablasiya kifayət qədər effektivliklə tətbiq oluna bilər. Belə ki, reflüks korreksiya olunan hallarda termiki təsir zonasında normal yastı epitelə epitelizasiya baş verir. Lakin bu metod kifayət qədər ciddi çatışmazlıqlara malikdir:

- gələcəkdə qida borusunun strikturasının rastgəlmə tezliyinin yüksək olması;
- birdəfəlik proseduranın kifayət qədər effektiv olmaması və təkrari müdaxilələrin vacibliyi;
- displaziyaya uğramış epitelin natamam xaric olma ehtimalı və onun üzərində normal yastı epitelin inkişafı.

Belə hallar gələcəkdə normal yastı epitelin altındakı displaziyaya uğramış epitel ocaqlarından adenokarsinommanın inkişafı baxımından həddən artıq təhlükəlidir. Displaziyaya uğramış epitel normal epitelin altında yerləşmiş olduğundan düzgün diaqnoz qoyulması adətən gecikir.

Krioterapiya (krioablativ terapiya). Qida borusunun metaplaziyaya uğramış toxumasına ekstremal aşağı temperaturun təsirinə əsaslanır və ilk dəfə M. Johnston tərəfindən 2005-ci ildə təqdim olunmuşdur. Endoskopun işçi kanalından kriokateter yeridilir və - 196°C temperaturda olan maye azot püskürülür. Krioterapiyanın təkrar seansları zədələnməni artırır və hüceyrələr apoptoz prosesində məhv olurlar.

QIDA BORUSUNUN BƏDXASSƏLİ ŞİŞLƏRİ

QIDA BORUSUNUN XƏRÇƏNGİ

Yayılması və etiologiyası

Qida borusunun (yastı-hüceyrəli) xərçəngi qida borusundan ən çox inkişaf edən və ölümlə nəticələnən bədxassəli şişlərdəndir. Yastı hüceyrəli xərçəngin (YHX) rastgəlmə tezliyi coğrafi lokalizasiyadan asılı olaraq geniş intervalda dəyişir. Hər 100 000 əhalidə onun rastgəlmə tezliyi kişilər arasında 2,5-5,0, qadınlar arasında isə 1,5-2,5 təşkil edir. Rastgəlmə tezliyi yüksək olan regionlara Çinin şimal bölgəsi, Hindistan, İrənin şimal bölgəsi, Xəzər dənizinin şimal və şərq regionları və Cənubi Afrikanın bəzi regionları daxildir. Bu regionlarda onun rastgəlmə tezliyi 100.000 əhali arasında 100-ü keçə bilər. Bununla belə, Cənubi Afrikanın cənub-şərq regionunda bütün xərçənglərin təxminən 50%-i qida borusundan inkişaf edən xərçəngin payına düşür. ABŞ-da Afrika mənşəli amerikalılarda, xüsusən də kişilərdə ağdərili insanlara nisbətən meydana çıxma riski 4-5 dəfə artıqdır və müvafiq olaraq hər 100.000 əhaliyə 15,1 və 2,9 təşkil edir.

Yastı hüceyrəli xərçəngin coğrafi yayılması arasındakı geniş fərq onun inkişafında xarici mühit amillərinin mühüm rolu olduğunu göstərir. Xəstəliyə 40 yaşdan aşağı olan şəxslərdə az rast gəlinir, lakin sonrakı onilliklərdə onun rastgəlmə tezliyi getdikcə artır. Qadınlara nisbətən kişilər arasında daha çox təsadüf olunur. Etnik xüsusiyyətlərdən və yaşdan asılı olaraq risk 2-3 dəfə arta bilər. Belə ki, İrənin şimal bölgələrində 100.000 əhali arasında rastgəlmə tezliyi qadınlarda 263, kişilərdə isə 206 təşkil edir və qadınlarda yuxarı ezofageal şişlərin Plummer-Vinson sindromu ilə birlikdə rastgəlmə halları da aşkar edilir.

Tütün və alkoholun rolu. Həm tütün, həm də alkoholdan istifadə olunması Cənubi Amerika və Qərbi Avropada qida borusunun YHX-nin inkişafında böyük risklərdən sayılır. Adətən tütün və alkohol birlikdə istifadə olunduğuna görə, onların ayrılıqda təsirini öyrənmək çətinlik törədir. Bununla belə, spirtli içkilər qəbul edib siqaret çəkməyənlərlə siqaret çəkən, lakin spirtli içkilər qəbul etməyənlər arasında aparılan bəzi tədqiqatlara əsasən aşkar edilmişdir ki, onların hər ikisi bir-birindən asılı olmayaraq risk faktorudur. Onların hər ikisindən də istifadə edən şəxslərdə isə riskin daha çox olacağı şübhəsizdir. Tütünün və siqaret tüstüsünün tərkibində aromatik aminlər, laktonlar, peroksid komponentləri, halo-efirlər, N-nitroza komponentləri, polisiklik aromatik hidrokarbonatlar vardır ki, onlar da ya ayrılıqda, ya da kombinə olunmuş şəkildə qida borusunun epitel qatının hiper-proliferasiyasına və bəzi hallarda şişə transformasiyasına gətirib çıxara bilər. Alkoholun qəbul olunma müddəti deyil, onun tipi (pivə, viski) və distillə növü qida borusunun xərçəngi üçün risk faktorudur. Qida borusu xərçənginin və eləcə də, digər xərçənglərin patogenezinə alkoholun rolunun olmasının bir neçə səbəbi vardır. Onun tərkibində N-nitroza komponentləri, uretan, mikotoksinlər, tannin, pestisid komponentlər və asbest kimi digər inqredientlər də ola bilər ki, bunlar da birbaşa və ya dolaylı yolla kanserogenidir. Spirtin özü isə yağda həll olan komponentlər üçün həlledici olduğundan kanserogenlərin absorpsiyasını sürətləndirə bilər. Karsinogen oksidantlar DNT-nin zədələnmə riskini artırır. Etil spirtinin metaboliti olan asetaldehid DNT-metiltransferaza fermentinin aktivliyini ləngidir. Nəticədə, metil defisiti şəraitində metil-defisitli qidalanmanın karsinogen təsiri arta bilər.

Pəhriz və qidalanma. Vitaminlərin, xüsusilə A və C vitaminlərinin, fol turşusu, E və B₁₂ vitaminlərinin, riboflavinin çatışmazlığı risk faktorları kimi həlledici amillərdəndir. Tərkibində β-karotin olan sarı və yaşıl tərəvəzlərin və C vitamini ilə zəngin sitrus meyvələrin çox qəbulu qida borusunun YHX-i hallarını azaldır. Qida borusunun xərçəngi olan xəstələrin qan plazmasında fol turşusunun aşağı səviyyədə olması aşkar edilmişdir. Xeyloz və qlössitlə təzahür edən riboflavin çatışmazlığı qida borusu xərçəngi üçün endemik zona sayılan Çinin Linksiyan əyalətində geniş yayılmışdır. A, E və C vitaminləri antioksidant təsirə malikdirlər; sonuncu iki vitamin nitrozaminlərin formalaşmasına təsiri ilə tanınır. Qida borusu xərçənginin geniş yayıldığı zonalarda ölüm göstəricisi ilə selen, molibden, sink kimi müəyyən mikroelementlərin

səviyyəsi arasında əlaqə müəyyən edilmişdir. Bundan əlavə, sink-defisitli qidalarla yemlədikdə siçovullarda N-nitrozometilbenzilaminin (NMBA) təsirindən qida borusu şişlərinin əhəmiyyətli dərəcədə artması müəyyən edilmişdir. Sink defisiti mikrosomlarda NMBA-nın metilləşdirici agentə çevrilməsini sürətləndirir ki, bu da qida borusu DNT-sində 0-6-metilquaninə yaxınlaşma üçün şərait yaradır. Superoksiddismutazanın bir komponenti kimi, sink oksigen radikallarının zədələyici təsirindən qoruyur və sərbəst radikalların əmələ gəlməsinin qarşısını alır. Selenin də həmçinin qoruyucu təsiri vardır. Onun qoruyucu təsiri tərkibində selen olan qlütation-peroksidaza vasitəsilə hüceyrə membranlarında lipidlərin peroksidləşməsini tormozlamaq yolu ilə həyata keçir. Çinin Lunksian və qonşu əyalətlərinin qida rasionunda molibdenin səviyyəsi aşağıdır və xəstələrin sidiyi və qanında da onun az olması müəyyən edilir. Molibden, nitrat-reduktazaların tərkibinə daxil olan əsas mikroelementdir və molibdenin çatışmazlığı orqanizmdə nitrozaminlərin başlanğıc məhsulu olan nitratların toplanmasına gətirib çıxarır.

Axalaziya. Uzun müddət axalaziya əziyyət çəkən xəstələrdə qida borusunun yastı hüceyrəli xərçəngi üstünlük təşkil edir. Disfagiya, bədən çəkisinin azalması, döş nahiyəsində ağrı meydana çıxan vaxtdan xərçəngin inkişafına qədər olan interval təxminən 17-20 ildir. Axalaziya və axalaziya görə miotomiya əməliyyatı keçirmiş xəstələrin müqayisəli müşahidəsinə əsasən müəyyən edilmişdir ki, cərrahi müalicə almış xəstələrdə xərçəngin rastgəlmə tezliyi azalır.

Digər amillər. Striktura ilə, xüsusən bifurkasiya səviyyəsinin strikturası ilə nəticələnən qəlvə qəbulu qida borusu xərçəngi üçün ris faktoru kimi qəbul edilir. Belə strikturaların xərçəngə çevrilməsinə az hallarda rast gəlinir və ilkin zədələnmədən təxminən 40-50 il sonra meydana çıxır. Qida borusu xərçənginin patogenezdə rol oynayan digər amillərə ionlaşdırıcı şüalanma, insan papilloma virusu (HPV), Plummer-Vinson sindromu, qida borusunun divertikulu, qaynar maye qəbulu aiddir. Yüksək dozalı şüalanma ilə müalicə alan xəstələrdə təsadüf edilən maliqnant xəstəliklərdən ən çox rast gəlinəni qida borusunun xərçəngidir. Polimeraz zəncirvari reaksiyalarla aparılan müayinələrə əsasən müəyyən edilmişdir ki, HPV-16 və HPV-18 kimi tanınan HPV genotipləri ilə qida borusunun yastı hüceyrəli xərçəngi arasında əlaqə vardır. Eyni hal Epşteyn-Barr virusuna da aiddir. Hər iki virus növü yastı epitel hüceyrələrini infeksiyalaşdırır və onkogen proteinlər hasil edir ki, bunlar da hiperproliferasiyaya və şişə transformasiyaya səbəb olur.

QIDA BORUSUNUN ADENOKARSİNOMASI

Adenokarsinoma qida borusu xərçənginin ikinci ən çox yayılmış histoloji tipidir. O, papilyar və ya qranulyar struktura malik vəzi epitelindən əmələ gəlir. Qida borusunun əksər adenokarsinomaları öz başlanğıcını Barret epitel sahəsindən və ya qida borusunun selikli qişasının vəzi metaplaziyasından götürür. Adenokarsinomaların təxminən 90%-i qida borusunun distal 1/3-dən inkişaf edir. Qida borusunun adenokarsinomalarının forması dəyişkəndir və bərk, infiltrativ, xoralı və göbələyəbənzər polipoid kütlə şəklində rast gəlinə bilər. Qida borusunun adenokarsinoması ağ dərili insanlarda daha çox təsadüf olunur. Xəstəliyə adətən 40 yaşdan yuxarı olan şəxslərdə rast gəlinir və hər növbəti onillikdə onun sayı artır. O, adətən kişilərdə təsadüf olunur. Kişi-qadın nisbəti 3-5,5:1 nisbəti kimidir.

Etiologiyası

Barret qida borusu xərçəngünü xəstəlik olub, qida borusunun adenokarsinoması üçün çox vacib risk faktorudur. Alkohol və siqaret çəkmək Barret qida borusunun inkişafında vacib risk amilləri olmasa da, bu hal yarandıqdan sonra onlar vacib sayıla bilər. Barret qida borusu adətən 50-60 yaşlarında olan xəstələrdə daha çox rast gəlinir. O, əsasən ağ dərili insanlarda meydana çıxır. Barret qida borusu xroniki gastroezofageal reflüks xəstəliyinin ağırlaşması kimi meydana çıxır və normal yastı epitelin metaplastik silindrik epitellə əvəz olunması ilə diferensiasiya olunur. Sklerodermiya və sistik fibroz xəstəliyi də Barret qida borusu üçün risk faktoru ola bilər. Barret qida borusundan adenokarsinomanın inkişafı hər 100.000 nəfərdən 500-də rast gəlinir.

Barret qida borusu ilə yanaşı simptomatik qastroezofageal reflüksün və artmış bədən çəkisinin də qida borusunun adenokarsinomasında risk faktoru olması haqqında fikirlər mövcuddur. Bundan əlavə, aşağı ezofageal sfinkteri boşaldan dərmanlarla qida borusunun adenokarsinoma riski arasında əlaqə ola bilər.

Qida borusu xərçənginin patoloji anatomiyası

Yastı hüceyrəli xərçəng qida borusunun selikli qişasında meydana çıxır və ondan kənara yayılmayan hallarda erkən xərçəng və ya *carcinoma in situ* adlanır. Sonradan qida borusunun əzələ qatına və ondan kənara çıxaraq geniş sahəni əhatə edir. *Carcinoma in situ* adətən 40-50 yaşında olan xəstələrdə aşkar edilir və 2-4 il ərzində tədricən progressivləşərək invaziv yastı hüceyrəli xərçəngə çevrilir.

Qida borusunun erkən xərçəngi mikroskopik olaraq şişin sirayət etdiyi qatlara uyğun adlandırılır: *intraepitelial (carcinoma in situ)*, *intramukoz (xüsusi səfhəni keçmədikdə)* və *selikaltı*.

Qida borusu displaziyasının histoloji xüsusiyyətləri uşaqlıq boynu displaziyası ilə oxşardır. Displaziya kəskin gedir və *carcinoma in situ*-dan diferensiasiya etmək çətin olur. Displastik hüceyrələr bazal membrana sirayət edərək altda yerləşən birləşdirici toxumaya keçdikdə erkən invaziya diaqnozu qoyulur. Qida borusunda *carcinoma in situ* multifokal olmağa meyllidir. Qida borusunun erkən xərçəngi bu xəstəliyin daha çox rast gəlinəyi Çində yaxşı öyrənilmişdir, belə ki, xəstəlik hallarının çox olması müasir diaqnostik üsullardan çox istifadə olunmasını tələb edir ki, bu da xəstəliyi simptomlar meydana çıxmamışdan çox əvvəl aşkar etməyə imkan verir. Beləliklə, qida borusunun erkən xərçənginin bir neçə makroskopik böyümə mənzərəsi ayırd edilir: *qranular tip; eroziv tip; papilyar tip*.

Qida borusunun gecikmiş yastı-hüceyrəli xərçəngi diaqnozu şiş əzələ qatına sirayət etdikdə və ya qida borusundan kənara çıxdıqda qoyulur. O, makroskopik olaraq göbələyəbənzər (60%), xoralaşan (25%) və infiltrativ şişlər (15%) kimi təsnif oluna bilər.

Göbələyəbənzər şişlər geniş və ya dar əsası ilə mənfəzə doğru qabarmış olur və adətən obstruksiya törədir. Xoralaşan şişlərdə, adından göründüyü kimi, müxtəlif böyüklükdə xoralar olur, onlar prosesə cəlb olunmamış qonşu selikli qişanın altına daxil olaraq ona çoxdüynlü görünüş verir. Xora divararalığına penetrasiya edə bilər. Bu şişlər obstruksiyadan çox qanaxma törədir. Qida borusunun divarı prosesə əksər hallarda sirkulyar olaraq cəlb olunur ki, bu da onun divarının qalınlaşmasına, rigidliyinə və mənfəzin stenozaşmasına gətirib çıxarır. Bu şişlərin əksəriyyəti histoloji olaraq yaxşı diferensiasiya olunan törəmələr kimi görünür. Zəif diferensiasiya olunan xərçənglər bəzi hallarda vəzi epitelini xatırladan polyhedral (çoxüzlü) hüceyrələrdən təşkil oluna bilər. Yastı-hüceyrəli bazaloid xərçəng qida borusu xərçənginin az diferensiasiya olunan variantlarından olub, son vaxtlarda aşkar edilmişdir.

Qida borusu xərçəngi multifokal olmağa meyllidir və bir xərçəngə görə müalicə almış xəstələrdə qida borusunda ikinci dəfə birincili xərçəngin inkişaf etmə riski normal şəxslərə nisbətən 2 dəfə yüksəkdir.

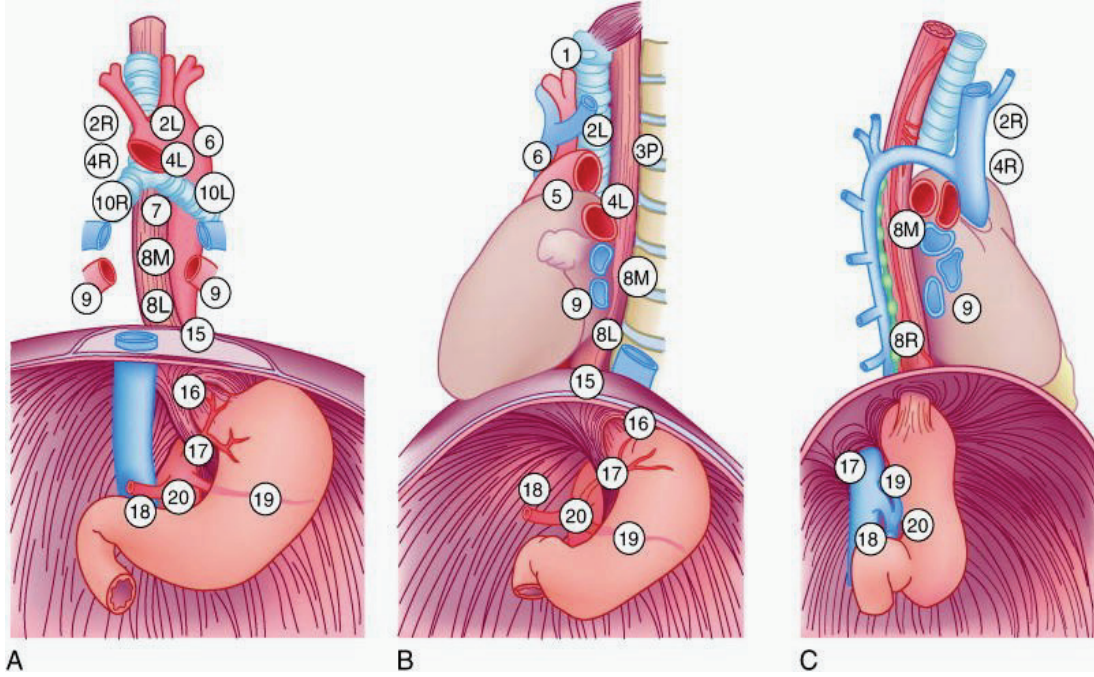
Qida borusu xərçənginin yayılma xüsusiyyətləri

Qida borusu xərçənginin aqressiv gedişi aşağıdakı xüsusiyyətlərinin olması ilə izah olunur:

1. *Boylama istiqamətdə yayılma*—intramural limfa şəbəkəsi və perinevral sahələrlə yuxarı və aşağı istiqamətdə ilkin şişdən 5-6 sm-ə qədər məsafədə meydana çıxır.
2. *Radial istiqamətdə yayılma*—qonşu anatomik strukturlara (plevra, traxeobronxial şaxələrə, ağciyəyə, qayıdan qırtlaq sinirinə) doğru yayılma olub daha tez-tez rast gəlinir.
3. *Limfatik yayılma*: selikli qişasının xüsusi səfhəsində və əzələ qatında limfa yollarının olmasına görə, qida borusu mədə-bağırsaq sisteminin digər boş mənfəzli orqanlarından fərqlənir. Mədə-bağırsaq sisteminin digər hissələrində şiş selikaltı qata çatmayana qədər limfa damarlarının şişə cəlb olunmasına rast gəlinmir. Qida borusunda isə limfa damarları selikli qişaya daxil olur və epitel qatının bazal membranı altında yerləşərək selikli qişanın əzələ qatından və xüsusi səfhədən limfanı qəbul edir. Limfa damarları müəyyən sahələrdə

xüsusi əzələ qatından keçərək regional limfa düyünlərinə və ya birbaşa döş limfa axarına açılır.

4. Qida borusu xərçəngi regional limfa düyünlərində *erkən metastazların* və həmçinin boyun və qarın limfa düyünlərini cəlb etməklə *distant metastazların* meydana çıxmasına səbəb olur.
5. *Hematogen metastazlar*: qida borusu xərçəngi hər hansı daxili orqana (qaraciyərə, ağciyəyə, boyun limfa düyünlərinə, sümüklərə, böyrəküstü vəziyə, peritona, beyinə, mədəyə, mədəaltı vəziyə, plevraya, perikarda, dalağa) və ya nahiyəyə yayıla bilər (şəkil 3.27).



Şəkil 3.27. Qida borusunun xərçəngi üçün limfa düyünləri xəritəsi. A. ön görünüş. B. sol bayır görünüşü. C. sağ lateral görünüş. Limfa düyünlərinin yerləri: 1-supraklavikulyar; 2R-sağ paratraxial; 3P-arxa mediastinal; 4R-sağ traxeobronxial bucaq; 4L-sol traxeobronxial; 5-aortopulmonar; 6-ön mediastinal; 7-bifurkasion; 8M-orta paraezofageal; 8L-aşağı paraezofageal; 9-aşağı ağciyər bağı; 10-qapı; 15-diafraqmal; 16-parakardial; 17-sol mədə; 18-ümumi qaraciyər; 19-dalaq; 20-qarın.

Bu xüsusiyyətlərə görə, qida borusunun selikli qişası səviyyəsində məhdudlaşmış şişlərdə təxminən 3% hallarda limfa düyünlərinə metastaz aşkar edilir. Şiş selikli qişanın əzələ səthəsinə penetrasiya edərək selikaltı qata keçdikdə limfa düyünlərinə metastazlar 30% hallarda, xüsusi əzələ qatına sirayət etdikdə isə 60% hallarda qeyd olunur.

Klinik mərhələnin müəyyənləşdirilməsi

Xəstəliyin klinik mərhələsi ilkin şişin anatomik yayılma dərəcəsindən asılıdır ki, bu da müalicədən əvvəl aparılmış müayinələr hesabına aydınlaşdırıla bilər. Belə müayinələrə anamnestik məlumatların toplanması, fiziki müayinələr, adi laborator müayinələr, biopsiya ilə birlikdə aparılan fibroezofaqoqastroskopiya (FQDS), endoskopik ultrasəs (EUS), kompüter-tomoqrafiya (KT) və pozitron-emission tomoqrafiya (PET) daxildir. Endoskopik ultrasəs (EUS) şiş invaziyasının dərinliyini və regional limfa düyünlərinə metastazın olmasını təyin etmək üçün aparılan ən dəqiq müayinə üsulu sayılır. KT uzaq metastazların təyin edilməsində daha faydalıdır. PET-dan az hallarda istifadə olunmasına baxmayaraq, distant metastazların təyin edilməsində onun həssaslığı KT-dan yüksəkdir. Qida borusu xərçənginin mərhələsinin təyin edilməsində EUS, KT və PET-nin birgə istifadəsi çox dəqiq qeyri-invaziv vasitə kimi özünü əks etdirə bilər.

Patoloji-anatomik təsnifat, cərrahi müdaxilə və ya cərrahi yolla çıxarılmış qida borusu və limfa düyünlərinin müayinəsinə əsaslanır. Qonşu strukturların cəlb olunması ilkin şişin

lokalizasiyasından asılıdır. Aşağıda qeyd edilən təsnifat qida borusunun bütün nahiyələrinin və gastroezofageal birləşmənin şişlərinə aid edilir.

Qida borusu xərçənginin mərhələsini öyrənmək üçün *TNM (şiş-düyün-metastaz) təsnifatında* qida borusu 4 əsas şöbəyə bölünür:

a) boyun şöbəsi (üzüybənzər qığırdağın aşağı kənarından döş qəfəsi girəcəyinə və ya yuxarı kəsici dişlərdən təxminən 18 sm məsafəyə qədər);

b) yuxarı döş seqmenti (döş qəfəsi girəcəyindən aorta qövsü səviyyəsinə və ya endoskopik olaraq kəsici dişlərdən 24 sm məsafəyə qədər);

c) orta döş seqmenti (aorta qövsü səviyyəsindən gastroezofageal birləşməyə qədər olan məsafənin ortasına və ya kəsici dişlərdən 32 sm məsafəyə qədər);

d) aşağı döş seqmenti (həmin məsafədən gastroezofageal birləşməyə və ya kəsici dişlərdən 40 sm məsafəyə qədər).

Bu bölgüdən istifadə etməklə qida borusunun yastı-hüceyrəli xərçənginin və adenokarsinomasının rastgəlmə tezliyi aşağıdakı şəkildə göstərilmişdir (şəkil 3.28).

Boyun şöbəsi	Yastı-hüceyrəli xərçəng	Adenokarsinoma	Cəmi
	8%	0%	8%
Yuxarı döş	9%	0%	9%
Orta döş	24%	4%	28%
Aşağı döş və kardiya	5%	50%	55%
	46%	54%	100%

Şəkil 3.28. Qida borusunun müxtəlif şöbələrində xərçəngin rastgəlmə tezliyi

Qida borusunun yastı-hüceyrəli xərçəngi əksər hallarda mikroskopik olaraq yaxşı diferensiasiya olunandır; atipik yastı hüceyrə adacıqları altda yerləşən qonşu normal toxumalara infiltrasiya edir, şiş hüceyrələri arasında intersellülar körpü şəklində əlaqələrin olması görünür.

Qida borusu xərçənginin klinik mənzərəsi

Lokal əlamətləri. Qida borusu xərçənginin simptomları başlanğıc dövrdə gizli olur və qeyri-spesifik retrosternal diskomfort, keçib gedən disfagiya kimi əlamətlərlə başlanır. Selikli qişa və ya selikaltı qat səviyyəsində məhdudlaşan qida borusunun erkən xərçəngi tamamilə simptomuz ola və ya dövrü ezofageal obstruksiya kimi təzahür edən lokal spazmlar törədə bilər. Qida borusu genişlənə bilən əzələvi boru olduğundan, obstruktiv simptomların inkişaf etməsi üçün onun dairəsinin geniş hissəsi şişə cəlb olunmalıdır. Disfagiyanın olması qida borusu mənfəzinin normal diametrinin ən azı 50-75%-ə qədər kiçildiyini və qida borusu divarı dairəsinin təxminən 2/3-nin prosesə cəlb olunduğunu göstərir. Bərk halda olan qidanın udulması zamanı çətinlik hiss edən xəstələrin çoxu qidanı çoxlu çeynəmək və ardınca su içmək kimi vərdislər qazanırlar.

Disfagiya şikayəti ilə həkimə müraciət edərkən simptomların artıq 6-8 aydır ki, təzahür etməsi müəyyən edilir.

Disfagiya qida borusu xərçənginin ən çox rast gəlinən simptomudur. O, xəstələrin 90%-də inkişaf edir və 80% hallarda xəstəliyin ilk simptomu kimi özünü göstərir. Disfagiya özünü bir neçə formada – qida porsiyasının udulması zamanı zəif retrosternal diskomfort, ağırlı udma aktı (odinofagiya) və ya qida borusunun tam obstruksiyası şəklində göstərə bilər. O, əvvəlcə bərk halda olan qidalara qarşı yaranır və keçib gedən olur, lakin sonralar daimi xarakter daşımaqla xəstələri yemək vaxtı su içməyə məcbur edir. Şişin lokal progressivləşməsinin son mərhələsində qida borusunun tam obstruksiyası meydana çıxır və xəstələr hətta ağız suyunu uda bilmirlər.

Bədən çəkisinin azalması (arıqlama) ən çox rast gəlinən növbəti simptom olub, qida borusu xərçəngi olan xəstələrin təxminən 40%-də təsadüf edir. Ağrı xəstələrin 10%-də ilkin simptom kimi meydana çıxır və prekardial, retrosternal, epiqastral və ya kürəkərası nahiyədə hiss oluna bilər. O, şişin xoralaşması zamanı özünü odinofagiya şəklində göstərir. Bərk halda olan qida porsiyasının şiş prosesinə cəlb olunmuş nahiyədən keçərkən lokal genişlənmə törətməsi nəticəsində meydana çıxan və kürək nahiyəsinə, boyuna irradiasiya edən öteri retrosternal ağrılar, şişin lokal invaziyası nəticəsində yaranan daimi retrosternal və ya epiqastral ağrılara nisbətən daha mühüm diaqnostik əhəmiyyət kəsb edir. Qida borusundan keçə bilməyən həzm olunmamış qida hissəcikləri ilə requrgitasiyanı mədə möhtəviyyətlə qusmadan fərqləndirmək lazımdır. Anoreksiya, erkən doyma, ürəkbulanma, qusma kimi qeyri-spesifik əlamətlərin olması şişin mədəyə keçməsi ilə əlaqədar olur.

Respirator simptomlar ya aspirasiya, ya da şişin traxeobronxial şaxəyə birbaşa invaziyası nəticəsində meydana çıxır. Bu simptomlara öskürmə, dispnoe, plevral ağrılar və qanhayırma aiddir. Qayıdan qırtlaq sinirinin prosesə cəlb olunması sayəsində meydana çıxan xırıltılı səs şişin qeyri-rezektabel olduğunu göstərən əlamətlərdəndir. Orta ezofageal şişi olan xəstələrdə sol baş bronxun qida borusunun önündə yerləşməsinə xüsusi diqqət yetirilməlidir. Belə ki, sol baş bronxun qida borusuna təmas etdiyi divara şişin sirayət etməsi maliqnant traxeoefofageal fistulun inkişafına gətirib çıxara bilər. Bu, klinik olaraq özünü qida və maye qəbulu zamanı paroksizmal öskürmə tutmaları ilə göstərir.

Ümumi əlamətləri. Qida borusu xərçənginin ümumi əlamətlərinin yerli əlamətlərə nisbətən daha zəif təzahür etməsinə baxmayaraq, onlar klinik baxımdan əhəmiyyət kəsb edə bilər. Bu xəstələrdə aclıq nəticəsində meydana çıxan bədən çəkisinin azalması və mənfi azot balansı ilə qida borusunun rezeksiyası nəticəsində meydana çıxan ölüm göstəricisi arasında birbaşa əlaqə vardır. Qida borusunun gecikmiş obstruksiyası olan istənilən xəstədə oral qəbulun çatışmazlığı ilə əlaqədar olaraq dehidratasiya aşkar edilir. Qida borusunun obstruksiyası olan xəstələr kəskin hipokaliemiyanın inkişafına və ikincili olaraq əzələ zəifliyinin meydana çıxmasına meyillidir. Gün ərzində 1-2 litrə qədər ağız suyu ifraz olunur ki, onun da tərkibindəki kaliumun konsentrasiyası (20mEq/ml) mədə-bağırsaq traktının istənilən sekretindəkindən yüksəkdir. Buna görə də, ağız suyunu uda bilməyən xəstələrdə əhəmiyyətli hipokaliemiya aşkar edilir. Yüksək hərarət və ümumi toksikoz isə qida borusunun obstruksiyası nəticəsində törəyən aspirasiya hesabına meydana çıxır.

Qida borusu xərçənginin bəzi yastı hüceyrələrində paratireoid hormonun hasil olması sübut edilmişdir. Bu isə sümüklərdə metastaz olmadıqda belə, hiperkalsiemiya ilə nəticələnir. Qida borusunun xərçəngi olan xəstələrin sümüklərində metastazın aşkar edilməməsi şəraitində əməliyyatın dövründə hiperkalsiemiyanın pis proqnostik faktor olması güman edilir. Qida borusu xərçəngi ilə hipertrofik osteoartropatiyanın eyni vaxtda meydana çıxma halları qeyd olunmuşdur. Qida borusunun gizli xərçəngini bəzi hallarda dermatomiozit müşayiət edə bilər.

Qida borusu xərçənginin ağırlaşmaları

Qida borusunun seroz qatı olmadığından onun xərçəngi asanlıqla qonşu orqanlara—traxeyaya, sağ və sol baş bronxlara, aorta qövsünə, enən aortaya, perikarda, plevraya və onurğa sütununa sirayət edə bilər. Şişin bu strukturlara infiltrasiyası qida borusu xərçənginin çox ciddi

və bəzi hallarda həyat üçün təhlükəli ağırlaşmalarının meydana çıxmasına səbəb ola bilər. Qida borusunun xərçəngi ilə əlaqədar olan ağırlaşmalar adətən *obstruksiya və lokal invaziya* hesabına meydana çıxır.

Aspirasiya nəticəsində meydana çıxan ağciyər ağırlaşmalarına *pnevmoniya və ağciyər absesi* aiddir. Şiş kütləsi traxeobronxial şaxəni bayırdan sıxaraq onun obstruksiyasını törədir ki, bu da dispnoe, xroniki öskürmə, postobstruktiv pnevmoniyaya gətirib çıxarır. Şişin invaziyası nəticəsində ezofaqotraxeal və ya ezofaqobronxial fistul formalaşa bilər. Aorta qövsünün və enən aortanın qida borusuna qonşuluqda yerləşməsinə baxmayaraq, şişin bu strukturlara invaziyasına nisbətən az rast gəlinir. Aorta divarının eroziyası isə kəskin qanaxma və ölümlə nəticələnə bilər.

Proqnostik amillər

1. *Radioloji və endoskopik.* Radioqrafik müayinələrdən qida borusu xərçənginin lokalizasiyasını, onun cəlb olunduğu sahənin böyüklüyünü, həmçinin şiş invaziyasının dərinliyini, limfa düyünlərinin cəlb olunmasını və uzaq metastazların olmasını qiymətləndirmək üçün istifadə edilir. Qida borusunun şişə cəlb olunan sahəsinin uzunluğu barium ezofaqoqramı vasitəsilə asanlıqla görünə bilər və o ekstreazofageal yayılmanın faydalı proqnostik faktorudur. Uzunluğu 5 sm-dən kiçik olan şişlər əksər hallarda qida borusu divarında məhdudlaşır, halbuki, 5 sm-dən böyük olan şişlərin yalnız 10%-i lokal olur. Döş qəfəsi və qarın boşluğunun kompüter-tomoqrafiyası (KT) və MRT-si ilə skanerlənməsi distant metastazların (əksər hallarda qaraciyər və ağciyərdə) aşkar edilməsində faydalı müayinə üsulları sayılır. *Metastazın olması* pis proqnostik faktordur və cərrahi əməliyyata əks-göstərişdir.

Limfa düyünlərinin cəlb olunmasını və şişin penetrasiya dərinliyini təyin etmək üçün yüksək dəqiqləyə (80-90%) malik *endoskopik ultrasəs (EUS)* müayinəsindən istifadə məqsədəuyğun sayılır. Kompüter-tomoqrafiya metastazın olmasını istisna etdikdən sonra, lokal gecikmiş xəstəliyi müəyyən etmək üçün EUS-dən istifadə olunması faydalıdır. Perikard, traxeya və s. kimi qonşu orqanlara transmural invaziyanın olması pis proqnostik faktordur.

2. Adətən bədxassəli şişlərin klinik proqnozu onun histoloji tipindən, dərəcəsiindən və klinik mərhələsindən asılı olur. Qida borusunun xərçəngi istisna deyildir. Qida borusunun bədxassəli şişlərinin böyük əksəriyyətini yastı-hüceyrəli xərçəng və adenokarsinoma təşkil edir. Birinci qida borusunun orta və aşağı 1/3-də rast gəlinədiyi halda, ikinci adətən aşağı 1/3-də aşkar edilir. Mərhələlərə görə bu iki xərçəngi müqayisə etdikdə onlar arasında proqnostik olaraq az fərq aşkar edilir. Qida borusunun nadir rast gəlinən və daha pis proqnoza malik olan şişinə kiçik hüceyrəli xərçəng və birincili bədxassəli melanoma aiddir. Az diferensiasiya olunan şişlərin proqnozu yaxşı diferensiasiya olunan şişlərə nisbətən daha pisdır.

3. *Klinik mərhələləri:* 2009-cu ildə qəbul edilmiş şiş, düyün, metastaz (TNM) təsnifatından hal-hazırda qida borusu xərçənginin mərhələlərə bölünməsində istifadə olunur. Şişin ölçülərinə, qida borusu divarının dairəsinin cəlb olunmasına və obstruksiyanın dərəcəsinə əsaslanan köhnə təsnifat sistemlərindən artıq istifadə olunmur. Yeni sistem şişin böyüməsinin 5 əsas (0-IV mərhələlər) proqnostik mərhələsini şişin lokal invaziyasına, limfa düyünlərinin cəlb olunmasına və metastazların olmasına əsasən müəyyən edir.

Müasir təsnifata görə T₁ şişi selikli qişa və ya selikaltı qat səviyyəsində məhdudlanır. T₂ mərhələsində şişin böyüməsi xüsusi əzələ qatına çatır, lakin onu keçmir. T₃ mərhələsində adventisiya qatına invaziya müəyyən edilir. T₄ mərhələsində isə traxeya, perikard, aorta kimi qonşu orqanlara invaziya aşkar edilir. Şiş invaziyasının (T₁-dən T₄-ə qədər) dərinliyinə əsaslanan 5-illik yaşama müddəti müvafiq olaraq 80%, 45%, 25% və 20%-dən az təşkil edir.

Qida borusu xərçənginin diaqnostikası

Qida borusunun xərçəngi olan xəstələrin 90%-dən çoxunda disfagiya ilk təzahür edən simptom olduğundan yaşlılarda disfagiya şikayətinə diqqətlə yanaşılmalıdır. Əksər hallarda, xüsusən 50-dən yuxarı yaşı olan xəstələrdə disfagiya şikayətləri olduqda qida borusu xərçəngini

istisna etmək üçün həm bariumlə kontrast rentgenoqrafiya, həm də endoskopik müayinə aparılmalıdır. Qida borusundan biopsiya nümunələri və sitoloji müayinə üçün yaxma götürməklə maliqnant strikturası olan xəstələrin 95%-də qida borusu xərçəngi diaqnozunu qoymuq mümkün olur.

İlkin şiş (T)

T_x –İlk şiş aşkar edilə bilmir
 T₀ –İlk şişin heç bir əlaməti olmur
 T_{is}-Carcinoma in situ
 T₁-Şiş xüsusi səhfə və ya selikaltı qata sirayət edir.
 T₂-Şiş xüsusi əzələ qatına sirayət edir
 T₃- Şişi adventisiya qatına sirayət edir
 T₄-Şiş qonşu orqanlara sirayət edir.

Regional limfa düyünləri (N)

N_x-regional limfa düyünləri qiymətləndirilə bilmir
 N₀-Regional limfa düyünlərində metastaz yoxdur
 N₁-Regional limfa düyünlərində metastaz var

Uzaq metastazlar (M)

M_x-Uzaq metastazlar qiymətləndirilə bilmir
 M₀-Uzaq metastazlar yoxdur
 M₁-Uzaq metastazlar var
Qida borusunun aşağı döş şöbəsinin şişlərində
 M_{1a}-Qarın limfa düyünlərində metastaz var
 M_{1b}-Digər uzaq metastazlar var
Qida borusunun orta döş şöbəsinin şişlərində
 M_{1a}-İşlənilə bilmir
 M_{1b}-qeyri-regional limfa düyünlərinə metastaz və /və ya digər uzaq metastazlar
Qida borusunun yuxarı döş şöbələrinin şişlərində
 M_{1a}-Boyun düyünlərində metastazlar
 M_{1b}-Digər uzaq metastazlar

Mərhələlərin qruplaşdırılması

0 mərhələ T_{is} N₀ M₀
 I mərhələ T₁ N₀ M₀
 IIA mərhələ T₂ N₀ M₀; T₃ N₀ M₀
 IIB mərhələ T₁ N₁ M₀; T₂ N₁ M₀
 III mərhələ T₃ N₁ M₀; T₄ N₀₋₁ M₀
 IV mərhələ T₀₋₄ N₀₋₁ M₁
 IVA mərhələ T₀₋₄ N₀₋₁ M_{1a}
 IVB mərhələ T₀₋₄ N₀₋₁ M_{1b}

Kontrast ezofaqoqrafiya. Yanaşı xəstəlikləri istisna etmək üçün ikitqat kontrast ezofaqoqramma standart diaqnostik üsul olub, ezofaqoskopiyanın diaqnostik dəqiqliyini əhəmiyyətli dərəcədə artırır. Müayinə sagittal, lateral və çəp proyeksiyalarda aparılmalı və aşağı udlaqla qida borusunun boyun hissəsini tam əks etdirməlidir. Şişin traxeya bifurkasiyasından yuxarı və ya aşağı olması müəyyən edilməlidir. Qida borusunun boyun şöbəsinin polipoid xərçəngi döş şöbəsininkinə nisbətən daha tez-tez nəzərdən qaçırıla bilər. Bu ona görə baş verir ki, kontrast maddə qida borusunun boyun şöbəsindən sürətlə keçir və bu zonanın adekvat kontrast rentgenoloji şəkillərini əldə etmək çətin olur. Qida borusu xərçənginin gecikmiş mərhələsi olan xəstələrin ezofaqogrammasında infiltratlaşan, polipoid, xoralı, az hallarda isə varikoid zədələnmələri aşkar oluna bilər. Kələ-kötür kənarlı strikturanın olması qida borusunun gecikmiş xərçənginin tipik radioloji əlamətlərindəndir. Ən çox aşkar edilən əlamətlərə

obstruksiya olunmuş qida borusunda hava-maye səviyyəsinin olması, qida borusunun obstruksiyadan yuxarıda genişlənməsi, adenopatiyanı əks etdirən divararalığının yumşaq toxumasının qeyri-normal olması, plevra boşluğunda mayenin və ağciyərlərdə metastazların olması aiddir. Orta divararalığı və ya tənəffüs yolları ilə fistulun olması da bədxassəli şişin əlaməti ola bilər. Buna şübhə olan hallarda müayinədən əvvəl suda həll olan kontrast maddələrdən istifadə olunmalıdır.

Ezofaqoqastroduodenoskopiya (EQDS). Ezofaqoskopiya qida borusunu vizual olaraq gözdən keçirməyə, habelə sitoloji və biopsiya nümunələri əldə etməyə imkan verir. Qida borusu xərçənginin endoskopik mənzərəsi göbələyəbənzər, xoralı və/və ya infiltrativ mənzərələrin qarışığından ibarət ola bilər. Şişin hərəkətliliyi divararalığına penetrasiyanın olub-olmamasını əks etdirən vacib göstəricidir. Şişin selikaltı böyüməsi və ya selikli qısa metastazlarının olması aşkar edilməlidir. Erkən zədələnmələr ətraf sağlam selikli qışadan fərqlənməyə də bilər. Bu zədələnmələrin görünməsi üçün Lüqol məhlulu ilə rəngləmədən istifadə olunmalıdır. Lüqol məhlulu qida borusunun qlükogenlə zəngin qeyri-normal selikli qışasını (erkən xərçəng, ezofagit, Barret selikli qışası) boz rəngə boyayır, lakin qeyri-normal selikli qısa rənglənməmiş qalır. Məhz bu səhədən biopsiya nümunələrinin götürülməsinə xüsusi diqqət yetirilməlidir. Çoxsaylı lokalizasiyaları istisna etmək və şişin yuxarı və aşağı hədudlarını təyin etmək üçün çoxlu sayda biopsiya nümunələri götürülməli və həmçinin sitoloji müayinələr aparılmalıdır.

Xəstəliyin mərhələsi və müalicəni müayinələr

Qida borusunun xərçəngi diaqnozu qoyulduqdan sonra müalicənin seçilməsi xəstəliyin mərhələsindən asılı olacaqdır. Əməliyyatı diaqnostik müayinələrin məqsədi aşağıdakılardır.

1. Şişin traxeya bifurkasiyasına münasibətinin müəyyən edilməsi (lokalizasiyası);
2. Şişin invaziya dərinliyinin təyin edilməsi (T);
3. Regional limfa düyünlərinə metastazların qiymətləndirilməsi (N);
4. Distant metastazların istisna edilməsi (M);
5. Əməliyyatı risk amillərinin təhlil edilməsi.

Lokalizasiyası. Qida borusu xərçənginin traxeya bifurkasiyasına münasibəti müəyyən edilməlidir. Şişin lokalizasiyası, boylama istiqamətdə ölçüsü və topoqrafik vəziyyəti ikiqat kontrast ezofaqoqrafiya və endoskopiya vasitəsilə daha yaxşı müəyyən edilə bilər.

Şişin invaziya dərinliyinin təyin edilməsi (T-statusu). Qida borusu xərçəngi üçün mühüm proqnostik amillərdən biri onun qida borusu divarının hansı dərinliyinə qədər sirayət etməsidir. Qida borusu divarından hər hansı kənara çıxma, xüsusilə traxeobronxial sistemə invaziya onun rezektabelliyyəinə kəskin təsir edir və bəzən belə xəstələr ümumiyyətlə inkurabel olurlar. Yüksək tezlikli (7,5-20,0 MHz) datçiklərlə təmin olunmuş Endoskopik UltraSəs (EUS) şişin invaziya dərinliyini və ya ətraf strukturların qida borusu xərçənginə cəlb olunduğunu qiymətləndirməyə imkan verən ən həssas müayinə metodudur.

Kompüter tomoqrafiya EUS-i tamamlayan müayinədir və kombinə olunmuş halda istifadə olunanda qida borusu şişlərinin həm lokal, həm də limfa düyünlərinə yayılmasını daha dəqiq təyin etmək olur. Buna görə də, KT qida borusu xərçəngi olan xəstələrdə, xüsusilə şişin qonşu strukturlara (traxeobronxial şaxə, aorta) münasibətini müəyyən etmək üçün məsləhət görülür. Şübhəli zonadan biopsiya və sitoloji müayinə üçün yaxmanın götürülməsi ilə aparılan fiber-optik bronxoskopiya şişin traxeya və ya bronxlara invaziyasının qiymətləndirilməsində faydalı müayinə üsuludur.

Regional limfa düyünlərinə metastazın qiymətləndirilməsi (N). Qida borusunun xərçəngi olan xəstələrin təxminən 60%-də cərrahi əməliyyat zamanı limfa düyünlərində metastazın olması aşkar edilir. N kateqoriyasının qiymətləndirilməsi daha çətindir, belə ki, limfa düyünləri ancaq qida borusunun divarına yaxın yerləşdiyi hallarda EUS onları müəyyən edə bilər.

Distant metastazların istisna edilməsi (M). Klinik müayinələr (Virxov limfa düyünləri), döş qəfəsinin rentgenoloji müayinəsi və USM (qarın, boyun) distant metastazların istisna edilməsinin əsasını təşkil edir. KT (döş və qarın boşluğunun) qaraciyər və qarın limfa

düyünlərində metastazları aşkar etmək üçün istifadə olunur. Metastazların aşkar edilməsində diaqnostik laparoskopiya və laparoskopik ultrasəsəsin birgə istifadə olunması daha adekvat diaqnostik vasitə ola bilər.

Digər müayinə üsulları. Torakoskopiya - divararalığı limfa düyünlərindən biopsiya nümunələrinin götürmək, plevra və perikardın lokal invaziyasını qiymətləndirmək məqsədilə istifadə oluna bilər. Aparılan tədqiqatlara əsasən müəyyən edilmişdir ki, torakoskopiya 93% hallarda döş limfa düyünlərinin vəziyyətini dəqiq təyin etməyə imkan verir.

Qida borusu xərçənginin proqnozu

Şişlə əlaqədar olan proqnostik faktorlar. Şişin histoloji tipinə münasibətdə proqnostik fərq aşkar edilmir. Erkən adenokarsinomalı xəstələr yastı-hüceyrəli xərçəngli xəstələrlə müqayisədə yalnız yaşama müddətinin daha üstün olmasına görə fərqlənir. Əksər tədqiqatlar göstərmişdir ki, qida borusunun xərçəngi olan xəstələrdə *limfa düyünlərinə metastazın olması* xəstələrin yaşama müddətinə mənfi təsir göstərir.

Müalicə tədbirləri ilə əlaqədar olan proqnostik faktorlar. Aparılan bir sıra tədqiqatlarda cərrahi rezeksiyadan sonra rezidual şişin çox güclü və müstəqil proqnostik təsirə malik olması müəyyən edilmişdir. Rezidual şiş olmayan hallarda (R₀) 5-illik yaşama müddəti 31% olduğu halda, R₁ (mikroskopik rezidual şişlər) olan xəstələrdə bu göstərici 7%, R₂ (makroskopik rezidual şişlər) olan xəstələrdə isə 0% təşkil edir.

Qida borusu xərçənginin müalicəsi

Qida borusu xərçənginin proqnozu mədə-bağırsaq traktının onkoloji statistikasında ürəkəçmayan yerlərdən birini tutur. Avropa və Şimali Amerikada standart olaraq qəbul edilmiş 5-illik yaşama müddəti təxminən 6-8% təşkil edir. Keçən əsrin 70-ci illərindən başlayaraq bu müddətin iki dəfə artmasına baxmayaraq, əksər alimlər qida borusu xərçənginin müalicəsini palliativ əməliyyat kimi qəbul etməyi məsləhət görürlər.

Qida borusu xərçənginin diaqnostika və müalicə alqoritmi.

Qida borusunun döş şöbəsi xərçənginin müalicəsi. Qida borusunun döş şöbəsinin xərçənginə görə müalicənin əsas məqsədi erkən mərhələlərdə şişi müalicə etməklə xəstəliksiz yaşamanı yaxşılaşdırmaqdır. Gecikmiş mərhələlərdə disfagiyanı azaltmaq, metastaz olanlarda isə həyat keyfiyyətini yüksəltməklə ölüm faizini azaltmaq və yaşama müddətini artırmaqdan ibarətdir.

Qida borusu xərçənginin erkən mərhələsinin müalicəsi (carcinoma in situ (Tis) və selikli qişanın xərçəngi T₁/N₀). Qida borusunun erkən xərçəngi son qəbul edilmiş TNM təsnifatında öz əksini tapmamışdır. Qida borusunun xərçəngi üçün ümumi qaydalarda (Qida borusu Xəstəliklərinin Yapon Cəmiyyəti (JSDE—Japanese Society for Diseases of the Esophagus)) «səthi xərçəng» selikaltı qat səviyyəsində məhdudlaşan invaziyayı göstərmək üçün, «erkən xərçəng» isə limfa düyünlərinə metastaz olmadan gedən səthi xərçəngi göstərmək üçün istifadə edilir. Xüsusi əzələ qatından kənara çıxan invaziyalar olduqda isə xəstəliyin gecikmiş tipi haqqında düşünülür.

Carcinoma in situ və selikli qişanın xərçəngi olan xəstələrdə - qida borusunun selikli qişasının *endoskopik rezeksiyası (SER)* məsləhət görülür. Bu əməliyyatın ağırlaşmalarına qanaxma, perforasiya, dərialtı emfizema, stenozlar aiddir ki, bunlara da xəstələrin 6,8%-də rast gəlinir. Yaponiyada indiyə qədər olan nəticələrdə, selikli qişə xərçənginə görə bu üsulla müalicə almış xəstələrin 5-illik yaşama müddətinin 70-100% arasında dəyişdiyini qeyd olunur. Yaponiya və Avropada aparılan tədqiqatların nəticələri selikli qişə xərçəngində *lokal endoskopik rezeksiyanı standart müalicə üsulu kimi təklif edir.*

Qida borusu xərçənginin I (selikaltı T₁N₀), IIA (T₃ istisna olmaqla) və IIB (T₂N₀₋₁) mərhələlərin müalicəsi. Selikaltı xərçəngi olan operabel xəstələrin müalicəsində limfa yollarının xaric edilməsi məqsədilə *cərrahi üsul standart müalicə* kimi qəbul edilir. Eyni hal IIA (T₃ istisna olmaqla) və IIB mərhələsinə də aiddir.

Cərrahi müalicənin prinsipləri

Qida borusunun xərçənginin müalicə üsulları arasında ən adekvatı - proksimal və distal kənarlar əldə etməyə imkan verən və regional limfa düyünləri də daxil olmaqla *şişin bütövlükdə radikal xaric edilməsini (R₀ rezeksiya) mümkün edən cərrahi müalicədir*. Əgər bu məqsədlər əldə olunmazsa, o palliativ olacaqdır. Rezeksiyanın (R_{1;2}) palliativ xarakteri (rezidual şiş) əməliyyatdan sonrakı dövrdə kimyəvi terapiya və ya şüa terapiyası vasitəsilə aradan qaldırıla bilmir və xəstələrin yaşama müddəti 12 aydan az olur. Hazırda qida borusunun xərçəngi olan xəstələrin təxminən 50%-i rezeksiya əməliyyatı üçün namizəddirlər. Ürək və ağciyərlə əlaqədar ağırlaşmaların kifayət qədər yüksək olmasına baxmayaraq, əməliyyatdan sonrakı ölüm göstəricisi azalmışdır və 10%-dən aşağıdır.

Əməliyyatın hazırlığı

Ezofaqoektomiya əməliyyatı keçirməli olan xəstələrin əməliyyatın qiymətləndirilməsinə bir neçə aspektlər daxil edilməlidir. Siqaret çəkmək əməliyyatdan ən azı 10 gün əvvəl dayandırılmalıdır. Mukolitik və bronxodilatatorlarla yanaşı inhalyatorlar da daxil olmaqla gündəlik fizioterapiya kursları məsləhətdir. Yanaq və dişlərin gigiyenasına diqqət yetirilməlidir, belə ki, ağızda və kariesli dişlərdə olan anaerob bakteriyalar əməliyyatdan sonrakı dövrdə mediastinit və pnevmoniyanın səbəbi ola bilər. Əgər xəstədə qidalanma pozğunluğu varsa, 10-14 gün ərzində parenteral qidalanma və ya enteral zondla qidalanma məsləhətdir. Total parenteral qidalanma zamanı çoxlu maye köçürülməsi, kateterlə əlaqədar sepsis və venoz trombozlar kimi ağırlaşmalar mümkündür.

Cərrahi əməliyyatların növü

Qida borusunu aşağıdakı üç yolla əldə etmək mümkündür: *sağ torakoabdominal, sol torakal və transhiatal*. Sağ arxa-bayır torakoabdominal ezofaqoektomiya qida borusuna ən qısa yol olub divararalığı və qarın limfadenektomiyası üçün də əlverişlidir. O, bütün döşdaxili şişlər üçün göstərişdir və əksər cərrahlar bu üsula üstünlük verirlər. Bu texnika en-blok ezofaqoektomiyaya imkan verir və tam regional limfadenektomiya üçün şərait yaradır. *Soltərəfli transtorakal* müdaxilədə diafraqma üzərində kəsik aparılan hallarda, həmin kəsikdən mədəni mobilizasiya etmək imkanı olur. Bu müdaxilə qida borusunun distal hissəsində və kardiya ətrafında zədələnmə olan hallarda göstərişdir. Torakotomiyasız ezofaqoektomiya (*transhiatal ezofaqoektomiya*) zamanı qida borusu laparotomik kəsikdən xaric edilir və mədədən hazırlanmış qida borusu arxa divararalığı ilə boyun nahiyəsinə ötürülür və boyunda aparılmış kəsikdən çıxarılaqla anastomoz yaradılır. *Bu metod yalnız qida borusu ətrafı limfa düyünlərini xaric etməyə imkan verir*.

Rekonstruksiyanın növləri. Qida borusunu əvəz etmək üçün ən çox mədədən istifadə olunur. Onikibarmaq bağırsağı geniş mobilizə etdikdə mədənin dibi dilin əsasına qədər çata bilər. Xaric edilmiş qida borusunun yatağı rekonstruksiya üçün ən yaxşı yer hesab olunur. Rekonstruksiya üçün mədəyə alternativ orqan yoğun bağırsağ və acı bağırsağ ilgəkləridir. Yoğun bağırsağın transpozisiyası əməliyyatı mürəkkəb və onun qan təchizatı isə az etibarlı olduğuna görə, bu əməliyyat yalnız mədədən istifadə etmək mümkün olmayan hallarda (məsələn, mədənin rezeksiyası icra olunmuş və ya yanaşı qastroduodenal patologiyası olan xəstələrdə) icra edilməlidir. Əməliyyatın müddəti uzun olur və iki əlavə anastomozun qoyulmasını tələb edir. Yoğun bağırsağ seqmenti izoperistaltik vəziyyətdə yerləşdirilməlidir. Qalxan (sağ) və köndələn çənbər bağırsağın qan təchizatı orta çənbər bağırsağ arteriyası vasitəsilə həyata keçir. Əgər çənbər bağırsağın sol hissəsinə (enən) üstünlük verilərsə, onun mobilizasiyası zamanı qan təchizatının sol çənbər bağırsağ arteriyasının qalxan şaxəsi ilə həyata keçdiyini nəzərə almaq lazımdır.

Qida borusunun sərbəst acı bağırsağ ilgəyi (15-20 sm uzunluğunda) ilə əvəz olunması çoxlu çatışmazlıqlara malikdir. Acı bağırsağ ilgəyindən Roux-un Y-şəkilli texnikasına müvafiq olaraq istifadə olunur ki, bu da iki anastomozun—ezofaqoyeyunal və yeyunoyeyunal anastomozun

qoyulmasını tələb edir. Acı bağırsağ ilgəyi izoperistaltik yerləşdirilməlidir. Bu metoddan ancaq xüsusi hallarda, məsələn, qida borusunun yuxarı boyun şöbəsinin və ya aşağı udlağın xərçənginə görə rezeksiyasından sonra istifadə oluna bilər. Qan təchizatı adətən xarici yuxu arteriyası və daxili vidaci vena hesabına əldə edilir.

Transpozisiyanın yeri. Arxa divararalığı transpozisiya üçün ən çox üstünlük verilən yer sayılır. Belə ki, bu yol daha düzdür və plastika olunmuş qida borusunun boyun-döş girəcəyində sıxılmasına səbəb olmur. Bu yolun əsas çatışmayan cəhəti divararalığında şişin residivi olan hallarda köçürülmüş seqmentin prosesə cəlb olunmasıdır. Əgər xəstə əməliyyatdan sonra şüa terapiyası ilə müalicə alarsa, onda transpozisiya olunmuş orqan da şüalanma sahəsinə daxil olur.

Retrosternal yolun üstün cəhəti ondan ibarətdir ki, transpozisiya olunmuş orqan divararalığında şişin mümkün residivinə cəlb olunmur və həmçinin əməliyyatdan sonra şüa terapiyası aparılan hallarda o şüalanma sahəsinə daxil olmur. Bununla belə, ezofaqoplastika daha uzun yol keçir və döş qəfəsi girəcəyində sıxılaraq işemik nekroz və ya həzm traktının digər pozğunluqlarına səbəb ola bilər.

Transhiatal ezofaqektomiyadan sonra mədə transplantatının ortotopik və retrosternal yerləşdirilmələrinin klinik müqayisəsinə əsasən müəyyən edilmişdir ki, anastomoz çatışmazlığı, ürək-ağciyər ağırlaşmaları və ölüm faizi retrosternal qrup xəstələrdə daha yüksək olur. *Dərialtı presternal yol* kosmetik olaraq arzuolunmazdır, lakin bu yoldan döş qəfəsi girəcəyində obstruksiya riski olduqda və ya keçirilmiş transsternal əməliyyatlar nəticəsində digər yollar mümkün olmadıqda istifadə oluna bilər.

Transtorakal və transhiatal ezofaqektomiyaların müqayisəsi. Transhiatal və transtorakal ezofaqektomiya əməliyyatlarından hansının daha adekvat olması məsələsi hələlik tam həll olunmamışdır. *Transhiatal ezofaqektomiya* tərəfdarları əməliyyatın üstün cəhəti kimi ağırlı torakotomiyadan çəkinməyi, daha az sayda ağciyər ağırlaşmaları ilə rastlaşmağı və yuxarı ezofageal anastomozun boyun şöbəsində qoyulmasının daha faydalı olmasını irəli sürürlər. Boyun şöbəsində rezeksiyadan sonra daha uzun güdül əldə edilir və anastomoz çatışmazlığı az letal xüsusiyyətə malik olur.

Transtorakal ezofaqektomiya tərəfdarları isə transhiatal müdaxilənin əksinə çıxış edirlər. Onların fikrincə, bu üsul şiş cərrahiyyəsinə qoyulmuş prinsipləri pozur və buna görə də onun söylənilən üstün cəhətləri ya sübut olunmamışdır, ya da transtorakal müdaxilə vasitəsilə əldə edilmişdir.

Limfa düyünlərinin çıxarılması. Qida borusunun xərçənginə görə aparılan cərrahi əməliyyatlarda limfa düyünlərinin çıxarılmasının əhəmiyyəti müəyyən edilməmişdir və geniş limfadenektomiyanın yaşama müddətini yaxşılaşdırması da məlum deyildir. Burada limfanın axdığı üç sahə ayırd edilir: *yuxarı qarın, döş nahiyəsi və boyun nahiyəsi.*

Limfadenektomiyanın üç müxtəlif növü ayırd edilir:

- Qida borusunun bütün döş şöbəsini, paraezofageal limfa düyünlərini, bifurkasiya, sağ və sol parabronxial limfa düyünlərini əhatə edən *standart limfadenektomiya*.
- Standart limfadenektomiya + sağ zirvə düyünləri, sağ qayıdan sinir limfa düyünləri və sağ paratraxial limfa düyünlərini əhatə edən *genişləndirilmiş limfadenektomiya*;
- Genişləndirilmiş limfadenektomiya + sol zirvə düyünləri, sol qayıdan sinir və sol paratraxial limfa düyünlərini də əhatə edən *total limfadenektomiya*.

Cərrahi palliativ əməliyyatlar. Əksər palliativ rezeksiyalar selektiv olaraq icra edilmir. O, intraoperasion və ya patoloji-anatomik tapıntının nəticəsi kimi gözlənilmədən ortaya çıxır. Belə olan hallarda palliativ rezeksiyalar simptomların adekvat yüngülləşməsinə gətirib çıxarsa da, ölüm göstəricisi yüksək olaraq qalır.

Qeyri-cərrahi palliativ əməliyyatlar. Endoskopik texnika disfagiya, sialoreya, aspirasiya hallarını və qidalanma pozğunluğunu yüngülləşdirməklə xəstələrin həyat keyfiyyətini yaxşılaşdırmağa bilər. Bu texniki üsullar təhlükəsiz, asan əldə oluna bilən, ucuz və müvəffəqiyyətli olmalı, həmçinin təkrari əməliyyatlara ehtiyac olmadan davamlı yüngülləşməni təmin etməlidir. Bu üsullara *qida borusunun dilatasiyası, stent yerləşdirmə, elektrokoagulyasiya, lazer terapiya,*

fotodinamik terapiya, sklerozlaşdırıcı və kimyəvi-terapevtik agentlərin inyeksiyası, perkutan endoskopik qastrostomiya aiddir.

Dilatasiya. Dilatasiyanın üstün cəhəti ondan ibarətdir ki, o sadə, tez həyata keçirilən, ucuz və əldə olunandır. Çatışmayan cəhətinə perforasiya riski və simptomların yüngülləşmə müddətinin qısa olmasıdır. Qida borusunun bədxassəli əksər strikturaları *Savary və Eder-Puestow* tipli bujlarla müvəffəqiyyətlə genişləndirilə bilər. Bu əməliyyat adətən digər palliativ üsullardan əvvəl istifadə olunur.

Stent yerləşdirmə. Bu qeyri-cərrahi müalicə üsulu bir endoskopik seansla həyata keçirilə bilər. Endoprotezlərin seçilməsi klinik vəziyyətdən, şişin anatomik xarakterindən (ekzofit, yarım-həlqəvi və s.), endoskopistin təcrübəsindən asılıdır. Disfagiyanın palliativ müalicəsi və traxeoözofageal fistulları bağlamaq məqsədilə müxtəlif formalı yarım-rigid plastik stentlərdən istifadə olunur.

Nd:YAG (neodymium: yttrium-aluminum-garnet) lazer terapiya: Toxumaları buxarlandırmaq və mənfəzi tədricən açmaq məqsədilə lazer şüası vizual nəzarət altında mənfəz daxilindəki şişə doğru istiqamətləndirilir. Lazer terapiyasına yaxşı cavab verən faktorlara qısa strikturalar (5-8 sm-dən qısa), mənfəz daxilində (ekzofit) böyüməsi üstünlük təşkil edən şişlər aiddir.

Fotodinamik terapiya (FDT). Son vaxtlar lazer terapiyaya alternativ üsul kimi fotodinamik terapiyadan istifadə olunmağa başlanmışdır. FDT ilə müalicə zamanı vena daxilində hematorfirin yeridilir. O, əsas etibarilə şiş hüceyrələri tərəfindən absorbsiya olunur. 48-72 saatdan sonra ezofaqoskoplə daxil edilmiş kvars lifləri vasitəsilə 630 nm dalğa uzunluğuna malik lazer enerjisi buraxılır. Bu işə öz növbəsində hematorfirini aktivləşdirir və onun oksigen radikalları hasil etməsi hesabına şiş hüceyrələrini məhv edir.

Sklerozlaşdırıcı və kimyəvi terapevtik maddələrin lokal inyeksiyası. Lokal inyeksion müalicədən istifadə haqqında ədəbiyyatlarda az məlumatla rast gəlinir. Belə məlumatlardan birində şiş toxumasına skleroterapiya iynəsi vasitəsilə təmiz etil spirti yeridilməsi barədə məlumat verilir. O, nekroz törətməklə şişin ekzofit porsiyasını kiçildir və disfagiyanın tədricən aradan qalxmasına səbəb olur. Lakin disfagiya 30 gün ərzində yenidən təkrarlanır və təkrari müalicə tələb edir. Şiş toxumasına peplomisin absorbsiya olunmuş karbon, bleomisin törəmələri inyeksiya olunmaqla eyni nəticələr əldə edilmişdir.

Perkutan endoskopik qastrostomiya: Digər terapevtik üsullarla xəstənin oral qidalanmasına nail olmaq mümkün olmayan hallarda qidalanma məqsədilə qastrostomiya və ya yeyunostomiya icra edilə bilər.

Palliativ radioterapiya. Şüa terapiyasının məqsədi şişin böyüməsini ləngitmək, disfagiya və/və ya ağrını palliativ olaraq aradan qaldırmaqdır. Ezofaqorespirator fistullar olan hallarda şüa terapiyası əks-göstərişdir.

Palliativ kimyəvi terapiya. Effektiv təsirə malik olan kimyəvi terapevtik maddələrə sisplatin və 5-flüorurasil aiddir. Seçilmiş xəstələrin 25-60%-də lokal və metastatik xəstəliyə cavab əldə edilir və onların orta yaşama müddəti təxminən 11 ay təşkil edir.

Ədəbiyyat

1. Andrici J, Tio M, Cox MR, Eslick GD. Hiatal hernia and the risk of Barrett's esophagus. *J Gastroenterol Hepatol.* 2013;28:415-431.
2. Castell DO, Richter JE. *The esophagus*, 5th edn. Oxford: Wiley-Blackwell, 2011.
3. Charles J. Yeo. *Shackelford's Surgery of the Alimentary Tract*, 2 Volume Set, 8th Edition. Elsevier, 2019
4. Courtney Townsend R. Daniel, Beauchamp B. Mark, Evers Kenneth Mattox. *Sabiston Textbook of Surgery. 20th Edition. The Biological Basis of Modern Surgical Practice;* Elsevier, 2016.
5. Griffin SM, Raimes SA, Shenfine J. *Oesophagogastric surgery*, 5th edn. Philadelphia, PA: Saunders Ltd, 2013.

6. Griffin SM, Raimes SA, Shenfine J. Oesophagogastric surgery, 5th edn. Philadelphia, PA: Saunders Ltd, 2013.
7. Luketich JD. Master techniques in surgery: esophageal surgery. Philadelphia, PA: Wolters Kluwer, 2014.
8. Michael W Mulholland. Greenfield's Surgery: Scientific Principles and Practice. Sixth Edition. Philadelphia, PA: Wolters Kluwer, 2016.
9. Norman S. Williams, Hamilton Bailey, Christopher J. K. Bulstrode, R. J. McNeill Love, P. Ronan O'Connell. Bailey & Love's Short Practice of Surgery. 27th edition. Elsevier, 2018.
10. Pleskow D, Erim T. Barrett's esophagus: emerging evidence for improved clinical practice. Cambridge, MA: Academic Press, 2016.
11. Rubenstein JH, Morgenstern H, Appelman H, et al. Prediction of Barrett's esophagus among men. *Am J Gastroenterol*. 2013;108:353-362.
12. Sharma P, Sampliner RE, Ilson D. Esophageal cancer and Barrett's oesophagus, 3rd edn. Hoboken, NJ: John Wiley & Sons, 2015.
13. Takubo K. Pathology of the esophagus. New York: Springer, 2010.

FƏSİL IV. MƏDƏ VƏ ONİKİBARMAQ BAĞIRSAĞIN CƏRRAHİ XƏSTƏLİKLƏRİ

Mədə və onikibarmaq bağırsağın embrional inkişafı

Mədə və onikibarmaq bağırsağın cərrahi anatomiyası

Mədə və onikibarmaq bağırsağın histoloji quruluşu

Mədə və onikibarmaq bağırsağın peptidləri

Mədə və onikibarmaq bağırsağın fiziologiyası

Mədə və onikibarmaq bağırsağın xora xəstəliyi

 Mədə və onikibarmaq bağırsağ xoralarının ağırlaşmaları

Mədə xərçəngi

Əməliyyat olunmuş mədənin xəstəlikləri

Zollinger-Ellison sindromu

Mədənin burulması

Mədənin bezoarları

Mədənin yad cisimləri

Onikibarmaq bağırsağın divertikulu

Mədə və onikibarmaq bağırsağın zədələnmələri

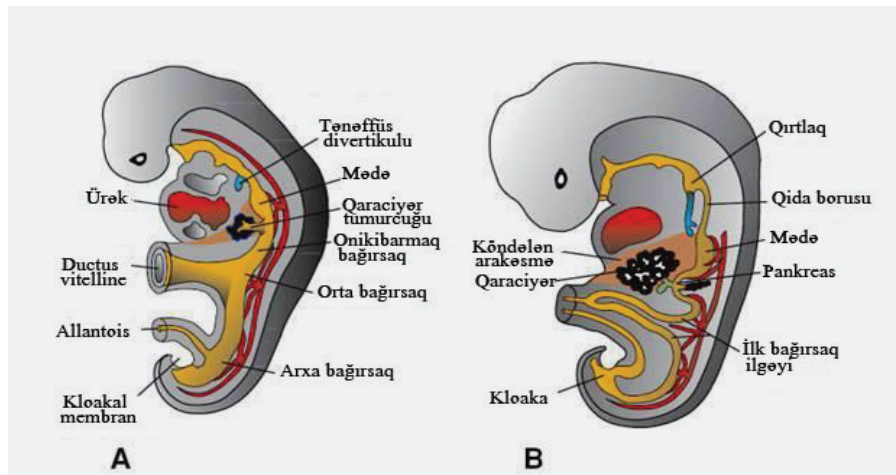
MƏDƏ VƏ ONİKİBARMAQ BAĞIRSAĞIN EMBRİONAL İNKİŞAFI

MƏDƏNİN EMBRİONAL İNKİŞAFI

Mədə və onikibarmaq bağırsağ da qida borusu, qaraciyər, öd yolları və mədəaltı vəzi kimi rüşeymin ön bağırsağından inkişaf edir. Mədə embrional inkişafın 5-ci həftəsində ön bağırsağın kaudal hissəsində genişlənmə şəklində meydana çıxır. Bu genişlənmədən kranial istiqamətdə isə qida borusundan tumurcuq şəklində traxeya başlanğıc götürür. Primitiv mədə ventral və dorzal müsarıqə (mezoqastrium) ilə əhatə olunur. Embrional ventral müsarıqədən postnatal dövrdə orağabənzər bağı, mədə-qaraciyər bağı və hepatoduodenal bağı formalaşır. Ön bağırsağı qanla təchiz edən qarın arteriyası (kötüyü) dorzal müsarıqə daxilində yerləşir. Primitiv dorzal müsarıqə 3 əsas strukturu—mədə-çənbər bağırsağ bağı, mədə-dalaq bağı və mədə-diafraqma bağı əmələ gətirir. Mədənin tipik morfoloqiyası inkişafın 6-cı həftəsindən formalaşmağa başlayır. Mədənin sol divarı sağ divarına nisbətən daha sürətlə böyüyür (şəkil 4.1). Bu qeyri-bərabər böyümə mədənin boylama oxu ətrafında saat əqrəbi istiqamətində 90 dərəcə fırlanması ilə nəticələnir. Bu zaman mədənin sol tərəfi, eləcə də sol azan sinir kötüyü ön tərəfə, mədənin sağ tərəfi və sağ azan sinir kötüyü isə arxa tərəfə yerini dəyişir. Ona görə də başlanğıcda mədənin sol tərəfini innervasiya edən sol azan sinir indi mədənin ön divarını, mədənin sağ tərəfini innervasiya edən sağ azan sinir isə onun arxa divarını innervasiya edir. Bu fırlanma dövründə mədənin əsil arxa divarı ön divara nisbətən daha sürətlə böyüyərək mədənin böyük və kiçik əyriliyini formalaşdırır. Mədənin kranial və kaudal ucları əvvəlcə orta xətt boyunca yerləşmiş olur, lakin sonrakı böyümə zamanı mədə ön-arxa oxu ətrafında da fırlanır ki, bunun da nəticəsində kaudal və ya pilorik hissə sağa və yuxarı, kranial və ya kardial hissə isə sola və bir qədər aşağı tərəfə yerini dəyişir. Beləliklə, mədə öz son vəziyyətini alır. Onun boylama oxu sol-yuxarı tərəfdən sağ-aşağı tərəfə istiqamətlənir. Boylama ox ətrafında fırlanma dorzal mezoqastriumu (müsarıqəni) sola doğru yerdəyişməyə vadar edir və o mədənin arxasında piylik kisəsi adlanan sahə əmələ gətirir. Bu fırlanma həmçinin ventral mezoqastriumun sağa tərəf dartılması ilə nəticələnir. Altıncı həftədə primitiv mədə 10-cu və 12-ci döş fəqərələri arasındakı sahədə yerləşir, Səkkizinci həftədə isə mədə 11-ci döş və 4-cü bel fəqərəarası səviyyəyə qədər enmiş olur. Yaşlılarda isə mədə 10-cu döş fəqərəsi ilə 3-cü bel fəqərəsi arasındakı sahədə yerləşir.

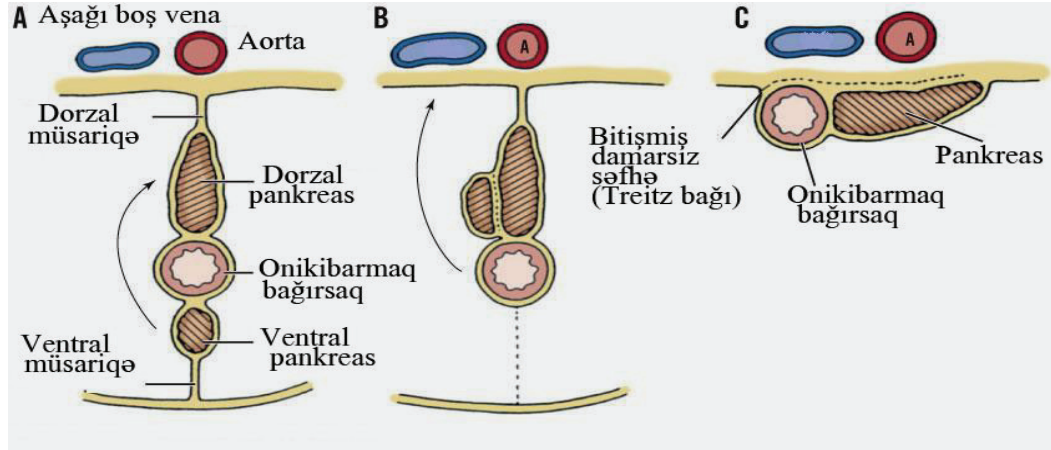
ONİKİBARMAQ BAĞIRSAĞIN EMBRİONAL İNKİŞAFI

Onikibarmaq bağırsağı ön bağırsağın terminal və orta bağırsağın kranial hissələri formalaşdırır. İki hissənin birləşdiyi yer qaraciyər tumurcuğundan bir qədər aşağıda yerləşir.



Şəkil 4.1. Mədənin rotasiyası və mədəaltı vəz başının sürətli böyüməsi onikibarmaq bağırsağı başlanğıc orta xətt vəziyyətindən qarın boşluğunun sağ tərəfinə doğru itələyir

Mədə rotasiya etdiyindən onikibarmaq bağırsağ da C-şəkli ilgək əmələ gətirməklə rotasiya edir. Bu rotasiyanın və mədəaltı vəz başının sürətli böyüməsi onu başlanğıc orta xətt vəziyyətindən qarın boşluğunun sağ tərəfinə doğru itələyir (şəkil 4.2 A, B). Onikibarmaq bağırsağ və mədəaltı vəzinin başı gövdənin arxa divarına tərəf sıxılır və onikibarmaq bağırsağın dorzal müsariqəsinin sağ səthi qonşu peritonla bitişir. Hər iki qat tədricən itir və nəticədə onikibarmaq bağırsağ və mədəaltı vəzinin başı retroperitoneal vəziyyətdə fiksə olunur. Bununla da bütün mədəaltı vəz retroperitoneal vəziyyətə əldə etmiş olur (şəkil 4.2 C).



Şəkil 4.2. Onikibarmaq bağırsağın rotasiyası və onun dorzal müsariqəsinin sağ səthəsinin gövdənin arxa divarına bitməsi

MƏDƏ VƏ ONİKİBARMAQ BAĞIRSAĞIN CƏRRAHİ ANATOMİYASI

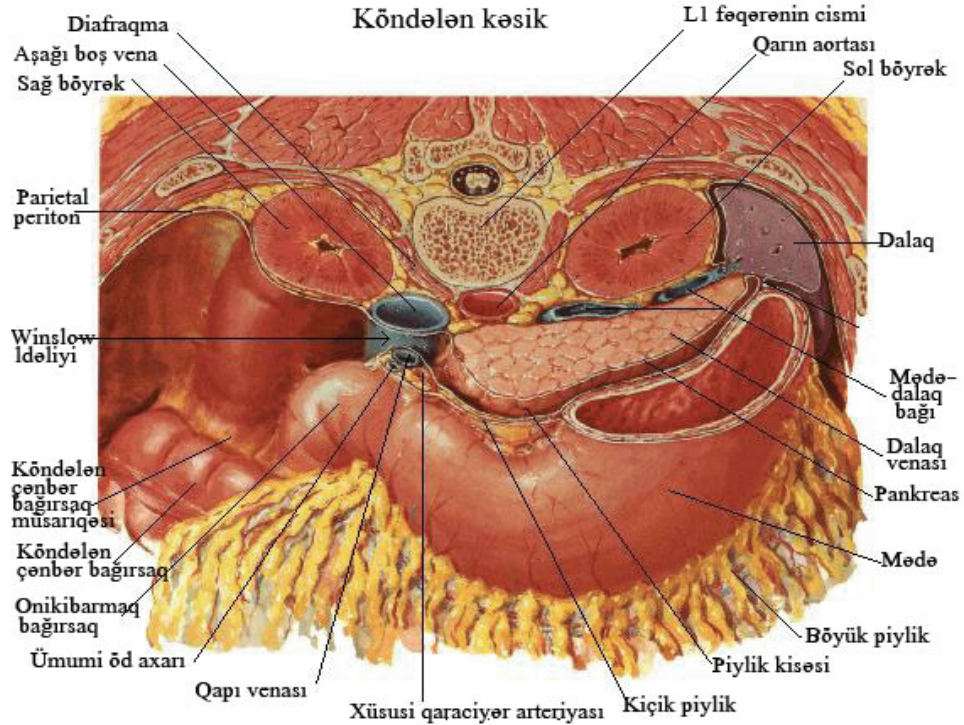
MƏDƏNİN CƏRRAHİ ANATOMİYASI

Mədə qarın boşluğunun yuxarı şöbəsində yerləşir. Orta dərəcədə dolmuş olduqda mədənin böyük əyriliyi xəncərəbənzər çıxıntı ilə göbək arasındakı məsafənin ortasına proyeksiya olunur.

Mədənin topoqrafiyası və qonşu orqanlarla əlaqəsi. Mədə əksər şəxslərdə hərəkətlidir və yalnız 2 nöqtədə — proksimal istiqamətdə qastroezofageal birləşməyə, distal istiqamətdə isə retroperitoneal onikibarmaq bağırsağa fiksə olunur. Buna görə də mədənin mövqeyi dəyişkən olub şəxsin konstitusional xüsusiyyətindən, mədənin genişlənmə dərəcəsindən və qarın boşluğundakı qonşu orqanların yerləşməsindən asılıdır. Mədə öndən diafraqmanın sol yarısı, qaraciyərin sol payı və sağ payının ön seqmenti və qarın divarının ön parietal səthi ilə təmasdadır. Arxa səthi isə sol diafraqma, sol böyrək, sol böyrəküstü vəzi, mədəaltı vəzinin boynu, quyruğu və cismi, aorta, qarın kötüyü və periaortal sinir kəməfi ilə təmasdadır (şəkil 4, 5). Mədənin böyük əyriliyi köndələn çənbər bağırsağa və onun müsariqəsinə yaxın yerləşir. Dalaq mədənin sol bayır hissəsini əhatə edir. Mədənin qonşu orqanlarla yaxın yerləşməsi, onun qan və limfa təchizatının bu orqanlarla sıx əlaqəsinin olması, mədə üzərində cərrahi əməliyyatlar apararkən cərraha anatomik ağırlaşmalardan çəkinmək üçün bir sıra qaydalar diqtə edir. Məsələn, mədə xoralarında iltihabi proses mədənin arxa divarının köndələn çənbər bağırsağ müsariqəsinə fiksə olunmasına səbəb ola bilər. Bu iki strukturun ehtiyatla ayrılması isə orta çənbər bağırsağ arteriyasının zədələnməsinə və köndələn çənbər bağırsağın qan təchizatının pozulmasına gətirib çıxara bilər.

Mədə və periton. Mədə iki kiçik zona — mədənin kardial hissəsinin arxa səthi və onikibarmaq bağırsağın başlanğıc hissəsinin proksimal zonası istisna olmaqla hər tərəfdən peritonla örtülmüş olur. Anatomik baxımdan daha da dəqiqləşdirsək, kiçik və böyük əyrilik boyunca da mədə bilavasitə peritonla örtülməmiş olur. Kiçik əyrilikdə proksimal selektiv vaqotomiya zamanı, eləcə də splenektomiya icra edərkən qısa mədə arteriyalarını böyük əyrilik

boyunca bağladıqda bunu görmək mümkündür. Visseral peritonun ön və arxa səfhələri burada damarlardan öndə və arxada yerləşir.



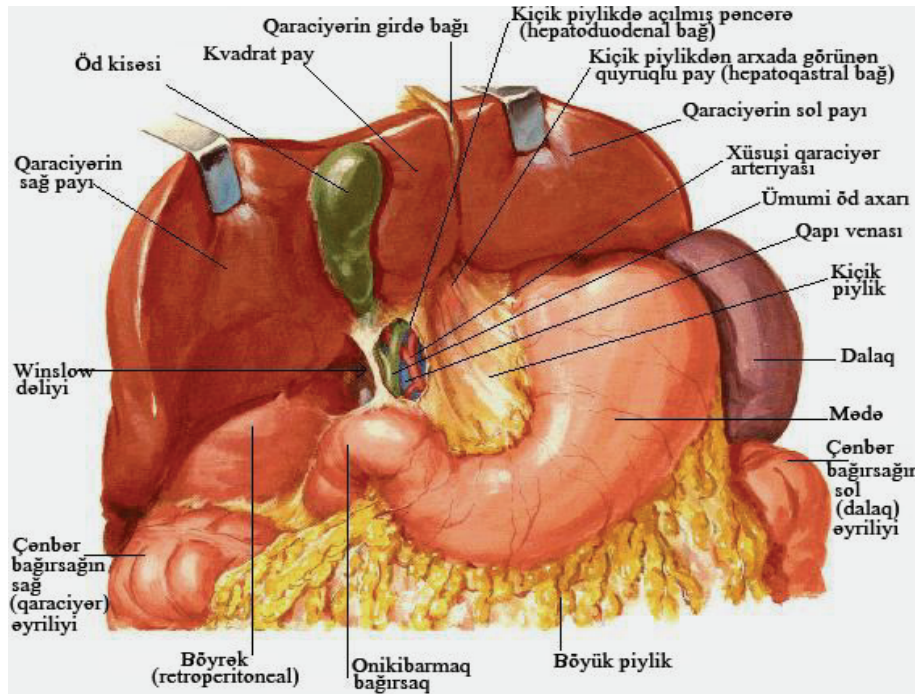
Şəkil 4.3. Mədənin qonşu orqanlara münasibəti (köndələn kəsikdə).

Qaraciyər-mədə bağı (kiçik piylik). Qaraciyər-mədə bağı kiçik piyliyin proksimal hissəsidir. O, qaraciyər qapısından mədənin kiçik əyriliyinə, yuxarıda isə qida borusunun qarın şöbəsinə tərəf ventral müsariqə şəklində genişlənir. Bu bağı daxilində sol mədə arteriyası və venası, ön azan sinir kötüyünün qaraciyər şaxələri, azan sinir kötüklərinin ön və arxa mədə şaxələri (*Latarjet sinirləri*), limfa düyünləri və damarlar yerləşir (şəkil 4.3). 25% hallarda hepatoqastral bağı proksimal hissəsində aberrant sol qaraciyər arteriyalarına rast gəlinir. Hepatoqastral bağı distal və sağ tərəfində sağ mədə arteriyası və venasının şaxələri yerləşir. Bu zonadan həmçinin ümumi qaraciyər arteriyası və qapı venası keçir; onlar ventral istiqamətdə qalxaraq kiçik piyliyin hepatoduodenal bağında öz mövqələrini əldə edirlər.

Qaraciyər-onikibarmaq bağırsağ bağı (hepatoduodenal bağı). Hepatoduodenal bağı kiçik piyliyin sağ hissəsini əmələ gətirir. Qaraciyər qapısından başlayaraq onikibarmaq bağırsağın başlanğıc 2,5 sm-nə qədər uzanır. Sərbəst kənarı *xüsusi qaraciyər arteriyası, portal vena və qaraciyər-xarici öd yollarının* daxil olduğu qaraciyər triadasını və əlavə olaraq qaraciyər kələfi və limfa düyünlərini bürüyür (şəkil 4.4). Xüsusi qaraciyər arteriyası gastroduodenal arteriyadan distal yerləşən hissə sayılır. Əksər hallarda (18-20%) yuxarı müsariqə arteriyasından başlanğıc götürən aberrant sağ qaraciyər arteriyası hepatoduodenal bağı arxa tərəfi və ya dərin hissəsi ilə qaraciyər istiqamətində gedir.

Mədə-köndələn çənbər bağırsağ bağı. Mədə-köndələn çənbər bağırsağ bağı böyük piyliyin bir hissəsidir. O, mədənin böyük əyriliyindən və onikibarmaq bağırsağın başlanğıc hissəsindən başlayaraq köndələn çənbər bağırsağa doğru gedir və ona birləşir. Solda o, yuxarıya doğru mədə-dalaq bağı ilə davam edir. Mədə-köndələn çənbər bağırsağ bağında sağ və sol mədə-piylik arteriyaları və venaları yerləşir.

Mədə-dalaq bağı. İki səfhədən ibarət olan mədə-dalaq bağı mədənin böyük əyriliyinə birləşir. O, mədə-diafraqma bağına aşağıya doğru davam edir və ya ola bilsin ki, mədə-diafraqma bağı mədə-dalaq bağına davam edir. Onların hər ikisi embrional dorzal müsariqənin törəmələridir. Arxa səfhə gastroezofageal birləşməyə çatmır və buna görə də mədənin arxa səthində peritonla örtülməmiş kiçik zona qalır. Bu zona diafraqmanın sol ayaqcığının üzərində yerləşir və cərrahın şəhadət barmağı ilə asanlıqla ondan ayrılı bilər.



Şəkil 4.4. Mədə və qonşu strukturların öndən görünüşü.

Sol böyrəküstü vəzi, sol mədə arteriyası və venası bu zonaya yaxın yerləşir. Mədə-dalaq bağına daxilində aşağıdakı elementlər vardır:

Yuxarı hissədə: qısa mədə arteriyaları, venaları və limfa düyünləri;

Aşağı hissədə: sol mədə-piylik arteriyası və venası, dalaq arteriyasının terminal şaxələri və limfa düyünləri.

Mədə-diafraqma bağı. Mədə-diafraqma bağı qaraciyər-mədə bağı ilə birlikdə sola doğru və ya ola bilsin ki, qida borusuna əks istiqamətdə davam edir. Onun üzərində damarsız zona vardır və cərrahın barmağı təhlükəsiz olaraq buradan keçirilə bilər. Eyni zamanda, buradan kardial hissəni əhatə edən *Penrose* drenajı keçirilərək qida borusu aşağıya tərəf dartıla bilər. Bu, vaqotomiyalarda vacib manevrlərdən sayılır. Mədə-diafraqma bağına aşağı hissəsinin daxilində mədənin qısa arteriyaları və venaları, limfa düyünləri yerləşir. Yuxarı hissəsi isə damarsızdır.

Böyük piylik. Böyük piylik cərrahi baxımdan iki hissəyə bölünə bilər: *yuxarı hissə*—mədə-köndələn çənbər bağırsağı bağı və *aşağı hissə*—«həqiqi» böyük piylik. Böyük piylik dörd peritoneal səfhədən—iki ön və iki arxa səfhədən təşkil olunmuşdur. Onlar inkişaf və böyümə dövründə birlikdə birləşmiş halda olurlar. İnkişaf dövründə arxa səfhə köndələn çənbər bağırsağa və onun müsarifəsinə birləşir, nəticədə köndələn çənbər bağırsağı müsarifəsi altı peritoneal səfhədən ibarət olur. Yenidoğulmuşlarda və uşaqlarda böyük piylik kiçik və zəif inkişaf etmiş olur. Yaşlılarda piyliyin uzunluğu və eni fərqlənir. Böyük piylik periton boşluğunda iltihabi proseslərə qoruyucu təsir nümayiş etdirməklə «*polismen*» rolunu oynayır. O, həmçinin yumurtalıqların xərçəngində şişin metastazı üçün anbar rolunu oynayır.

Böyük piyliyin qan təchizati. Böyük piyliyin qan təchizati aşağıdakı kimidir: Mədə-onikibarmaq bağırsağı arteriyasının şaxəsi olan *sağ mədə-piylik arteriyası* dalaq arteriyasının şaxəsi olan *sol mədə-piylik arteriyası* ilə adətən *mədənin böyük ayrılığı boyunca* anastomoz əmələ gətirir. Sağ və sol mədə-piylik arteriyaları piylik şaxələri vasitəsilə arxa piylik səfhəsində *Barkow* qövsünü əmələ gətirirlər. Sağ və sol mədə-piylik arteriyalarından əmələ gələn *Barkow* qövsü, mədəaltı damarların arxa piylik şaxələrindən ayrılan qısa şaxələr hesabına ön piylik qövsü ilə birləşir (şəkil 4.5). Cərrahi əməliyyatlar zamanı piyliyin həyat qabiliyyətini pozmamaları üçün *Barkow* qövsü bir neçə texniki üsullar hesabına saxlanıla bilər:

Piyliyin sağ tərəfinin mobilizasiyası zamanı:

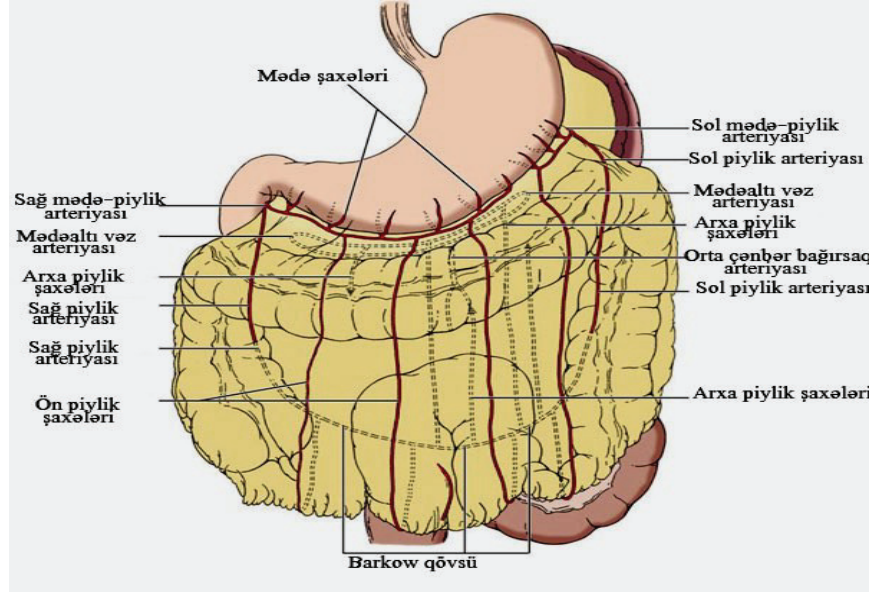
1) Mədə-köndələn çənbər bağırsağı bağına sağ mədə-piylik arteriyasından aşağıda kəsmək;

2) Ön piyliyi və ya sağ mədə-piylik arteriyasını sağ piylik damarlarının başladığı yerdən distal istiqamətdə liqaturaya almaq.

Piyliyin sol tərəfini mobilizasiyası zamanı:

- 1) Sol mədə-piylik qövsünün yalnız mədə şaxələrini liqaturaya almaq;
- 2) Sol piylik arteriyasını bağlamamaq.

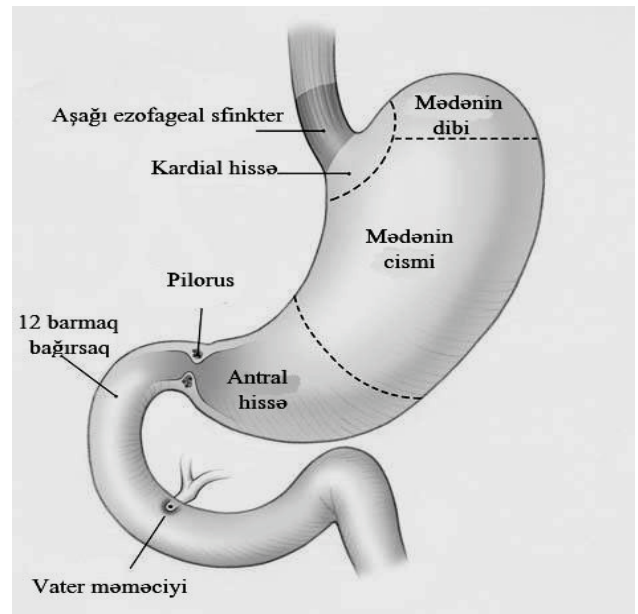
Böyük piylik, mədə-köndələn çənbər bağırsağ bağı və köndələn çənbər bağırsağın mübariqəsi arasında qarşılıqlı əlaqə yaddan çıxarılmamalıdır. Aşağıdakılar da yadda saxlanılmalıdır: İki səfhədən ibarət olan mədə-çənbər bağırsağ bağı qısa və ya uzun olmasından asılı olmayaraq xüsusilə mədənin böyük əyriliyə yaxın məsafədən kiçik piylik kisəsinə gedən ən yaxşı yol sayılır. Altı səfhəli mədə-köndələn çənbər bağırsağ bağına ehtiyatla yanaşılmalıdır, belə ki, bu qatlar hamısı bitişmiş vəziyyətdədir və *orta çənbər bağırsağ arteriyası*, eləcə də piyliyin digər damarlarının zədələnməsi ağırlaşmalara səbəb ola bilər.



Şəkil 4.5. Böyük piyliyin qan təchizəti

Mədə bir neçə anatomik şöbələrə bölünür. Bu bölgünün əsasən cərrahi mövzularda əks olunmasına və mədənin rezeksiyası əməliyyatlarında əhəmiyyət kəsb etməsinə baxmayaraq, o mədənin selikli və əzələ qatlarının müvafiq olaraq sekretor və motor funksiyalarını lazımi dərəcədə əks etdirmir. Mədənin *kardial hissəsi* gastro-ezofageal birləşmədən bir qədər aşağıda yerləşir. *Mədənin dibi* gastroezofageal birləşmədən solda və yuxarıda olan hissəsidir. *Mədənin cismi* mədə dibi ilə antral hissə arasındakı sahəni əhatə edir. Mədənin cismi ilə antral hissə arasındakı sərhəd xarici görünüşünə görə ayırd edilə bilmir (şəkil 4.6).

O, kiçik əyrilikdə yerləşən *incisura angularis*-dən qida borusu ilə *pylorus* arasındakı məsafənin distal ¼-nə çəkilən xəyali xətlə ayrılabilir. Antral hissə distal istiqamətdə *pylorus*-a keçir ki, sonuncu da palpasiyada sayə əzələnin həlqəşəkilli qalınlaşması kimi hiss olunur.

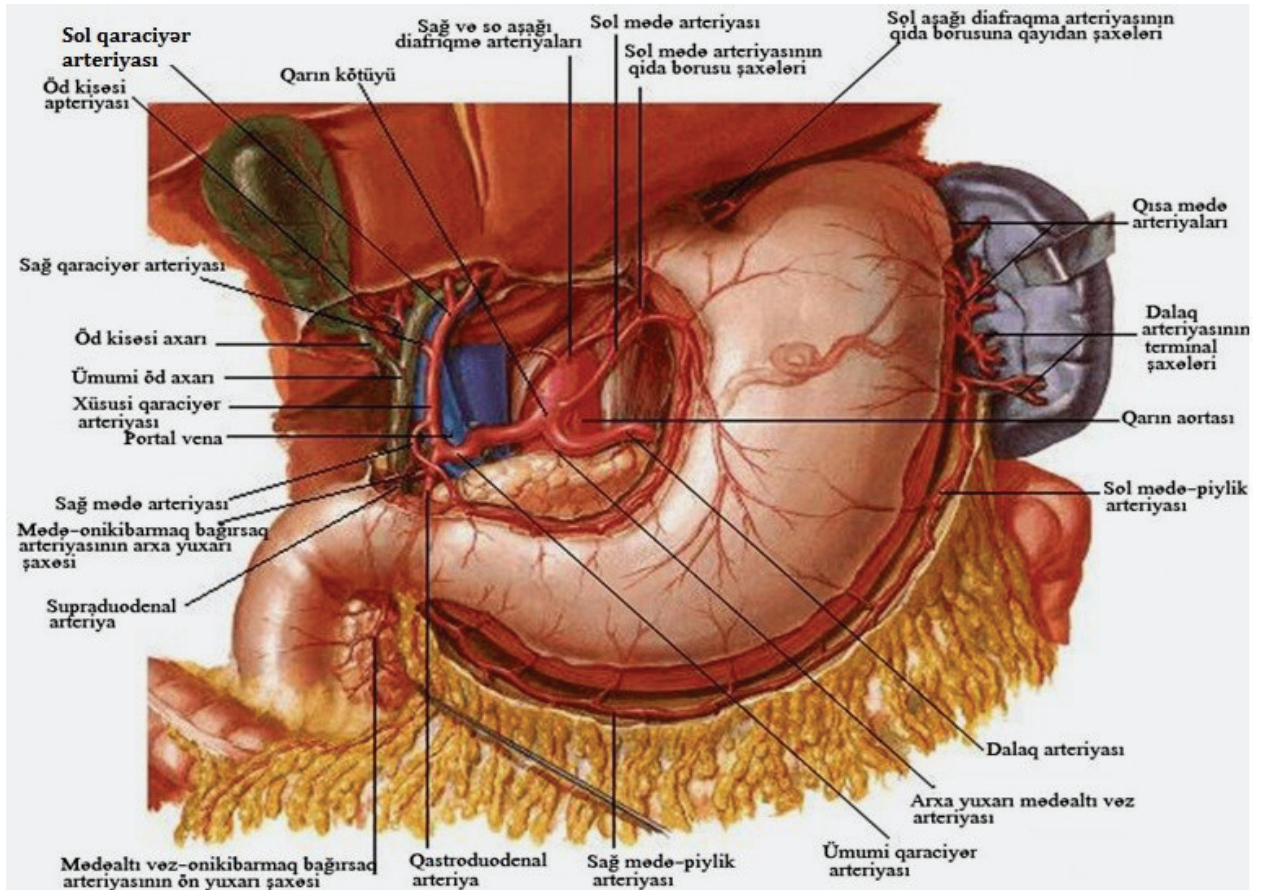


Şəkil 4.6. Mədənin anatomik şöbələri

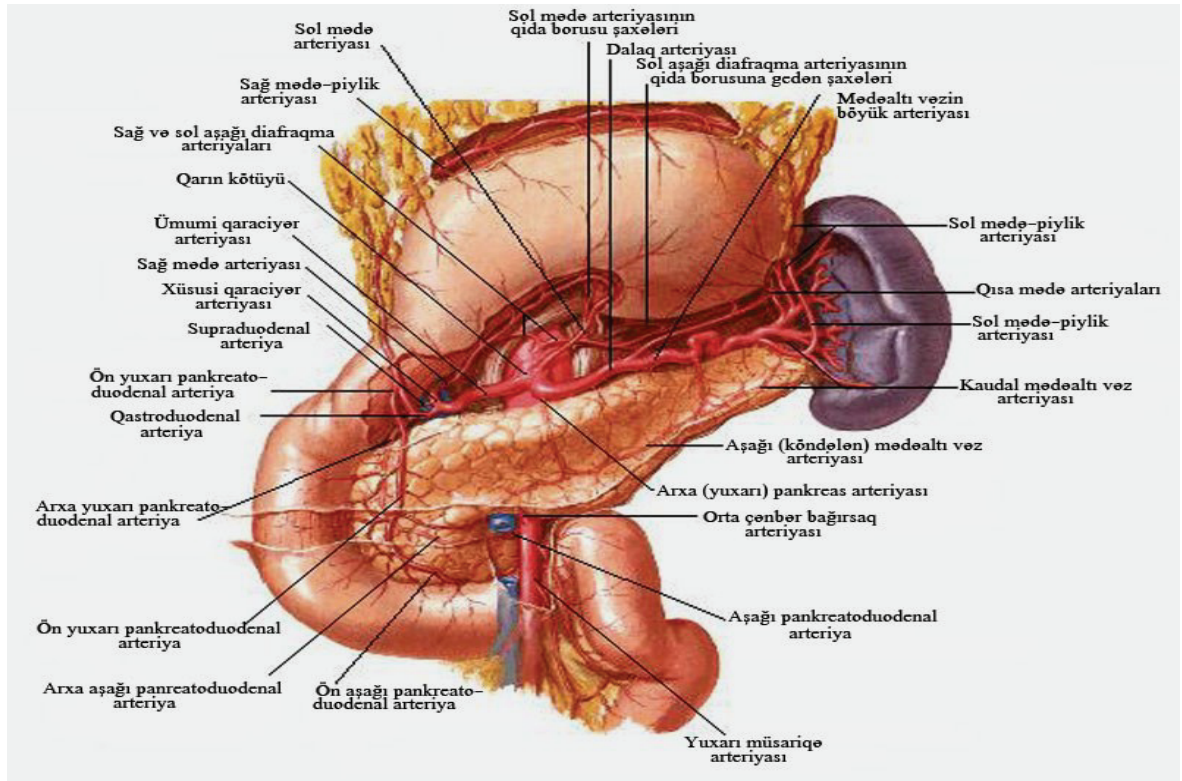
Mədənin qan təchizatı. Mədə geniş qan təchizatına malik olan orqandır. O, bir neçə böyük ölçülü arterial damarlarla təchiz olunur və çoxlu sayda intramural və ekstramural kollaterallarla qorunur. Bir arteriyayı saxlamaqla mədənin yerdə qalan arteriyalarını bağladıqda, mədənin həyat qabiliyyəti saxlana bilər. Bu xüsusiyyət mədənin rekonstruktiv əməliyyatlarında üstün cəhət sayılır. Damarlar arasında zəngin anastomozlar olduğundan mədə qanaxmaları zamanı damarların ekstramural bağlanması qanaxmanı dayandıra bilmir. Bu xüsusiyyətlərinə görə mədənin qan təchizatını cərrahlar «*mehriban düşmən*» də adlandırırlar.

Mədə əsasən qarın kötüyü hesabına vaskulyarizasiya olunur (şəkil 4.7). Kiçik əyrilik qarın kötüyünün ilk böyük şaxəsi olan *sol mədə arteriyası* və qaraciyər arteriyasından ayrılan *sağ mədə arteriyası* ilə təchiz olunur. Sol mədə arteriyasından ayrılan şaxələr qida borusunun aşağı şöbəsini də qanla təchiz edir. Böyük əyrilik isə *qısa mədə arteriyaları*, dalaq arteriyasının şaxəsi olan *sol mədə-piylik arteriyası* və qastroduodenal arteriyanın şaxəsi olan *sağ mədə-piylik arteriyası* ilə təchiz olunur. Qarın kötüyünün okklüziyası olan hallarda mədənin qan təchizatı yuxarı müsariqə arteriyasından ayrılan və kollateral rolunu oynayan *pankreatoduodenal arterial qövs* hesabına saxlanılır.

Sol mədə arteriyası (a. gastrica sinistra) mədənin ən böyük arteriyasıdır. Onun diametri 0,3-0,5 sm-dir. Sol mədə arteriyası 90% hallarda qarın kötüyündən başlanır (şəkil 4.8). Bundan əlavə o, sərbəst olaraq ümumi qaraciyər arteriyasından, dalaq arteriyasından və ya yuxarı müsariqə arteriyasından da başlaya bilər. Sol mədə arteriyası kiçik əyriliyə çatmadan əvvəl ön və arxa şaxələrə ayrılır. Bu zaman qida borusu və kardioezofageal arteriyalar bu şaxələrdən, xüsusilə də mədə şaxəsindən ayrılı bilər. Sol mədə arteriyası kardioezofageal şaxə verdikdən sonra aşağıya doğru əyilərək sağa tərəf dönür və kiçik əyrilik boyunca aşağı enir. Aşağıya enərkən mədənin ön və arxa divarını qanla təchiz edən *ön və arxa şaxələr* verir. Qida borusunun *qarın və boyun şöbələri* arasındakı *zona seqmentar qan təchizatına* malik olmasına baxmayaraq *qida borusu ilə mədənin qan-damar şaxələri arasında zəngin anastomozlar* vardır.



Şəkil 4.7. Mədənin arterial qan təchizatı (ön görünüş)



Şəkil 4.8. Mədənin arterial qan təchizatı (arxa görünüş)

Qabırğaarası arteriyaların qida borusu şaxələri, sol aşağı diafraqma və sol mədə şaxələri arasında belə anastomozun olması qida borusunun arxa tərəfində bu şaxələrdən retroqrad qanaxmanın meydana çıxmasına səbəb ola bilər. Sol mədə arteriyasının ön şaxəsi başlanğıc götürdükdən sonra mədənin cismi boyunca çəp istiqamətdə böyük əyriliyə tərəf gedir. O, bir sıra kiçik şaxələrlə qurtarır və ön mədə sinirlərinə (*Latarjet*) oxşar olan damarlı «qaz ayağı» əmələ gətirir. Ön şaxələr *pylorusdan* 4-6 sm proksimal tərəfə gedərək kiçik əyrilikdə sona çatır. Arxa şaxə əksər hallarda kiçik əyrilikdən 1-2 sm məsafə ilə gedir və sağ mədə arteriyası ilə anastomoz əmələ gətirənə qədər davam edir.

Sağ mədə arteriyası (a. gastrica dextra) əksər hallarda xüsusi qaraciyər arteriyasından (50-68%), sol qaraciyər arteriyasından (28,8-40,5%), ümumi qaraciyər arteriyasından (3,2%) və nadir hallarda digər arteriyalardan başlanğıc götürə bilər. O, bir və ya bir neçə suprapilorik şaxələrə başlanğıc verir. Ön və arxa şaxələr infrapilorik damarlar və supraduodenal arteriya ilə anastomozlar əmələ gətirərək mədənin antral hissəsini, *pylorusu* və onikibarmaq bağırsağın başlanğıc hissəsini təchiz edir. Sağ mədə arteriyası kiçik əyrilikdən 0,5 sm məsafə ilə 4-6 sm gedir və sol mədə arteriyası ilə anastomozlaşır. 13% hallarda supraduodenal arteriya sağ mədə arteriyasından başlayır.

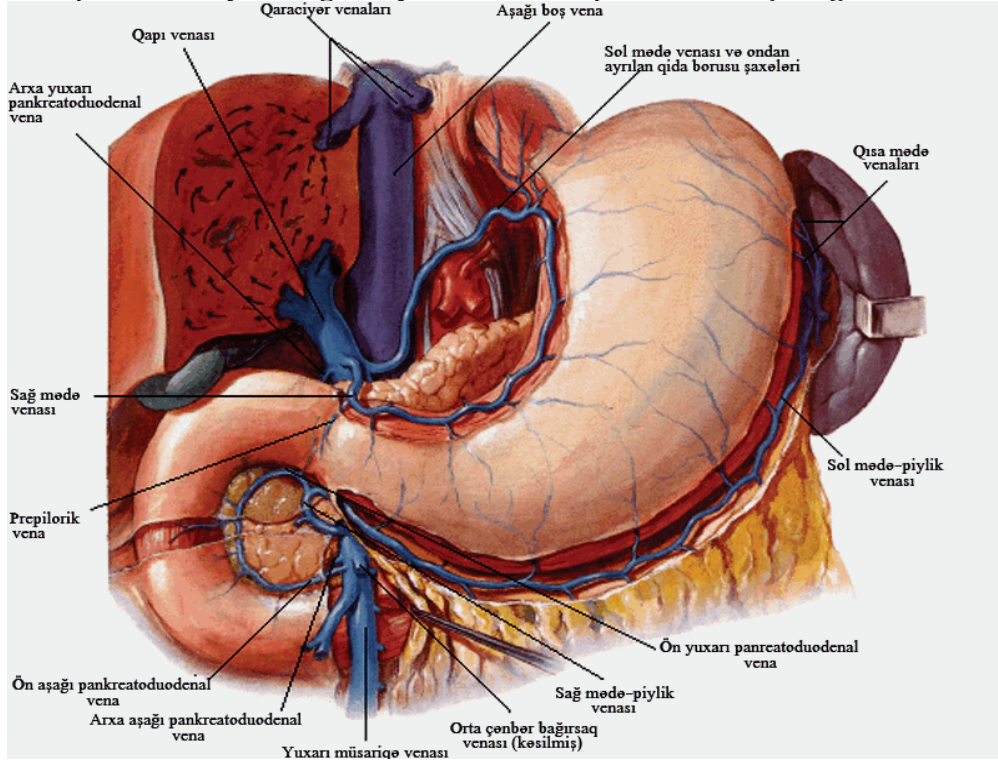
Qastroduodenal arteriya (a. gastroduodenalis) qarın kötüyünün şaxəsi olan ümumi qaraciyər arteriyasının iki terminal sonluğundan biri kimi ayrılır. Ümumi qaraciyər arteriyasından ayrıldıqdan sonra qastroduodenal arteriya supraduodenal, retroduodenal və arxa yuxarı pankreatoduodenal arteriyalara ayrılır. Qastroduodenal arteriya sağ mədə-piylik və ön yuxarı pankreatoduodenal arteriyaya ayrılmaqla sona çatır.

Sağ mədə-piylik arteriyası (a. gastroepiploica dextra) qastroduodenal arteriyanın şaxəsidir. O, bəzi hallarda yuxarı müsariqə arteriyasından və ya ön yuxarı pankreatoduodenal arteriyadan da ayrılabilir. Infrapilorik şaxələrə başlanğıc verdikdən sonra mədənin distal hissəsinin böyük əyriliyi boyunca mədə-çənbər bağırsağ bağı daxilində gedir. O, mədə divarına 8-18 ədəd tək və ya cüt halda ön və arxa şaxələr verir.

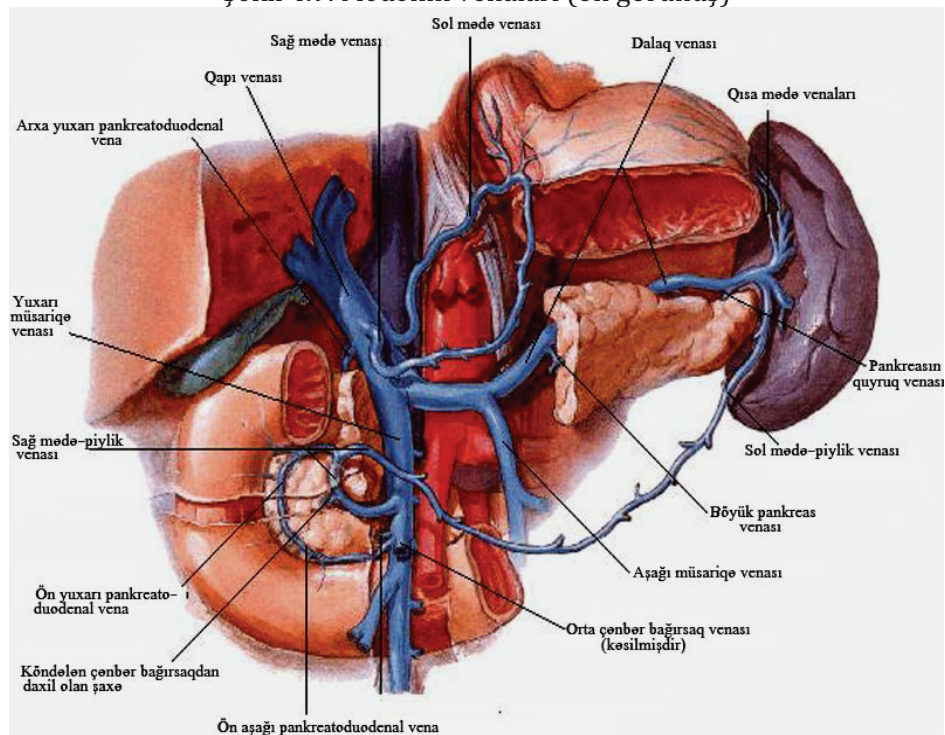
Mədənin venaları qapı venası sisteminə məxsusdur. Kiçik əyrilik boyunca sol və sağ mədə venaları (*v.gastrica sinistra et dextra*) yerləşir.

Sol mədə venası (v. gastrica sinistra) sol mədə arteriyası və onun şaxələrini müşayiət edir və əksər hallarda qapı venasına və ya dalaq venasına açılır. O, yuxarıda qida borusu venaları ilə anastomozlaşır. Bu anastomoz portal hipertenziyalarda qanın qapı vena sistemindən yuxarı boş vena sisteminə axmasında mühüm əhəmiyyət kəsb edir.

Sağ mədə venası (v. gastrica dextra) mədəaltı vəzidən yuxarıda qaraciyər-onikibarmaq bağırsağ bağı daxilində qapı venasına açılır. Böyük əyrilik boyunca *sağ və sol mədə-piylik venaları (v. gastroepiploica dextra et sinistra)* yerləşir və müvafiq arteriyaları müşayiət edir. *Sağ mədə-piylik venası orta çənər bağırsağ venası və yuxarı ön pankreatoduodenal vena* ilə bir kötükdə birləşərək *incisura pankreatis* yaxınlığında *yuxarı müsəriqə venasına* açılır (şəkil 4.9-4.10).



Şəkil 4.9. Mədənin venaları (ön görünüş)



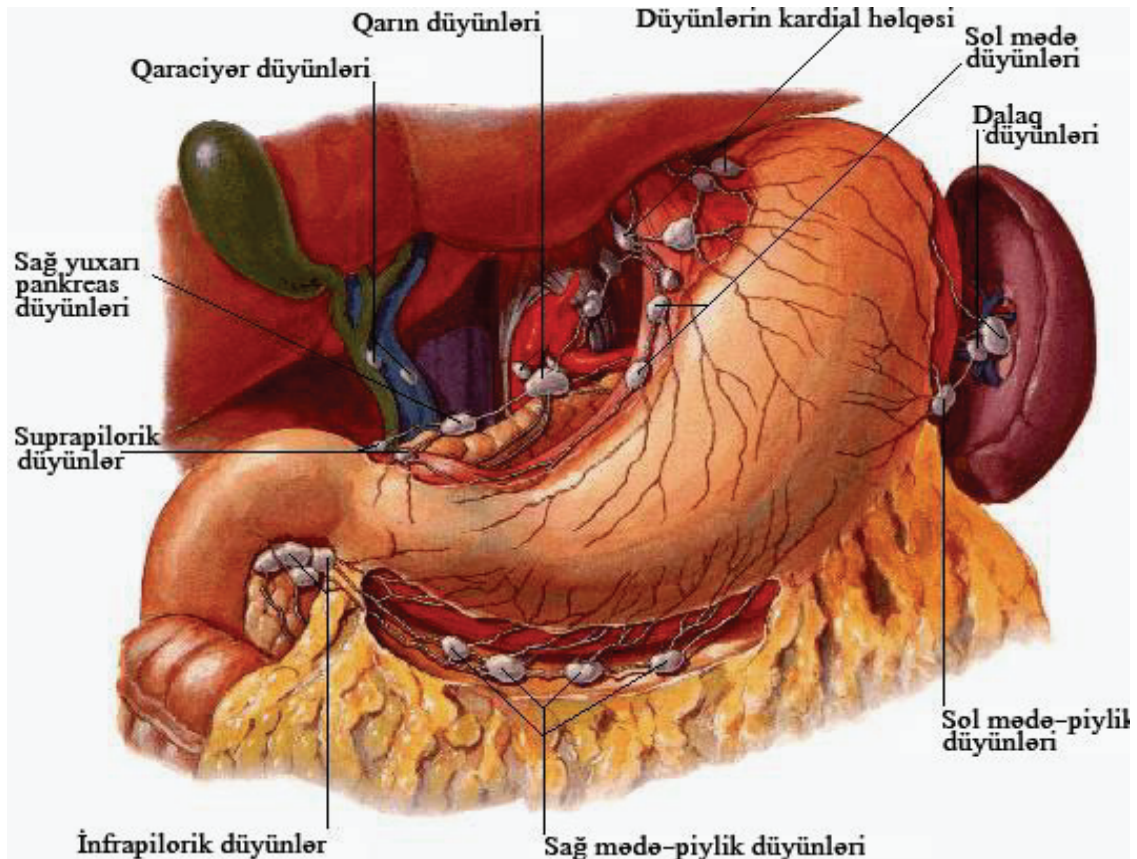
Şəkil 4.10. Mədənin venaları (arxa venaların görünüşü)

Nadir hallarda sağ mədə-piylik venası yalnız ön yuxarı pankreatoduodenal vena ilə birləşdikdən sonra yuxarı müsəriqə venasına açıla bilər. Sol mədə-piylik venası dalaq venasına və ya dalaq qapısında onu təşkil edən venalardan birinə açılır.

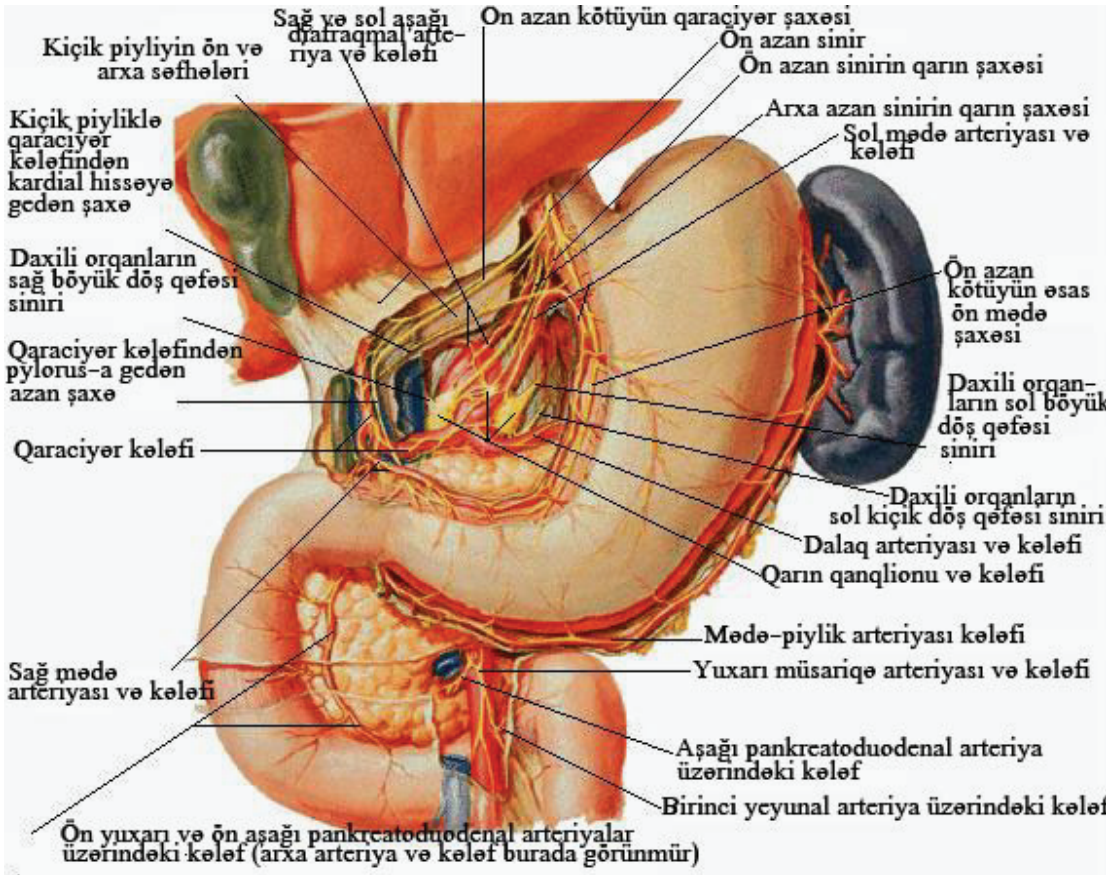
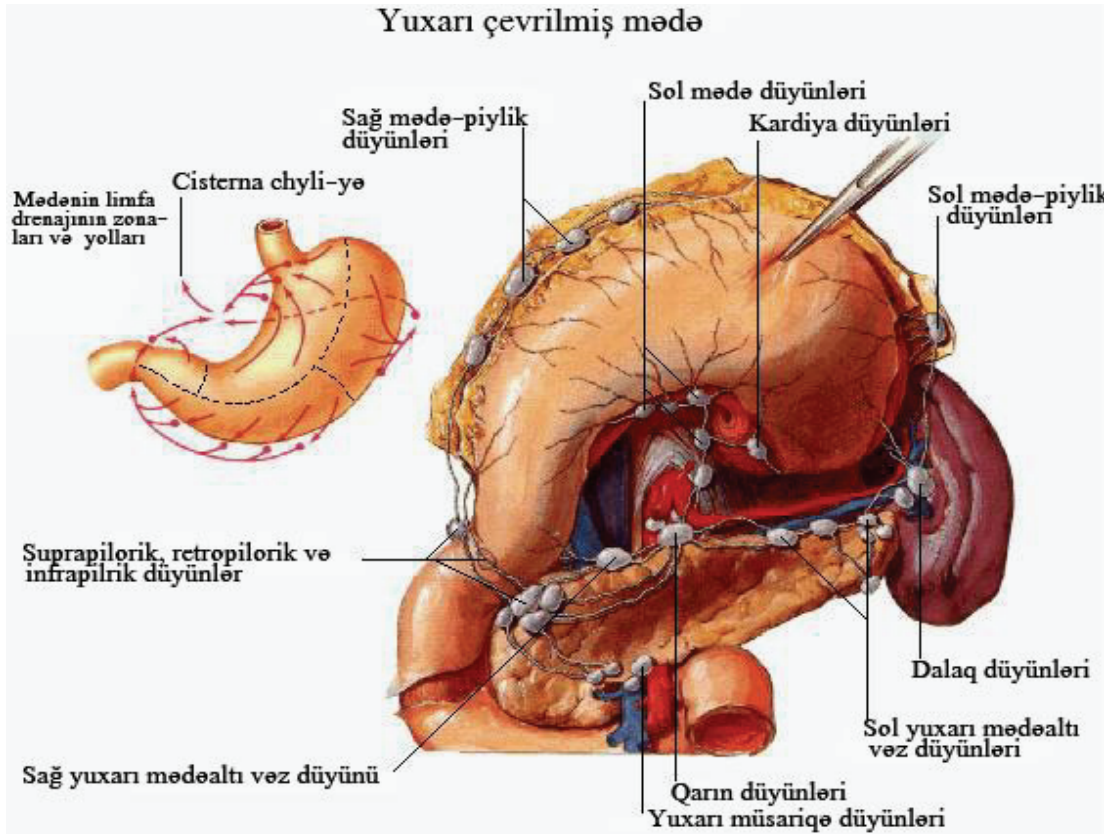
Mədənin qısa venaları (vv. gastricae breves) eyni adlı arteriyaları müşayiət edərək mədə-dalaq bağına keçir və dalaq venasına və ya sol mədə-piylik venasına açılır. Mədə və onikibarmaq bağırsağın sərhəddində pilorik venalar yerləşir. Bu venaların sayı və inkişaf dərəcəsi fərqlidir. Bəzi hallarda pilorik şırımında yerləşən bir ədəd pilorik venaya təsadüf olunur və yuxarıda qapı venasına açılır. Digər hallarda isə pilorik hissənin yuxarı və aşağı tərəfi ilə gedən bir neçə (3-5) zəif inkişaf etmiş kiçik şaxələrə rast gəlinir. Pilorik venalara rast gəlinməyə də bilər.

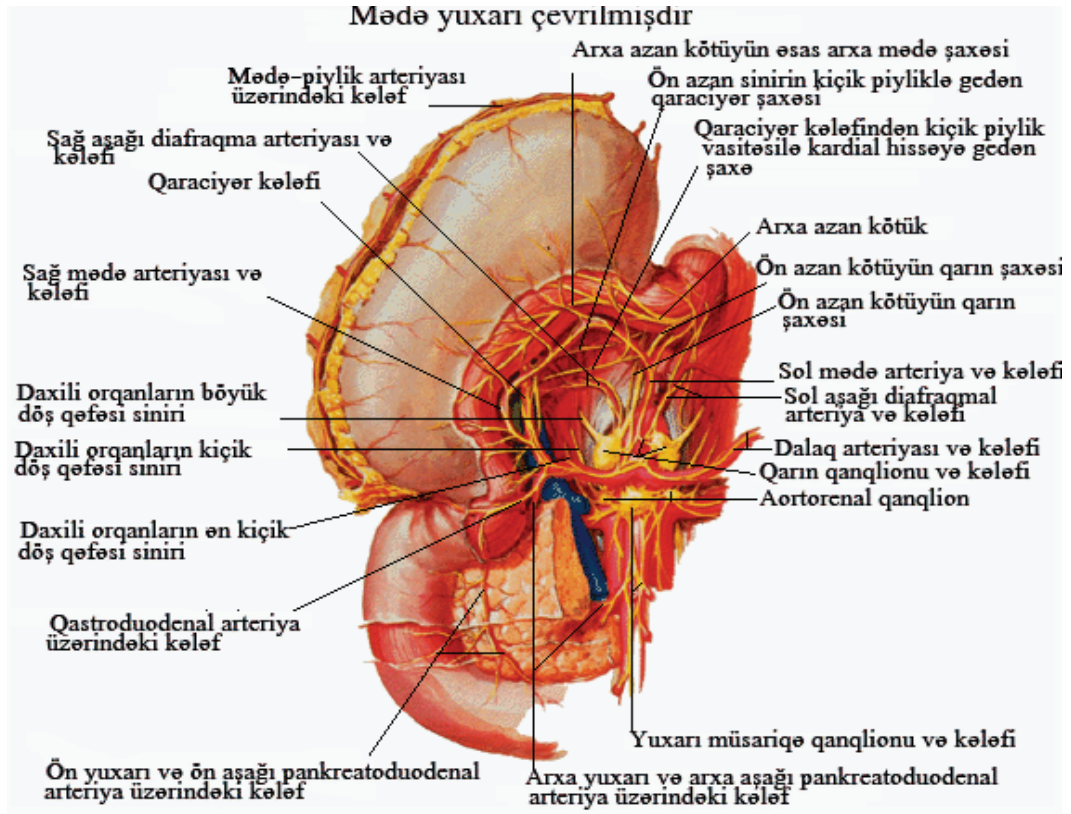
Limfa sistemi. Mədədən limfanın axını mədə venalarına paralel gedir. Limfa mədənin proksimal hissəsindən *kiçik əyrilik boyunca sol mədə arteriyasını əhatə edən mədənin yuxarı limfa düyünlərinə* daşınır. Kiçik əyriliyin distal hissəsindən isə *suprapilorik limfa düyünlərinə* açılır. Böyük əyriliyin proksimal hissəsindən limfa *mədəaltı vəzi və dalaq limfa düyünlərinə*, antral hissəsindən isə *infrapilorik düyünlərə və böyük piyliyin limfa düyünlər qrupuna* daşınır. Limfa mədənin *regional limfa düyünlər şəbəkəsindən qarın kötüyü ətrafındakı düyünlərə* axır. İnsan mədəsinin limfa axını qan təchizatı kimi geniş intramural şaxələrə və bir sıra ekstramural əlaqələrə malikdir. Buna görə də, mədənin limfa sistemi xəstəliyə cəlb olunan hallarda limfa intramural olaraq təbii axına əks zonalara və birincili limfa zonasından uzaq limfa düyünlər qrupuna da yayılır (şəkil 4.11-4.12).

Innervasiyası. Sağ və sol azan sinirlər döş qəfəsinin daxilində qida borusu boyunca paralel olaraq enir və traxeyanın bifurkasiyası ilə diafraqma arasında *periezofageal kəlfə* formalaşdırır. Diafraqmanın qida borusu dəliyindən keçməzdən əvvəl bu kəlfədən *iki azan kötük* əmələ gəlir. (şəkil 4.13-4.14). *Sol azan kötük* qida borusunun ön səthində, *sağ azan kötük* isə qida borusunun arxasında—qida borusu ilə aorta arasında orta məsafədə yerləşir. Ön azan kötük qaraciyər və öd yollarını innervasiya etməzdən əvvəl kiçik piylik daxilində sol tərəfə keçir. *Ön azan kötüyün* qalan lifləri mədənin kiçik əyriliyinə paralel yerləşir və *mədənin ön divarına şaxələr* verir. Arxa azan sinirin şaxələri isə *qarın kəlfinə və mədənin arxa divarına şaxələr verərək* onu innervasiya edir.



Şəkil 4.11. Mədənin limfa düyünləri (ön görünüş).





Azan kötöklərin sinir liflərinin 90%-dən çoxu sinir impulslarını mədə-bağırsağ traktından mərkəzi sinir sistemə daşıyan *afferent liflərdən* ibarətdir. Azan sinir liflərinin ancaq 10%-i *efferent motor və sekretor* liflərdir. Parasimpatik efferent liflər mədədə ağrıların hiss olmasına cavabdeh deyildir.

ONİKİBARMAQ BAĞIRSAĞIN CƏRRAHİ ANATOMİYASI

Onikibarmaq bağırsağın uzunluğu təxminən 12 barmaq enində və ya 20-30 sm-dir. O, mədənin pilorik hissəsindən başlayır və acı bağırsağa qədər davam edir. O, dörd hissədən ibarətdir: Birinci (soğanaq) hissə, ikinci (enən) hissə, üçüncü (horizontal) hissə və dördüncü (qalxan) hissə.

Başlanğıc (yuxarı) hissəsi: 5 sm uzunluğundadır. Onun proksimal hissəsi hərəkətli, distal hissəsi isə fiksə olunmuşdur. Onikibarmaq bağırsağ *pylorus*-dan başlayaraq yuxarıya—öd kisəsinin boynuna tərəf gedir. O, arxadan ümumi öd axarı, qapı venası, aşağı boş vena və gastroduodenal arteriya ilə, öndən qaraciyərin kvadrat payına, yuxarıdan Winslow dəliyi və aşağıdan isə mədəaltı vəzinin başı ilə əhatə olunmuşdur. Başlanğıc 2,5 sm-i sərbəst hərəkətlidir və mədəni əhatə edən hər iki periton qatı ilə örtülmüşdür. Kiçik piyliyin hepatoduodenal hissəsi onikibarmaq bağırsağın yuxarı kənarına, böyük piylik isə aşağı kənarına keçir. Onikibarmaq bağırsağın soğanağının hərəkətli və hər tərəfdən peritonla örtülməsi *pylorus*-da və onikibarmaq bağırsağda cərrahi əməliyyatları asanlaşdırır. Onikibarmaq bağırsağ *Kocher* üsulu ilə mobilizasiya olunduqda piloroplastika və gastroduodenal rezeksiyalar daha asan icra edilir. Soğanaq hissənin öd kisəsinə yaxın olması öd kisəsi daşlarının spontan olaraq xolesistoduodenal fistuldan onikibarmaq bağırsağı keçməsinə izah edir.

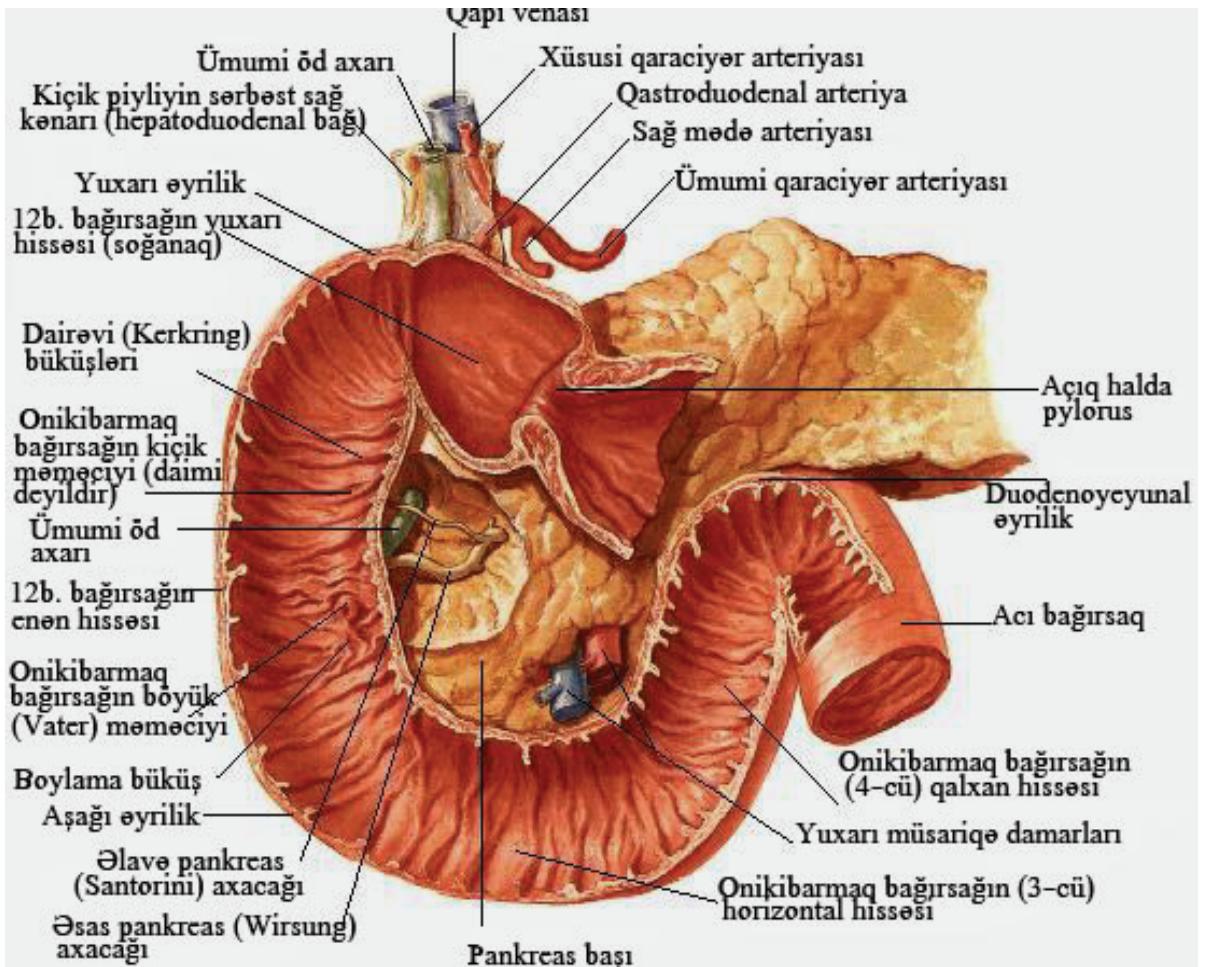
Onikibarmaq bağırsağın başlanğıc hissəsinin distal 2,5 sm-i ancaq ön tərəfdən peritonla örtülmüşdür və buna görə də öd axarı, qapı venası və gastroduodenal vena ilə intim təmasdadır. Onikibarmaq bağırsağ aşağı boş venadan az miqdarda birləşdirici toxuma vasitəsilə ayrılır.

İkinci (enən) hissə: 7,5 sm uzunluğundadır. Onikibarmaq bağırsağın enən hissəsi embrional inkişaf dövründə onun bayır visseral peritonunun qarın yan parietal peritonuna bitməsi

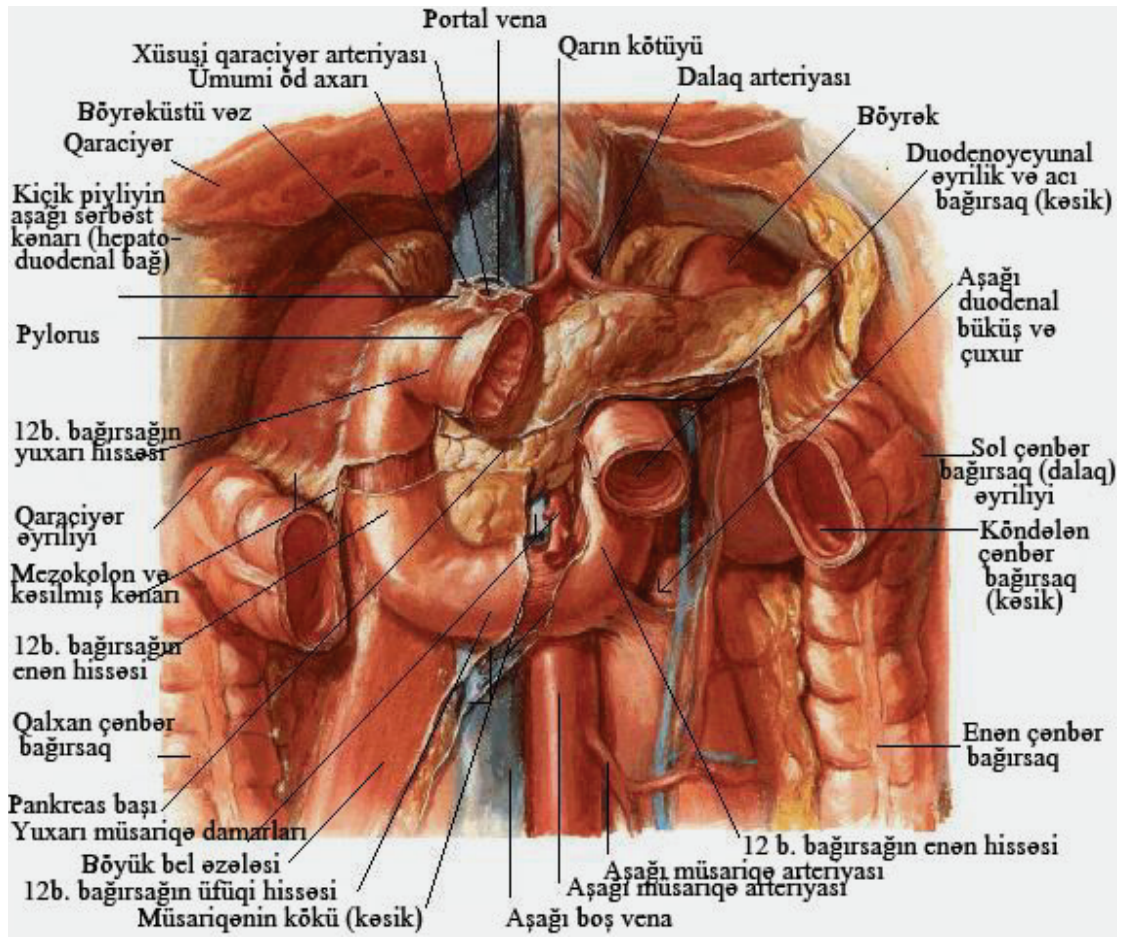
nəticəsində retroperitoneal yerləşir və görünən vəziyyətdə fiksə olunur. Bu seqmentin bayır kənarı boyunca peritonu kəsməklə (*Kocher* manevri) retroduodenal zonanı və mədəaltı vəzidaxili öd axarlarını cərrahi olaraq əldə etmək mümkün olur. Enən hissə öd kisəsinin boynu səviyyəsindən başlayaraq L4 fəqərənin yuxarı səviyyəsinə qədər davam edir. Onikibarmaq bağırsağın bu hissəsi köndələn çənbər bağırsağ və müsariqəsi ilə kəşisir. Buna görə də, o, müsariqədən yuxarı (supramezokolon) və müsariqədən aşağı (inframezokolon) hissələrə bölünür. Hər iki hissə visseral peritonla örtülmüşdür. Onikibarmaq bağırsağın başlanğıc və enən hissələri qabırğa qövsü səviyyəsində, IX qabırğa qığırdağının ucundan bir qədər yuxarı və içəri tərəfdə və birinci bel fəqərəsinin sağ kənarı səviyyəsində birləşirlər. Onikibarmaq bağırsağın enən hissəsi başlanğıc hissə ilə iti bucaq əmələ gətirərək öd kisəsinin boynu nahiyəsindən sağ böyrəyin qapısı, sağ sidik axarı, sağ böyrək damarları, böyük bel əzələsi və aşağı boş venanın önü ilə aşağı enir. O, öndən qaraciyərin sağ payı, köndələn çənbər bağırsaqla təmasda olur. Pankreatobiliar axar enən (ikinci) hissənin təxminən ortası səviyyəsində arxa-medial tərəfdə *Vater* məməciyindən onikibarmaq bağırsağa açılır. Əlavə (*Santorini*) mədəaltı vəzi axarı daha proksimal yerləşir və bəzən xora və ya mədə xərçənginə görə aparılan mədə rezeksiyalarında gözlənilmədən zədələnə bilər (*şəkil 4.15*). Onikibarmaq bağırsağın enən hissəsi sağ tərəfdən enən çənbər bağırsağ və çənbər bağırsağın sağ (qaraciyər) ayrılığı ilə təmasdadır.

Aşağı horizontal (üçüncü) hissə 10 sm uzunluğundadır. O, L3 və ya L4 fəqərənin sağ kənarından aortanın sol tərəfinə qədər davam edir. Onikibarmaq bağırsağın aşağı horizontal hissəsi orta xətdən 5 sm sağda, III bel fəqərəsinin aşağı kənarının sağ tərəfindən, təxminən qabırğa qövsü səviyyəsindən başlayır.

O, sağ sidik axarının, sağ xaya damarlarının, bel əzələsinin, aşağı boş venanın, bel fəqərə sütununun və aortanın önündən keçərək III bel fəqərəsinin sol tərəfində sona çatır.



Şəkil 4.15. Onikibarmaq bağırsağın anatomiyası (en kəsikdə).



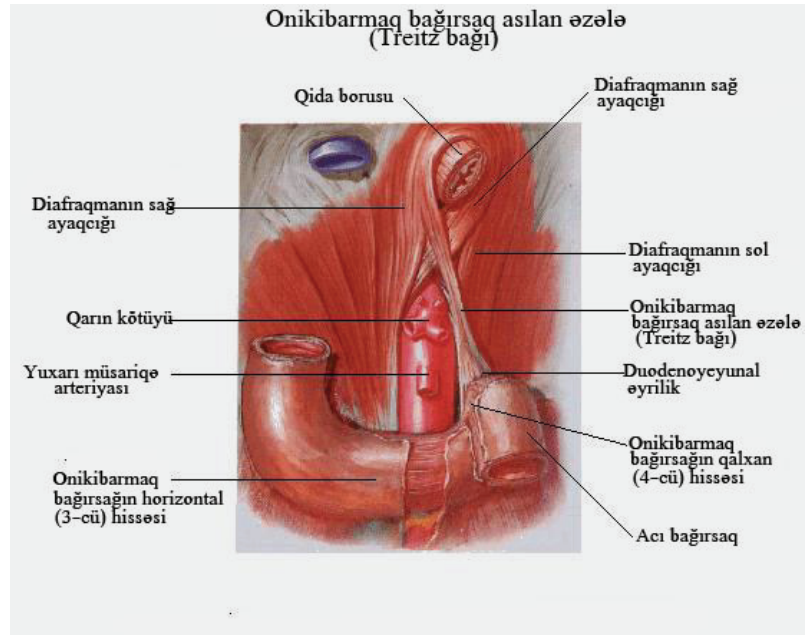
Şəkil 4.16. Onikibarmaq bağırsağın anatomiyası (öndən görünüşü)

Onikibarmaq bağırsağın köndələn çənbər bağırsağ müsariqəsindən aşağı hissəsi peritonla örtülmüşdür. O, öndə yuxarı müsariqə damarları ilə, sonuna yaxın hissədə isə nazik bağırsağ müsariqəsinin kökü ilə kəşişir (şəkil 4.16). Aşağı horizontal hissə yuxarıdan mədəaltı vəzinin başı ilə əhatə olunur. Aşağı pankreatoduodenal arteriya mədəaltı vəzi ilə onikibarmaq bağırsağ arasında əmələ gələn şırımda yerləşir. Onikibarmaq bağırsağın bu hissəsi ön və aşağı tərəfdən nazik bağırsaqlarla—əsasən acı bağırsaqla təmasdadır.

Qalxan (dördüncü) hissə 2,5 sm uzunluğundadır. O, aortanın sol tərəfindən II bel fəqərəsinin yuxarı kənarına qədər uzanır. Onikibarmaq bağırsağın dördüncü və ya qalxan hissəsi çəp olaraq yuxarı tərəfə istiqamətlənir. O, II bel fəqərəsindən solda, köndələn çənbər bağırsağ müsariqəsinin kökü səviyyəsində duodenoyeyunal birləşmədə sona çatır. Bu birləşmə IX qabırğa qığırdağının ucundan bir qədər içəri tərəfə və 4 sm aşağıda meydana çıxır. Qalxan hissə arxadan sol simpatik kötük, bel özələsi, sol böyrək və xaya damarları ilə təmasdadır. Onun sonu aşağı müsariqə damarlarının terminal hissəsinə, sol sidik axarına və sol böyrəyə çox yaxın yerləşir. Müsariqə kökünün yuxarı tərəfi də burada tamamlanır. Duodenoyeyunal birləşmə (əyrilik) dorzal müsariqənin qalığı olan və diafraqmanın sağ ayaqcığından duodenoyeyunal əyriliyə qədər uzanan *Treitz* bağından asılır (şəkil 4.17). Bu əyrilik nazik bağırsaqdakı keçməməzliyin yerini axtarmaq və qastroeyunoanastomoz üçün acı bağırsağın yuxarı ilgəyinin tapılmasında mühüm rol oynayır. Laparotomiya zamanı o, əli köndələn çənbər bağırsağ müsariqəsindən aşağı salaraq nazik bağırsağ ilgəklərini palpasiya etməklə qarının arxa divarına və onurğa sütununun sol tərəfinə doğru—fiksə olunmuş əyrilik təyin edilənə qədər davam etdirilməklə tapıla bilər.

Onikibarmaq bağırsağın qan təchizati. Arteriyalar. Onikibarmaq bağırsağın başlanğıc (birinci) hissəsi supraduodenal arteriya və ümumi qaraciyər arteriyasından başlanğıc götürən gastroduodenal arteriyanın şəxəsi olan *arxa yuxarı pankreatoduodenal arteriya* ilə təchiz olunur

(şəkil 4.18-19). Bir çox hallarda onikibarmaq bağırsağın başlanğıc 1 sm hissəsi əlavə olaraq *sağ mədə arteriyasının şaxələri* ilə də təchiz olunur.



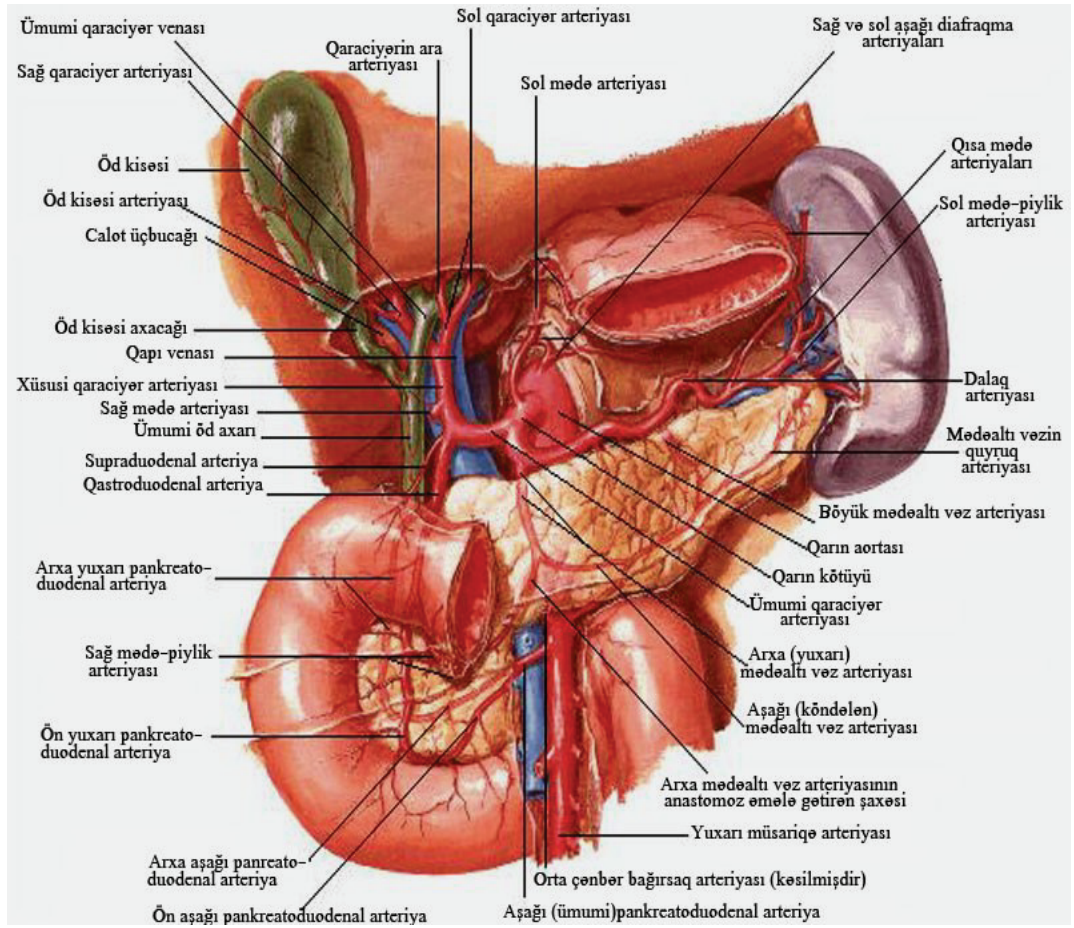
Şəkil 4.17. Duodenoyeyunal birləşmə (əyrilik) Treitz bağından asılır

Bəzi hallarda onikibarmaq bağırsağın yuxarı və arxa tərəflərində ayrıca kiçik şaxələr görünür ki, bunları da müvafiq olaraq *supraduodenal* və *retroduodenal* adlandırılır. Onların hər biri buraya ayrılıqda və ya müxtəlif kombinasiyalarla daxil ola bilər. Ona görə də *retroduodenal* termini əsas etibarilə onikibarmaq bağırsağın ikinci hissəsini və pankreas başını vaskulyarizə edən arxa yuxarı pankreatoduodenal şaxəyə sinonim kimi işlədilməməlidir. *Nomina Anatomica* (6th ed.) da *supraduodenal*, *retroduodenal* və arxa yuxarı pankreatoduodenal şaxələrə ayrıca yanaşmanı məsləhət görür; qeyd etmək lazımdır ki, *supraduodenal* arteriyaya bir çox hallarda rast gəlinmir. *Supraduodenal*, *retroduodenal* və arxa yuxarı pankreatoduodenal şaxələrə başlanğıc verdikdən sonra mədə-onikibarmaq (qastroduodenal) arteriya onikibarmaq bağırsağın başlanğıc hissəsi və pankreasın başının arası ilə aşağı enir. O, sağ mədə-piylik arteriyası və ön yuxarı pankreatoduodenal arteriyaya başlanğıc verərək sona çatır. Onikibarmaq bağırsağın yerdə qalan üç şöbəsi *ön və arxa arterial qövs*lərlə təchiz olunur. Bu qövslərdən mədəaltı vəzi və onikibarmaq bağırsağ şaxələri ayrılır. Onikibarmaq bağırsağı bilavasitə təchiz edən bu şaxələrə *düz arteriyalar* deyilir. Pankreatoduodenal arterial qövsü 4 arteriya hesabına formalaşır (şəkil 4.18-4.20):

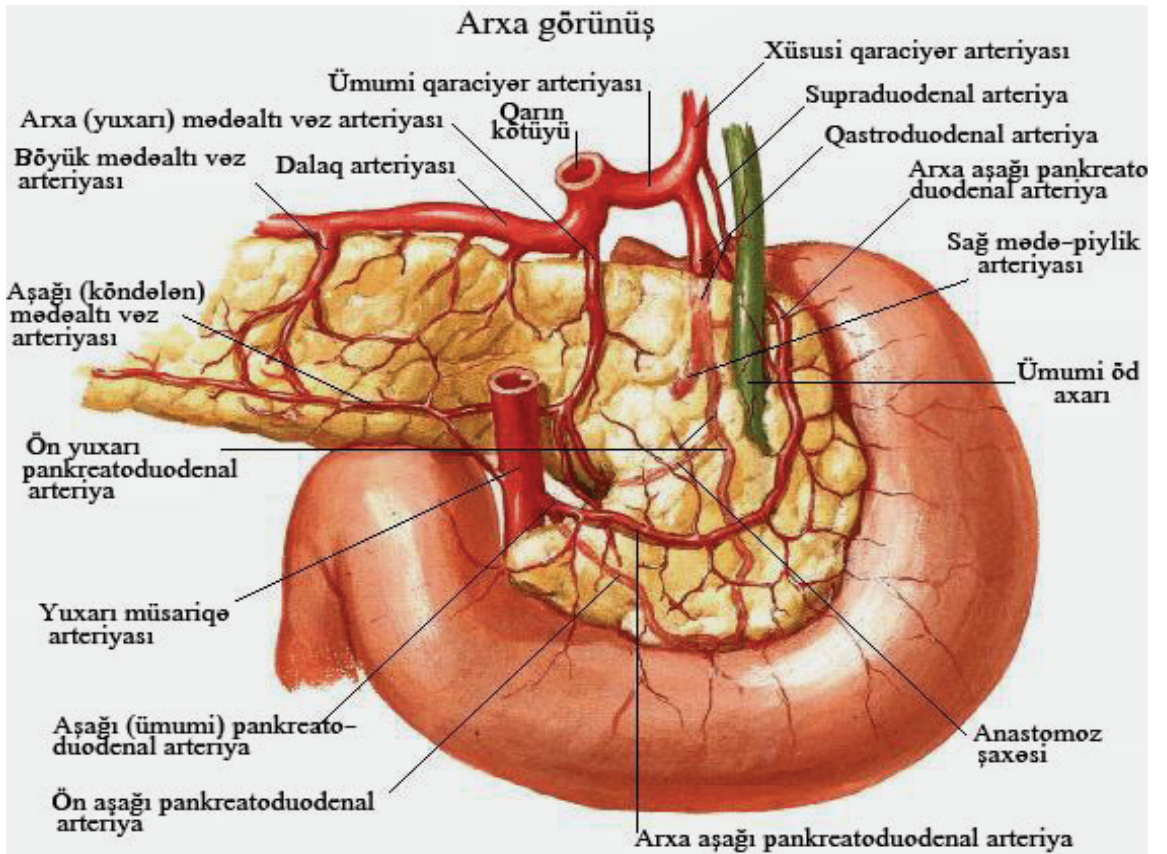
1. *Ön yuxarı pankreatoduodenal arteriyalar*. Onlar adətən 2 ədəd olur və mədəaltı vəzinin ön səthində *qastroduodenal* arteriyadan ayrılır.

2. *Arxa yuxarı pankreatoduodenal (retroduodenal) arteriyalar* adətən ümumi öd axarının ön tərəfindən keçir. Bu arteriya sonradan axarın sağ və arxa tərəfinə keçir və mədəaltı vəzinin başına tərəf enir. *Retroduodenal* arteriyanın bəzi şaxələri aşağıda aşağı pankreatoduodenal arteriyanın arxa şaxələri ilə anastomozlaşır.

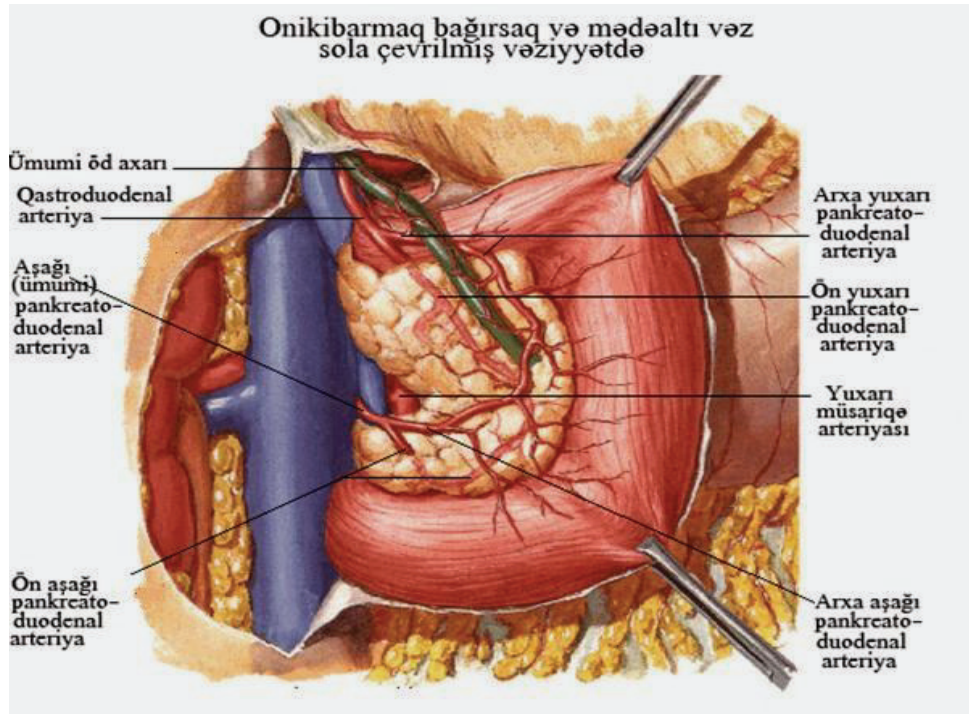
3 və 4. *Ön aşağı və arxa aşağı pankreatoduodenal arteriyalar* ayrılıqda yuxarı müsariqə arteriyasından və ya onun ilk yeyunal şaxəsindən başlanğıc götürür. Qan bu damardan onikibarmaq bağırsağa *pankreatoduodenal arterial qövsün düz arteriyaları* vasitəsilə çatır. Əvvəlcə xarici əzələ qatını qanla təchiz edərək selikaltı qatda geniş kələf əmələ gətirir; ondan çıxan arteriyalar selikli qişanın əzələ qatını deşərək xovların epitel qatının altında ikinci kələfi formalaşdırır. Cərrah bu iki arterial qövsdən *yalnız birini*—yuxarı və ya aşağı arterial qövsü bağladığına əmin olmalıdır.



Şəkil 4.18. Onikibarmaq bağırsağın arterial təchizatı (ön görünüş)



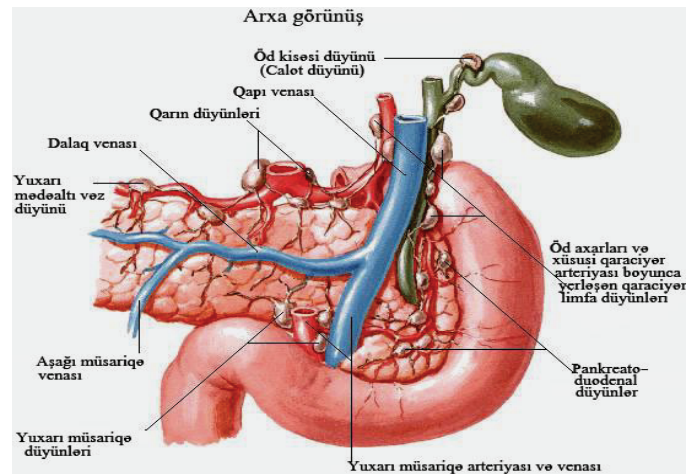
Şəkil 4.19. Onikibarmaq bağırsağın arterial təchizatı (arxa görünüş)



Şəkil 4.20. Onikibarmaq bağırsağın arterial təchizatı (onikibarmaq bağırsağ və mədəaltı vəz sola çevrilmiş vəziyyətdə)

Onikibarmaq bağırsağın venaları. Onikibarmaq bağırsağın *başlanğıc şöbəsinin aşağı hissəsinin və pilorik hissənin venaları* adətən *sağ mədə-piylik venasına* açılır; onlar *infrapilorik* venalardır. Onikibarmaq bağırsağın *başlanğıc şöbəsinin yuxarı hissəsinin venaları* isə *suprapilorik* venalara açılır. Suprapilorik venalar isə qapı venasına və ya arxa yuxarı pankreatoduodenal venaya açılır. İnfrapilorik və suprapilorik venalar arasındakı anastomozlar onikibarmaq bağırsağı əhatə edir. Bunlardan birinin *pilorus*-un yerini göstərdiyi qeyd olunur (*Meyo*-nun pre-pilorik venası). Lakin bu sabit göstərici deyildir.

Limfa damarları. Onikibarmaq bağırsağ limfa damarları ilə zəngin təchiz olunmuşdur. Onlar öz başlanğıcını selikli qişanın hər bir xovundan götürür. Bu damarlar xüsusi səfhədə kələf əmələ gətirir. Onlardan çıxan limfa damarları selikli qişanın əzələ səfhəsini deşərək ikinci selikaltı kələfi formalaşdırır. Digər limfatik kələf isə onikibarmaq bağırsağın əzələ qişasının boylama və dairəvi əzələ qatları arasında yerləşir. Toplayıcı limfa damarları onikibarmaq bağırsağın ön və arxa divarlarının üzəri ilə kiçik əyrilik tərəfə gedərək ön və arxa pankreatoduodenal limfa düyünlərinə açılır. Ön ekstramural toplayıcı limfa axarları mədəaltı vəzinin önündəki limfa düyünlərinə, arxa axarlar isə mədəaltı vəzinin başının arxasındakı limfa düyünlərinə açılır (şəkil 4.21).



Şəkil 4.21. Pankreatoduodenal şöbənin limfa düyünləri (arxa görünüş)

Onikibarmaq bağırsağın innervasiyası. Onikibarmaq bağırsağ vegetativ sinirlərlə innervasiya olunur. Onun sinir təchizatı *xarici və daxili (enterik)* olmaqla iki yerə bölünür. Onikibarmaq bağırsağın divarında mədə-bağırsağ traktının yaxşı məlum olan və lifləri vasitəsilə bir-biri ilə

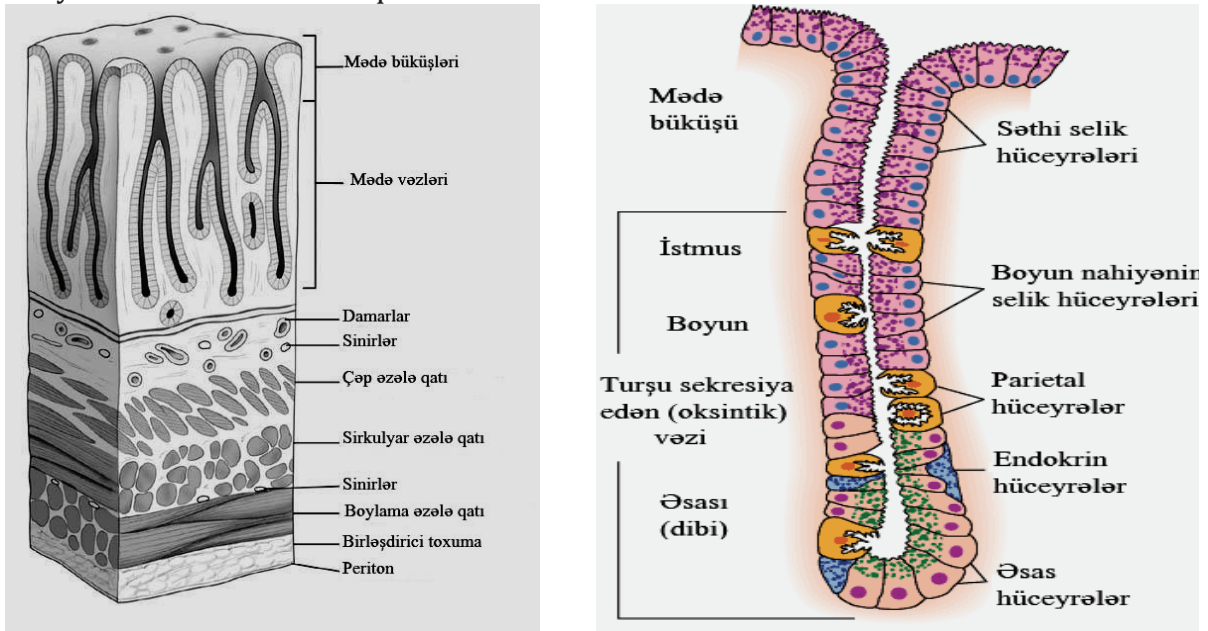
birdən neyronlar qrupundan təşkil olunan *iki sinir kələfi* yerləşir. Kələflərdən biri (*Meissner*) *selikaltı qatda*, digəri (*Auerbach*) *isə boylama və dairəvi əzələ qatları arasındakı* birləşdirici toxumada yerləşir (*şəkil 4.23*). Kələf daxilindəki bəzi sinir hüceyrələrinin cismi və çıxıntıları postqanqlionar parasimpatik sinirlərə daxildir. Aparılan bir sıra tədqiqatlara əsasən müəyyən edilmişdir ki, onlar 1) müxtəlif tip sensor reseptorlardan alınan məlumatları təhlil edir; 2) sinir impulslarını sinaptik komplekslərə və 3) ara birləşdirici neyronlara ötürür.

Kələfdəki preqanqlionar parasimpatik sinir lifləri azan sinir vasitəsilə daşınır. Qarın və yuxarı müsariqə qanqlionlarındakı sinir hüceyrələrindən daxil olan postqanqlionar simpatik sinir lifləri isə T6-T12 səviyyəsindəki simpatik zəncir və ya daxili orqanlar sinirinə məxsus olur. Daxili və ya enterik innervasiya *Meissner və Auerbach* sinir kələfləri vasitəsilə həyata keçirilir. Bu kələf daxilində yerləşən sinir hüceyrələrindən çıxan çıxıntılar saya əzələ hüceyrələri, sekretor hüceyrələr, absorbtiv hüceyrələr kimi hədəf hüceyrələri innervasiya edir.

MƏDƏ VƏ ONİKİBARMAQ BAĞIRSAĞIN HİSTOLOJİ QURULUŞU

Mədənin histoloji quruluşu. Mədənin selikli qişası selik ifraz edən hüceyrələrlə örtülmüşdür. Selikli qişanın əzələ qatına qədər genişlənən mədə vəziləri selikli qişanın səthindəki mədə büküşlərinə açılır. Mədə vəzilərində *5 tip epitelial hüceyrələrə* rast gəlinir (*şəkil 4.22*): selik və bikarbonatlar hasil edən *səthi selik hüceyrələri* və vəzinin boyun nahiyəsinin *selik hüceyrələri*; H^+ ionları və Kaslin daxili faktorunu hasil edən *parietal (oksintik) hüceyrələr*; pepsinogen hasil edən *əsas hüceyrələr* və *endokrin hüceyrələr* (enteroxromaffinə bənzər hüceyrələr (ECL)). ECL hüceyrələr mədə vəzlərindəki endokrin hüceyrələrin 35%-ni təşkil edir və mədənin turşu hasil edən ümumi mediatorunu—histamini hasil edir. Mədə vəzilərini əhatə edən stroma xüsusi səfhəni əmələ gətirir. Qastrit zamanı xüsusi səfhəyə iltihabi qan hüceyrələri toplanır. Xüsusi əzələ qişası üç sayə əzələ qatından ibarətdir: *daxili çəp, orta sirkulyar və xarici boylama qat* (*şəkil 4.22*). Qida borusundan fərqli olaraq mədədə yaxşı inkişaf etmiş seroz qişa vardır.

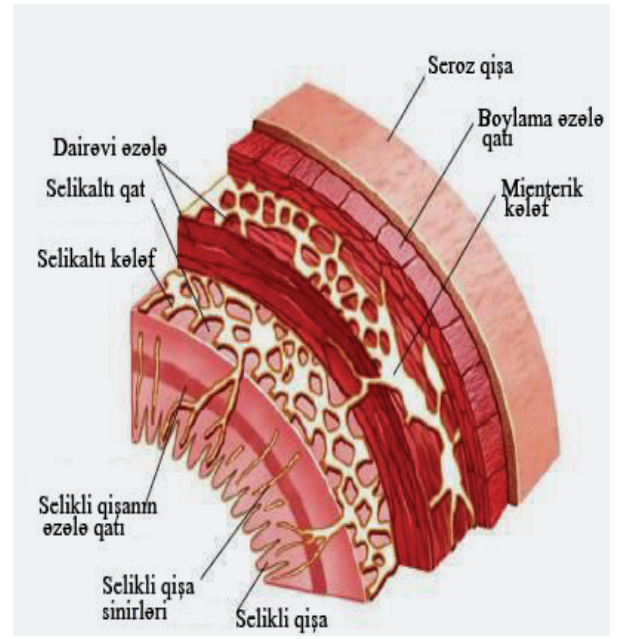
Onikibarmaq bağırsağın histoloji quruluşu. Onikibarmaq bağırsağın divarı dörd qatdan ibarətdir: xarici periton və ya seroz qişa, boylama və dairəvi əzələ qatlarından təşkil olunmuş əzələ qişası, selikaltı qat və mənfəzi örtən selikli qişa (*şəkil 4.23*). Onikibarmaq bağırsağın arxa və bayır divarlara retroperitoneal olduğundan periton və ya seroz qişadan mərhumdur. Seroz qişa peritondan əmələ gəlmişdir. O, bazal membranın üzərini örtən birqat mezotel hüceyrələrindən təşkil olunmuşdur. Səyə əzələ liflərinin iki qatda yerləşməsi əzələ qişasını iki qata—boylama və dairəvi əzələ qatına bölür.



Şəkil 4.22. Mədənin histoloji quruluşu və epitel qişasını təşkil edən hüceyrələr

Yuxarıda qeyd olunduğu kimi, *Auerbach* kələfi bu qatlar arasında, *Meissner* kələfi isə kiçik qan damarları və limfa damarları ilə zəngin selikaltı qatda yerləşir (şəkil 4.23). Selikaltı qatda məməli heyvanların onikibarmaq bağırsağı üçün xarakterik sayılan histoloji əlavələr aşkar edilir. Bunlara *Brunner* vəziləri aiddir; onlar kiçik sekretor axacaqları vasitəsilə *Lieberkuhn kriptlərinə* açılırlar. *Brunner* vəzlərinin sekreti özlü, qələvi xarakterli (pH 8,2-9,3) və şəffafdır. Bu seliyəbənzər, özlü və qələvi xarakterli sekretin onikibarmaq bağırsağın selikli qişasını turş mədə şirəsinin korroziv təsirindən qoruması güman edilir. Onikibarmaq bağırsağın selikli qişasında onun selikli qişa səthini artıran barmağabənzər artımlar və ya xovlar vardır. Epiteli örtən silindrik hüceyrələr arasında həm selik və hidrokarbonat hasil edən səthi hüceyrələr, həm də absorbtiv hüceyrələr vardır. Selikli qişa üç qata bölünür: ən dərin qat sayılan selikli qişanın əzələ səfhəsi, orta xüsusi səfhə və birqat silindrik hüceyrələrdən təşkil olunan, bütün kriptləri və xovları örtən epitel qatı. Kript epitelinin əsas funksiyalarına aşağıdakılar daxildir:

1. hüceyrələri yeniləri ilə əvəz etməsi;
2. ekzokrin, endokrin, şirə və ion sekresiyası;
3. duzların, suyun və spesifik qida məhsullarının sorulması.



Şəkil 4.23. Onikibarmaq bağırin sinir kələfləri

Selikli qişa üç qata bölünür: ən dərin qat sayılan selikli qişanın əzələ səfhəsi, orta xüsusi səfhə və birqat silindrik hüceyrələrdən təşkil olunan, bütün kriptləri və xovları örtən epitel qatı. Kript epitelinin əsas funksiyalarına aşağıdakılar daxildir:

MƏDƏ VƏ ONİKİBARMAQ BAĞIRSAĞIN PEPTİDLƏRİ

Mədə sinirlərində və selikli qişanın endokrin hüceyrələrində bir sıra bioloji aktiv peptidlər vardır. Bunlara gastrin, somatostatin, gastrin-rilizinq peptid, vazoaaktiv intestinal peptid (VIP), P-substansiyası, qlükaqon və s. daxildir. Xəstəliyin əmələ gəlməsi və klinik cərrahiyyə baxımından iki peptid – gastrin və somatostatin mühüm əhəmiyyət kəsb edir.

Qastrin. Qastrinin sintezi, sekresiyası və təsiri ətraflı öyrənilmişdir. Qastrinin sekresiyasında ən vacib stimulyator rolunu qida oynayır. Zülalların mədə daxili proteolizi nəticəsində əmələ gələn kiçik peptid fraqmentləri və aminturşular qastrinin sekresiyasında mühüm rol oynayır. Qidanın parçalanması nəticəsində əmələ gələn aminturşular qastrin hüceyrələrinə daxil olaraq orada dekarboksilləşdirici fermentlərin təsirindən aminlərə çevrilir. Hüceyrədaxili aminlər qastrinin sekresiyasına təkan verir. Hüceyrədaxili aminlərin səviyyəsini yüksəldən amillər qastrinin sekresiyasını artırır və əksinə aminturşuların qastrin hüceyrələrinə daxil olmasını ləngidən amillər isə onun sekresiyasını azaldır. Qidalanma nəticəsində mədənin genişlənməsi xolinergik neyronları aktivləşdirir və qastrinin sekresiyasını stimule edir. Mədə möhtəviyyatdan azad olduqda və genişlənmə azaldıqda VIP-ə malik neyronlar aktivləşir ki, bu da somatostatinin sekresiyasını stimule edir və beləliklə, qastrinin sekresiyası zəifləyir. Mədənin mənfəzində pH-ın səviyyəsi də qastrinin sekresiyasına güclü təsir göstərir. Qidalanmanın ardınca mədədə pH-3-dən aşağı endikdə qastrinin sekresiyası ləngiyir. Əksinə mədədaxili pH-ın 3-dən yuxarı olması qəbul olunmuş protein və aminturşularla yanaşı qastrinin sekresiyasını artırır. Xroniki axlorhidriya törədən pernisiyoz anemiya və atrofik qastritlər qidalanmaya sürətli hiperqastrinemiya ilə cavab verirlər. Mədənin turşuluğunun artması ilə selikli qişada somatostatinin sekresiyası artır və bu peptid mədə daxilində pH aşağı endikdə qastrinin

sekresiyasını tormozlayır. Azan sinir qastrinin sekresiyasına həm stimüləedici, həm də tormozlayıcı təsir göstərir. İnsanlarda qastrinin azan sinirin təsirindən asılı olan sekresiyası insulinin təsirindən yaranan hipoqlikemiya, azan siniri stimülə edən qamma-aminoyağ turşusu qəbul etməklə törədilə bilər. Azan sinirin bu stimüləedici effektinin əksinə olaraq, vaqotomiyanın ardınca hiperqastrinemiyanın müşahidə olunması azan sinirin qastrinin sekresiyasına təsirinin olmasını güman etməyə imkan verir. Xolinergik sinirlər qastrin hüceyrələrini (G-hüceyrələri) birbaşa stimülə etməklə qastrinin sekresiyasını artırır. Somatostatinin sekresiyası azaldıqda xolinergik neyronlar qastrinin sekresiyasını dolayı yolla stimülə edir. Qastrin-rilizinq peptidə malik olan neyronlar qastrinin sekresiyasını birbaşa stimülə edir və somatostatinin sekresiyasını tormozlayır. Əksinə, VIP-ə malik sinirlər somatostatinin sekresiyasını stimülə edir və buna görə də qastrin sekresiyası aşağı səviyyədə tənzimlənir. Adrenergik stimulyasiya da qastrinin sekresiyasını artırır.

Qastrin mədənin parietal hüceyrələrindən turşu sekresiyasını artırmaqla yanaşı həm də mədə-bağırsaq traktının selikli qişasının inkişafında mühüm fizioloji təsirə malikdir. Turşu hasil edən oksintik selikli qişa qastrinin trofiki təsirinə xüsusilə həssas olsa da, onikibarmaq bağırsağ, yoğun bağırsağ və mədəaltı vəzinin parenximası da onun təsirinə müəyyən dərəcədə məruz qalır. Heyvanlarda antrumektomiya hesabına endogen qastrinin xaric edilməsi selikli qişanın atrofiyası ilə nəticələnir. Selikli qişanın hipoplaziyası ekzogen qastrin yeritməklə aradan qaldırılabilir. Yenidoğulmuşlarda selikli qişanın qastrin reseptorları zəif inkişaf etdiyindən qastrin selikli qişanın trofikasına təsir göstərmir. Selikli qişa reseptorlarının inkişafı südün kəsilməsi dövründə başlayır və hormonun trofik effekti özünü göstərməyə başlayır. Qastrinin təsirindən selikli qişanın inkişafı bərk halda qida kütlələrinin olmasından asılıdır. Selikli qişanın inkişafının stimülə olunmasında qastrinin tərkibindəki 17-ci və 34-cü aminturşular mühüm rol oynayır. Zollinger-Ellison sindromunda olduğu kimi, qastrinin səviyyəsinin yüksəlməsi ilə müşayiət olunan hallar mədənin selikli qişasının hipertrofiyası ilə nəticələnir. Vaqotomiyanın ardınca qanda sirkulyasiya edən qastrinin səviyyəsinin zəif yüksəlməsi halları selikli qişanın hipertrofiyası ilə nəticələnir.

Somatostatin. Somatostatin də qastrin kimi mədənin fiziologiyasında mühüm rol oynayır. Bundan əlavə somatostatin və onun bioloji aktiv analoqları həzm sisteminin xəstəliklərinin müalicəsində və mədə-bağırsaq traktının cərrahiyyəsində vacib terapevtik rol oynayır. Somatostatin ilk dəfə hipotalamus toxumasından alınmış və boyatma hormonunun sekresiyasını ləngitdiyinə görə ona bu ad verilmişdir. Bu peptid mərkəzi və periferik sinir sisteminin neyronlarında, endokrin hüceyrələrdə, mədəaltı vəzidə, mədə və bağırsaqlarda aşkar edilir. Mədədə somatostatinin sekresiyası mənfəzdən daxil olan qıcıqlara, hormonal və sinir impulslarına cavab olaraq meydana çıxır. Mədə daxilində turşuluğun artması somatostatinin sekresiyasının artması ilə müşayiət olunur. Mədənin pH-ı yüksəldikcə, somatostatinin sekresiyası azalır. Qastrin, xolesistokinin və sekretin də daxil olmaqla mədədə somatostatin hasil etmək üçün bir sıra peptidlər eksperimental olaraq sınaqdan keçirilmişdir. Beta-adrenergik aqonistlərin də somatostatinin sekresiyasını artırması müəyyən edilmişdir. Əksinə, azan sinirin elektrik stimulyasiyası somatostatinin hasilatını ləngidir. Əks-əlaqə mexanizmi üzrə qastrin də somatostatinin sekresiyasını ləngidir.

Somatostatinin ən vacib funksiyasına turşu sekresiyası və qastrinin hasilatını tənzimləməsi aiddir. Mədə turşusunun sekresiyasında qanda dövr edən somatostatin, qastrinin sekresiyasında isə lokal hasil olan somatostatin vacib rol oynayır. Heyvanlarda mədənin antral şöbəsində və onikibarmaq bağırsaqda turşuluğun artması qanda dövr edən somatostatinin də səviyyəsinin artması ilə müşayiət olunur. Qanda dövr edən somatostatinin miqdarının artması isə mədədə turşu sekresiyasının azalması ilə nəticələnir. Ekzogen somatostatin infuziyası da mədədə turşu sekresiyasını tormozlayır. İnsanların qanında somatostatinin turşu sekresiyasını ləngidə bilən konsentrasiyasının yaradılması qanda dövr edən qastrinin səviyyəsinə təsir etmir; bu da onun yalnız mədə dibinin turşu hasil edən selikli qişasına təsir etdiyini göstərir. Somatostatinin qastrinin sekresiyasını stimülə etmə mexanizmləri haqqındakı fikirlər ziddiyyətlidir.

Somatostatinin qastrin sekresiyasına təsirinin selikli qışa daxili mexanizmlərlə həyata keçməsi güman olunur. Mədənin antral hissəsindəki somatostatin hüceyrələri ultrastruktural müayinələrlə öyrənilmişdir. Bu təsir uzun sitoplazmatik proses olub antral şöbənin qastrin hüceyrələri ilə sıx təması vasitəsilə həyata keçir. Hüceyrələrin təmas sahəsində somatostatinin olması onu göstərir ki, somatostatin qastrin hüceyrələrinin fəaliyyətinə lokal olaraq hasil olan peptidlər vasitəsilə təsir göstərir. Somatostatin diffuziya və ya lokal qan cərəyanı ilə də qonşu qastrin hüceyrələrinə çata bilər. Bir sıra tədqiqatlara əsasən müəyyən edilmişdir ki, somatostatin və qastrinin sekresiyası resiprok (çarpaz) olsa da funksionaldır. Məsələn, anesteziya altında olan heyvanlarda mədənin pH-da yüksəlmə və ya qida qəbulu antral qan cərəyanında qastrinin səviyyəsinin artması və somatostatinin səviyyəsinin isə azalması ilə müşayiət olunur. Xolinergik maddələr qastrinin sekresiyasını artırdığı halda, somatostatinin sekresiyasını ləngidir. Prostoqlandin E₂ isə əksinə, somatostatinin səviyyəsini yüksəldir, qastrinin sekresiyasını ləngidir. Bu və buna oxşar digər tədqiqatlara əsasən müəyyən edilmişdir ki, somatostatinin sekresiyasının artması həmişə qastrinin sekresiyasının azalması ilə müşayiət olunur. Somatostatinin antral qastrin hüceyrələrindən (G-hüceyrələrindən) qastrinin sekresiyasını ləngitməsinin hüceyrəvi mexanizmləri hələ tam aydınlaşdırılmamış qalır.

Epidermal inkişaf faktoru (EİF). Epidermal inkişaf faktoru 53 aminturşudan təşkil olunmuş peptiddir. O, ağız suyu və *Brunner* vəzilərində sintez olunaraq həzm traktına sekresiya olunur. EİF mədə və onikibarmaq bağırsağın epitel hüceyrələrinin proliferasiyasını stimulə edir. EİF hüceyrələrin proliferasiyasını tirozinkinaza fermenti ilə transmembran reseptorlara təsir etməklə törədir. EİF-un angiogeneza təsir etməsi barədə məlumatlar vardır. Bu peptid həmçinin insanlarda mədənin turşu sekresiyasını zəiflədir. Hüceyrələrin proliferasiyasını və yaraların sağalmasını stimulə etmə qabiliyyəti olduğundan EİF-in mədə və onikibarmaq bağırsağın selikli qişasının bərpa olunmasında rol oynaması güman olunur.

MƏDƏ VƏ ONİKİBARMAQ BAĞIRSAĞIN FİZİOLOGİYASI

Ekzokrin sekresiya. Turşu sekresiyasının tənzimlənməsi. Turşu sekresiyası *sinir, endokrin və parakrin* mexanizmlərlə tənzimlənir.

Sinir mexanizmləri. Turşu sekresiyasının stimulə olunma və tormozlanma baxımından tənzimlənməsində azan sinir mərkəzi rol oynayır.

Turşu sekresiyasının azan sinirlə stimulyasiyası. Mərkəzi mexanizmlər. Qida barəsində düşünmə, onun görünüşü və ya qoxusu uzunsov beyin nüvələrini və ardınca azan sinirin dorzal hərəkəti nüvələrini (DHN) stimulə edir. DHN tirotropin-rilizinq hormonunun hasil olması vasitəsilə aktivləşir. DHN-in aktivləşməsi öz növbəsində afferent azan sinir liflərini stimulə edir.

Periferik mexanizmlər. Turşu sekresiyasının azan sinirlə stimulyasiyası aşağıda qeyd olunan bir neçə periferik mexanizmləri fəaliyyətə gətirir:

1. Sinir uclarından asetilxolinin ifrazı parietal hüceyrələri birbaşa stimulə edir. Asetilxolin parietal hüceyrələrdəki M₃ reseptorlara birləşir və nəticədə fosfolipaza C-nin aktivləşməsi, kalsiumun konsentrasiyasının artması, parietal hüceyrənin apikal səthində H⁺/K⁺ATF-azanın (proton nasosunun) fəaliyyətə keçməsi və H⁺ ionlarının sekresiyası baş verir;

2. Enterokromaffinə bənzər hüceyrələrin (ECL) xolinergik stimulyasiyası və bunun nəticəsində hasil olan histaminin parietal hüceyrələrdəki H₂-histamin reseptorlarla birləşməsi və parietal hüceyrələrin stimulə olunması;

3. D hüceyrələrdən (somatostatin hüceyrələrindən) somatostatin hasilatının tormozlanması parietal, enterokromaffinə bənzər (ECL) və qastrin (G-) hüceyrələrinin «dizinhibisiyası» ilə nəticələnir.

4. Qastrin-rilizinq peptidə malik olan postqanqlionar sinirlər vasitəsilə G-hüceyrələrin (qastrin hüceyrələrinin) stimulyasiyası və antral şöbədə qastrinin sekresiyası;

5. Mədənin genişlənməsi hesabına vazovaqal reflekslərin və qısa mədə reflekslərinin aktivləşməsi.

Azan sinirin tormozlayıcı mexanizmi. Azan sinirin stimula olunması VIP, neuropeptid Y, P substansiyası da daxil olmaqla bir neçə peptidergik tormozlayıcı mexanizmlərin aktivləşməsi ilə nəticələnir. Azan sinirin tormozlayıcı tənzimləmə mexanizmi parietal hüceyrələrə nisbətən G-hüceyrələrdə daha aydın təzahür edir.

Humoral mexanizmlər. Turşu sekresiyasının stimula olunması. Mədədə turşu sekresiyasına cavabdeh olan əsas humoral vasitələr, qeyd edildiyi kimi, histamin və qastrindir. Asetilxolin və qastrinin parietal hüceyrələrə M₃ və xolesistokinin-B reseptorları vasitəsilə birbaşa təsir etmələrinə baxmayaraq, histamin həm azan sinirdən, həm də qastrindən asılı olan turşu sekresiyası üçün əsas son mexanizm kimi fəaliyyət göstərir. Histamin parakrin maddədir və ECL-hüceyrələrdə əmələ gəlir. ECL-hüceyrələrdə asetilxolin, qastrin və somatostatin reseptorları vardır. ECL-hüceyrələrdən xaric olan histamin parietal hüceyrələrə diffuziya edərək H₂- histamin reseptorlarla birləşir və adenilatsiklazanı aktivləşdirməklə turşu sekresiyasını stimula edir.

Turşu sekresiyasının tormozlanması. Mədənin antral şöbəsində turşuluğun artması qastrin sekresiyasını ləngidən və somatostatinin hasilatını artıran ən vacib mexanizm hesab olunur. Somatostatin G-hüceyrələrə təsir edərək qastrinin sekresiyasını tormozlayır.

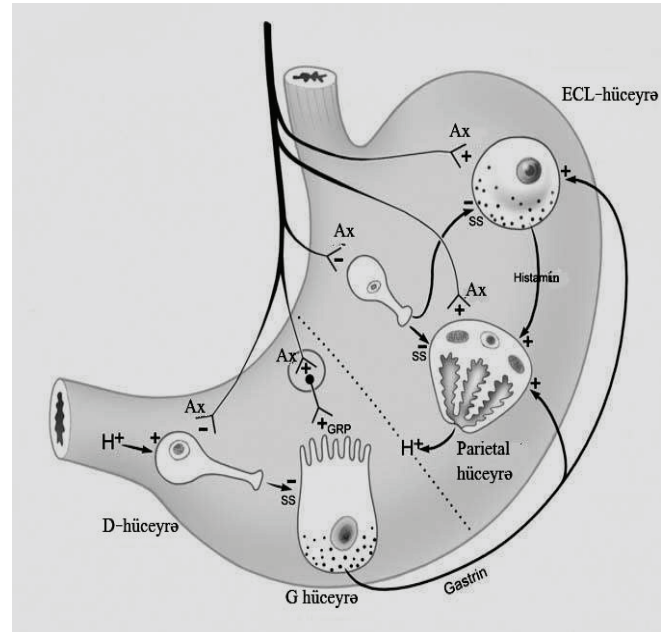
Oksintik selikli qişada somatostatinin sekresiyası. Oksintik selikli qişanın D-hüceyrələrində sintez olunan somatostatin parietal hüceyrələrə birbaşa və ya ECL-hüceyrələr vasitəsilə dolayı yolla təsir etməklə turşu sekresiyasını tormozlayır (şəkil 4.24).

İntestinal tormozlayıcı mexanizmlər (entero-qastronlar). Onikibarmaq bağırsağa yağların və turşunun daxil olması bəziləri məlum, digərləri isə naməlum olan tormozlayıcı maddələrin hasil olmasına səbəb olur. Nazik bağırsaqlardan xaric olan məlum peptidlərə xolesistokinin, sekretin, VIP, somatostatin və enteroqlükaqon daxildir.

Bağırsaqlara qlükozanın infuziyası da mədənin tormozlayıcı peptidlərinin sekresiyasını artırır.

Pepsinogen sekresiyasının tənzimlənməsi. Pepsinogen mədənin selikli qişasının əsas hüceyrələrindən sekresiya olunan proenzimdir. Yeddi tipi olan pepsinogen iki qrupda təsnif olunur. Pepsinogen turşunun təsirindən aktiv ferment olan pepsinə çevrilir. I qrup pepsinogenlər üçün optimal pH 1,5-2, II qrup pepsinogenlər üçün isə bu göstərici 3,2 təşkil edir. Pepsin əmələ gələn kimi o, pepsinogenin pepsinə çevrilməsini autokatalizə edir. Pepsinin əsas funksiyası proteinlərin həzmindən ibarətdir. Pepsin proteinləri hidrolizə uğradaraq kiçik protein fraqmentlərinə və bəzi aminturşulara qədər parçalayır. Proteinlərin aminturşulara qədər son parçalanması mədəaltı vəz fermentlərinin təsiri altında baş verir.

In vivo şəraitində pepsinin sekresiyasının ilkin tənzimlənməsi xolinergik nəzarət altında olur. Azan sinirin stimula olunması və mədənin genişlənməsi asetilxolinin sekresiyasını artırır ki, o da öz növbəsində M₃ xolinergik reseptorları aktivləşdirmək hesabına əsas hüceyrələri stimula edir. Histamin də həmçinin mədənin mənfəzində pepsinogenin sekresiyasının artmasına gətirib çıxarır. Qastrin və sekretin də pepsinogenin sekresiyasını stimula edir, lakin pepsinogenin hormonlar vasitəsilə stimulyasiyası xolinergik mexanizmlər qədər əhəmiyyət kəsb etmir.



Şəkil 4.24. Sinir və endokrin amillərin turşu sekresiyası ilə qarşılıqlı əlaqəsi.

Seliyin və bikarbonatların sekresiyasının tənzimlənməsi. Həm selik, həm də bikarbonatlar mədənin selikli qişasının səthi hüceyrələrindən sekresiya olunur. Selik daimi olaraq selik hüceyrələri tərəfindən sekresiya olunur və asetilxolin, beta-adrenergik maddələr və prostaqlandinlər də daxil olmaqla bir sıra aqonistlər tərəfindən stimule olunur. Selik epitel hüceyrələrinin səthində şəffaf özlü jele şəklində olur. Bikarbonatların sekresiyası prostaqlandinlər vasitəsilə stimule olunur. Turşu və mədənin selik sekretləri ilə müqayisədə bikarbonatların sekresiyası azdır və total turşu sekresiyasının təxminən 10%-nə bərabərdir. Lakin buna baxmayaraq, bikarbonatlar mədənin selikli qişasının qorunmasında kritik rol oynayır, çünki, o selikli qişanın səthinə yaxın «qarışmayan» selikli jele qatının altına hopmuş olur. Bu strateji lokalizasiyada az miqdarda sekresiya olunan bikarbonatlar mədə hüceyrələrinin mənfəz səthindəki turşunun neytrallaşmasında mühüm rol oynayırlar. Qeyri-steroid iltihab əleyhi preparatlar prostaqlandinlərin sintezini ləngitdiyindən seliyn və bikarbonatların hasilatını tormozlayır. Onikibarmaq bağırsağın soğanağının selikli qişasında turşuluğun artması seliyn və bikarbonatların sekresiyasının artması ilə nəticələnir. Bu isə onikibarmaq bağırsaqda xoranın əmələ gəlməsinin qarşısını alan vacib mexanizm hesab olunur.

Daxili faktorun sekresiyasının tənzimlənməsi. Daxili faktor (DF) mədənin parietal hüceyrələrindən sekresiya olunur və turşu sekresiyasını stimule edən eyni maddələrin təsirindən stimule olunur. O, sonradan ağız suyu mənşəli R-proteinlərlə birləşir. Nazik bağırsaqlarda mədəaltı vəzi proteazalarının təsirindən birləşdiyi proteinlərdən ayrılır və B₁₂ vitamini ilə birləşir. Bu kompleks qalça bağırsaq hüceyrələrinə qədər nəql olunur və sonra B₁₂ vitamini plazmaya buraxılır. Başqa sözlə, DF B₁₂ vitamininin absorpsiyası üçün lazım olan qlipoproteindir. DF sekresiyasının çatmamazlığı meqaloblast anemiya ilə nəticələnir. Belə çatışmazlıq olan hallara parietal hüceyrələrin kəskin azalması və ya olmaması ilə müşayiət olunan atrofik qastrit, parietal hüceyrələrin tamamilə xaric edilməsi ilə nəticələnən gastrektomiya və ya mədənin proksimal rezeksiyası aiddir. Ona görə də gastrektomiya və ya proksimal mədə rezeksiyasından sonra xəstələr parenteral olaraq B₁₂ vitamini qəbul etməlidir.

Mədə-onikibarmaq bağırsağın selikli qişasının mühafizə mexanizmləri. Mədənin selikli qişası təxminən pH-1-ə bərabər olan davamlı turşu təsirinə məruz qalır. Çünki turşuluğun bu dərəcəsi mədənin selikli qişasının interstisial və hüceyrədaxili mühitinə nisbətən 1 milyon dəfə böyükdür. Mədənin selikli qişası bu turşu mühitdə özünü peptik zədələnmədən necə qoruyur? Mədənin selikli qişası və selikaltı qatı turşudan necə qorunur? Peptik xoranın inkişafı aqressiv faktorlarla (turşu və pepsin) qoruyucu faktorlar (aşağıda qeyd olunacaq) arasındakı balansın birincinin xeyrinə pozulması ilə izah olunur. Hətta peptik xoranın vacib törədiciyi sayılan *Helicobacter pylori* kəşf edildikdən sonra da xoranın meydana çıxmasında mədə turşusunun rolu haqqındakı fikirlər dəyişməmişdir. Ona görə də, çoxdan söylənilən «turşu yoxdur, xora da yoxdur» fikri hələ də qalır. Mühafizə mexanizmi adı altında mədə-onikibarmaq bağırsağın selikli qişasını turşu-peptik zədələnmədən qorumağa yönələn bütün elementlər birləşdirilir.

Mədənin selikli qişasının mühafizə mexanizmləri. Mənfəz faktorları. Selikli qişa səthindən və selik hasil edən vəzilərin boyun hüceyrələrindən seliyn sekresiyası və selikli qişa ilə sıx təmasda olan jeleyəbənzər selik təbəqəsi haqqında yuxarıda qeyd olunmuşdur. Bu jeleyəbənzər təbəqə ilə selikli qişanın apikal səthi arasında «qarışmayan» adlanan təbəqə yerləşir. Səthi selik hüceyrələri buraya bikarbonatları ifraz edir. Jeleyəbənzər selik təbəqəsi və bikarbonatlara malik olan qarışmayan təbəqə vacib qoruyucu mənfəz mexanizmləridir.

Selikli qişa faktorları. Apikal hüceyrə membranı. Mədənin daxili səthi ağciyərlərdə aşkar edilən surfaktant qatına analoji olan fosfolipid qatı ilə örtülmüşdür. İki təbəqəli fosfolipid qatında protonları nəql etmək qabiliyyətinə malik olan proteinlər çatışmır və buna görə də turşunun təsirinə qarşı davamlıdır.

Hüceyrəarası sıx birləşmə. Bağırsaq epitelindəki məsaməli birləşmədən fərqli olaraq, mədə epitelini sıx hüceyrəarası birləşməyə malikdir, buna görə də turşuların geriyə diffuziyasına qarşı davamlıdır.

Prostaqlandinlər. Mədənin selikli qişasında hasil olan prostaqlandinlər selik və bikarbonatların vacib tənzimləyiciləridir. Eksogen 16,16-dimetil prostaqlandin E₂-nin kiçik dozasının mədənin selikli qişasını qüvvətli turşuların, qələvilərin, alkoholun və ya istinin zədələyici təsirindən qoruması müəyyən edilmişdir. Bu fenomen sitoprotektor təsir kimi qeyd olunur. Araxidon turşusundan bir neçə tip prostaqlandin sintez olunur. E tip prostaqlandinlər G-proteinlə əlaqəli EP₃ reseptorlarına təsir etməklə turşu sekresiyasını tormozlayırlar. Qeyri-steroid iltihab əleyhi preparatlarla müalicə COX-I-in inhibisiyası hesabına araxidon turşusundan prostaqlandinlərin əmələ gəlməsini dayandırır. COX-I vasitəsilə prostaqlandinlərin əmələ gəlməsinə təsir etməmək məqsədilə son vaxtlar COX-II-ni selektiv tormozlayan qeyri-steroid iltihab əleyhi preparatlar hazırlanmışdır.

Mədənin epitel qişasının regenerasiya qabiliyyəti. Mədənin bütün selikli qişası hər 3-5 gündən bir hüceyrə regenerasiyası və hüceyrə deskvamasiyası prosesləri vasitəsilə daim yenilənir. Selikli qişanın sürətli regenerasiya qabiliyyəti eroziya və xoraların sağalma prosesində vacibdir.

Selikli qişanın əvəzlənməsi. Mədənin selikli qişasının zədələnməsinin dərhal ardınca epitel qişanın bərpa olunma qabiliyyəti vardır. Bu, *selikli qişanın əvəzlənməsi* kimi tanınır və defekti örtmək üçün zədələnmənin kənarlarından hüceyrələrin sürətli miqrasiyası prosesidir. Proses dəqiqələr içərisində başa çatır və hüceyrə proliferasiyası vasitəsilə izah oluna bilmir. Əvəzlənmənin mexanizmi məlum deyildir, lakin bazal membran proteinlərinin və epitel hüceyrələrdəki matriks reseptorları bu prosesdə iştirak edir.

Hissi sinirlər və genlə-əlaqəli kalsitonin peptidi. Mədədəki əksər hissi sinirlər genlə-əlaqəli kalsitonin peptidinə (GƏKP) və P substansiyasına malik kiçik diametrlili C-liflərindən ibarətdir. İstiotda (bibərdə) olan hissi neyrotoksin—kapsaisin mədədəki hissi neyronlardan genlə-əlaqəli kalsitonin peptidini hasil etdirmək qabiliyyətinə malikdir. Genlə-əlaqəli kalsitonin peptidinin sekresiyasının xoranın əmələ gəlməsinə qoruyucu təsir göstərməsi və selikli qişanın əvəzlənməsinə təkan verməsi müəyyən edilmişdir. Genlə-əlaqəli kalsitonin peptidinin və ona malik neyronların protektiv təsir mexanizmi qan cərəyanının stimulyasiyası, turşu sekresiyasını tormozlaması, somatostatinin sekresiyasını artırması və motor fəaliyyətini ləngitməsi ilə izah oluna bilər.

Qan dövrəni. Mədənin selikli qişası zəngin qan dövrəsinə malikdir və bu qan dövrəni turşu sekresiyasının stimulyasiyası zamanı artır. Selikli qişanın qorunmasında hissi sinirlərin və genlə-əlaqəli kalsitonin peptidinin güclü vazodilatator təsirinin mühüm rol oynaması güman edilir.

Mədə fiziologiyasının əsasları

Motor funksiyası

Miogenik mexanizmlər

- Mədə peysmekeri: Böyük əyrilikdə yerləşir
 - Bazal elektrik ritmi (BER): 20 san-dən bir
Sinir mexanizmləri
 - Oyanma mexanizmləri: Ax, P subst., 5-HT
 - Tormozlayıcı neyrotransmitterlər: VIP, NO
- Hormonal mexanizmlər
- Stimuləedici: Motilin
 - Tormozlayıcı: Xolesistokin
- Mədə boşalmasına nəzarət
- Mayelər: Əsasən mədənin proksimal hissəsi
 - Bərk qidalar: Əsasən mədənin distal hissəsi

Sekretor funksiya

Ekzokrin

H⁺

- Parietal hüceyrələrdə sekresiya olunur
- Histamin, gastrin və asetilxolinlə stimule olunur
- Somatostatin, intestinal peptidlər (xolesistokin, sekretin, GİP) vasitəsilə tormozlanır

Pepsinogen

- Əsas hüceyrələr tərəfindən sekresiya olunur
- İlk növbədə asetilxolin vasitəsilə stimule olunur
Selik və bikarbonatlar
- Selik hüceyrələri tərəfindən sekresiya olunur
- Prostaqlandinlər, asetilxolin, beta-adrenergik maddələrlə stimule olunur
- Qeyri-steroid iltihab əleyhi preparatların təsirindən tormozlanır

Daxili faktor

- Parietal hüceyrələr tərəfindən sekresiya olunur
- Histamin, asetilxolin, gastrinlə stimule olunur
- B12 vitamini ilə birləşir və sorulmaq üçün onu qalça bağırsağın distal hissəsinə daşıyır

Endokrin/parakrin/neyrokrin

Qısaldılmış sözlər: Ax-asetilxolin; 5-HP-5-hidroksi-triptamin; GİP-mədənin inhibitor peptidi; NO-azot oksidi; VIP-vazoaktiv intestinal polipeptid

Hemorragik şok, sepsis kimi mədənin qan dövranını zəiflədən amillər eroziv qastrit və xoranın əmələ gəlməsi üçün şərait yaradır.

Selikli qişadan kənar amillər. Epidermal inkişaf faktoru, antitellər kimi sirkulyasiya edən agentlər də çox güman ki, mədənin selikli qişasını bakteriya və toksinlərin zədələyici təsirindən qorunmasında iştirak edir.

Onikibarmaq bağırsağın mühafizə mexanizmləri. Onikibarmaq bağırsağın selikli qişasının ilk bir neçə santimetrlik hissəsi turşu təsirinə daha tez-tez məruz qalır və ona görə də turşu və pepsindən qorunmalıdır. Onikibarmaq bağırsağın selikli qişasındakı hüceyrəarası birləşmələr mədənin selikli qişasındakına nisbətən daha zəifdir. Aşağıdakı qoruyucu mexanizmlər mühüm əhəmiyyət kəsb edir:

Selikli qişanın bikarbonat sekresiyası. Onikibarmaq bağırsağın proksimal hissəsinin selikli qişası mənfəzin turşulaşmasına cavab olaraq müvafiq miqdarda bikarbonatlar sekresiya edir. Onikibarmaq bağırsağın xorası olan və *H. pylori* ilə yoluxmuş xəstələrdə bu cavab reaksiyası zəifləmiş olur.

Mədəaltı vəzinin bikarbonat sekresiyası. Onikibarmaq bağırsağın selikli qişasının turşulaşması mədəaltı vəzinin bikarbonat sekresiyasını sürətləndirir. Bu baxımdan onikibarmaq bağırsağ titrmetr kimi fəaliyyət göstərərək onun mənfəzinə daxil olan turşuya ekvivalent miqdarda bikarbonatların sekresiyasını törədir. Onikibarmaq bağırsağın turşulaşması mədəaltı vəzinin sekresiyasını sekretin və xolesistokinin vasitəsilə stimule edir.

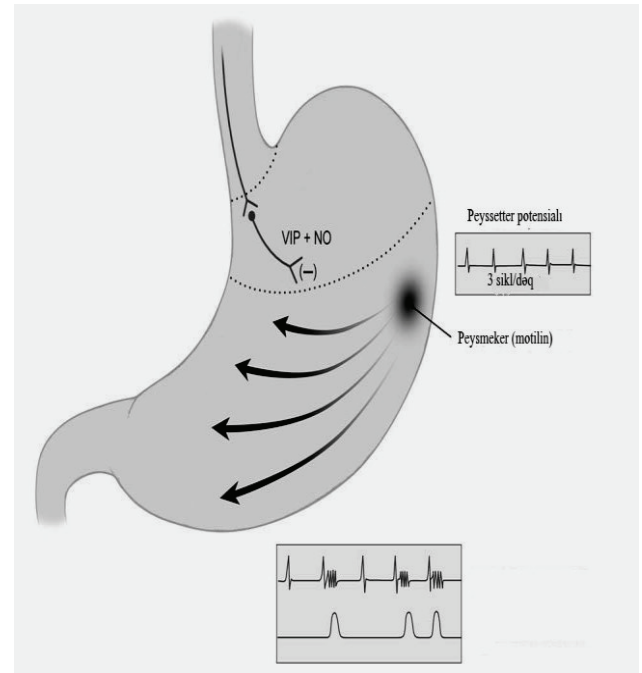
Mədə və onikibarmaq bağırsağın motor funksiyası

Mədənin motor fəaliyyətinin tənzimlənməsi. Mədənin motor funksiyası *miogen, sinir və hümmoral mexanizmlərlə* tənzimlənir.

Miogen mexanizmlər. Miogen mexanizm mədənin motor funksiyasını tənzimləyən vacib mexanizmlərdəndir. Mədənin sayə əzələ lifləri 20 san-dən bir qeydə alınan bazal elektrik ritmləri (BER) əmələ gətirir. BER-nə mədənin proksimal hissəsində və böyük əyrilik üzərində yerləşən «peysmeker» vasitəsilə nəzarət olunur (şəkil 4.25). Peysmekerin interstisial *Cajal* hüceyrələri yığılından təşkil olunması güman olunur. Bazal elektrik ritmləri peysmekerdən distal istiqamətə—*pylorus*-a doğru yayılır. BER-in depolyarizasion dalğaları «ləng dalğalar» kimi də tanınır. BER-i əzələlərin bilavasitə cavab yığılması ilə nəticələnmişdir. Əzələlərin yığılması BER-lərin spesifik nöqtələrdə meydana çıxardığı fəaliyyət potensialı hesabına baş verir. Beləliklə, BER-ləri fəaliyyət potensialının tənzimlənməsinə və təşkilinə, bununla da dolay yolla əzələ yığılmasına xidmət edir.

Sinir mexanizmləri. Həm xarici (azan sinir və simpatik sinirlər), həm də daxili (enterik sinir kələfi) faktorlar mədənin motor funksiyasına oyadıcı və tormozlayıcı neurotransmitterlər hasil etməklə təsir göstərir.

Oyadıcı neurotransmitterlər: Əsas oyadıcı neurotransmitterlərə asetilxolin, neyrokininlər (P-substansiyası və neyrokinin A) və 5-hidroksitriptamin (5-HT) daxildir.



Şəkil 4.25. BER-nə mədənin proksimal hissəsində və böyük əyrilik üzərində yerləşən «peysmeker» vasitəsilə nəzarət olunur

Tormozlayıcı neurotransmitterlər: Ən vacib tormozlayıcı neurotransmitterlərə VIP və NO daxildir. Opioidlər, somatostatin və ATF ikincili rol oynayır. Qida borusunun genişlənməsinə cavab olaraq mədənin proksimal hissəsinin reseptiv boşalması VIP və NO vasitəsilə həyata keçir.

Hormonal mexanizmlər: Hormonal mexanizmlər nazik bağırsaqlarda sekresiya olunan hormon vasitəsilə həyata keçir. Mədənin həzm fəaliyyətinin tənzimlənməsində iki vacib hormon— *motilin və xolesistokin*in iştirak edir.

Motilin. Qələviləşməyə cavab olaraq 22 aminturşudan təşkil olunmuş peptid—motilin mədənin proksimal hissəsinin spesifik sayə əzələ reseptorlarını aktivləşdirərək yığılma törədir. Bu isə mayələrin mədədən boşalmasını həyata keçirir.

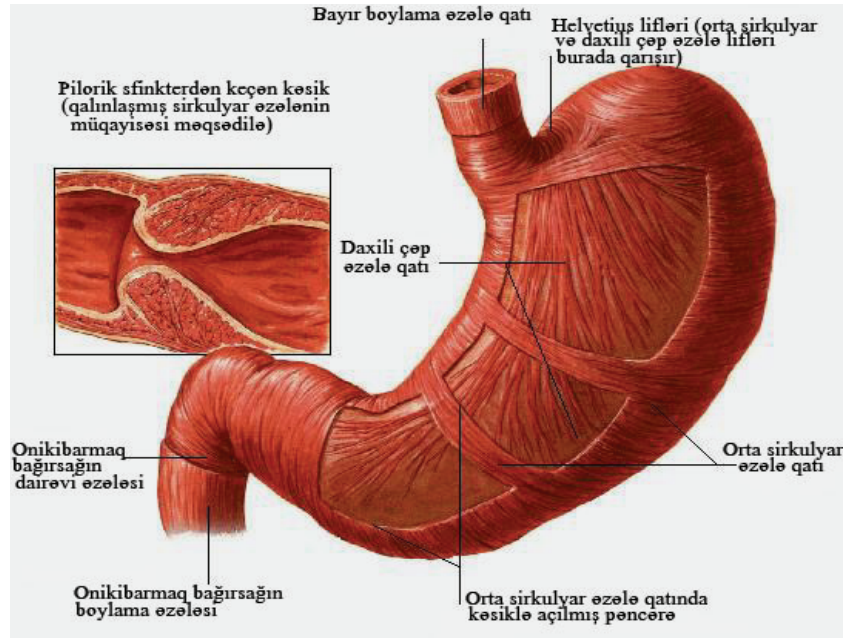
Xolesistokin. Xolesistokininin fizioloji təsirlərindən biri mədənin boşalmasını ləngitməkdən ibarətdir. Xolesistokinin yağların, aminturşuların və turşunun təsirinə cavab olaraq onikibarmaq bağırsaqlarda hasil olur. Mədə boşalmasının xolesistokininlə tormozlanma mexanizmi onun afferent hissi neyronlara dolaylı təsiri hesabına baş verir.

Mədə boşalmasının tənzimlənməsi. Mədənin ayrı-ayrı şöbələri müxtəlif funksiyaların icra edilməsinə cavabdehdir. Məsələn, mədənin proksimal hissəsi (dibi və cismi) əsasən mayələrin boşalmasını tənzimləyir, distal hissəsi isə (antropilorik seqment) bərk möhtəviyyətin boşalmasında iştirak edir.

Mayələrin boşalması. Mayələr mədəyə daxil olarkən mədənin proksimal hissəsi onları qəbul etmək üçün boşalır. Nəticədə mədədaxili təzyiq yüksəlmir. Mayələrin boşalması üçün proksimal hissənin yığılması, proksimal və distal hissələr arasında təzyiq qradientinin yaranması vacibdir. Bu, oyadıcı neurotransmitterlərin və motilinin sekresiyası hesabına baş verir. Vaqotomiyadan və piloroplastikadan sonra mədənin proksimal hissəsinin relaksasiyası itdiyinə görə mayələrin mədədən boşalması sürətlənir. Mədənin ayrılıqda icra edilmiş proksimal vaqotomiyası mayələrin mədədən boşalmasını məhdudlaşdırır və ona görə də yanaşı piloroplastika əməliyyatı da göstəriş sayılır. Xolesistokinin mayələrin mədədən boşalmasının potensial inhibitorudur.

Bərk halda olan möhtəviyyətin mədədən boşalması. Bərk halda olan qidanın boşalması antropilorik seqmentin nəzarəti altında həyata keçir. Antropilorik seqment qidanı qarışdırır, xırdalayır və onikibarmaq bağırsağa keçirir. Normada qida 1 mm-dən kiçik hissələrə qədər xırdalandıqdan sonra onikibarmaq bağırsağa keçməlidir. Bərk halda olan qidanın boşalması xolesistokinin hesabına tormozlanır. Bir sıra birincili (idiopatik qastroparez) və ikincili (diabetik qastroparez) motor pozğunluğu bərk halda olan qidaların normal boşalmasına öz təsirini göstərir.

Pilorik sfinkter. Pilorik sfinkter mədə ilə onikibarmaq bağırsaqlar arasında, T12 səviyyəsində, orta xətdən bir qədər solda yerləşir. O, mədənin distal hissəsində sirkulyar əzələlərin qalınlaşması hesabına əmələ gələn və palpasiya oluna bilən strukturdur. Antral hissə pilorik sfinkterdə sona çatdığına görə dar pilorik kanalı formalaşdırır (*şəkil 4.26*). Pilorik sfinkterin yığılması və boşalması mədənin böyük ayrılıyında yerləşən mədə peysmekeri tərəfindən törənən mədənin hərəkəti funksiyası vasitəsilə kordinasiya olunur. İnsanlarda pilorik sfinkter hər 20 san-dən bir açılır və bağlanır. Sfinkterin bağlanması simpatik innervasiyanın təsiri altında olan pilorik əzələlərin yığılması nəticəsində baş verir. Bu prosesdə noradrenalin P-substansiyası neurotransmitter kimi iştirak edir. Sfinkterin boşalması isə VIP və NO neurotransmitterləri ilə birlikdə həm də azan sinirin təsiri altındadır. Onikibarmaq bağırsağın proksimal hissəsində əmələ gələn reflekslər də sfinkterin yığılma və boşalmasında iştirak edir. Antropilorik seqment də daxil olmaqla bütün mədənin denervasiya edən trunkal vaqotomiya simpatik innervasiyanın əks təsiri hesabına sfinkterin bağlanmasını törədir. Vaqotomiya mədəni drenləşdirən əməliyyatla (sfinkteri destruksiyaya uğradan piloroplastika) və ya *bypass* əməliyyatı (qastroeyunostoma) ilə müşayiət olunmadıqda mədənin boşalmasının ləngiməsi və mədə stazi ilə nəticələnir.



Şəkil 4.26. Mədənin əzələ qatları və pilorik kanal

Patofizioloji pozğunluqlar

Turşu sekresiyasının pozğunluqları

Hipersekresiya. Onikibarmaq bağırsağın xorası olan xəstələrin 25%-də turşu hipersekresiyası olur. Histamin və gastrinlə maksimal stimulyasiyadan sonra turşu sekresiyası 30 mEq/saat-dan yüksək olur. Hətta belə hallarda da turşunun hipersekresiyasının onikibarmaq bağırsağın xorası üçün səbəb olması dəqiq məlum deyildir. Əlavə olaraq bu xəstələrin çoxu *H. pylori* ilə infeksiyalaşmış ola bilər. Xarici stimula cavab olaraq turşu sekresiyasının artması *H. pylori*-dən asılı olan xroniki hiperqastrinemiya ilə əlaqədar parietal hüceyrələr populyasiyasının ikincili artması nəticəsində də ola bilər. Zollinger-Ellison sindromunda və nadir rast gəlinən sistemli mastostoz xəstəliyində də turşunun əhəmiyyətli hipersekresiyası meydana çıxır.

Sekresiyanın pozulması. *H. pylori* ilə infeksiyalaşma somatostatin sekresiya edən D-hüceyrələrin sayının əhəmiyyətli dərəcədə azalmasına gətirib çıxarır. Bu isə öz növbəsində antral D-hüceyrələrin turşuluğun artmasına cavab olaraq somatostatin sekresiyasından asılı olan mənfi əks-əlaqə mexanizminin zəifləməsi və ya itməsi nəticəsində hiperqastrinemiyaya gətirib çıxarır. Nəticə etibarilə meydana çıxan xroniki bazal hiperqastrinemiya peptik xoraların meydana çıxmasında vacib rol oynaya bilər. Xroniki hiperqastrinemiyanın trofiki təsirinə cavab olaraq parietal hüceyrələrin hiperplaziyası inkişaf edir. Beləliklə, *H. pylori* ilə əlaqədar olan peptik xoralarda turşu faktoru da vacibdir.

Hiposekresiya. Turşu hiposekresiyası atrofik gastrit (pernisioz anemiya ilə müşayiət olunan da daxil olmaqla), mədə xərçəngi olan xəstələrin 2/3-də turşu hiposekresiyası olur. Atrofik gastrit və pernisioz anemiyanın mədə xərçəngi ilə əlaqəsi yaxşı məlumdur. Mədə turşusunun hiposekresiyası hipoparatiroidizm də müşahidə olunur. O, xoranın cərrahi müalicəsindən sonra (vaqotomiya, mədə rezeksiyası, qastrektomiya) da inkişaf edə bilər.

Kaslin daxili faktorunun sekresiyasının pozğunluqları. Daxili faktor (DF) parietal hüceyrələr tərəfindən sekresiya olunur. Parietal hüceyrələrin sayının azalması ilə nəticələnən hallar (məsələn, atrofik gastrit) pernisioz anemiya ilə müşayiət oluna bilər. Daxili faktor nazik bağırsaqların terminal hissəsindən B₁₂ vitamininin sorulmasında kofaktor kimi tələb olunur.

MƏDƏ VƏ ONİKİBARMAQ BAĞIRSAĞIN XORA XƏSTƏLİYİ

Tarixi məlumatlar

Xora xəstəliyinin etiologiyası haqqında ayrı-ayrı dövrlərdə müxtəlif nəzəriyyələr irəli sürülmüşdür. XX əsrin birinci yarısında xora xəstəliyinin patogenezinə etioloji faktor kimi həyat tərzinə üstünlük verilirdi. 1947-ci ildə xoralı xəstələrə standart müalicə kimi antasidlər, yüngül pəhriz, istirahət və streslərdən uzaq olmaq məsləhət görülürdü. Həyat təzi amilləri ilə yanaşı xora xəstəliyinin patogenezinə turşunun da vacib rol oynaması müəyyən edildikdən sonra, 1970-ci illərin əvvəllərinə qədər antasidlər xora xəstəliyinin müalicəsində əsas farmakoloji vasitə kimi qəbul edilmişdir. İlk dəfə ABŞ-da 1974-cü ildə əldə edilən H₂-reseptor antaqonistləri xora xəstəliyinin müalicəsində sıçrayışa səbəb oldu. Bu maddələr yanaşı təsirləri olmadan turşu sekresiyasını dramatik olaraq azaltdı, lakin dərmanın qəbulu dayandırıldıqdan sonra əksər xəstələrdə xoranın residiv halları barədə məlumatlar verildi. 1970-ci illərin əvvəllərində həmçinin qeyri-steroid iltihab əleyhi preparatlar da hazırlandı və tez bir zamanda müəyyən edildi ki, bu preparatların xüsusilə yaşlılarda və tibbi problemləri olan şəxslərdə xroniki qəbul edilməsi gastrit və onikibarmaq bağırsağın xoralarına gətirib çıxarır. 1982-ci ildə proton nasosu inhibitorları meydana çıxdı. Bu preparat da turşu sekresiyasının azaldılması və peptik xora xəstəliyinin simptomlarının aradan qaldırılmasında mühüm rol oynadı. Lakin preparatın qəbulu dayandırıldıqdan sonra xoranın residivi bir qayda olaraq qalmaqda davam etdi. Xora xəstəliyinin patogenezinin başa düşülməsində növbəti sıçrayış 1982-ci ildə—*Marshall və Warren* gastritli, mədə və onikibarmaq bağırsağın xorası olan xəstələrdən götürülən bioptatlarda *Helicobacter pylori*-ni aşkar etdikdən sonra gəldi. Hazırda da əksər peptik xoraların müalicəsində *Helicobacter pylori*-nin eradikasiyası aparıcı rol oynayır.

Epidemiologiyası

Mədə və onikibarmaq bağırsağın xora xəstəliyi mədə-bağırsağ sisteminin tez-tez rast gəlinən və çox xərc tələb edən xəstəliklərindəndir. ABŞ-da aktiv xoranın (mədə və onikibarmaq bağırsağ xorasının) rastgəlmə tezliyi 1,8% və ya ildə təxminən 500 000 yeni xəstələnmə halı təşkil edir. Bundan əlavə, ildə təxminən 4 milyon xora residivi olur. Peptik xora xəstəliyi xroniki və residivləşən olduğuna görə mövcud olan xəstəlik halları yeni xəstələnmələrə nisbətən üstünlük təşkil edir.

Qanaxma ilə ağırlaşmış mədə xoralarının sayının artması qeyri-steroid iltihab əleyhi preparatların qəbulunun artması ilə əlaqədardır. Peptik xora xəstəliyi ABŞ-da kişilər arasında azalsa da, qadınlar arasında artmaqdadır. Kişilərdə xoraların sayının azalması məlum olmasa da son 20 il ərzində papiros çəkmələrin sayının azalması ilə əlaqələndirilə bilər. Qadınlarda xoranın rastgəlmə tezliyinin artması isə papiros çəkmə hallarının artması və qeyri-steroid iltihab əleyhi preparatların daha çox qəbulu ilə əlaqələndirilir. *Helicobacter pylori* xora xəstəliyinin patogenezinə xeyli dəyişikliklərə səbəb olmuş və bir çox tədqiqatçıları xora xəstəliyinə infeksiya xəstəlik kimi yanaşmağa məcbur etmişdir. İnsan mədəsindəki bakteriyalar ilk dəfə 1900-cü illərin əvvəllərində aşkar edilmişdir. 1920-ci ildə ureazanın səhv olaraq insanlarda əmələ gəlməsi və qoruyucu qabiliyyətə malik olması güman edilirdi. Otuz il sonra, 50-ci illərin əvvəllərində müşahidə olunan bu bakteriyalar infeksiya çirklənmə kimi anlaşılaq ciddi qəbul edilməmişdir. Lakin keçən əsrin 70-ci illərində mədə bakteriyası yenidən gündəmə gəlmiş və iltihabla müşayiət olunması aşkar edilmişdir. Bu mikroorqanizmlərin ilk kulturası *Marshall və Warren* tərəfindən əldə edilmiş və *Campylobacter pyloridis* adlandırılmışdır. Sonra 1987-ci ildə bu mikroorqanizmlərin eradikasiyasının duodenal xoraların residivini azaltması haqqında məlumatlar verilmişdir. Peptik xora xəstəliyinin həm terapevtik, həm də cərrahi müalicə planları *Helicobacter pylori*-ni nəzərə almağı tələb edir. Turşu sekresiyasının inhibisiyası və *Helicobacter pylori*-nin eradikasiyası vasitəsilə konservativ müalicədə nailiyyətlər əldə edilməsinə baxmayaraq bu xəstələrin müalicəsində cərrahi üsul vacib olaraq qalmaqdadır. Son 20 il ərzində xora xəstəliyinin ağırlaşmalarına görə icra olunan təcili əməliyyatların sayı artmış, lakin planlı

göstəriş üzrə əməliyyatların sayı isə əhəmiyyətli dərəcədə azalmışdır. Bundan əlavə, konservativ müalicə dayandırıldıqdan sonra peptik xoraların residivi halları qeyd olunur. Beləliklə, peptik xora xəstəliyindən əziyyət çəkən xəstələrin operativ müalicəsinə maraq yenidən artmaqdadır. Son bir neçə onillik ərzində cərrahi əməliyyatlara göstərişlər dramatik olaraq dəyişməyə də (məs.; qanaxma, perforasiya, stenoz) *H. pylori* erasında icra olunan əməliyyatların növü dəyişmişdir. Əvvəllər istifadə olunan əməliyyat turşu sekresiya edən parietal hüceyrələr kütləsinin xaric edilməsinə yönələn mədə rezeksiyası əməliyyatından ibarət idi. Belə ki, keçmişdə sekresiyanın stimulyasiyasında azan sinirin rolu tam məlum deyildi. Sonralar turşu sekresiyasında azan sinirin rolu *Dr. Lester Dragsted* tərəfindən aydınlaşdırıldıqdan sonra peptik xoraların müalicəsində vaqotomiyadan istifadə olunmağa başlandı. 1960-cı illərdə mədənin boşalmasında azan sinirin rolu müəyyənləşdirildikdən sonra proksimal mədə vaqotomiyası önə keçdi. Nəticədə peptik xoraların planlı müalicəsində proksimal vaqotomiya seçim əməliyyata çevrildi. Bu əməliyyat kəşf edildiyi vaxtdan o qədər cəlbədicisi oldu ki, o indi laparoskopik üsulla da icra edilir. Lakin son tədqiqatlar göstərir ki, *Helicobacter pylori* eradikasiya olunduqdan sonra onikibarmaq bağırsağ xorasının perforasiyası kimi bir sıra hallarda vaqotomiya lazım olmaya da bilər.

Xoranın lokalizasiyası və tipləri

Xora xəstəliyi mədə və onikibarmaq bağırsağ xoralarına bölünür. Hər iki tip xora müxtəlif tip selikli qişaların birləşmə zonasında əmələ gəlməyə meyllidir. Məsələn, onikibarmaq bağırsağ xoraları onikibarmaq bağırsağın pilorik birləşməsində, mədə xoraları isə oksintik-antral birləşmədə, antral-pilorik birləşmədə və ya ezofaqoqastral birləşmə zonasında əmələ gəlməyə meyllidir. Selikli qişanın *əzələ qatından səthdə yerləşən eroziyalardan* fərqli olaraq, xoralar selikli qişanın *əzələ qatından dərinə sirayət edən defektlərdir*.

Onikibarmaq bağırsağ xorası polietioloji xəstəlikdir. *Helicobacter pylori* infeksiyası və ya qeyri-steroid iltihab əleyhi preparatların qəbulu ilə yanaşı tələb olunan yeganə mütləq şərt turşu və pepsinin sekresiyasıdır.

Mədə xoraları 4 formada təzahür edə bilər (Johnson, 1965) (şəkil 4.27):

I tip xoralara daha çox rast gəlinir və bütün mədə xoralarının 60-70%-ni təşkil edir.

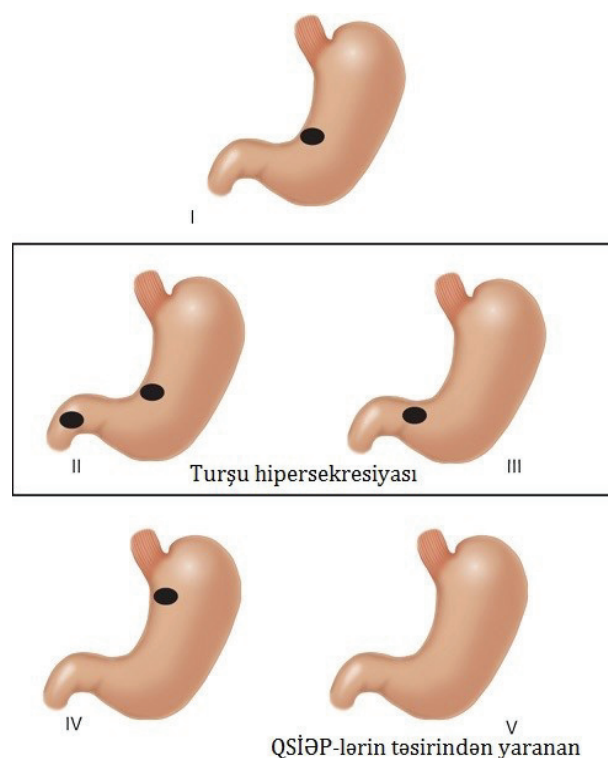
Onlar tipik olaraq kiçik əyrilikdə *incisura*-da və ya ondan proksimal tərəfdə—antral şöbənin selikli və oksintik (turşu əmələ gələn) qişalarının yaxınlığında lokalizə olunur. Əksər belə xoralar diffuz antral qastrit və ya multifokal atrofik qastritlə müşayiət olunur.

II tip xoralar (15%) I tip xoralarla eyni lokalizasiyada yerləşir, lakin onikibarmaq bağırsağın aktiv və ya xroniki xorası ilə bircə təsadüf olunur.

III tip xoralar (20%) *pylorus*-un (pilorik kanalın xorası) 2 sm daxilində yerləşir.

IV tip xoralar mədənin proksimal hissəsində və ya mədənin kardial hissəsində yerləşir. Bu tipə Avropa və ABŞ-da az, Latın Amerikasında isə çox rast gəlinir.

V tip xoralar. Son illər bir sıra müəlliflər qeyri-steroid iltihab əleyhi preparatların (QSİƏP) təsirindən yaranan mədə xoralarını *Johnson təsnifatında* V tip xoralar adı altında birləşdirməyi təklif edirlər.



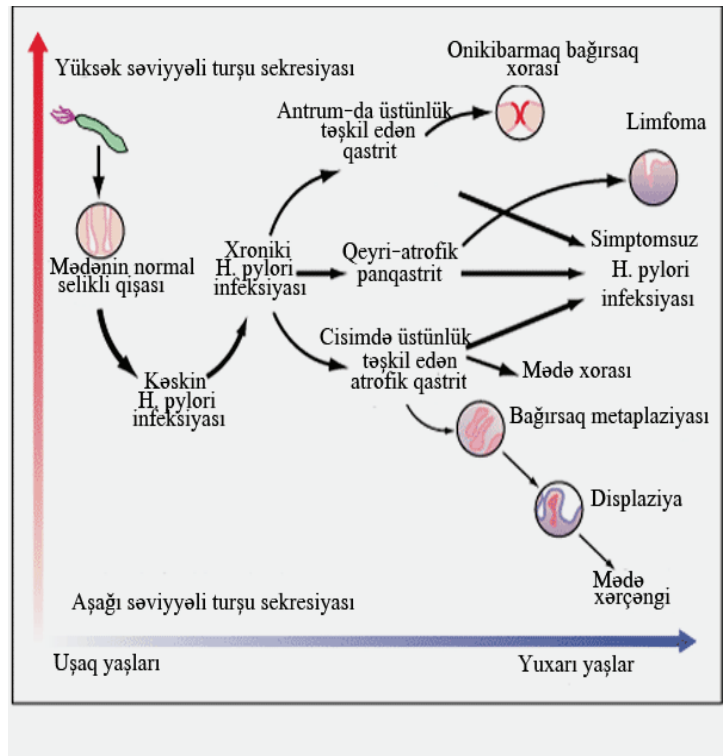
Şəkil 4.27. Mədə və onikibarmaq bağırsağın tipləri

II və III tip mədə xoraları klinik gedişi *onikibarmaq bağırsaq xoralarına oxşayır və turşu hipersekreziyası* ilə müşayiət olunduğu halda, *I və IV tip xoralarda* bu xüsusiyyət olmur. Bundan əlavə mədə xərçəngi xoralaşa və mədə xoralarını xatırlada bilər. Xoralar əlavə olaraq turşusuz şəraitdə və ya Crohn xəstəliyi, sifilis, *Candida* infeksiyası kimi patologiyalar hesabına da törənə bilər. Onun *Caposi* sarkoması, limfoma, xərçəng və ya mədəaltı vəzinin karsinoması kimi maliqnant xəstəliklər hesabına da meydana çıxması mümkündür.

Patogenezi

Helicobacter pylori infeksiyası. Onikibarmaq bağırsaq xoralarının 90%-nin, mədə xoralarının isə 75%-nin *Helicobacter pylori* ilə müşayiət olunması artıq məlumdur. Xoranın müalicəsinin bir komponenti kimi, bu infeksiyanın tam eradikasiyası həyata keçirilərsə, xoranın residivinə nadir hallarda rast gəlinir. Bu mikroorqanizmlər ilk dəfə *Marshall və Warren* tərəfindən tapılmış və izolə edilmişdir. Onlar həmçinin mədədə meydana çıxan iltihabi prosesin bu bakteriyalarla yaxın qarşılıqlı əlaqəsini də qeyd etmişlər.

Helicobacter pylori spiralsəkilli, qram-mənfi, 4-6 çıxıntısı olan mikroorqanizmdir və mədə tipli epiteldə selik qatı daxilində və ya onun altında məskunlaşır və bununla da turşu və antibiotiklərin təsirindən qorunur. Onun forması və çıxıntıları selik qatı daxilində hərəkətinə kömək edir, həmçinin onun mühitə uyğunlaşmasına yardım edən müxtəlif fermentlər hasil etməsi aşkar edilmişdir. O, indiyə qədər aşkar olunan mikroorqanizmlər içərisində ən çox *ureaza* hasil edən mikroorqanizmlərdən sayılır. Bu ferment *sidik cövhərini ammoniuma və bikarbonatlara parçalayır və turşu mədə mühitində qələviləşmiş mikromühit* yaradır. Ureazanın olması müxtəlif laborator testlər vasitəsilə bu mikroorqanizmin diaqnostikasında mühüm əhəmiyyət kəsb edir. Bakteriya mikroaerofildir və optimal izolə olunma hərərəti 35-37°C-dir, 2-5 gün ərzində çoxalaraq artır. *Helicobacter pylori* ancaq mədə epitelində yaşayır, çünki yalnız mədə epiteli bu mikroorqanizm tərəfindən tanınan spesifik adherent reseptorlara malikdir (in vivo). Bundan əlavə o, qida borusunun proksimal hissəsində təsadüf edən mədənin heterotopik selikli qişasında, Barretin qida borusunda, onikibarmaq bağırsaqda mədə metaplaziyasında, mədənin heterotopik selikli qişası rast gəlinən Meckel divertikulunda və düz bağırsaqda da aşkar edilə bilər.



Şəkil 4.28. *Helicobacter pylori*-nin təsir mexanizmi

Mədə-bağırsaq traktının *Helicobacter pylori*-dən asılı zədələnmələrinin 3 potensial mexanizminin olması güman edilir:

1. Lokal toxuma zədələnməsi törədən toksik məhsulların hasil olması;
2. Selikli qişada lokal immun cavabın induksiyası;
3. Turşu sekresiyasının artması ilə nəticələnən qastrin səviyyəsinin yüksəlməsi.

Lokal olaraq hasil olan bəzi toksik mediatorlara ureaza aktivliyi nəticəsində meydana çıxan dağıdıcı məhsullar (məs, ammonium); sitotoksinlər; selik və qlükoproteidləri deqradasiyaya uğradan musinaza; epitel və selik hüceyrələrini zədələyən fosfolipaza; selikli qişanı zədələyən və mikrosirkulyator sistemdə trombozlar törədən trombosit-aktivləşdirici faktor daxildir.

Helicobacter pylori mədənin selikli qişasında lokal iltihabi proses törədir, neytrofil və monositləri özünə cəlb edən xemotaksik faktorlar hasil edir. Aktivləşmiş monositlər və neytrofillər isə öz növbəsində proiltihabi sitokinlər və reaktiv oksigen metabolitləri əmələ gətirir. *Helicobacter pylori*-nin mədənin epitel hüceyrələrində proiltihabi mediator kimi tanınan interleykin-8 hasilatına birbaşa təsir etməsi güman edilir. CD4⁺ T-limfositlərin stimule olunması da müxtəlif sitokinlərin hasilatına səbəb olur. Bu hüceyrələr sonradan B-limfositləri stimule etməklə onları spesifik antitellər hasil edən hüceyrələrə transformasiya edir, yəni onlarda da IgG, IgM və sekretor IgA sintez və sekresiya olur. *H. pylori* mədənin selikli qişasında neytrofil və mononuklear hüceyrələrin infiltrasiyasına səbəb olur ki, bu da epitel hüceyrələrin zədələnməsinə və normada mədənin selikli qişasında rast gəlinməyən limfoid follikulların formalaşmasına gətirib çıxarır.

Onikibarmaq bağırsağ xorası ilə müşayiət olunan plazma qastrininin səviyyəsinin yüksəlməsi *Helicobacter pylori* infeksiyasının təsirindən *ikincili olaraq* meydana çıxır. *Helicobacter pylori* infeksiyası olan xəstələrdə bazal və stimule olunmuş qastrin sekresiyası əhəmiyyətli dərəcədə *artmış olur*. Bunun səbəbi *Helicobacter pylori*-nin təsirindən somatostatin hasil edən D-hüceyrələrin sayının azalması ilə əlaqədardır. Antral D-hüceyrələrin sayının azalması somatostatinin səviyyəsinin azalmasına və bununla da plazmada qastrinin səviyyəsinin artmasına səbəb olur. *Helicobacter pylori*-nin eradikasiyası antral D-hüceyrələrin sayının artması və somatostatinin səviyyəsinin yüksəlməsinə və müvafiq olaraq qastrinin səviyyəsinin azalmasına gətirib çıxarır. *Helicobacter pylori*-pozitiv sağlam könüllülərin *Helicobacter pylori*-neqativ könüllülərlə müqayisəsində turşu sekresiyasının az və ya heç artmamasına baxmayaraq onikibarmaq bağırsağ xorası və *Helicobacter pylori* ilə infeksiyalaşmış xəstələrdə turşu sekresiyası əhəmiyyətli dərəcədə artmış olur.

Qeyri-steroid iltihab əleyhi preparatlar (QSİƏP). *H. pylori* infeksiyasından sonra peptik xora xəstəliyinin əsas səbəblərindən biri qeyri-steroid iltihab əleyhi preparatlardır. ABŞ-da təxminən 3 milyon əhali demək olar ki, gündəlik qeyri-steroid iltihab əleyhi preparatlar qəbul edir və bu xəstələrin hər 10-dan 1-də kəskin xora vardır. Hər il QSİƏP-dan istifadə edən xəstələrin 2-4%-də mədə-bağırsağ ağırlaşmalarına rast gəlinir ki, bu da ağırlaşmalara görə 25000-dən çox hospitalizasiyaya və 3000-dən çox ölüm halları ilə nəticələnir. Ümumi populyasiya ilə müqayisədə, QSİƏP-dan istifadə edənlərdə mədə-bağırsağ ağırlaşmaları riski 2-10 dəfə yüksəlmiş olur. QSİƏP-ların qəbulu yalnız kəskin gastroduodenal zədələnmə deyil, həmçinin xroniki gastroduodenal zədələnmələrlə də müşayiət olunur. Selikli qişada zədələnmə və /və ya xora əmələ gəlmə riski QSİƏP-ların qəbulu ilə əlaqədar olan iltihab əleyhi təsirlə təxminən mütənasiblik təşkil edir. Kəskin mədə-bağırsağ zədələnmələri əsasən QSİƏP-ların qəbulunun 1-2-ci həftələri arasında meydana çıxır və selikli qişanın hiperemiyasından mədənin səthi eroziyalarına qədər dəyişkən ola bilər. Xroniki zədələnmələr isə 1 aydan sonra meydana çıxa bilər və mədənin antral hissəsində və ya onikibarmaq bağırsaqda eroziya və ya xora şəklində görünə bilər. Xoranın əmələ gəlmə riski dərmanın dozasından asılı olur və selikli qişanın kəskin reaksiyası xora riskinin qarşısını lazımi dərəcədə ala bilmir. Daha tez-tez onikibarmaq bağırsaqda aşkar edilən *H. pylori* xoraları ilə müqayisədə QSİƏP-ların təsirindən yaranan xoralar əsasən mədədə aşkar edilir. *H. pylori* xoraları demək olar ki, həmişə xroniki qastritlə müşayiət olunduğu halda, QSİƏP-lardan asılı olan xoralarda xroniki qastritə az rast gəlinir. Bundan əlavə, QSİƏP-ların qəbulu dayandırıldıqdan sonra xora adətən residiv vermir, lakin *H. pylori* ilə əlaqədar olan xoralar, bu infeksiya eradikasiya olunmadıqda, 1 il ərzində 50-80% hallarda residivlə nəticələnir.

Turşu. Maksimal turşu sekresiyası və parietal hüceyrələrin sayı arasında xətti qarşılıqlı əlaqə vardır. Belə ki, mədə-bağırsağ traktının yuxarı şöbələrinin xəstəlikləri olan xəstələrdə mədənin turşu sekresiyası pozulur. Bazal turşu sekresiyası normada 1-8 mmol/saat təşkil edir və pentaqastrinlə stimulyasiyaya 6-40 mmol/saat sekresiya ilə cavab verir. Pernisioz anemiya, atrofik qastrit, I və IV tip mədə xoraları və mədə xərçəngində həm bazal, həm də pentaqastrinlə stimule olunmuş turşu sekresiyası azalır. Əksinə, onikibarmaq bağırsağın xorası və qastrinoma

xəstəliyi olan hallarda mədənin turşu sekresiyası artır. Adekvat səviyyədə turşu sekresiyası onikibarmaq bağırsağın xoraları üçün lazım olan şərtlərdəndir və maksimal turşu sekresiyası 12-15 mmol/saat-dan az olduqda ona nadir hallarda rast gəlinir.

Onikibarmaq bağırsağın xorasının patofiziologiyası. Onikibarmaq bağırsağın xorası polietioloji xəstəlikdir. Mütləq tələbat *H. pylori* və ya QSİƏP-lərin qəbulu ilə birlikdə turşu və pepsinin sekresiya olunmasıdır. Onikibarmaq bağırsağın xorası olan xəstələrdə çoxlu sekretor pozğunluqlar aşkar edilsə də, bu heç də bütün xəstələrdə eyni xarakter daşımır. Daha çox rast gəlinən sekretor pozğunluqlara bikarbonat sekresiyasının azalması, gecələr turşu sekresiyasının artması, onikibarmaq bağırsağın turşu ilə yüklənməsi və gün ərzində turşu sekresiyasının artması aiddir. Nisbətən az rast gəlinən sekretor pozğunluqlara pentaqastrinlə stimule olunan maksimal turşu sekresiyasının artması, qastrinə həssaslığın artması, qastrinin bazal səviyyəsinin yüksəlməsi, mədə boşalmasının sürətlənməsi, qastrin sekresiyasının artması daxildir. Yuxarıda qeyd olunduğu kimi, parietal hüceyrələrin sayı ilə maksimal turşu sekresiyası arasında xətti asılılıq vardır. Onikibarmaq bağırsağın xorası olan xəstələrdə parietal hüceyrələrin sayı artdığı halda, mədə xoralarında buna rast gəlinmir. Maksimal turşu sekresiyası 10 mmol/saat-dan az olan şəxslərdə onikibarmaq bağırsağın xorasının olması və ya əmələ gəlməsi ehtimalı azdır.

Onikibarmaq bağırsağın xora xəstəliyinin yaranmasında mədənin aqressiv faktorları ilə onikibarmaq bağırsağın selikli qişasının rezistentliyi arasındakı tarazlığın pozulmasının böyük əhəmiyyəti vardır. Aqressiv faktorların üstünlük təşkil etməsinin mümkün variantları aşağıdakılardır:

- *Azan sinirinin tonusunun artması.* Bu fakt xəstələrdə nəinki gündüzlər, hətta gecə vaxtları da çoxlu turşu ifrazını təmin edir.
- *Bürüyücü hüceyrələrin qazanılmış hiperplaziyası, yaxud sayının anadangəlmə çoxluğu.* Cox et al (1952) məlumatına əsasən, normada kişilərdə bürüyücü hüceyrələrin sayı 1,09 trilyon, qadınlarda isə 0,82 trilyon təşkil edir. Onikibarmaq bağırsağın xora xəstəliyi zamanı bürüyücü hüceyrələrin sayı 1,8 trilyona qədər arta, mədə xorası zamanı isə 0,8 trilyona qədər azala bilər.
- *Qastrin hüceyrələrinin qazanılmış hiperplaziyası, yaxud sayının anadangəlmə çoxluğu.*
- *Qastrinlə xlorid turşusunun ifrazı arasındakı qarşılıqlı əlaqə mexanizminin anadangəlmə, yaxud qazanılmış pozulması.*

Məlumdur ki, aşağı pH (yüksək turşuluq) qastrinin ifrazını tormozlayır, əksinə, yuxarı pH (aşağı turşuluq) qastrinin ifrazını stimule edir. Bu qarşılıqlı əlaqə mexanizmi pozulduqda turşuluğun artmasına baxmayaraq, qastrinin ifrazı da azalır.

Bürüyücü və qastrin hüceyrələrin sayının anadangəlmə çoxluğu və bu hüceyrələrin fəaliyyəti arasındakı qarşılıqlı əlaqə mexanizminin anadangəlmə pozğunluğu irsi xarakter daşıyaraq uşaq və gənc yaşlarında onikibarmaq bağırsağın xoralarının yaranmasını izah edə bilər.

Mədə xorasının patofiziologiyası. Mədə xorasının ən çox kiçik əyrilikdə, *incisura angularis* yaxınlığında təsadüf etməsinə baxmayaraq o, istənilən yerdə əmələ gələ bilər. Mədə xoralarının təxminən 60%-i bu lokalizasiyada yerləşir və I tip xora kimi təsnif olunur. Belə xoralar əsasən artıq miqdarda turşu sekresiyası ilə müşayiət olunmur, əksinə onlarda normadan aşağı turşu sekresiyası olur. Bu xoraların əksəriyyəti mədənin *dibi ilə antral hissə arasında* olan histoloji tranzitor zonada əmələ gəlir və onikibarmaq bağırsağın, pilorik və ya prepilorik nahiyənin selikli qişanın pozğunluğu ilə müşayiət olunmur. II tip xoralar mədənin cismində yerləşir və onikibarmaq bağırsağın xorası ilə birgə təsadüf edir. Bu tip xoralar artıq miqdarda turşu sekresiyası ilə müşayiət olunur. III tip mədə xoraları prepilorik xoralardır və zədələnmələrin təxminən 20%-ni təşkil edir. Bu xoralar özünü onikibarmaq bağırsağın xoraları kimi aparır və *mədənin turşu sekresiyasının artması* ilə müşayiət olunur. IV tip mədə xoraları kiçik əyriliyin yuxarı səviyyəsində— *qastroezofageal birləşmə yaxınlığında* əmələ gəlir. IV tip xoralara 10%-dən az hallarda rast gəlinir və artıq miqdarda turşu sekresiyası ilə müşayiət olunmur. Nəhayət, bəzən xoralar mədənin böyük əyriliyində əmələ gələ bilər. Belə xoraların rastgəlmə tezliyi 5%-dən az təşkil edir. Mədə

xoralarına 40-dan aşağı yaşlarda az rast gəlinir. Ona ən çox 55-65 yaşlar arasında təsadüf olunur. Mədə xoralarının əmələ gəlməsində mühüm rol oynayan amillərə mədənin mühafizə mexanizmlərini pozan dərmanların (aspirin, QSIƏP) qəbulu, turşu və pepsin sekresiyasında pozğunluqlar, mədənin boşalmasının pozulması ilə əlaqədar mədədə staz, yanaşı onikibarmaq bağırsağ xoraları, ödün duodeno-qastral reflüksü və *H.pylori* ilə infeksiyalaşma aiddir. Mədə xorasının əmələ gəlməsində rol oynayan bəzi klinik vəziyyətlərə xroniki alkohol qəbulu, papiros çəkmə, uzunmüddətli kortikosteroid qəbulu, infeksiyalar və intraarterial müalicələr daxildir.

Klinik mənzərəsi

Ağrılaşmamış xora xəstəliyinin əsas klinik əlamətləri *ağrı və dispeptik halların* olmasıdır. Xəstələrin əsas şikayəti olan *ağrı* həm də əsas diaqnostik əlamət sayılır. Ağrı visseral və müxtəlif intensivlikdə olur. Onun lokalizasiyası əksər hallarda xoranın yerləşməsindən asılıdır. Belə ki, *kardial hissənin xoralarında ağrı xəncərəbənzər çıxıntı nahiyəsində* olur və sol kürəyə, çiyinə irradiasiya edir. *Piloroduodenal xoralarda* isə ağrı daha çox *sağ tərəfdə mezoqastral, sağ qabırğaaltı nahiyədə* hiss olunur və bel nahiyəsinə irradiasiya edir. Xora xəstəliyi üçün ağrıların *dövri xarakter* daşması, qida qəbulu ilə əlaqəli olması və kəskinləşmənin ilin fəsillərindən asılı olması—yazda və payızda pisləşməsi xarakterik əlamətlərdəndir. Qida qəbulundan sonra meydana çıxma vaxtına görə *erkən, gecikmiş, acqarına və gecə ağrıları* ayırd edilir. *Erkən ağrılar* (qida qəbulundan 30 dəq—1 saat sonra) mədə xoraları üçün daha xarakterik sayılır. Ağrı tədricən artır, 1,5-2 saat davam edir və mədə möhtəviyyatının evakuasiyası ilə əlaqədar tədricən azalır. *Gecikmiş ağrılar* qida qəbulundan 1,5-2 saat sonra, *acqarına ağrılar* isə 6-7 saatdan, yəni mədə boşaldıqdan sonra meydana çıxır və onikibarmaq bağırsağ xorası üçün xarakterikdir. Belə ağrılar adətən qida qəbul etdikdən sonra keçir. Bəzi xəstələrdə gecə ağrıları daha aydın nəzərə çarpır. Bu ağrılar da qida qəbulundan sonra keçir.

Ağrı simptomu ilə yanaşı xora xəstəliyi üçün müxtəlif dispeptik hallar da xarakterikdir. Bunlardan ən çox rast gəlinəni *qıçqırma, ürəkbulanma və qusmadır*.

Mədə qıçqırması kifayət qədər tez-tez rast gəlinən və erkən simptomlardandır. Onun səbəbi mədənin motor və sekretor fəaliyyətinin pozulmasıdır. Qusma adətən ağrının ən intensiv dövründə meydana çıxır və xəstəyə yüngüllük gətirir. Qusma erkən və gecikmiş ola bilər. O, adətən gecikmiş ağrıları müşayiət edir və mədənin iltihablaşmış selikli qişasının qıçıqlanması ilə əlaqədardır və reflektor xarakter daşıyır. Ürəkbulanma həmişə qusmanı müşayiət edir. Onikibarmaq bağırsağ xoralarında müşahidə olunan gəyirmə adətən turş xarakterli, mədə xoralarında isə boş və ya qida qalıqlarını qaytarma şəklində olur.

Diaqnostikası

Mədə və onikibarmaq bağırsağ xoralarının bir-birindən anamnestik və fiziki müayinə metodları ilə fərqləndirilməsi məhdud imkanlara malikdir. Palpasiya zamanı epiqastral nahiyədə zəif ağrı və əzələ gərginliyi müəyyən edilə bilər. Perkutor ağrı zonasının aşkar edilməsi mühüm əhəmiyyət kəsb edir (*Mendel*): onikibarmaq bağırsağ xoraları üçün—epiqastral nahiyənin sağ yarısında meydana çıxan və sağ qabırğaaltı nahiyəyə yayılan (piloroduodenal perkutor ağrı zonası); mədənin kiçik ayrılığının xoraları üçün—orta xətdə və ondan bir qədər solda (mədənin perkutor ağrı zonası); kardial xoralarda isə—xəncərəbənzər çıxıntı nahiyəsində.

Adi laborator müayinələrə qanın ümumi analizi, qaraciyər sınaqları, plazma kreatinini və kalsiumun səviyyəsinin təyini daxildir. Konservativ müalicəyə davamlı olan və ya cərrahi müalicə tələb edən xoralarda plazmadakı gastrinin səviyyəsi də öyrənilməlidir. Perforasiyanı istisna etmək lazım gəldikdə, qarnın yuxarı şöbəsinin ümumi rentgenoloji müayinəsi aparılmalıdır. Peptik xoranın diaqnostikasında iki əsas müayinə üsuluna - mədə-bağırsağ traktının yuxarı şöbələrini rentgenoloji müayinəsi və fibroezofaqogastroduodenoskopiya (FEQDS) daxildir. Kontrast rentgenoloji müayinə daha ucuz başa gəlir və 90%-dən çox hallarda dəqiq diaqnoz qoymağa imkan verir. Bundan əlavə, xoraların təxminən 5%-nin xoş və ya

maliqnant olması rentgenoloji aşkar oluna bilər. Peptik xora xəstəliyinə şübhə olan hallarda *H. pylori* sınaqları da icra edilməlidir.

Həzm traktının yuxarı şöbələrinin rentgenoloji müayinəsi. Xora xəstəliyinin rentgenoloji diaqnostikası kontrast bariyumun xora kraterində əks olunmasına əsaslanır. O, adətən dairəvi və ya oval formada olur, ödemlə əhatə oluna və ya olunmaya bilər. Bu müayinə üsulu xoranın lokalizasiyasını, penetrasiya dərinliyini, eləcə də xoranın fibroz nəticəsində deformasiya dərəcəsini təyin etməyə imkan verir.

Mədənin rentgenoloji müayinəsi üçün bir qayda olaraq xüsusi hazırlıq tələb olunmur. Yalnız mədə çıxacağıının obturasiyası (dekompensə olunmuş stenozu) olan xəstələr istisna təşkil edir. Belə hallarda, mədə müayinədən əvvəl zond vasitəsilə ilıq su və ya 2-3%-li çay sodasından istifadə etməklə yuyulmalıdır. Kontrast rentgenoloji müayinə mədə yuyulduqdan sonra 1-1,5 saat ərzində aparılmalıdır. Bu vaxt uzandıqda mədədə yenidən maye və selik toplanır ki, bu da mədənin relyefinin ətraflı müayinəsinə mane olur. Kontrast maddə kimi bariyum sulfatın suda suspenziyasından istifadə olunur. Bu məqsədlə 100 q poroşok 80 ml suda qarışdırılır. Bəzi hallarda *suda həll ola bilən kontrast maddələrdən* (verooqrafın, biliqnost və s.) də istifadə oluna bilər. Bu adətən xüsusi göstərişlər əsasında—*xoranın perforasiyası, anastomoz tikişlərinin çətməməzliyinə şübhə olduqda* və onları digər müayinə üsulları ilə təyin etmək çətinlik törətdikdə aparılır.

Rentgenoloji müayinə döş və qarın boşluğunun ümumi mənzərəsinin nəzərdən keçirilməsi ilə başlanır. Bu zaman mədənin hava qabarcığı, stenozlu xəstələrdə isə mədədə mayenin və seliyn səviyyəsi də görünür. Bariyum-sulfat horrasının ilk udulan porsiyasından sonra selikli qişanın relyefi öyrənilir. Mədə tam dolduqda isə onun forması, ölçüsü, tonusu, peristaltikası, divarlarının elastikliyi, mədə çıxacağıının funksiyası, ağırlı nöqtələri öyrənilir. Ümumi və lokal (hədəf) rentgenoqrammalar əldə edilir. Xəstənin uzanmış vəziyyətdə müayinəsi vacibdir. Bu vəziyyətdə, xəstə bariyum horrasını qəbul etdikdə gastroezofageal keçidin bağlanma funksiyasının vəziyyəti və diafraqmanın qida borusu dəliyi yırtığının olub-olmaması aşkar edilə bilər. Bir stəkan bariyum horrası qəbul etdikdən sonra mədənin normal boşalma müddəti 1,5-2 saatdır. Pilorik hissənin funksiyasında hər hansı pozğunluq olan hallarda xəstəni 2 saatdan sonra mütləq təkrari müayinə etmək lazımdır. Əgər mədədə bariyum horrası qalarsa, xəstə 2 saatdan sonra yenidən müayinədən keçirilməlidir. Bütün hallarda 24 saatdan sonra təkrari müayinə aparılmalıdır. Bu, mədə çıxacağı stenozunun dərəcəsini (kompensə olunmuş, subkompensə olunmuş və dekompensə olunmuş) təyin etməyə imkan verir.

Selikli qişa bükümlərinin daha aydın təsvirini əldə etmək üçün *ikiqat kontrastlaşdırmadan* — bariyum horrası və qazdan istifadə olunur. Bu məqsədlə xəstəyə əlavə olaraq qaz əmələgətirən qarışıq da (50 ml suda 2-3 q limon turşusu və ya digər turşu + 4-5 q çay sodası qarışığı) içirdilir. Pilorik hissədəki patoloji prosesi daha dəqiq təyin etmək üçün xəstəni sağ, sol yanı tərəfə və qarını üstə uzadılmış vəziyyətdə müayinə etmək lazımdır (polipozision müayinə).

Bariyum horrasının ilk porsiyası pilorik kanala və onikibarmaq bağırsağın soğanağına keçdikdən sonra onikibarmaq bağırsağın müayinəsinə başlanmalıdır. Onikibarmaq bağırsağın vəziyyətində müxtəlif əyilmələr olduğuna görə o, düz, çəp və yan pozisiyalardan müayinə olunmalıdır. Horizontal vəziyyətdə aparılan müayinə kontrast maddənin onikibarmaq bağırsaqdan ləng boşalmasına kömək edir və bununla da diqqətli müayinə asanlaşır. Xəstə sol yanı tərəfə çevrildikdə hava mədədən onikibarmaq bağırsağa keçir və onun pnevmorelyefini müəyyən etməyə imkan verir. Bu zaman palpasiya və kompressiyadan istifadə olunur, ümumi və lokal rentgenoqrafiya aparılır. Əgər kəskin deformasiyaya uğramış və spazma məruz qalmış soğanaqda xoranı görmək mümkün deyilsə, *relaksasion duodenoqrafiyadan* (hipotoniya fonunda müayinə) istifadə olunur. Bu məqsədlə xəstəyə 2-3 tablet aeron qəbul etmək və ya vena daxilinə 1 ml-0,1%-li atropin inyeksiya etmək məsləhət olunur. Bağırsaqlardakı spazmı aradan qaldırıldıqdan sonra (8-10 dəq sonra) müayinə təkrarlanır.

Xora xəstəliyinin rentgenodiaqnostikası xoranın birbaşa (morfoloji) və dolayı (funksional) əlamətlərinin əldə edilməsinə əsaslanır. Birbaşa əlamətlərə «taxça» simptomu (Qaudek

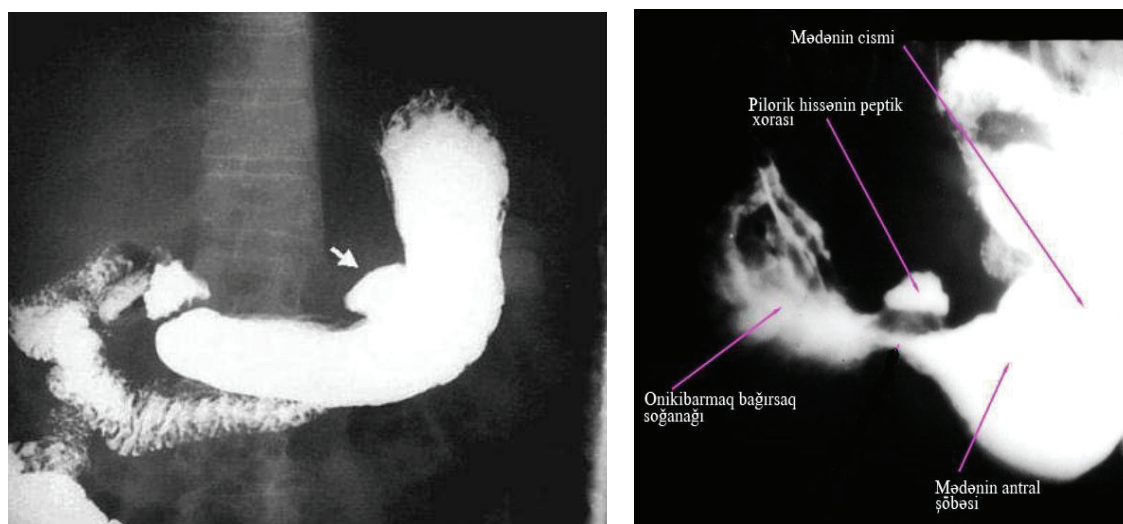
simptomu), iltihabi və selikli qışa büküşlərinin konvergensiyası, mədə və onikibarmaq bağırsağ divarının çapıq deformasiyası aiddir. Hətta klinik simptomlar olmadıqda belə, «taxça» simptomu xora xəstəliyinin ən etibarlı əlaməti sayılır (şəkil 4.29). «Taxça»nın forma və ölçüsü müxtəlif ola bilər. Penetrasiya etmiş xoralarda «taxça»nın xarakterik görünüşü olur; o, sanki mədədən müəyyən məsafədə dayanır. Onda üç təbəqə aşkar edilə bilər: aşağı—barium-sulfat təbəqəsi, orta—maye və yuxarı—hava təbəqəsi. Xora selik, qan laxtası və ya detritlə tutulan hallarda «taxça» aşkar olunmaya bilər. Bəzi hallarda iltihablaşmış böyük və selikli qışanın ödemləşmiş büküşləri xora kraterinin girişini tutduğundan «taxça» görünməyə də bilər. Səthi xoralarda da «taxça» simptomu olmaya bilər. Xoranın mühüm rentgenoloji əlamətlərindən biri xora nahiyəsində mədə divarı qatlarının sklerozu və çapıqlaşması nəticəsində selikli qışa büküşlərinin konvergensiyasıdır.

Xoranın dolaylı rentgenoloji əlamətlərinə mədə tonusunun, sekretor və motor funksiyanın pozulması, selikli qışa relyefinin dəyişməsi, qastroduodenitin, lokal ağrı nöqtələrinin olması daxildir.

Tonus pozğunluğu lokal, regional və ümumi spazm şəklində özünü göstərə bilər. Kiçik əyriliyin xorasına cavab olaraq əks tərəfdə böyük əyriliyin dartılma şəklində lokal spazm *De Kerven* simptomu kimi tanınır. Əzələlərin spastik yığılması zamanı mədənin peristaltikası bir qayda olaraq artmış olur. Bu zaman evakuasiya sürətlənmiş və ya ləngiməmiş ola bilər. Pilorik kanalın açıq qalması (sürətli evakuasiya) və eləcə də pilorospazm (evakuasiyanın ləngiməsi) müşahidə oluna bilər.

Hipersekresiya acqarına mədədə mayenin olması ilə təzahür edir. Bu zaman müayinənin gedişatında barium-sulfat horrası təbəqəsinin üzərində maye səviyyəsi, ondan yuxarıda isə mədənin hava qovluğu görünür. Xora xəstəliyi zamanı selikli qışanın relyefi bir qayda olaraq dəyişir. Selikli qışanın büküşləri kobud, qıvrım olur və bu dəyişiklik onun bütün uzunluğu boyunca davam edir.

Bəzi hallarda rentgenokinematografiya mühüm əhəmiyyət kəsb edə bilər. Rentgenoloji müayinənin videolentə alınması morfoloji və funksional dəyişiklikləri ətraflı öyrənməyə imkan verir. Nadir hallarda məsələn, qanaxmanın lokalizasiyasını təyin etmək məqsədilə selektiv arteriografiyadan da istifadə oluna bilər.



Şəkil 4.29. Kiçik əyriliyin və pilorik hissənin xorası

Qeyd etmək lazımdır ki, bəzən kontrast rentgenoloji müayinə vasitəsilə onikibarmaq bağırsağ xoralarının 50%-ə qədəri aşkar olunmaya bilər, lakin ikiqat kontrast müayinə vasitəsilə bu xoraların kraterlərinin 80-90%-i təyin olunur. Mədə xoralarının lokalizasiyası maliqnezasiyanın müəyyən edilməsində proqnostik əlamət kimi az əhəmiyyət kəsb edir, belə ki, həm xoş, həm də maliqnant xoralar mədənin istənilən yerində əmələ gələ bilər. Mədə xoralarının

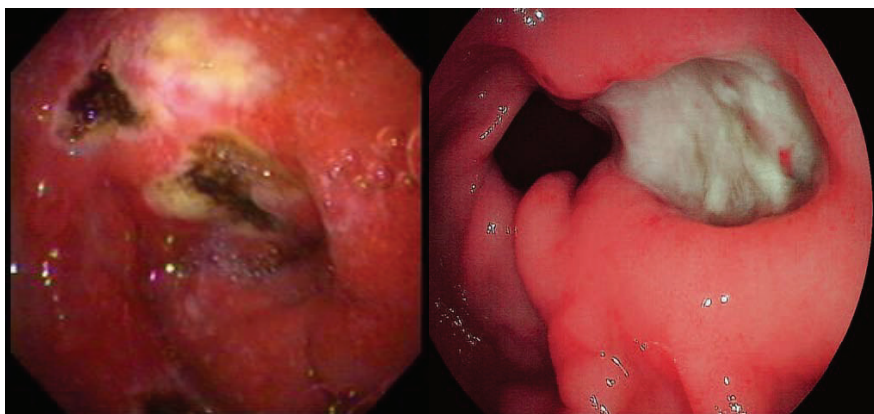
ölçüsü isə müəyyən proqnostik əhəmiyyətə malikdir, belə ki, böyük zədələnmələrin kiçik zədələnmələrə nisbətən maliqnant olması ehtimalı daha böyükdür.

Rentgenoloji müayinələrin nəticələrini fibroqastroduodenoskopiyanın, intraoperasion tapıntının və autopsiyanın nəticələri ilə müqayisə etdikdə qastroduodenal xoraların rentgenoloji diaqnostikasında kifayət qədər səhvə yol vermə hallarına rast gəlinir (müxtəlif məlumatlara görə 18%-dən 40%-ə qədər). Buna görə də, hal-hazırda rentgenoloji müayinəni endoskopik müayinə ilə tamamlamaq məsləhət görülür.

Endoskopik müayinə metodu. Endoskopiya mədə xoralarının diaqnostikasında ən etibarlı müayinə metodu sayılır və dəqiqliyi 97%-dən yüksəkdir. Əlavə olaraq sitoloji müayinə üçün biopsiya və yaxma götürülsə, maliqnezasiya diaqnozunun qoyulma ehtimalı da 97%-ə çatır. Fibroezofaqogastroduodenoskopiya xora xəstəliyi zamanı yalnız diaqnostik deyil, təcili cərrahiyyədə, məsələn, qanaxmanı dayandırmaq üçün həm də müalicəvi əhəmiyyət kəsb edir.

Endoskopik müayinə səhərlər acqarına aparılır. Müayinəyə başlamazdan 10-15 dəq əvvəl udlaq keyləşdirilir (lidokain və s.). Xəstə ayaqları qarına bükülmüş vəziyyətdə sol yanı tərəfə uzadılır. Ağız suyunun sərbəst axması üçün sol yanağı altına dəsmal yerləşdirilir. Ağıza plasmadodaqlıq qoyulur və bundan sonra endoskop udlağa yeridilir. Endoskopu qida borusu ilə itələdikcə onun selikli qişasının vəziyyətinə, divarının tonusuna, xüsusilə qida borüsünün aşağı 1/3-hissəsinə xüsusi diqqət yetirilir. Çünki xora xəstəliyi zamanı məhz bu hissədə ezofagit şəklində dəyişikliklər görünür. Qastroezofageal birləşmənin vəziyyətinə də xüsusi diqqət yetirmək lazımdır (onun açıq qalması, qastroezofageal reflüksün olması). Mədənin şöbələrinə baxarkən onun divarının elastikliyi və tonusu, selikli qişanın büküşlərinin vəziyyəti, mənfəzdə və divarda mayenin və seliynin olması, mədə çıxacağıının vəziyyəti (deformasiyası, açıq qalması) və onikibarmaq bağırsağın vəziyyəti qiymətləndirilir. Endoskop onikibarmaq bağırsağ və mədədən çıxarılanda bütün şöbələr əks istiqamətdə yenidən gözdən keçirilir.

Endoskopik müayinə zamanı xora selikli qişada müxtəlif ölçüyə, formaya və dərinliyə malik defekti əks etdirir (şəkil 4.30). Əksər hallarda o, oval və ya dairəvi formada olur. Kənarları hamar, hiperemiyalaşmış və ödemli, dibi isə fibrinlə örtülü olur. Bəzi hallarda xoranın kardial tərəfə yönəlmiş kənarı bir qədər dərin, əks tərəfi isə dayaz olur. Selikli qişanın büküşləri xoranın bilavasitə kənarında hamarlanmış ola bilər. Həmçinin xoraya tərəf selikli qişanın büküşlərinin aydın konvergensiyası müəyyən edilə bilər.



Şəkil 4.30. Mədə xorasının endoskopik görünüşü

Xoranın dibində qara rəngli qartmaq müəyyən edilə bilər ki, bu da keçirilmiş qanaxmanı göstərir. Bəzi hallarda tromblaşmış qan damarı da görünə bilər. Onikibarmaq bağırsağın xoraları zamanı mədə çıxacağı və soğanaq kəskin deformasiyaya uğramış olur və bəzən hətta endoskoplə mədə çıxacağını keçmək mümkün olmur və xoranın yalnız yaxın kənarı görünür. Eroziyalar demək olar ki, bütün hallarda endoskopik olaraq aşkar edildiyi halda, rentgenoloji müayinə vasitəsilə onu nadir hallarda təyin etmək mümkün olur. Endoskopiya vasitəsilə həmçinin stenozun olmasını və onun dərəcəsini təyin etmək olur. Endoskopik müayinə zamanı sağalmış xora nahiyəsində çapıqın aşkar edilməsi (natamam, qırmızı, tam, ağ çapıqlar) də diaqnostik

əhəmiyyət kəsb edir. Klinik mənzərə ilə yanaşı bu əlamət də xora xəstəliyi diaqnozunu təsdiq edir. Qeyd etmək lazımdır ki, mədə xoraları aşkar edildikdə (xüsusilə ilk dəfə aşkar edildikdə) maliqnezasiyanı inkar etmək məqsədilə biopsiya və sitoloji materialın götürülməsi vacibdir. Şiş hüceyrələri tapılmadıqda endobiopsiyanı təkrarlamaq lazımdır. Bu zaman biopstat bir neçə nöqtədən—xoranın kənarlarından və dibindən götürülməlidir.

Rezeksiya olunmuş mədənin endoskopiya bəzi spesifikliyə malikdir. Bu zaman mədə güdülünün bütün şöbələri və anastomozdan əlavə, deformasiyanın olmasından asılı olmayaraq gətirici və aparıcı ilgək də gözdən keçirilməlidir. Çünki əksər hallarda peptik xoralar məhz burada yerləşirlər.

Helicobacter pylori sınaqları. *H. pylori*-yə görə aparılan sınaqlar mədənin selikli qişasından istifadə olunmasını tələb edən (*invaziv*) və etməyən (*qeyri-invaziv*) sınaqlara bölünür.

Mümkün qeyri-invaziv sınaqlara *seroloji müayinə* və tərkibində *nişanlanmış karbon atomları olan sidik cövhəri-tənəffüs testi* daxildir.

İnvaziv sınaqlara *ekspres ureaza testi*, mədənin selikli qişasının *histoloji müayinəsi* və *kultural test* daxildir.

Qeyri-invaziv testlərdə endoskopiya lazım olmadığı halda, invaziv testlər endoskopiyanın icra edilməsini tələb edir.

Seroloji müayinə. *H.pylori* lokal və eləcə də İgG-dən asılı olan sistemli immun cavab törətdiyinə görə seroloji müayinə onun diaqnostikasında istifadə oluna bilər. Seroloji müayinə endoskopiya əks-göstəriş olan hallarda seçim diaqnostika üsulu kimi istifadə olunur və 90% həssaslığa və spesifikliyə malikdir. Seroloji testin istifadəsi də məhdudiyətsiz deyildir. Belə ki, antitellərin titri bir neçə il və daha çox müddət yüksək səviyyədə qala bildiyindən *H.pylori* əleyhinə aparılan müalicədən sonra eradikasiyanı qiymətləndirmək məqsədilə istifadə oluna bilməz.

Sidik cövhəri-tənəffüs testi. *H.pylori*-nin diaqnostikasında istifadə olunan digər qeyri-invaziv müayinəyə tərkibində nişanlanmış C^{13} və ya C^{14} atomu daxil olan sidik cövhəri-tənəffüs testi daxildir. Bu test *H.pylori*-nin sidik cövhərini hidrolizə uğratma qabiliyyətinin olmasına əsaslanır. Onun həssaslığı və spesifikliyi 95%-dən yüksəkdir. Bu test tərkibinə nişanlanmış C^{13} və ya C^{14} atomu daxil olan sidik cövhərinin daxilə qəbul edilməsi ilə icra edilir. C^{13} -dən istifadə olunan hallarda spektrometriya tələb olunur. C^{14} -dən istifadə olunduqda isə az miqdarda şüalanmanın olmasına baxmayaraq spektrometriyaya ehtiyac olmur. *H.pylori* infeksiyası olan hallarda C izotoplarına malik sidik cövhəri ammoniuma və nişanlanmış bikarbonata parçalanır. Nişanlanmış bikarbonat isə tənəffüs yollarında nişanlanmış karbon izotopuna malik karbon qazına çevrilərək xaric olunur və sonradan qiymətləndirilir. Sidik cövhəri-tənəffüs testi endoskopik müayinə aparılaraq mədədən biopstatlar götürülməsinə nisbətən daha ucuz başa gəlir. *H.pylori* əleyhinə eradikasion müalicədən qısa müddət sonra bu test aparılarsa, yalnız neqativ cavablar alınır. Ona görə də, bu test müalicə başa çatdıqdan ən azı 4 həftə sonra icra edildikdə daha düzgün nəticələr alınır.

Ekspres ureaza testi. Endoskopiya mümkün olan hallarda *H.pylori*-nin diaqnostikası üçün seçim müayinə üsulu ekspres ureaza testidir. Bu, *H.pylori*-nin sidik cövhərini hidrolizə uğratma qabiliyyətinə əsaslanmış ikinci müayinə üsuludur. *H.pylori*-nin hasil etdiyi ureaza fermenti sidik cövhərini ammonium və bikarbonatlara parçalamaqla qələvi mühit yaradır ki, bu da pH-indikatorlarla qeyd alınır. Endoskopiya icra edilərək mədənin selikli qişasından nümunələr götürülür. Nümunələr pH-indikatorla birlikdə sidik cövhərinə malik maye, yaxud da bərk mühidə yerləşdirilir. Bu üsulun həssaslığı təxminən 90%-dir və nəticə bir neçə saata hazır olur.

Histoloji müayinə. *H.pylori*-ni histoloji olaraq təyin etmək məqsədilə endoskopiya icra edilir və mədənin selikli qişasından nümunələr götürülür. *H.pylori*-nin histoloji təyini diaqnostik testlər arasında hələ də ən etibarlısı sayılır. O, adi hematoksilin eozinlə rənglənir, onun görünüşü və koloniyaların lokalizasiyası ayırd edilir. Görünüşü yaxşılaşdırmaq üçün gümüş duzlarından, Gimza və ya Genta kimi xüsusi rənglərdən də istifadə oluna bilər. Həssaslıq təxminən 95%,

spesifiklik isə 99%-dir. Bakteriyanın olmasını və qastritin kəskinliyini qiymətləndirmək üçün klinisistlər bu üsula daha çox üstünlük verirlər.

Kultural müayinə. Kultura mədənin selikli qişasından endoskop vasitəsilə əldə edilir. Bu üsulun həssaslığı təxminən 80%, spesifikliyi isə 100%-dir. Lakin bu üsul xüsusi laborator təcrübənin olmasını tələb edir, geniş yayılmamışdır və diaqnoz 3-5 günə hazır olur. Bunun vasitəsilə *H.pylori*-nin antibiotiklərə həssaslığı da yoxlanıla bilər.

***H. pylori* testlərinin xülasəsi.** Ümumilikdə götürdükdə *H.pylori*-nin diaqnostikası üçün heç də həmişə endoskopik müayinə tələb olunmur. Endoskopiya tələb olunmayan hallarda ilkin diaqnostika üçün seroloji test seçim müayinə hesab olunur. Əgər endoskopiya icra edilməli olarsa, ekspres ureaza testi və histoloji müayinə yaxşı nəticələr əldə etməyə imkan verir. Müalicə aparıldıqdan sonra sidik cövhəri-tənəffüs testi seçim müayinə üsulu sayılır, lakin bu müayinə *H. pylori*-nin eradikasion müalicəsindən ən azı 4 həftə sonra aparılmalıdır. Sidik cövhəri-tənəffüs testi mümkün olmayan hallarda isə peptik xora xəstəliyi olan və qanaxma, yaxud digər ağırlaşmaları olan seçilmiş xəstələrdə endoskopiya aparılaraq invaziv testlərdən istifadə oluna bilər.

Xüsusi testlər. Xora xəstəliyi olanlarda qastrinoma (Zollinger-Ellison sindromu) hallarına az rast gəlinir və bütün xora xəstəliklərinin təxminən 1%-dən azı bununla əlaqədar olur. Qastrinin qiymətləndirilməsi tələb olunan xəstələr kontingentinə aşağıdakılar daxildir: xora xəstəliyi və endokrin şişi, xüsusən hiperparatireoidizmi olan xəstələr; onikibarmaq bağırsağın distal şöbəsinin və ya acı bağırsağın xoraları olan xəstələr; ishal və bədən çəkisinin azalması olan xəstələr (xora, ishal və steatoreya ilə nəticələnən nazik bağırsağın turşulaşması); sağalmayan xoraları olan xəstələr; *H.pylori*-nin eradikasiyasına və ya profilaktik müalicələrə baxmayaraq xora xəstəliyinin residivi olan xəstələr.

Müalicəsi

Xoranın konservativ müalicəsi. Dərmanlar xoraların sağalma prosesinə müxtəlif mexanizmlərlə təsir edirlər. Bu mexanizmlərə *H. pylori* infeksiyasının eradikasiyası, turşu sekresiyasının azaldılması və digər mexanizmlər aiddir. Həyat tərzinin dəyişdirilməsi də buraya daxildir. Papiros çəkmənin xoranın sağalmasına mənfi təsir göstərməsi güman edilir və ona görə də bundan çəkinmək lazımdır. Əgər mümkündürsə, aspirin və ya digər qeyri-steroid iltihab əleyhi preparatların qəbulu da dayandırılmalıdır. Hər hansı bir səbəbə görə qeyri-steroid iltihab əleyhi preparatların qəbulunu dayandırmaq məsləhət görülməyən hallarda daha selektiv siklooksigenaza (COX-2) inhibitorlarının qəbuluna diqqət yetirilməlidir. Çünki bu qrup preparatlar mədə-bağırsaq traktına daha az yanaşı təsirlər göstərir. Kofe turşu sekresiyasını güclü stimulyasiya etdiyinə, alkohol isə selikli qişaya zədələyici təsir göstərdiyinə görə onların qəbulundan da çəkinmək lazımdır.

Xoraları müalicə etmək üçün hazırlanmış preparatların təsiri ya turşu sekresiyasını tormozlamağa və ya neytrallaşdırmağa, ya da *H.pylori* infeksiyasını eradikasiya etməyə yönəlmişdir. Parietal hüceyrələrin sekresiyası spesifik antaqonistlər hesabına tənzimlənir. Histamin, qastrin və asetilxolin parietal hüceyrələrin bazolateral membranında yerləşən spesifik reseptorları aktivləşdirərək parietal hüceyrələrdən turşu sekresiyasını artırır. Prostaqlandinlər digər spesifik reseptorlarla qarşılıqlı təsirdə olmaq hesabına turşu sekresiyasını tormozlayır. Histamin s-AMF hasilatını artırır, prostaqlandinlər isə bu stimulyasiyanı tormozlayır. Qastrin və asetilxolin isə kalsium və proteinkinaza C mexanizmlərini stimule edir. H/K-ATF-aza parietal hüceyrələrin apikal səthində yerləşir və onların fəaliyyəti proton nasosu inhibitorlarının qəbul edilməsi hesabına tormozlana bilər. Turşu sekresiyası qastrin, histamin və asetilxolin reseptorlarının blokadası, prostaqlandin reseptorlarının aktivləşməsi və H/K nasosuna antaqonist təsir hesabına tormozlana bilər.

Antasidlər. Antasidlər xora xəstəliyinin müalicəsində istifadə olunan ilk preparatlardır. Onlar mədənin turşuluğunu xlorid turşusu ilə reaksiyaya girərək duz və su əmələ gətirir və bununla da pH-ı yüksəldərək peptik aktivliyi tormozlayırlar. Antasidlər bufer və absorbsiya qabiliyyətinə,

dadına və yanaşı təsirlərinə görə fərqlənirlər. Onlar qida qəbulundan 1 saat sonra daha effektiv təsir göstərirlər. Əksinə, boş mədəyə qəbul edildikdə tez bir zamanda evakuasiya olunduğundan müvəqqəti bufer təsirinə malik olur. Yeməkdən sonra qəbul edildikdə isə o, mədədə uzun müddət qalır və buna görə də bufer təsiri də uzun müddət davam edir. Maqnezium antasidləri bufer xüsusiyyətinə görə daha üstünlüklü, lakin onların ishal törətmək qabiliyyəti vardır. Əksinə, alüminium antasidləri isə fosfatlarla presipitasiya olunduğuna görə, bəzi hallarda hipofosfatemiya və qəbizliklə müşayiət oluna bilər.

H₂-reseptor antaqonistləri. H₂-reseptor antaqonistləri strukturuna görə histaminə oxşayırlar. Həlqənin və yan zəncirlərin strukturundakı müxtəliflik əsas və yanaşı təsirlərdə fərqlər törədir. Mövcud olan H₂-reseptor antaqonistləri təsirlərinə görə oxşardır, lakin yarımparçalanma dövrünə və biomənimsənilməsinə görə fərqlənirlər. Onların hamısı qaraciyərdə metabolizə uğrayır və böyrəklərlə xaric olur. Famotidin daha güclü, simetidin isə daha zəif təsirə malikdir. H₂-histamin reseptorunun fasiləsiz vena daxilinə infuziyası fasilələrlə qəbul edilməyə nisbətən daha güclü inhibitor təsirə malikdir. Fasilələrlə qəbul edilən H₂-histamin reseptorları antaqonistlərinin dəyişkən effekti çox güman ki, onların yarımparçalanma dövrünün qısa (1,5-3 saat) olması ilə əlaqədardır. Aparılan bir çox tədqiqatlar göstərir ki, H₂-histamin reseptor antaqonistləri ilə aparılan 4 həftəlik müalicədən sonra onikibarmaq bağırsağ xoraları 70-80% hallarda, 8 həftəlik müalicədən sonra isə 80-90% hallarda sağalma ilə nəticələnir. Dozanın bölünərək axşam və gecə qəbulu daha effektivdir. Lakin qeyd etmək lazımdır ki, fasiləsiz venadaxili infuziya turşu sekresiyasının daha effektiv inhibisiyasını törədir.

Proton nasosu inhibitorları. Ən təsirli antisekretor maddələrə proton nasosu inhibitorları aiddir. Bu preparatlar proton nasoslarının katalitik subvahidləri ilə kovalent birləşmə əmələ gətirir. Turşunun sekresiyası yalnız yeni proton nasoslarının sintezi hesabına mümkün olur. Turşu sekresiyasında proton nasosları son mərhələ olduğundan proton nasosu inhibitorları bütün sekretor agentlərin təsirindən meydana çıxan bütün sekresiya tiplərini ləngidir. Ona görə də proton nasosu inhibitorlarının H₂-histamin reseptor antaqonistlərinə nisbətən turşu sekresiyasını daha effektiv ləngitməsi təəccüblü deyildir. H₂-histamin reseptor antaqonistlərinə nisbətən turşu sekresiyası daha uzun müddətli ləngiyir, çünki proton nasosu kovalent birləşmə hesabına geri dönməz inhibisiyaya məruz qalır. Bir qayda olaraq, bu təsir təxminən 18 saat davam edir. Proton nasosu inhibitorları yalnız bazal turşu sekresiyasını deyil, həm də qida ilə stimule olunan və ekzogen qəbul edilən sekretor agentlərin təsirindən yaranan maksimal sekresiyayı da tormozlayır. Həm H₂-histamin reseptor antaqonistləri, həm də H/K-ATF-aza inhibitorların gecə vaxtı qəbul edilməsi daha effektivdir. Proton nasosu inhibitorları ilə turşu sekresiyasının tormozlanması zamanı qan plazmasındakı qastrinin 24 saatlıq səviyyəsi, H₂-histamin reseptor antaqonistləri ilə aparılan müalicədən sonrakı səviyyəyə nisbətən daha yüksəkdir. Proton nasosu inhibitorları həmçinin H₂-histamin reseptor antaqonistlərinə nisbətən xoranın daha tez sağalmasına səbəb olur. Proton nasosu inhibitorları ilə 4 həftəlik müalicədən sonra sağalma 85%, 8 həftəlik müalicədən sonra isə 96% təşkil edir. Proton nasosu inhibitorlarının aktivləşməsi və sekretor kanalcıqda proton nasosuna birləşməsi üçün mədə mənfəzində turş mühitin olması vacibdir. Antasidlər və H₂-histamin reseptor antaqonistləri proton nasosu inhibitorları ilə kombinə olunmuş halda istifadə olunarkən onlar qələvi mühit yaratdığından proton nasosu inhibitorlarının aktivləşməsinin qarşısı alınır. Ona görə də antasidlər və H₂-histamin reseptor antaqonistləri proton nasosu inhibitorları ilə birgə istifadə olunmamalıdır.

Sukralfat. Sukralfat strukturuna görə heparinə oxşayır, lakin onun antikoagulyant təsiri yoxdur. Xora xəstəliyinin müalicəsində kifayət qədər effektiv olması müəyyən edilsə də, onun təsir mexanizmi tam aydınlaşdırılmamışdır. O, sulfatlaşmış sukrozanın alüminium duzudur və mədənin turş mühitində dissosiasiya edir. Güman edildiyinə görə sukroza polimerləşərək xoranın kraterindəki proteinlərlə birləşir və 6 saata qədər qalan qoruyucu örtük əmələ gətirir. Onun xoranın sağalmasında rol oynayan və xora zonasında yerləşən bazal fibroblastlardakı boyatma faktoru ilə birləşərək toplanması da güman edilir. Sukralfatla aparılan müalicə zamanı

(1 q-dan gündə 4 dəfə) 4-6 həftədən sonra duodenal xoralar sağalır ki, bu da H₂-histamin reseptor antaqonistlərə daxil olan simetidinlə aparılan müalicə ilə müqayisə oluna bilər. Oxşar sağalma tezliyi gündə 2 dəfəlik doza qəbulu ilə (2 q-dan gündə 2 dəfə; səhər yeməkdən əvvəl və yatmadan əvvəl) də əldə oluna bilər. Sukralfat mədə-bağırsağ sistemindən sorulmadığına görə hamilələrdə istifadə oluna bilər.

H.pylori infeksiyasının müalicəsi: Xora xəstəliyinin müalicəsində 3 əsas məqsədə nail olmaq klinisistlərin qarşısında duran əsas problemlərdəndir:

1. Xəstəliyin simptomları zəifləməlidir;
2. Xora sağlmalıdır;
3. Residivlərin qarşısı alınmalıdır.

Anisekretor maddələrlə turşu sekresiyasını zəiflətmək hesabına ilk iki məqsədə nail olmaq mümkündür. Qeyri-steroid iltihab əleyhi preparatlarla əlaqədar olan xoralarda onların qəbulunun dayandırılması üçüncü məqsədə çatmağa imkan verir. Qeyri-steroid iltihab əleyhi preparatlardan asılı olmayan xoralarda adətən *H.pylori* infeksiyası olduğundan, onun eradikasiyası demək olar ki, xoranın residivini tamamilə aradan qaldırır. Onikibarmaq bağırsağ xoraları üçün müvəffəqiyyətlə aparılan müalicədən sonra residivin tezliyi 72% təşkil edir. Əgər xəstələr saxlayıcı terapiya kimi H₂-histamin reseptor antaqonistlərindən istifadə edərlərsə, residivin tezliyi 25% təşkil edir. *H.pylori* eradikasiya olunduqda isə xoranın residivinə 2% hallarda rast gəlinir. Əvvəllər *H.pylori* eradikasiyası bir qayda olaraq 2 həftə ərzində bismut əsaslı müalicə ilə kombinə olunmuş üçqat müalicədən ibarət idi. Bu zaman tetrasiklinin daha effektiv olması və 95% hallarda eradikasiyaya nail olduğu qeyd olunurdu. 2 həftəlik bismut əsaslı terapiya Pepto-Bismolun (2 tabletdən gündə 4 dəfə), metronidazol (500 mq-dan gündə 4 dəfə) və tetrasiklinlə (500 mq-dan gündə 4 dəfə) kombinasiyası şəklində aparılır. Kəskin xoralarda standart bismut əsaslı müalicədən sonra H₂-histamin reseptor antaqonistləri və ya proton nasosu inhibitorları ilə əlavə 2 həftə də müalicə aparılır (ümumilikdə 4 həftə). *H.pylori*-nin eradikasiyası üçün müxtəlif üçqat müalicə sxemləri işlənib hazırlanmışdır. Bunların əksəriyyətində metronidazol, klaritromisin və ya amoksisillin kimi antibiotiklərə proton nasosu inhibitorları da əlavə edilir. Bu müalicə sxemi 1-2 həftəlik dövrdə aparılır.

Qeri-steroid iltihab əleyhi preparatların qəbulu ilə əlaqədar olan aktiv xoraların müalicəsi üçün ən yaxşısı əgər mümkündürsə, xora sağalana qədər bu preparatların qəbulunun dayandırılmasıdır. Bu mümkün olmayan hallarda selektiv COX-2 inhibitorlarına keçməyə cəhd edilməlidir. *H.pylori*-yə görə test aparılmalı, əgər müsbət cavab alınarsa, müalicə aparılmalıdır. Mədə xorası olan və qeri-steroid iltihab əleyhi preparatlar qəbul edən xəstələr üçün proton nasosu inhibitorlarından istifadə, H₂-histamin reseptor antaqonistlərindən istifadəyə nisbətən daha effektivdir. Əgər xəstənin qeri-steroid iltihab əleyhi preparatlardan COX-2 inhibitorlara keçməsi mümkün deyildirsə, yanaşı olaraq misoprostoldan—prostoqlandin analoqlarından istifadə faydalı ola bilər.

Xoraların cərrahi müalicəsi

Ağırlaşmamış xora xəstəliyinə görə planlı cərrahi müdaxilə. Qeyd etmək lazımdır ki, turşu sekresiyasını azaldan preparatların təsiri və *H.pylori*-nin eradikasiyası hesabına son vaxtlar onikibarmaq bağırsağın xorasına görə planlı əməliyyatlar xeyli azalmışdır. Çətin sağalan xoralara indi az rast gəlinir və onun xəstə və ya həkim tərəfindən təyin edilə bilən 4 əsas parametri vardır:

1. *H.pylori*-nin eradikasiyasına baxmayaraq xora qalmaqda davam edir;
2. Qastroenteroloqun diqqətli nəzarəti altında aparılan planlı konservativ müalicəyə baxmayaraq ağırlaşma qalmaqda davam edir;
3. Xəstə işləmək qabiliyyətinə malik olmur;
4. Xəstə həyatdan həzz almaq hissənə qadir olmur və ya olan hissələri ciddi olaraq itirir.

Onikibarmaq bağırsağ xoralarına nisbətən, mədə xoralarının çətin sağalmasını daha asan təyin etmək olur, çünki, simptomatik kriteriyalarla yanaşı xoranın ölçüsünə və sağalmanın olub-olmamasına endoskopik nəzarət mümkün olur. Əgər proton nasosu inhibitorları ilə aparılan 6-8

həftəlik intensiv konservativ müalicədən sonra mədə xoralarının ölçüsü kiçilirsə, lakin tam sağalma yoxdursa, götürülən biopsiya və yaxmalar xərçəngə neqativ olan hallarda, əlavə 6-8 həftəlik ikinci kurs müalicə göstərişdir. İkinci kurs müalicənin sonunda xora yenidən tam sağalmamış qalarsa, son müalicə—*mədənin rezeksiyası* icra edilməlidir, belə ki, maliqnezasiya inkar edilməyə bilər. Bütün sağalmayan xoralarda *plazma qastrininin acqarına (bazal) səviyyəsi* öyrənilməlidir.

Peptik xoraların cərrahi müalicəsinə digər göstərişlərə *qanaxma, perforasiya və mədə çıxacağıının stenozu* aiddir.

Onikibarmaq bağırsağ xoralarına görə aparılan planlı əməliyyatlar

Mədənin proksimal vaqotomiyası (MPV). Proksimal selektiv vaqotomiya və ya parietal hüceyrələrin vaqotomiyası kimi də tanınan mədənin proksimal vaqotomiyası onikibarmaq bağırsağ xoraları üçün *seçim əməliyyat* sayılır, belə ki, bu əməliyyatın ölüm faizi ən aşağıdır (0,1%). Vaqotomiya və mədə rezeksiyasının uzun müddət davam edən fəsadlarına (məsələn, dempinq sindrom, ishal, anemiya, bədən çəkisinin azalması və s.) proksimal mədə vaqotomiyasında rast gəlinir. Digər tərəfdən, bu əməliyyat təcrübəli cərrah tərəfindən dəqiqliklə icra edilməlidir. Proksimal mədə vaqotomiyası *laparoskopik və laparotomik* üsullarla icra edilə bilər. Laparoskopik müdaxilənin üstün cəhəti ondan ibarətdir ki, çarpayı günlərinin sayı az olur və əməliyyatdan sonrakı ağrı əhəmiyyətli dərəcədə azalır. Yenidən qeyd etmək lazımdır ki, əməliyyat yalnız təcrübəli laparoskopik cərrahlar tərəfindən aparılmalıdır. Əməliyyatın laparoskopik və ya açıq üsulla aparılmasından asılı olmayaraq müdaxilənin mahiyyəti eynidir.

Trunkal vaqotomiya və drenləşdirmə. Trunkal vaqotomiya və drenləşdirmə əməliyyatı yalnız planlı olaraq seçilmiş xəstələrdə və adətən cərrahın proksimal sülektiv vaqotomiya icra etmək təcrübəsi məhdud olduqda aparılmalıdır. Piloroplastikaya başlamazdan əvvəl onikibarmaq bağırsağın başlanğıc hissəsi diqqətlə gözdən keçirilməlidir. Əgər xoranı müşayiət edən iltihabi proses və ya striktura nəticəsində deformasiyalar olarsa, piloroplastikaya nisbətən gastroyeyunoanastomozla drenləşdirməyə daha çox üstünlük verilməlidir. Bu yolla cərrah çətin piloroplastika və duodenal güdülün bağlanması problemlərindən çəkinmiş olur.

Selektiv mədə vaqotomiyası. Selektiv (total) mədə vaqotomiyasında azan sinir kötökləri qaraciyər şaxələrinin (ön azan kötökdə) və qarın kələri şaxələrinin (arxa azan kötökdə) ayrıldığı yerdən aşağıda kəsilir. Bu əməliyyat indi ancaq tarixi əhəmiyyət kəsb edir. Trunkal vaqotomiyada olduğu kimi, *bu vaqotomiya da drenləşdirmə əməliyyatının aparılmasını tələb edir*, çünki bütün mədənin azan sinirlə innervasiyası pozulur. Buna görə də, dempinq sindrom törətmək baxımından eyni potensiala malikdir. Lakin trunkal vaqotomiyadan fərqli olaraq selektiv mədə vaqotomiyasında qaraciyərin, öd yollarının, mədəaltı vəzinin və nazik bağırsaqların azan sinir təchizatı saxlanır. Buna görə də, postvaqotomik ishala trunkal vaqotomiya ilə müqayisədə selektiv mədə vaqotomiyalarından sonra az rast gəlinir.

Trunkal vaqotomiya və antrumektomiya. Turşu sekresiyasını azaltması və bunun hesabına da əməliyyatdan sonrakı xora residivlərinin az olması baxımından trunkal vaqotomiya və antrumektomiya onikibarmaq bağırsağ xoraları üçün əsas əməliyyatlardan sayılır. Bu zaman turşu sekresiyasının həm azan sinirlə (xolinergik), həm də qastrinlə stimulyasiyası aradan qaldırılır. Xora residivinə 0,5%-dən az hallarda rast gəlinir. Bu əməliyyatla əlaqədar problemlərə həm vaqotomiya, həm də antrumektomiya ilə əlaqədar yanaşı təsirlərin meydana çıxma ehtimalının olması daxildir. Bu baxımdan ağırlaşmamış onikibarmaq bağırsağ xoralarının müalicəsində ondan az istifadə olunmalıdır.

Operativ müdaxilələrə nisbi yanaşma

Bütün dünyada proksimal mədə vaqotomiyası onikibarmaq bağırsağın xoralarında planlı seçim əməliyyat kimi qəbul olunur. Bu əməliyyat ən az operativ ölüm faizinə malikdir və digər əməliyyatlardakı arzuolunmaz yanaşı effektlərə (məsələn, dempinq sindrom, ishal) rast

gəlinmir. Lakin proksimal mədə vaqotomiyası ilə müalicə almış xəstələrdə yüksək residiv halları (5-20%) müşahidə olunur. Ona görə də, daha sadə hesab olunan trunkal vaqotomiya və drenləşdirmə əməliyyatı xüsusilə ABŞ-da daha məşhurdur. Bu əməliyyat zamanı operativ ölüm faizi aşağıdır və xoranın residivinə 8-10% hallarda rast gəlinir. Əməliyyatdan sonra 10-15% xəstələrdə bağırsaqların atoniyası, 1% xəstələrdə isə postvaqotomik ishal hallarına rast gəlinir. Xəstələrin 5-10%-də demping sindrom inkişaf edə bilər. Antrumektomiya ilə birlikdə icra edilən ən müvafiq vaqotomiya növü - selektiv mədə vaqotomiyasıdır, belə ki, bu zaman qaraciyərin, öd yollarının, pankreasın və bağırsaqların azan innervasiyası saxlanmış olur. O, həmçinin postvaqotomik ishal hallarını da azaldır.

Xoranın residivlərinin qarşısının alınmasında bu əməliyyatların heç biri birlikdə icra olunan *vaqotomiya və antrumektomiya* kimi effektiv deyildir.

Mədə xoralarının planlı cərrahi müalicə üsulları

Onikibarmaq bağırsağ xorasının planlı cərrahi müalicəsində vaqotomiyadan geniş istifadə olunduğu kimi, mədə xorası olan xəstələrin cərrahi müalicəsində də *mədənin rezeksiyası* daha münasib müalicə üsulu sayılır. Bunun iki səbəbi vardır:

Birincisi, törədici faktoru (turşuluğu) artmış və ya tənzimlənməyən turşu sekresiyası ilə müşayiət olunan onikibarmaq bağırsağ xoralarından fərqli olaraq, mədə xoralarının əmələ gəlməsinin *selikli qişanın mühafizə mexanizmlərinin zəifləməsi* ilə əlaqədar olması güman edilir.

İkincisi, onikibarmaq bağırsağ xoraları demək olar ki, həmişə xoşxassəli gedişə malik olduğu halda, mədə xoraları maliqnant da ola bilər.

I tip mədə xoralarının cərrahi müalicəsi. I tip mədə xoraları üçün maliqnizasiya riski yüksək qaldığından xoranın kəsilərək xaric edilməsi vacibdir. Bu klinik vəziyyət olan hallarda *mədənin distal rezeksiyası* ən yaxşı əməliyyat hesab olunur. Mədə-bağırsağ traktının ardıcılığı *Bilrot-I və ya Bilrot-II üsulu ilə bərpa edilə bilər*. Maliqnizasiya tam inkar edilərsə, daha çox Bilrot-I üsuluna üstünlük verilir. I tip mədə xoralarının planlı cərrahi müalicəsində vaqotomiya və Bilrot-I əməliyyatı aparılmadan icra edilən distal rezeksiyalarda ağırlaşmalara 3-5% hallarda rast gəlinir. Ölüm göstəricisi isə 1-2% təşkil edir və 2%-dən az hallarda residivlərə rast gəlinir. Xüsusilə qeyd etmək lazımdır ki, *H. pylori* erasında sağalmayan xoralarının olması maliqnizasiya prosesinin gətməsinə şübhələri ciddi olaraq artırmalıdır. *Əgər maliqnizasiya aşkar edilərsə, Bilrot-II üsulu ilə mədənin subtotal rezeksiyası və qastroeyunoanastomoz, yaxud da Roux üsulu ilə Y-şəkilli qastroeyunoanastomoz* icra edilməlidir. I tip mədə xoraları üçün vaqotomiyanın aparılmasına ehtiyac yoxdur, çünki bu xoralar mədə turşusundan asılı deyildir. Texniki olaraq çətin olsa da *xoranın pazvari rezeksiyası və parietal hüceyrələrin vaqotomiyası* da icra edilə bilər. I tip mədə xoraları olan xəstələrin əksəriyyəti müvafiq konservativ müalicə hesabına sağala bilər. Bu müalicələr effekt verməyən hallarda yuxarıda sadalanan cərrahi müalicə üsullarından istifadə olunmaqla müalicə aparılmalıdır.

II və III tip mədə xoralarının cərrahi müalicəsi. II və III tip mədə xoralarının konservativ üsullarla sağalmasına adekvat vaxt sərf edilmiş olduqda və *H.pylori* eradikasiya olunmuşsa *mədənin distal rezeksiyası (distal qastrektomiya) vaqotomiya ilə birlikdə* icra edilməlidir. Bir sıra tədqiqatlara əsasən müəyyən edilmişdir ki, II və III tip mədə xoralarına görə aparılan proksimal selektiv vaqotomiyaların nəticələri rezeksiya əməliyyatı keçirənlərə nisbətən daha pisdır. Rezeksiya ilə birlikdə icra olunan vaqotomiyanın tipi *selektiv və ya trunkal* ola bilər. Bəzi tədqiqatçılar residiv xoralar inkişaf edən hallarda parietal hüceyrələrin laparoskopik vaqotomiyası və qənaətli rezeksiyanın icra edilməsini məsləhət görürlər.

IV tip mədə xoraları. IV tip mədə xoralarının müalicəsi çətin problemlərdəndir. Cərrahi müalicə xoranın ölçüsündən, qastroezofageal birləşməyə qədər olan məsafədən və ətraf zonadakı iltihabın dərəcəsindən asılıdır. Əgər mümkündürsə, xora kəsilib çıxarılmalıdır. Ən aqressiv müdaxilə qida borusu divarının kiçik porsiyası və xora da daxil olmaqla distal subtotal qastrektomiya, Roux üsulu ilə Y-şəkilli geniş ezofaqoqastroeyunoanastomozun icra edilməsidir. Qastroezofageal birləşmədən 2-5 sm məsafədə yerləşən IV tip mədə xoralarında distal

qastrektomiya xoralı kiçik əyrilik də daxil olmaqla rezeksiyanın vertikal istiqamətə genişlənməsi ilə icra oluna bilər.

Rezeksiyadan sonra həzm traktının ardıcılığı uc-uca gastroduodenoanastomoz hesabına saxlanır. Bəzi müəlliflər trunkal vaqotomiya və piloroplastika ilə birlikdə xoranı yerində saxlamağı və ya onun lokal olaraq kəsilib xaric edilməsini məsləhət görürlər.

Giqant mədə xoraları. Giqant xoralara diametri 3 sm-dən böyük olan xoralar aid edilir. Onlara adətən kiçik əyrilikdə rast gəlinir; yalnız 4% hallarda böyük əyrilikdə təsadüf olunur. Belə xoraların dalaq, pankreas, qaraciyər və ya köndələn çənbər bağırsağ kimi qonşu orqanlara penetrasiyası mümkündür. Belə hallara normal biopsiyanın nəticələrinə baxmayaraq, qeyri-rezektabel maliqnezasiya kimi diaqnoz qoyula bilər. Maliqnezasiyaya 6-30% hallarda rast gəlinir və xoranın ölçüsü böyüdükcə bu ehtimal da artır. Giqant mədə xoralarında ağırlaşmaların (perforasiya, qanaxma) inkişaf riski yüksəkdir və ona görə də seçim müalicə erkən əməliyyatdan ibarət olmalıdır. Seçim əməliyyat xoranın yatağı da daxil olmaqla rezeksiya və II, III tip xoralarda qənaətli vaqotomiyadır. Yüksək risk təşkil edən xəstələrdə xoranın lokal olaraq kəsilib çıxarılması, vaqotomiya və piloroplastika məsləhət görülə bilər.

MƏDƏ VƏ ONİKİBARMAQ BAĞIRSAQ XORALARININ AĞIRLAŞMALARI

QANAXMA İLƏ AĞIRLAŞMIŞ XORALAR

Həzm traktının yuxarı şöbələrinin qanaxmalarının əsas səbəblərindən biri peptik xoralardır. Gastroduodenal qanaxmaların təxminən 50-60%-i mədə və onikibarmaq bağırsağ xoralarının payına düşür. Peptik xorası olan xəstələrin təxminən 20%-də qanaxma meydana çıxır. Peptik xoradan qanaxma nəticəsində ölüm faizinin 10% təşkil etdiyi və bu riskin 60 yaşdan yuxarı xəstələrdə daha yüksək olduğu qeyd edilir.

Qanaxan xoraların risk amilləri

Qeyri-steroid iltihab əleyhi preparatlar. Qeyri-steroid iltihab əleyhi preparatlar (QSİƏP) peptik xorası olan xəstələrdə qanaxmanın ən vacib səbəblərindəndir. QSİƏP qəbul edən şəxslərdə xora xəstəliyinin inkişaf etmə riski bu preparatları qəbul etməyənlərə nisbətən 4 dəfə yüksəkdir və bu risk preparatın qəbul edilən dozası yüksəldikcə daha da artır. QSİƏP prostaqlandinlərin sintezini tormozlamaqla mədə və onikibarmaq bağırsağın selikli qişasına zədələyici təsir göstərir. Prostaqlandinlərin sintezində iştirak edən iki ferment - COX-1 və COX-2 (siklooksigenaza) vardır. COX-1 selikli qişanın normal mühafizəsində rolu olan mədə prostaqlandinlərinin sintezində iştirak edir, COX-2 isə iltihabi stimula cavab olaraq meydana çıxır. Aspirindən istifadə mədə və onikibarmaq bağırsağ xorası olan xəstələrdə qanaxma hallarının artması ilə müşayiət olunur. Örtüklü aspirin tabletlərinin qəbulunun da belə qanaxmaların sayını azaltmadığı qeyd edilir. Beləliklə, kiçik dozada aspirinlə digər QSİƏP-in birgə qəbulu xəstələri yüksək qanaxma riski qarşısında qoyur.

H.pylori infeksiyası. *H.pylori* infeksiyası ilə peptik xora xəstəliyi arasındakı əlaqə yaxşı məlumdur. Buna baxmayaraq *H.pylori* ilə gastroduodenal xoralardan qanaxma arasındakı birbaşa əlaqə hələlik tam öyrənilməmişdir. Ağırlaşmamış xoralara nisbətən qanaxan xoralarda *H.pylori*-yə daha az təsadüf olunması haqqında məlumatlara rast gəlinir. Digər tədqiqat işlərində isə *H.pylori* infeksiyasının eradikasiyasının residiv qanaxmaların sayını azaltdığı qeyd edilir. Ziddiyyətli məsələlərdən biri də qanaxmaların patogenezdə *H.pylori* və QSİƏP-ların qarşılıqlı əlaqəsinə aiddir. Onların qarşılıqlı əlaqəsinin müstəqil, sinergist və ya antaqonist olması hələlik tam aydınlaşdırılmamışdır. Lakin son illər aparılan tədqiqat işlərində *H.pylori* ilə infeksiyalaşmış və QSİƏP qəbul edən xəstələrdə xoranın qanaxma ilə ağırlaşma riskinin artması barədə

məlumatlara rast gəlinir və hər iki faktor iştirak edən hallarda bu riskin 6 dəfə yüksəltdiyi qeyd edilir.

Kortikosteroidlər. Kortikosteroidlərin ayrılıqda qanaxma riskinin artırması ilə müşayiət olunmadığı, lakin onun QSIƏP-larla birlikdə qəbulunun qanaxma riskini 10 dəfə artırdığı qeyd edilir.

Alkohol və siqaret. *I.B.Anderson və əməkdaşları* (2000) 26000 şəxsə sorğu əsasında apardıqları tədqiqat işində artıq miqdarda alkohol qəbul edən və gündə 15-dən artıq siqaret çəkən şəxslərdə gastroduodenal xoralarından qanaxma riskinin 4 dəfə, perforasiyanın isə 3 dəfə artdığını qeyd edirlər.

Qanaxma ilə ağırlaşmış xoraların klinikası

Gastroduodenal xoradan qanaxmanın klinik mənzərəsi qanaxmanın dərəcəsiindən, xəstənin yaşından, yanaşı xəstəliklərin olmasından asılıdır. Gastroduodenal qanaxmaların əsas xarici təzahürünə qanqusma (haematemezis) və qara, qətranşəkilli nəcis ifrazı (melena) daxildir. Kəskin mədə qanaxmalarında xəstəliyin daha erkən meydana çıxan simptomu adətən qanqusma olur. Profuz qanaxmalar zamanı qanqusma xəstənin ümumi vəziyyətində pisləşmə (zəiflik, başgicəllənmə) meydana çıxdıqdan qısa müddət sonra qəflətən baş verir. Bəzi hallarda profuz qanqusmanın ardınca xəstələrdə bayılma halı meydana çıxır; bu zaman xəstənin sifəti soyuq tərlə örtülür, arterial təzyiq kifayət qədər enir, taxikardiya aşkar edilir. Qusuntu kütləsinin miqdarı və xarakteri yalnız qanaxmanın kəskinliyi və intensivliyindən deyil, həm də qanaxma meydana çıxana qədər mədədə möhtəviyyatın (qida kütlələri, mədə şirəsi) olmasından asılıdır.

Yüngül və orta ağırlıqlı mədə qanaxmalarında qanqusmadan əvvəl adətən zəiflik, başgicəllənmə, ürəkbulanma ilə xarakterizə olunan daha uzunmüddətli dövr keçir. Mədəyə toplanmış qan turş mədə şirəsinin təsirinə məruz qalır və tünd rəng əldə edir. Qanın eritrositlərində olan hemoqlobin mədənin mənfəzində xlorid turşusunun təsirindən hematinə çevrilir ki, sonuncu da mədəyə toplanmış qana tünd qəhvə rəngi verir. Lakin təkrari qanaxmalar zamanı mədədə toplanan qan az dəyişikliyə məruz qalır və əksər hallarda laxtalar şəklində xaric olur və rəngini dəyişməyə bilər. Bu onunla əlaqədardır ki, eritrositlərdən xaric olan hemoqlobin turş mədə şirəsinin təsirinə tam məruz qalmağa imkan tapmır. Mədə qanaxmalarında al qırmızı rəngli qanqusmaya demək olar ki, rast gəlinmir.

Mədə qanaxmaları zamanı qusmanın səbəbinə dair ədəbiyyatlarda vahid fikir mövcud deyildir. Mədənin axan qanla dolmasının nəticəsi kimi qusmanın meydana çıxmasını əsaslandırmaq mümkün deyildir. Məlum olduğu kimi, sağlam şəxslərdə mədənin qida və ya mayelərlə artıq dərəcədə dolması qusma törətmir. Lakin mədədə ondan kifayət qədər az miqdarda qanın toplanması isə qusma törədir. Qusma refleksi bu zaman hər hansı başqa, çox güman ki, qanıtirməyə (hipoksiyaya) vegetativ sinir sisteminin mərkəzi, beyin mənşəli reaksiyası kimi meydana çıxır.

Zəif mədə qanaxmalarında qan zəif sürətlə mədəyə daxil olduğundan və açıq olan və ya dövrü olaraq açılan mədə çıxacağından onikibarmaq bağırsağa keçdiyindən bəzi hallarda qusma ümumiyyətlə olmaya bilər. Qeyd etmək lazımdır ki, onikibarmaq bağırsağ xoralarından qanaxma zamanı qanqusmaya mədədə lokalizə olunan xoralaradakına nisbətən 2 dəfə az rast gəlinir. Buna görə də, onikibarmaq bağırsağ xoralarının qanaxma ilə ağırlaşmalarında, az hallarda isə mədə xoralarının qanaxma ilə ağırlaşmalarında melenaya ilk əlamət kimi rast gəlinə bilər. Lakin anamnezə əsasən həmişə melenadan təxminən 1 gün əvvəl zəifliyin, başgicəllənmənin olmasını aşkar etmək mümkün olur. Melenanın xarakteri də qanaxmanın intensivliyindən və qanın bağırsaqlarla hərəkət sürətindən asılıdır. Əksər hallarda nəcisin rəngi qara—mazut rəngində olur. Lakin bəzən, xüsusən profuz qanaxmalar zamanı, tezliklə qeyri-iradi defekasiya meydana çıxır və nəcisin rəngi isə tünd-qırmızı rəngdə olur ki, bu da qanın bağırsaqlarla sürətli hərəkət etməsi ilə izah olunur. Bu əlamət vacib proqnostik əhəmiyyətə malikdir. Bəzi hallarda həm onikibarmaq bağırsağ, həm də mədə xoralarında kəskin qanaxma ilk olaraq melena ilə təzahür

edir, müəyyən vaxt keçdikdən sonra isə qanqusma meydana çıxır. Bu, sonradan daha güclü qanaxmanın başladığını güman etməyə imkan verir.

Beləliklə, melena demək olar ki, kəskin mədə qanaxmalarının daimi əlamətidir, qanqusmaya isə bəzi hallarda rast gəlinməyə bilər. Klinik müşahidələr göstərir ki, həyat üçün təhlükəli olan qanaxmalar adətən ilk növbədə qanqusma ilə təzahür edir; ilk əlamət kimi melenanın olması qanaxmanın zəif intensivlikdə olduğunu göstərir.

Kəskin mədə qanaxmalarında bədən temperaturunun xarakterik dəyişikliklərinə rast gəlinir. Qanaxmanın ilk saatlarında bədən hərərəti demək olar ki, norma hüdudunda, bəzi hallarda isə hətta aşağı da ola bilər. Məlum olduğu kimi, hemorragik şok həmişə hipotermiya ilə müşayiət olunur. Nəticədə, qanaxma başlayandan 1-ci günün sonuna kimi və şokdan çıxdıqdan sonra bədən hərərəti normaya, sonra isə subfebril hərərətə qədər yüksələ bilər. Adətən qanaxma başlayandan 2-3 gün sonra müşahidə olunan hipertermiya bağırsağa daxil olan qanın parçalanması nəticəsində meydana çıxan intoksikasiya ilə izah oluna bilər. Bəzi hallarda hipertermiya vena daxilinə köçürülən preparatlara allergik reaksiya şəklində də təzahür edə bilər.

Xora xəstəliyi olan xəstələrin təxminən 35%-də kəskin mədə qanaxması baş verməzdən müəyyən müddət əvvəl qarında ağrıların artması və digər dispeptik pozğunluqlar müəyyən edilir ki, bu da xəstəliyin kəskinləşdiyini göstərir. Lakin qanaxma meydana çıxdıqdan sonra demək olar ki, bütün xəstələr qarında ağrıların azaldığını və ya tamamilə itdiyini qeyd edirlər. Bunun ardınca ümumi zəiflik, başgicəllənmə, dərinin avazıması meydana çıxır. Qanaxma başlayan anda qarında ağrıların itməsi turş mədə möhtəviyyatının axan qan hesabına neytrallaşması ilə izah olunur (*Berqman simptomu*).

Dəri və selikli qişaların kəskin avazıması, sifətdə soyuq tər, tənəffüsün tezləşməsi, artmış sapvari nəbz, aritmiya, ürəyin zirvəsində aydın təzahür edən sistolik küy, arterial təzyiqin enməsi, qısamüddətli bayılma vəziyyəti, oliquriya kimi əlamətlər kompleksinin müəyyən edilməsi *hemorragik şok* kimi qiymətləndirilir. O, əsasən profuz qanaxmalar zamanı müşahidə olunur. Kollapsın dərinliyi və müddəti müxtəlif ola bilər. O, qanaxmanın dərəcəsindən, orqanizmin reaktivliyindən, göstərilən təxirəsalınmaz müalicədən asılı olaraq bir neçə saniyədən, bir neçə dəqiqəyə qədər davam edə bilər. Beynin hipoksiyasının təzahürü kimi meydana çıxan tez-tez əsnəmə ciddi əlamət sayılır və kəskin qansızlaşmanı göstərir.

Nadir hallarda kəskin mədə qanaxmasının erkən simptomu kimi stenokardiya əlamətləri qeyd olunur və bəzən hətta aparıcı yer tutur. Yalnız bundan sonra qanqusma və melena müşahidə olunur. Bəzi hallarda EKQ-da dəyişikliklər, azan sinirin qıcıqlanması nəticəsində ürək ritminin pozulması (bradikardiya və tənəffüs aritmiyası), daha massiv qanaxma zamanı isə taxikardiya, bütün dişçiklərin və ya ancaq T dişçiyinin voltajının enməsi aşkar edilir. EKQ-dəki dəyişikliklər sirkulyator pozğunluğu və ya miokardın, xüsusən də ürəyin arxa divarının ocaqlı işemiyasını əks etdirə bilər.

Hemorragik şokun gedişinə digər patogen və stres amilləri də təsir göstərə bilər. Bunlara uzunmüddətli qorxu hissi, köməksiz qalma, bədənin soyuması və ya həddən artıq qızması, nəqliyyat vasitəsində uzun müddət qalma, davam edən qanaxma və s.

Hipotenziya fonunda vegetativ sinir sisteminin simpatik şöbəsinin stimulyasiyası qanda endogen katexolaminlərin səviyyəsinin yüksəlməsi ilə müşayiət olunur. Qan plazmasında noradrenalinin səviyyəsi 50-100 dəfə, plazmada 17-oksikortikosteroidlərin, sidikdə isə 17-ketosteroidlərin səviyyəsi normaya nisbətən 3-4 dəfə arta bilər. Nəticədə periferik damarların spazmı baş verir və periferik qan dövrənı zəifləyir. Vazokonstriksiya bütün damar şöbələrini eyni dərəcədə əhatə etmir: o, ilk növbədə dərinin, əzələlərin, böyrəklərin, qaraciyərin və həzm traktının damarlarına yayılır. Hipovolemiyaya damar şəbəkəsinin venoz hissəsi daha həssasdır. Hətta zəif qanıtirmə venoz spazm nəticəsində venoz tonusun artması ilə müşayiət olunur.

Dövr edən qanın həcmnin (DQH) təxminən 70%-nin venoz şəbəkədə toplanmasını nəzərə alsaq, hipovolemianın olmasına baxmayaraq yuxarıda qeyd olunan kompensasiya mexanizmi qan dövrənini təhlükəsiz parametrlər çərçivəsində saxlayır və DQH-nin 10-15% itkisini

kompensə edə bilir. Sağlam şəxslərdə göstərilən həcmdə kəskin qanitirmənin baş verməsi adətən klinik simptomların və subklinik pozğunluqların meydana çıxması ilə nəticələnir. Diqqətli müayinə zamanı dərialtı damar şəbəkəsinin bir qədər daralması (solğunluq), zəif və qısamüddətli taxikardiya, qanın laxtalanma sisteminin aktivliyinin yüksəlməsi aşkar edilir. Kifayət qədər böyük həcmdə qanitirməyə orqanizm uyğunlaşdırıcı və kompensator reaksiyalarını səfərbər etməklə cavab verir. Bu zaman hipofiz-böyrəküstü vəzi sisteminin fəaliyyəti artır, qanda katexolaminlərin konsentrasiyası daha sürətlə yüksəlir. Bu isə ürəyin yığılma funksiyasını daha da artırmaqla taxikardiya, ağciyərlərdə arteriovenoz şuntların açılmasına gətirib çıxarır. Qeyd edilən sistemli vazokonstriksiya və qan cərəyanının şuntlanması qanın paylanması elə təmin edir ki, bu zaman müəyyən müddət ərzində həyati vacib orqanlara adekvat qan təchizatı təmin olunur. Buna «qan dövrünün mərkəzləşməsi» deyilir. Müəyyən edilmişdir ki, qan üçqat oksigen ehtiyatı toplamaq qabiliyyətinə malikdir. Buna görə də, eritrositlərin cəmi 35%-nin saxlanması orqanizmin yaşamasını təmin etdiyi halda, qan plazmasının cəmi 30%-nin itkisi orqanizmin ölümü ilə nəticələnir. Buna görə də, interstisial zonada olan mayelərin qana keçərək autohemodilüsiyası qanitirmə zamanı vacib kompensator proseslərdən sayılır. 1-2 gün ərzində orqanizm sərbəst olaraq autohemodilyüsiya hesabına DQH-nin itirilmiş hissəsinin 1/3-ni bərpa etmək qabiliyyətinə malikdir. Lakin böyük həcmli qanitirmələrdə autohemodilüsiyanın imkanları bir o qədər də böyük deyildir. Bundan əlavə, qeyd etmək lazımdır ki, interstisial zonanın mayeləri zülallarla zəngin deyildir və böyük həcmli qanitirmələr zamanı autohemodilyüsiya hesabına «durulaşmış» qan plazmasında zülalların konsentrasiyası azalır ki, bu da plazmanın osmotik təzyiqinin əhəmiyyətli dərəcədə azalmasına və eyni zamanda onun mayeləri damar şəbəkəsində uzun müddət saxlama qabiliyyətinin zəifləməsinə gətirib çıxarır.

Dövr edən qanın həcmnin 30-40%-nin itməsi homeostazın kifayət qədər ağır fəsadı ilə nəticələnir və adətən orqanizm bu vəziyyətin öhdəsindən sərbəst olaraq gələ bilmir. Praktiki olaraq belə qanaxmalar, əksər hallarda ağır hemorragik şokun inkişafına səbəb olur. Massiv qanaxma fizioloji proseslərin dərin pozğunluqlarını törədir. Bu zaman adətən uyğunlaşdırıcı və kompensator mexanizmlər effektsiz olur və orqanizm hemorragik şokla xarakterizə olunan uzunmüddətli passiv mühafizəyə keçir. Əvvəlcə autohemodilyüsiya hesabına dövr edən qanın həcm defisiti müəyyən dərəcədə azalır. Lakin interstisial mayenin damarlara daxil olması şokun kompensə olunmuş inkişafında mümkündür və iki fazada həyata keçir. Əvvəlcə damar daxilinə az miqdarda zülallara (konsentrasiyaya) malik olan maye daxil olur, hipovolemiyanın inkişafından təxminən 2 saat keçdikdən sonra isə ona konsentrasiyası yüksək olan maye keçməyə başlayır. Qan dövrünü stabilləşdirən kompensator reaksiyaların və məqsədyönlü terapevtik tədbirlərin effektivliyindən asılı olaraq xəstənin vəziyyəti ya yaxşılaşır, yaxud da şokun növbəti inkişafı baş verir.

Ağır gecikmiş şokun kritik hallarında onun dekompensasiyası kimi, qan plazmasında katexolaminlərin miqdarı azalır və bu hal vazoaaktiv maddələrin, ilk növbədə noradrenalinin istifadəsini əsaslandırır bilər.

Yüngül və orta dərəcəli qanaxmalar zamanı bir qayda olaraq qanın koagulyasiya qabiliyyəti yüksəlir. Hemorragik şokun inkişafının erkən mərhələlərində asidoz və eritrositlərin aqreqasiyası şəraitində qan cərəyanının zəifləməsi nəticəsində qanın laxtalanma qabiliyyətinin yüksəlməsi qeyd olunur. Bəzi hallarda bu, damardaxili koagulyasiyanın, orqan və toxumalarda tromboz və mikroemboliyaların inkişafına səbəb ola bilər. Ağır və uzun müddət kompensə olunmayan qanitirmələr qanın laxtalanma sisteminin bəzi göstəricilərinin (protrombin və fibrinogenin) azalmasına, trombositopeniyanın artmasına, laxtalanmanın ləngiməsinə, qanın fibrinolitik aktivliyinin artmasına gətirib çıxarır. Klinik təcrübədə davam edən massiv qanaxmanın səbəbinin hipokoagulyasiya olmasına tez-tez rast gəlinir. Bu isə cərrahi hemorragik şoka qarşı aparılan müalicə ilə yanaşı qanaxmanı da dayandırmağa yönələn terapevtik tədbirləri həyata keçirməyə vadar edir. Kəskin qanitirmə qısa müddət ərzində qaraciyərin sintetik, dezintoksikasion, dezaminləşdirici və digər funksiyalarının pozulmasına gətirib çıxarır. Dövr

edən qanın həcmnin 20%-dən çox hissəsinin itməsi qaraciyərin qan dövranının əhəmiyyətli dərəcədə zəifləməsinə və hipoksiyanın inkişafına səbəb olur. Əgər hipovolemiya uzun müddət kompensə olunmamış vəziyyətdə qalarsa və vazokonstriksiya aradan qaldırılmazsa, bu qaraciyər parenximasında nekroz ocaqlarının formalaşmasına və hepatositlərin ölümünə gətirib çıxara bilər.

Qan plazmasında zülalların miqdarının azalması yalnız qanaxma zamanı onun itməsi ilə deyil, həm də qaraciyərin hipoksiyası nəticəsində onun sintezinin pozulması ilə əlaqədardır. Qanda protrombinin miqdarının azalması (adətən 70%-dən aşağı səviyyəyə) qanın protrombin aktivliyinin ləngiməsinə gətirib çıxarır. O, kəskin qanitirmə zamanı hepatositlərin funksional və morfoloji pozğunluqları ilə əlaqədardır.

Vazokonstriksiya nəticəsində periferiyada qan dövranının zəifləməsi kapillyar perfuziyasının da zəifləməsinə, toxumaların oksigen aclığına—hipoksiyasına səbəb olur. Bu zaman toxumalardan damar şəbəkəsinə adi şəraitdə oksidləşməyə məruz qalan metabolitlər keçir. Onlar bufer sistemləri blokadaya alaraq metabolik asidozun artmasına gətirib çıxarır. Bu fonda hiperqlikemiya, hipoproteinemiya, azotemiya, ketonemiya aydın təzahür edir. Parenximatöz orqanların (böyrək, qaraciyər, ağciyərlər) fəaliyyətində, daha ağır hallarda isə beyin və ürəkdə oksigen defisiti özünü əks etdirir. Toxumaların oksigen aclığı anaerob qlikolizi stimule edərək maddələr mübadiləsinin turş məhsullarının toplanmasına gətirib çıxarır. Qan dövranının uzun müddətli «mərkəzləşməsi» toxumalarda daha çox süd, piroüzüm turşusu və digər üzvi turşuların toplanmasına, metabolik asidoza və bununla da alveolyar havadan hemoqlobinin oksigen birləşdirmə qabiliyyətinin zəifləməsinə gətirib çıxarır.

Geriyədönməz şokun patogenezinə əsas rol turşu-qələvi müvazinətinin pozulmasına aiddir. Kompensator imkanların azalması tez bir müddətdə asidozun inkişafına, standart bikarbonatların miqdarının azalmasına və əsasi defisitə azalmasına gətirib çıxarır. Hemorragik şok zamanı xarici tənəffüs sistemi, ağciyərlərdə qazlar mübadiləsi kifayət qədər ehtiyatlara malikdir və yalnız arterial təzyiq 50 mm.c.süt-dan aşağı endikdə əhəmiyyətli pozğunluqlar meydana çıxır.

Dövr edən qanın həcmnin 25-30%-nin (2 litrə qədər) kəskin itməsi bir qayda olaraq aydın nəzərə çarpan hemorragik şokun simptomokompleksi ilə (narahatlıq, sifətin rənginin kəskin avazması, dərinin soyuq tərlə örtülməsi, nəbz sayının 1 dəqiqədə 120-yə qədər artması, dolğunluğunun isə azalması, arterial təzyiqin 10-30 mm.c.süt. azalması, mərkəzi venoz təzyiqin isə 20-25 mm.su süt. səviyyəsinə qədər enməsi, hipotermiya, oliquriyanın erkən aşkar edilməsi) xarakterizə olunur.

Dövr edən qanın həcmnin 30%-dən artıq hissəsinin (2 litrdən çox) kəskin itməsi zamanı kollaptoid vəziyyət inkişaf edir. Bəzən sianoz çalarlı və ya onsuz solğun sifət soyuq tərlə örtülür; xəstələr narahatlıq, ümumi zəiflik, baş ağrıları, başgicəlmə, başda və qulaqlarda küy, boğulma olduğunu qeyd edirlər. Nəbz sarpvapi olur, arterial təzyiq isə 70 mm.c.süt.-dan aşağı enir, ürək tonları karlaşır. EKQ-də miokardın oyanıcılığının azalması qeyd edilir. Bu xəstələrdə müalicə gecikdirildikdə və ya qeyri-adekvat intensiv terapiya aparıldıqda tez bir zamanda şokun dekompensə olunmuş mərhələsi meydana çıxır. Hemorragik şok zamanı qanın morfoloji tərkibinin şokun müvafiq dərəcəsinə uyğun dəyişiklikləri kifayət qədər erkən dövrdə aşkar edilir. Ona görə də hemodinamik göstəricilərlə yanaşı, qanın təkrari laborator müayinələri mühüm diaqnostik əhəmiyyət kəsb edir. Şoka səbəb olan qanaxmadan 3 saat sonra hematokrit ədədi dövr edən qanın həcmnin (DQH) azalma səviyyəsini əks etdirən obyektiv göstərici hesab oluna bilər.

Diurezin vəziyyəti artıq ilk saatlardan başlayaraq şokun bütün növlərinin, eləcə də hemorragik şokun ağırlıq dərəcəsinin daha vacib klinik ekvivalenti sayılır. Erkən meydana çıxan vazokonstriksiya, böyrəküstü vəzidən çoxlu miqdarda hormonların (kortikosteroidlər, aldosteron) xaric olmasına cavab olaraq damarların spazmı və işemiya böyrək filtrasiyasının anuriyaya qədər kəskin azalmasına, natrium ionlarının və suyun toxumalarda ləngiməsinə gətirib çıxarır. Şok böyrəyi adlanan vəziyyət inkişaf edir.

Arterial təzyiq başlanğıc səviyyənin 1/3-nə qədər azaldıqda böyrək qan dövranının sürəti başlanğıc vəziyyətə nisbətən 4,7 dəfə azalır və sidik ifrazı dayanır. Əvvəlcə böyrəklərdə gedən dəyişikliklər funksional xarakter daşıyır, lakin sonradan hipovolemiya aradan qaldırılmazsa, böyrəklərin qan dövranının kəskin zəifləməsi geriyə dönməz dəyişikliklərə, azotemiyanın progressiv artması, elektrolit pozğunluğunun dərinləşməsi ilə təzahür edən kanalcıqların nekrozuna gətirib çıxarır və kəskin böyrək çatışmazlığı inkişaf edir. Periferik qan dövranı pozğunluğunun və şokun dərəcəsinin qiymətləndirilməsində diurezin təyini daha erkən informativ üsul sayılır. Xəstə 1 saat ərzində 30 ml sidik ifraz edirsə, şoku kompensə olunmuş hesab etmək olar. Adekvat infuzion terapiyaya baxmayaraq, aydın nəzərə çarpan oliguriyanın saxlanması şokun təhlükəli dərəcəsinin olduğunu göstərir. Anuriya isə çox təhlükəli əlamət hesab olunur; anuriya kəskin nəzərə çarpan hipovolemiya fonunda ilk saatlarda meydana çıxan hallarda boşalmış damar şəbəkəsini tez bir zamanda doldurmaqla diurezi bərpa etmək olar. Əgər oliguriya və ya anuriya uzun müddət davam edirsə və ya hipovolemiyanın aradan qaldırılmaması nəticəsində gec saatlarda inkişaf edirsə, bu, böyrək kanalcıqlarının kəskin nekrozunun əlamətidir. Hemorragik şokun gecikmiş dövründə (2 gün və daha çox) qanın patoloji elementlərinin toksiki təsiri nəticəsində böyrəklərin kanalcıq aparatının zədələnməsi baş verir. Bu zaman sidikdə zülal, qanın formalı elementləri, sidik cövhərinin və silindrlərin miqdarının artması aşkar edilə bilər. Belə hallarda venadaxili infuziyaların aparılması təhlükə təşkil edir və osmotik diuretiklərin yeridilməsi tələb olunur.

Hüceyrələrdə gedən metabolik pozğunluqları əks etdirən kriteriya kimi qanın turşu-qələvi balansında meydana çıxan dəyişikliklər ilk növbədə ürəkdən qovulan qanın dəqiqəlik həcmnin azalması və toxumaların oksigen aclığı ilə əlaqədardır. Metabolik pozğunluqlar xüsusilə şokun gecikmiş mərhələlərində meydana çıxır. Bu zaman hemodinamik dəyişikliklər normallaşmış vəziyyətdə də ola bilər. Katabolik proseslər artır, hipoksiya nəticəsində natrium ionları və su toxumalarda ləngiyir. Orqanizmin qüvvətli turşularla doyması baş verir və turşu-qələvi balansı asidoz tərəfə yerini dəyişir. İnterstisial sahədən kalium ionlarının əsas kütləsi sidiklə xaric olur. Bu zaman hipokaliemiyanın dərəcəsi hipoproteinemiyaya uyğun olur. Kalium defisiti əsasən onun qan plazmasındakı konsentrasiyasının azalma dərəcəsini əks etdirir.

Həzm traktının yuxarı şöbələrinin qanaxmalarına görə daxil olmuş xəstələrin təxminən 90%-də qanaxma hospitalizasiyadan sonra 8 saat ərzində dayanır. Bunların təxminən yarısı endoskopik olaraq inyeksiyon terapiya, qızdırıcı zond və ya lazerlə koagulyasiya hesabına həyata keçirilir. Az sayda xəstələrdə qanaxma o qədər massiv ola bilər ki, dövr edən qanın həcmi artırmağı gözləmədən təcili əməliyyat və qanaxmanın dayandırılması lazım ola bilər. Cərrahi müalicənin əsas prinsipləri aşağıdakı cədvəldə cəmlənmişdir.

Qanaxmanın proqnostik göstəriciləri

Anamnestik və fiziki müayinə metodları vasitəsilə aşkar edilən bəzi proqnostik göstəricilər qanaxmaların proqnostik şkalasını yaratmaq baxımından əhəmiyyət kəsb edə bilər. Bunlara *xəstənin yaşı, ürək vurğularının sayı, daxil olarkən sistolik arterial təzyiq, qan təzyiqində və nəbzində ortostatik dəyişikliklər və hər hansı antikoagulyantdan istifadə etməsi daxildir.*

Ürək vurğularının sayının 1 dəqiqədə 100-dən artıq olması, sistolik arterial təzyiqin 90 mm.c.süt-dan aşağı olması, ətrafların soyuması, sinkope və şokun davam edən qanqusma və tünd qırmızı rəngli nəcis ifrazı kimi əlamətlərinin olması təcili qanköçürmə tələb edir. Yaşın 60-dan yuxarı olması müstəqil pis proqnostik göstərici hesab olunur. Həzm traktının yuxarı şöbələrinin qanaxması zamanı yaşı 60-dan az olan xəstələrdə ölüm göstəricisinin 10% təşkil etdiyi halda, 60-dan yuxarı yaş qrupunda bu göstəricinin 25% təşkil etdiyi qeyd olunur (Peter 1999). Əgər xəstədə şok əlamətləri hələ yoxdursa, hipovolemik vəziyyəti qiymətləndirmək üçün *ortostatik testdən* istifadə olunmalıdır. Xəstənin uzanıqlı vəziyyəti ilə müqayisədə qalxarkən arterial təzyiqin 10 mm.c.süt. enməsi və nəbz sayının isə 1 dəq-də 20 vurğu artması *müsbət qalxma testi* hesab olunur. Amerika Qastrointestinal Endoskopiya Cəmiyyəti (ASGE) ortostatik testi ölüm göstəricisi ilə korrelyasiya etmişlər. Ortostatik dəyişiklik olmayan hallarda qanaxmadan ölüm

8,7% təşkil etdiyi halda, bu test müsbət olarkən ölüm halları 13,6% təşkil etmişdir. *Knopp* və əməkdaşları flebotomiya olunmuş sağlam könüllülərdə aşkar etmişlər ki, müsbət qalxma testi 1000 ml qanıtirmə olan şəxslərdə müşahidə olunur. Bu xüsusilə I dərəcəli şokun qiymətləndirilməsində çox faydalıdır.

Kəskin qanaxma başlayan xəstələrdə ilk saatlarda əldə edilən hematokrit ədədi qanıtirmənin dərəcəsini düzgün əks etdirə bilmir. Belə ki, interstisial (ekstravazal) maye hesabına hemodilüsiya ilk saatlardan başlasa da o, yalnız 24-48 saatdan sonra tam başa çatır.

Reanimasion tədbirlər

İlkin reanimasion tədbirlər təcili həyata keçirilməlidir.

- Xəstə ağır kollaptoid vəziyyətdə klinikaya gətirilmişsə və onun ürək fəaliyyəti təyin edilmirsə, ürək boşluğuna 1 ml 0,1%-li adrenalin-hidroxlörüd və kalsium-xlorid yeridilməli, ürəyin xarici masajı və süni tənəffüs aparılmalı, vena daxilinə axınla qanəvəzedicilər yeridilməklə ürək fəaliyyətinin bərpa olunmasına cəhd edilməlidir;
- Əgər xəstənin huşsuzluğunun səviyyəsi barədə hər hansı narahatlıq meydana çıxarsa, onun tənəffüs yolları endotraxeal intubasiya vasitəsilə qorunmalıdır. Lakin əksər hallarda buna heç də ehtiyac olmur.
- İlk növbədə xəstədə qaraciyərin xroniki xəstəliklərinin və ağız boşluğunun selikli qişasının hemangiomasının olub-olmaması diqqətlə öyrənilməlidir.
- İki ədəd geniş diametrli kateter vena daxilinə yeridilməli, eləcə də nazoqastral zond və Foley kateteri yerləşdirilməlidir.

Xəstəyə reanimasion tədbirlər göstərilməklə yanaşı, həm də aşağıdakı müayinələr həyata keçirilməlidir:

- Qanın ümumi analizi (o cümlədən hemoqlobinin və hematokritin səviyyəsi, trombositlərin sayı, koagulogramma);
- Qanda sidik cövhərinin miqdarını, elektrolitlərin, qlükozanın səviyyəsini, qan qrupunu və rezus-faktoru təyin etmək üçün qan nümunələri əldə edilir;
- EKQ.

Hemoqlobinin səviyyəsi aşağı olduqda və hipovolemik vəziyyət müəyyən edilən hallarda toxumaların oksigenlə təmin olunması kəskin pozulur və buna görə də xəstələr nazal kanyulyasiya və ya maska vasitəsilə oksigenlə təmin edilməlidir.

Hemorragik şokun və kəskin qanıtirmənin intensiv müalicəsi

Hipovolemik, o cümlədən hemorragik şokun intensiv terapiya prinsipi demək olar ki, eynidir. Belə ki, bu simptomokompleksin yalnız başlanğıc mexanizmlərinin inkişafı fərqlidir. Onların oxşar olması hipovolemiyanın inkişafı, hipotenziya, qan dövrəsinin mərkəzləşməsi, sonra isə hüceyrə metabolizmində pozğunluqlar, hipoksiya və asidoz nəticəsində hüceyrələrin struktur və funksiyasının dəyişməsinə əsasən müəyyən edilir.

Hemorragik şokun əsas patogenetik mexanizmlərinin prosesə ardıcıl qoşulması haqqındakı təsəvvürləri əsas tutaraq, ayrı-ayrı intensiv terapiya vasitələrinin istifadə ardıcılığının sxemi tərtib olunmalıdır. Bu zaman cərrah əksər hallarda hemorragik şokun müalicəsinin vacibliyi ilə yanaşı, həm də davam edən qanaxmanın dayandırılması üçün təcili tədbirlər görülməsi məsələsi ilə üzləşir.

Hemorragik şokun müalicəsinə yönəlmiş tədbirlər. Erkən mərhələdə dövr edən qanın həcm defisitinin aradan qaldırılması, sonra isə interstisial mayenin bərpa olunması əsas müalicə tədbiri hesab olunur. Bunun hesabına hipovolemiya aradan qaldırılır, ürəyin nasos funksiyası bərpa olunur və vazomotor pozğunluqlar aradan qalxır.

Adekvat infuzion terapiya vasitəsilə mərkəzi hemodinamikanın korreksiya olunması, nəticə etibarilə, mikrosirkulyator pozğunluğun azalmasını və sonradan hüceyrələrdə metabolik dəyişikliklərin aradan qalxmasını təmin edir.

Hemorragik şokun ağırlıq dərəcəsinin təyini

Şokun ağırlıq dərəcəsi	Klinik məlumatlar	Hematoloji məlumatlar	Koaquloqrammanın göstəriciləri	DQH-nin və qanıtirmənin həcmnin güman edilən miqdarı
Şokun simptomokompleksi yoxdur	Təzahür etmir	Hb 100 q/l-dən çox olmur, Ht-0,44-0,4, şok indeksi-0,6	Xüsusi dəyişiklik aşkar edilmir	10-15%-ə qədər (500-700 ml)
Zəif	Nəbz 1 dəq-də 100-ə qədər; AT-90-100 mm.c.süt, mərkəzi venoz təzyiq-40 mm.su. süt-dan yuxarı; ətrafların, sifətin dərisi soyumuş, solğun, qurudur. Diurez 30 ml/saatdan yüksəkdir	Hb 80-90 q/l, Ht-0,38-0,32, şok indeksi-0,8-1,2	Fibrinogenin konsentrasiyası, trombositlərin sayı, trombin vaxtı, fibrinolitik aktivlik artmış və ya norma hüdudundadır.	15-20% (1 litrə qədər)
Orta	Nəbz 1 dəq-də 120; AT-70-85 mm.c.süt, mərkəzi venoz təzyiq-30-35 mm.su. süt; narahatlıq, soyuq tər. Diurez 25 ml/saatdan azdır.	Hb 70-80 q/l, Ht-0,3-0,22, şok indeksi 1,3-2	Fibrinogenin konsentrasiyası, trombositlərin sayı, trombin vaxtı azalır, fibrinolitik aktivlik artmış və ya norma hüdudundadır.	25-30% (1,5 litrə qədər)
Ağır	Nəbz 1 dəq-də 120-dən artıq; AT-70 mm.c.süt-dan aşağı, mərkəzi venoz təzyiq-30 mm.su. süt-dan aşağı, stupor, soyuq tər. Anuriya.	Hb 70 q/l-dən az, Ht-0,22-dən aşağı, şok indeksi 2-dən yuxarı.	Fibrinogenin konsentrasiyası, trombositlərin sayı, trombin vaxtı azalır, fibrinolitik aktivlik artır. Koaqulopatiya fibrinolizlə əvəz olunur.	40%-dən yuxarı (2 litrdən artıq)

1. Qarşıda duran ilk məqsəd yaxın dəqiqələr ərzində mərkəzi qan dövranını bərpa etmək və hipovolemiyanı aradan qaldırmaqdır. Kollaptoid vəziyyətlərdə və arterial təzyiq çox aşağı olduqda sadə, tez və effektiv metoddan—xəstənin aşağı ətraflarını və ya çarpayının ayaq tərəfini qaldırmaqdan istifadə oluna bilər (aşağı ətraf damarlarının payına dövr edən qanın 15-20%-i düşür). Eyni zamanda hemodinamik təsirli mayelərin vena daxilinə köçürülməsinə başlanılır. Kritik hallarda bu məqsədlə kristalloidlər, kolloid məhlullar və ya istənilən digər qanəvəzedicilərindən istifadə oluna bilər və bu zaman qısa müddət ərzində 1-2 litr məhlul köçürmək lazımdır. İlk olaraq vena daxilinə yeridilən mayelərdən, qan dövranında uzun müddət saxlana bilən məhlullara üstünlük verilməlidir. Belə məhlullara sintetik kolloid qanəvəzədici olan reopoliqlükün (reomakrodeks) aiddir. O, izotonik natrium-xlorid məhlulunda həll edilmiş 10%-li kiçikmolekullu dekstrandan ibarətdir. Reopoliqlükün hipertonic məhluldur və mayeləri interstisial sahədən damar mənfəzinə doğru səfərbər edir və beləliklə hipovolemiyanı azaldır və ya aradan qaldırır. Bundan əlavə, reopoliqlükün qanın formalı elementlərinə spesifik təsir göstərərək onların dezaqreqasiyasını törədir və damar yatağına qaytarır. Klinik şəraitdə bu

onunla təsdiq olunur ki, kiçik dozalarda (500-800 ml) yeridilmiş reopoliqlükin anemiyanın artmasına səbəb olmur. Bu, çox güman ki, onun depolaşmış eritrositləri damar yatağına mobilizə etmək qabiliyyəti ilə əlaqədardır. Digər dekstran preparatı olan poliqlükin (makrodeks) hemodinamiki təsirinə görə reopoliqlükindən və məlum digər qanəvəzedicilərdən üstündür. Lakin o, eritrositlərə müsbət dezaqreqasion təsir göstərə bilmir və bu xüsusiyyətinə görə şokun gecikmiş mərhələlərində onun təsiri əhəmiyyətli çatışmazlığa malikdir. Gecikmiş dövrdə yeridilən poliqlükünün eritrositləri aqreqasiya etməsi və periferik qan dövrənini pisləşdirməsi güman edilir. Buna görə də, poliqlükindən şokun erkən mərhələlərində istifadə etmək məsləhət görülür. Hətta erkən dövrdə belə, onu reopoliqlükün və kristalloidlərlə 1:1:1 nisbətində köçürmək daha əlverişlidir.

2. İnterstisial mayeni bərpa etmək baxımından natrium-xloridin izotonik məhlulundan istifadə etmək özünü doğruldur. Kolloid və kristalloid məhlulların köçürülməsi fonunda gedən zəif hemodilüsiya hematokrit ədədi 0,3-ü keçməyən hallarda oksigenin hemoqlobinlə toxumalara daşınmasını yaxşılaşdırır.

Qanəvəzedicilərin köçürülmə sürətinə gəlincə, qeyd etmək lazımdır ki, diurezin həcmi 30 ml/saatdan az olan oliquriyalarda, arterial təzyiq və mərkəzi venoz təzyiq çox aşağı olan hallarda axınla köçürmə məsləhətdir. Lakin oliquriya və aşağı arterial təzyiq fonunda mərkəzi venoz təzyiqin yüksək olması ürək əzələsinin kəskin çatışmazlığını göstərir və belə hallarda massiv transfuziya əks-göstərişdir; təcili olaraq ürək qlükozidləri (strofantin, korqlükon), kokarboksilaza, sidikqovucular (40%-li qlükoza, mannit) təyin edilməlidir.

3. Hemorragik şokun intensiv terapiyasının sonrakı mərhələsi orqanizmin su və elektrolit tələbatını ödəməyə, hüceyrəxarici maye defisitini aradan qaldırmağa yönəldilməlidir. Bu məqsədə natrium-xloridin izotonik məhlulunun, Ringer və Ringer-Lokk məhlullarının köçürülməsi daha yaxşı cavab verir. Onlar təhlükəsizdir və qanla istənilən həcmdə köçürülməsi uyğunsuzluq təşkil etmir. Lakin hemorragik şoku yalnız kolloid və kristalloidlərlə müalicə etmək hemodilüsiyanı əhəmiyyətli dərəcədə artırır və bu yüksək həddə çatdıqda (hematokrit ədədi 0,3-dən aşağı olduqda) qanın oksigen tutumu azalır. Buna görə də, hipovolemiya aradan qaldırıldıqdan sonra kolloid və kristalloidləri qan, plazma və eritrositar kütlə ilə birlikdə köçürməyə üstünlük vermək lazımdır. Qan plazması zülallarının qanəvəzedicilər hesabına həddən artıq durulaşması (30-40%) hemostazın pozulmasına, qanın tənəffüs həcmnin azalmasına, hipoproteinemiyaya, kolloid-osmotik təzyiqin pozulmasına gətirib çıxara bilər ki, bu da xəstə üçün təhlükə təşkil edə bilər. Lakin zəif hemodilüsiya (10-15%) isə əksər hallarda qanın reoloji xüsusiyyətlərini yaxşılaşdırmır. Buna görə də, dövr edən qanın ilkin həcmnin 20-25%-nə qədər durulaşdırılması optimal hesab olunur. Hemodilüsiyanın dərəcəsinə hematokrit ədədinin, mərkəzi venoz təzyiqin, diurezin, dövr edən qanın həcmnin, koaqluqrammanın qiymətləndirilməsi əsasında nəzarət olunur. Arterial təzyiqin, mərkəzi venoz təzyiqin aşağı göstəriciləri və aydın nəzərə çarpan oliquriya olduqda zülalların, kolloidlərin, həmçinin kristalloid və duzsuz məhlulların infuzion məhluldakı nisbətləri 1:1:1, ağır dekompenzasion şoklarda isə bu nisbət 2:1:1 olmalıdır.

4. Transfuzion terapiyanın həcmi qanıtirmənin həcminə və hemodinamik göstəricilərə əsasən təyin edilir. Şokun yüngül dərəcəsində köçürülən qanın miqdarı itirilmiş qanın ümumi həcmnin 30%-dən, orta ağırlıqlı şoklarda 40%-dən, ağır dərəcəli şoklarda isə 50%-dən çox olmamalıdır. Şok zamanı köçürülən qanın effektivliyi o zaman daha yüksəlir ki, kristalloid və kolloidlərlə əvvəlcədən süni hemodilüsiya aparılmış olsun. Massiv hemotransfuziyalar zamanı qanın laxtalanma sisteminin kəskin pozğunluqlarının qarşısını almaq lazımdır. «İsti» heparinləşdirilmiş qanın köçürülməsi qanın laxtalanma faktorlarının defisitini daha yaxşı aradan qaldırır. Hətta qısa müddətli (3-5 gündən çox olmayaraq) konservləşdirilmiş qanın köçürülməsi onun hemostatik xüsusiyyətlərinin saxlanmasını təmin edir. Bu, xüsuslə fibrinolizin inhibitoru olan 5%-li (200-300 ml) aminokapron turşusu ilə eyni vaxtda köçürülmə zamanı daha effektiv olur. Böyük həcmdə qan köçürülən hallarda koaqluqasiya amillərinin (məsələn, trombositlər, protrombin vaxtı) monitorinqi və K vitamininin qəbulu vacibdir. Bundan əlavə,

konservləşdirilmiş qanın tərkibində olan kalsium-birləşdirən agentlərin (məsələn, sitrat) yanaşı təsirini aradan qaldırmaq üçün kalsium-xlorid də yeridilməsi məsləhətdir.

Turşu-qələvi müvazinətinin tənzimlənməsinə yönəlmiş intensiv terapiya. Qanaxma davam edən hallarda xüsusi çətin vəziyyət yaranır. Bu zaman cərrah massiv hemotransfuziya hesabına hemostaza nail olmağa çalışdığı halda, xəstədə başlanan trombozun paradoksal vəziyyəti inkişaf edə bilər. Bu zaman daxili orqanların kapillyarlarından və kiçik damarlarından qansızmanın artması ilə xarakterizə olunan disseminə olunmuş damardaxili laxtalanma (DDL) inkişaf edə bilər. Buna görə də, hemostaza nail olmanın əsas yolu massiv hemotransfuziya deyil, qanaxan damara yerli təsirdən ibarət olmalıdır; effekt olmadıqda isə endoskopik və ya təcili cərrahi əməliyyat göstərisdir.

Əksər hallarda hipovolemiyanın aradan qaldırılması, hemodinamikanın normallaşdırılması və böyrəklərin perfuziyası diurezin bərpasını təmin edir, su-duz mübadiləsini normallaşdırır. Lakin intensiv terapiya bundan sonra dayandırılmamalıdır. Onu natrium-xloridin izotonik məhlulunun köçürülməsi ilə davam etmək lazımdır. O, damar membranından asanlıqla keçərək interstisial mayeni lazımı həcmə qədər bərpa edə bilər.

Hemostaz bərpa olunduqdan, hemodinamika stabilləşdikdən və diurez normallaşdıqdan sonra *qan dövranının mərkəzləşməsinə aradan qaldırmağa yönələn tədbirlər* aparılır. Adətən bu məqsədlə aminazin (0,5-dən 5 mq-a qədər) fraksiyalarla vena daxilinə yeridilir. 500 ml 5%-li qlükoza məhlulunda 25-50 ml arfonad vena daxilinə damcı üsulu ilə köçürülür. Həmçinin damarların terminal şöbəsinə damargenəldici vasitə kimi nikotinamid məsləhət görülür. Bu dərmanlar selektiv vazokonstriksiyanı aradan qaldırmaqla arterial təzyiqi bir qədər endirir, lakin böyrəyin qan dövranını azaltmır və bununla da diurezi artırır.

Qan dövranının mərkəzləşməsi aradan qaldırıldıqdan sonra diqqət toxumaların *perfuziyasının azalması nəticəsində yaranmış hipoksiyanın aradan qaldırılmasına yönəldilməlidir*. Bu məqsədlə dezintoksikasion təsirli preparatlar istifadə olunur. Toxumaların hipoksiyası metabolik asidoza səbəb olduğundan vena daxilinə 5%-li (200-250 ml) natrium-bikarbonat məhlulunun köçürülməsi təsirli müalicə vasitəsi hesab olunur.

Mərkəzi qan dövranı bərpa edildikdən və periferik damarların spazmı aradan qaldırıldıqdan sonra oliquriya və ya anuriya qalır, bu böyrək kanalçıqlarının nekrozunun baş verdiyini göstərir. Bəzi hallarda vena daxilinə osmotik diuretiklərin (40%-li qlükoza məhlulu, 20%-li mannit—250-300 ml) yeridilməsi oliquriyanı azaldır. Əgər bu tədbirlər diurezi artırmırsa, böyrəyin kanalçıq aparatının nekrozu barədə düşünmək və duz məhlullarının köçürülməsini kəskin məhdudlaşdırmaq lazımdır.

Oliquriya şokun erkən mərhələlərində inkişaf edən metabolik asidoz nəticəsində də meydana çıxır. Bunun qarşısını almaq üçün köçürülən qanəvəzəci izotonik məhlulun hər 1 litrinin ardınca 150-200 ml 5%-li natrium bikarbonat məhlulu köçürmək əlverişlidir.

Qanaxmanın qarşısını almağa yönəlmiş tədbirlər

Aspirasiyanın qarşısını almaq üçün geniş diametrli nazoqastral zond yeridilməlidir. Mədə tam boşaldılır, soyuq su və ya izotonik məhlulla yuyulmalıdır. Müalicə tədbirləri sistemində xəstəyə tam fiziki və psixi rahatlığın, o cümlədən ciddi yataq rejiminin verilməsi vacib yer tutur. Bu, xüsusilə kəskin qanaxma dövründə və qanaxma dayandıqdan sonra bir neçə gün ərzində xüsusi əhəmiyyət kəsb edir. Fiziki rahatlıq tam olmalıdır. Xəstəyə hətta yataqda çevrilməyə icazə verilməməlidir.

Epiqastral nahiyəyə buzlu qovuğun yerləşdirilməsi bir tərəfdən qanaxmanın dayandırılmasına kömək edərsə, digər tərəfdən xəstəni yataqda arxası üstə tərپənməz uzanmağa vadar edir və bununla da hemostazın yaranması üçün əlverişli şərait yaradır. Yalnız qanaxma dayandıqdan 2-3 gün sonra xəstəyə yataqda ehtiyatla çevrilməyə icazə verilir. Qanaxmanın təkrarlanmasının qarşısını almaq məqsədilə ciddi yataq rejiminə qanaxma dayandıqdan sonra 4-5 gün ərzində də əməl olunmalıdır. Əksər peptik xoraldan təkrari qanaxmalar adətən ilk 3 gün ərzində meydana çıxır. Profilaktik tədbirlər xora dibində formalaşan laxtanın həll olmasının

qarşısını almağa və xoranın sağlmasına yönəldilməlidir. *In vitro* şəraitdə koaqulyasiyanın və trombositlərin aktivliyinin normal pH mühitində daha yaxşı göstəricilərə malik olduğu müəyyən edilmişdir. Laxta ayrılıqda turşunun təsirindən dağılmasa da, mədə şirəsinin təsirindən parçalanır. Bunun pepsinin hesabına baş verdiyi güman edilir. Son illər omeprazolun yüksək dozasının (40 mq) və venadaxili yeridilən proton nasosu inhibitorlarının istifadəsinin təkrari qanaxmaları əhəmiyyətli dərəcədə azaltması müəyyən edilmişdir. Buna görə də, hazırda oral və ya vena daxili yeridilən proton nasosu inhibitorlarının yüksək dozada istifadəsi peptik xora qanaxmalarının müalicəsində əsas yerlərdən birini tutur. Qanaxma dayandırıldıqdan sonra qanın yoğun bağırsaqda parçalanmasını və ağır intoksikasiya törətməsinin qarşısını almaq məqsədilə bağırsağı toplanmış qandan azad etmək lazımdır. Bu məqsədlə təmizləyici və ya yağlı imalə təyin edilir. Nadir hallarda, qarında əhəmiyyətli dərəcədə köp olduqda, işlətmə dərmanları (gənəgərcək yağı), həmçinin ftalazol, neomisin sulfat təyin edilə bilər.

Diaqnostikası

Qanaxma mənbəyinin erkən təyini müalicənin əsas mərhələlərindəndir. Bu mənbəni təyin etməyin əsas yolu həzm traktının yuxarı şöbələrinin endoskopiyasıdır. Bu müayinəni icra etməyin ideal vaxtı aşağıdakı göstəricilərlə müəyyən edilə bilər:

1. Xəstə hemodinamiki stabil olduqda;
2. Aparılan irriqasiyadan sonra nazoqastral aspirat açıq qırmızı rəngdə olduqda.

Endoskopiya həzm traktının yuxarı şöbələrindən qanaxmanın yerini 98% hallarda təyin etməyə imkan verir. Qanaxma mənbəyi kimi qida borusu asanlıqla istisna olunur. Mədədə olan zədələnmələr qan laxtası ilə örtülmüş ola bilər. Buna baxmayaraq, bütün mədə ətraflı müayinə olunmalıdır. Onikibarmaq bağırsağ xorasından qanaxma aşağıdakı əlamətlərin olması ilə təsdiqlənə bilər:

1. Onikibarmaq bağırsağın arxa divarında yerləşmiş xora kraterindən aktiv qanaxmanın olması;
 2. Görünən qanaxan damarın olması;
 3. Qanaxma dayanmış lakin qan laxtası ilə örtülmüş damarın görünməsi;
 4. Xoranın əsasında təzə qan laxtasının olması.
- 2-ci və 3-cü bəndlərdə qeyd olunmuş görünən damarlar qastroduodenal arteriya və ya onun böyük şaxələrindən biridir.

Buna uyğun olaraq, mədə-bağırsağ traktından qanaxmanın aktivliyini müəyyən etmək üçün endoskopik təsnifatdan (Forrest təsnifatı, 1974) istifadə olunur. Bu təsnifata görə qanaxmanın aktivliyi aşağıdakı kimi qiymətləndirilir:

İşarəsi	Qanaxmanın aktivliyinin xarakteristikası
<i>F-1</i>	<i>Aktiv qanaxma</i>
F-1A	Xoranın dibində və ya kənarında aktiv qanaxan damarın olması
F-1B	Fiksəolunmuş qan laxtasının altından qanın sızması
<i>F-2</i>	<i>Dayanmış qanaxma</i>
F-2A	Xoranın dibində və ya kənarında tromblanmış damarın olması
F-2B	Altından qan sızmayan fiksəolunmuş qan laxtasının olması
F-2C	Xoranın dib nahiyəsində və ya kənarında hematinin olması
<i>F3</i>	<i>Mədə-bağırsağ traktının baxılmış şöbələrində və xorada qanaxmanın və ya onun hər hansı bir əlamətinin olmaması</i>

Qanaxmanın yerinin erkən müəyyən edilməsində angiografiyanın rolu olsa da ondan az hallarda istifadə olunur. Endoskopiya vasitəsilə qanaxmanın səbəbi aşkar edilə bilməyən hallarda angiografiyadan istifadə oluna bilər. Bəzən qanaxma massiv olduqda və müalicə üçün qeyri-cərrahi üsul seçildikdə angiografiya yalnız qanaxmanın yerini təyin etməkdə deyil, həm də selektiv embolizasiya vasitəsilə qanaxmanın dayandırılmasında faydalı ola bilər.

Müalicəsi

Qanaxmanın endoskopik dayandırılması. Qeyd olunduğu kimi, 90% xəstələrdə qanaxma hospitalizasiyadan sonra 8 saat ərzində spontan və ya konservativ yollarla dayana bilər. Əgər qanaxma davam edərsə, o endoskopun köməyi ilə kooqulyasiya (qızdırıcı zond, lazer), endoskopik skleroterapiya, alkohol və ya adrenalinin endoskopik inyeksiyası hesabına dayandırılabilir.

İnyeksiyon terapiyaya qanaxan zonanın ətrafına müxtəlif məhlulların inyeksiya olunması daxildir. Belə məhlullara adrenalin hidroxlorid, sklerozlaşdırıcı məhlullar, fibrin yapışqanı kimi laxta əmələ gətirən maddələr aiddir. İnyeksiya məqsədilə istifadə olunan adrenalin 1:10000 nisbətində durulaşdırılır. O, vazoaaktiv maddədir və damarlarda spazm törədərək zədələnmə zonasına qan axımını azaldır. Bu, həmçinin trombositlərin fəaliyyətinin artmasına və laxtanın formalaşmasına şərait yaradır. Adrenalin məhlulunun vazokonstriksiya və trombositlərin aqreqasiyasını artırmaq hesabına, yoxsa qanaxmanı əhatə edən toxumaya yeridilən həcmə tamponada effekti hesabına hemostaz törətməsi hələlik tam həll olunmamış qalmaqdadır. Steril izotonik natrium-xlorid məhlulunun yeridilməsi də tamponada effekti hesabına hemostaz yaradır, lakin onun təsirinin adrenalinə nisbətən zəif olduğu qeyd olunur.

Nd:YAG-dan istifadə etməklə aparılan lazerlə fototerapiya vasitəsilə hemostaz istilik törətmək və bilavasitə qanaxan damarı kooqulyasiya etməyə əsaslanmışdır. Bu təmas etməyən termiki metoddur.

Qızdırıcı zondla aparılan kooqulyasiya təmas etməklə termiki təsir törədir və hemostaz yaradır. Termiki terapiyaya monopolyar və bipolyar elektroqulyasiya və qızdırıcı zond daxildir. Qanaxan damar izolə edilir, sıxılaraq kooqulyasiyadan əvvəl tamponada olunur. Hər iki maneədən istifadə etməklə toxumaların zədələnmə dərinliyi minimuma endirilir. Hemostazın əldə edilməsində onun effektivliyi adrenalinlə inyeksiyon terapiyaya yaxındır.

Əməliyyata göstərişlər

Qanaxma ilə ağırlaşmış peptik xoralarda cərrahi əməliyyata göstərişlər aşağıdakılardır:

1. Təcili reanimasiya tədbirlərinin çətin və ya effektivsiz olması şəraitində massiv qanaxmanın davam etməsi;
2. Konservativ və endoskopik metodlarla qanaxmanı dayandırmağın mümkün olmaması;
3. Əməliyyata perforasiya, stenoz və ya maliqniyasiya kimi digər yanaşı səbəblərin olması;
4. Xəstəxanada müalicə altında olan və ilkin hemostaz əldə edilən xəstələrdə sonradan təkrari qanaxmanın olması (bu zaman qanaxan damarın demək olar ki, bütün hallarda gastroduodenal arteriya olduğu güman olunur). Hətta belə hallarda da, xəstə stabildirsə və ya cərrahi əməliyyat risk təşkil edərsə, cərrahi əməliyyatdan əvvəl endoskoplə qanaxmanın dayandırılmasına cəhd olunmalıdır.

Qanaxan peptik xoralarda cərrahi əməliyyatın prinsiplərinə qanaxmanın dayandırılması və müvafiq əməliyyatın aparılması daxildir. Qanaxmanın mədə və ya onikibarmaq bağırsağ xorasından olması təyin edildikdə seçim əldə etmək asan olur. Onun yeri məlum olmadıqda isə ilk növbədə distal gastrotomiya icra olunur; belə ki, onu lazım gəldikdə onikibarmaq bağırsağa tərəf genişləndirmək mümkündür.

Qanaxan onikibarmaq bağırsağ xoralarının cərrahi müalicəsi

Aqressiv endoskopik müalicə hesabına qanaxmanı dayandırmaq məqsədilə cərrahi müalicə tələb edən onikibarmaq bağırsağın qanaxan xoraları olan xəstələrin sayı əhəmiyyətli dərəcədə azalmışdır. Cərrahi müalicə üçün daxil olan xəstələrin əksəriyyəti zəif, daha yaşlı və müxtəlif ağırlaşmalarla müşayiət olunanlardır. *Laine və Peterson* qeyd edirlər ki, qanaxmanın yalnız birinci residivini ölüm və ağırlaşma göstəriciləri artmadan endoskop vasitəsilə müalicə etmək mümkündür. Bu xəstələrin isə yalnız yarısında qanaxmanı uzunmüddətli olaraq dayandırmaq mümkün olur. Bundan əlavə xəstələr yaxın müşahidə altında olmalıdır. Endoskoplə müalicə adətən təcili və aqressiv olaraq icra edilir.

Qastroenteroloq və ya cərrahi endoskopist qanaxmanı dayandırdıqda belə, xəstə əlavə olaraq proton nasosu inhibitorları ilə müalicə almalı və *H.pylori* testlə yoxlanıldıqdan sonra onun eradikasiyası aparılmalıdır. Qanaxma davam edən xəstələrdə *onikibarmaq bağırsağ açılmalı və xoranın qanaxan damarı U-şəkilli tikişlə bağlanaraq dayandırılmalıdır*. Bu damarlar adətən pankreatoduodenal və ya qastroduodenal arteriyalardan biri olur. Xəstələrin çoxu yaşlı olduğundan və çoxlu miqdarda qanitirmə, hipotenziya ilə müşayiət olunduğundan nisbətən çox vaxt aparən proksimal salaktiv vaqotomiya icra edilmir. Bunun əvəzində *trunkal vaqotomiya və piloroplastika* aparılır. Bəzi müəlliflər *onikibarmaq bağırsağın açılması, qanaxan damarın bağlanması, onikibarmaq bağırsağın tikilərək bağlanması* və sonradan *H. pylori*-nin eradikasiyasını məsləhət görürlər. Əvvəllər *H. pylori* əleyhinə müalicə almış və bu müalicə effektsiz olan və ya *H.pylori*-neqativ vəziyyət aşkar olunan xəstələrdə sonuncu müalicə istisna təşkil etməlidir. Belə xəstələrdə turşu sekresiyasını azaldan əməliyyatlar—*trunkal vaqotomiya + piloroplastika* və ya *trunkal vaqotomiya + antrumektomiya* göstərişdir. Əksər cərrahlar qanaxan onikibarmaq bağırsağ xorasına görə qanaxma fonunda hər hansı növ mədə rezeksiyası əməliyyatını icra etməyi məsləhət görmürlər.

Qanaxan mədə xoralarının cərrahi müalicəsi

I tip qanaxan mədə xoralarında adətən *Bilrot-I üsulu ilə distal rezeksiya* icra edilir. Bəzi müəlliflər qeyri-steroid iltihab əleyhi dərmanların qəbulunu davam etdirməli olan xəstələrdə əlavə olaraq vaqotomiyanı da icra etməyi məsləhət görürlər. Əgər xəstələr qeyri-steroid iltihab əleyhi dərmanların qəbulunu davam etdirmək məcburiyyətində olarsa, onlara prostaqlandinin analoqları (misoprostol) verilməlidir. Bu analoqların ciddi qastrointestinal ağırlaşmaları 40% azaltması müəyyən edilmişdir. Alternativ olaraq selektiv COX-2 inhibitorlarından da istifadə etmək olar. *II və III tip mədə xoraları hipersekresiya ilə müşayiət olunduğundan distal qastrektomiya ilə birlikdə trunkal vaqotomiya da göstərişdir*

Qanaxma ilə ağırlaşmış peptik xoralar

Ümumi

Qanaxan onikibarmaq bağırsağ xoraları:

Qanaxan mədə xoralarına nisbətən 10 dəfə çox rast gəlinir
90% xəstələrdə qanaxma hospitalizasiyadan sonra 8 saat ərzində dayanır

Növbəti mümkün qanaxmanın endoskopik əlamətləri:

Arteriyanın pulsasiyası
Görünən qanaxan damarın olması
Xoranın əsasında təzə qan laxtasının olması

Cərrahi əməliyyata göstərişlər:

Massiv qanaxmanın olması
Endoskopik müalicənin effektsizliyi
İlkin hemostazdan sonra təkrari qanaxma

Əməliyyatın seçilməsi:

Onikibarmaq bağırsağ xoraları:

Qanaxmanın tikişlə dayandırılması, vaqotomiya və piloroplastika və ya
Duodenotomiya, qanaxmanın tikişlə dayandırılması və proksimal mədə vaqotomiyası

Mədə xoraları:

Xora da daxil olmaqla distal rezeksiya

PERFORASIYA İLƏ AĞIRLAŞMIŞ XORALAR

Perforasiya - xora xəstəliyinin ən çox rast gəlinən və xüsusilə yaşlılarda və müalicə gecikdirilən hallarda letal nəticə verən ağırlaşması olaraq qalmaqdadır. Onun rastgəlmə tezliyi yaşlı şəxslərdə qeyri-steroid iltihab əleyhi preparatların qəbulu ilə əlaqədar olaraq artmaqdadır. Mədə xoraları ilə müqayisədə, onikibarmaq bağırsağ xoralarında perforasiyaya on dəfə çox rast gəlinir. Adətən qısa xora anamnezi (3 il) olan kişilərdə payız və yaz fəsilərində qastroduodenal xoralar perforasiya ilə ağırlaşır ki, bu da xora xəstəliyinin fəsil xarakteri daşdığını göstərir. Xoranın perforasiyasına istənilən yaşda rast gəlinə bilər, lakin ən çox 20-40 yaş arasında təsadüf olunur. Gənc yaşlı insanlar üçün onikibarmaq bağırsağ xorasının (85%), yaşlı insanlar üçün isə mədə xorasının perforasiyası xarakterikdir. Qastroduodenal xoraların perforasiyası 10% xəstələrdə qanaxma ilə müşayiət olunur. Bu zaman qanaxma deşilmiş xoradan deyil, onikibarmaq bağırsağın arxa divarında lokalizə olunan «öpüşən» xoradan olur.

Etiologiyası

Xoranın əmələ gəlməsində rolu olan və onun xroniki gedişində destruktiv prosesləri aktivləşdirən bütün səbəblər son olaraq perforasiya ilə nəticələnə bilər ki, bu da əksər hallarda fiziki gərginlik, çoxlu qida qəbulu ilə əlaqədar mədənin dolması, kəskin alkohol intoksikasiyası, qarın küt travması hesabına meydana çıxır.

Təsnifatı

1. *Etiologiyasına görə* xroniki və kəskin xoraların (hormonal, stress və s.) perforasiyası;
2. *Lokalizasiyasına görə* a) mədə xoralarının (kiçik və böyük ayrılıq, antral, prepilorik, pilorik və kardial hissələrin ön və ya arxa divarlarında və ya mədənin cismində) perforasiyası; b) onikibarmaq bağırsağ xoralarının (bulbar, postbulbar) perforasiyası;
3. *Klinik formasına görə* a) sərbəst qarın boşluğuna perforasiya (tipik və örtülü perforasiyalar); b) atipik perforasiya (piylik kisəsinə, böyük və ya kiçik piyliyin periton səfhləri arasına, retroperitoneal sahəyə, bitişmələrlə izolə olunmuş boşluğa); c) mədə-bağırsağ traktına qanaxma ilə müşayiət olunan perforasiya.
4. *Peritonitin fazasına (klinik dövrlərinə) görə*: kimyəvi peritonit fazası (birincili şok dövrü); bakterial peritonitin inkişaf fazası və sistem iltihabi reaksiya sindromu (minimal yaxşılaşma dövrü); yayılmış irinli peritonit fazası (ağır abdominal sepsis dövrü).

Patogenezi və patomorfologiyası

Xoranın perforasiyasının dəqiq, əsaslandırılmış patogenetik mexanizmləri hələlik məlum deyildir. Müxtəlif sinir və endokrin təsirlərlə yanaşı, aşağıdakı *yerli faktorlara* mühüm yer verilir: toxumaların bioloji rezistentliyinin zəifləməsi, mədə şirəsinin aqressiv təsiri, mədə-bağırsağ traktının selikli qişasının regenerasiya qabiliyyətinin zəifləməsi, yerli qan dövrünün kəskin pozulması.

Vizual olaraq orqanın divarında bütün qatlardan keçən defekt görünür. Əksər hallarda perforasiya onikibarmaq bağırsağın (soğanaq hissənin) və mədənin çıxacaq hissəsinin ön divarında lokalizə olunur. Visseral peritonda hiperemiya, toxumaların ödemə, perforativ dəlik ətrafında fibrin ərpləri, uzunmüddətli xora anamnezi olduqda aydın nəzərə çarpan xroniki periqastrit, periduodenit və deformatsiyalar, eləcə də orqanın və ətraf toxumaların çapıq dəyişiklikləri aşkar edilir. Selikli qişa tərəfdə xoranın mərkəzində girdə və ya oval formada defekt görünür. Palpasiya zamanı xroniki xoranın kənarları kəskin xoradan fərqli olaraq bərk konsistensiyalıdır.

Xoranın perforasiyası qastroduodenal möhtəviyyatın sərbəst qarın boşluğuna daxil olmasına gətirib çıxarır ki, bu da periton örtüyünə kimyəvi, fiziki, sonra isə bakterial qıcıqlandırıcı kimi təsir göstərir. Orqanizmin perforasiyaya başlanğıc reaksiyası şokun patogenezinə çox oxşardır (məhz buna görə də bu faza birincili şok fazası adlandırılır). Bu, qarın boşluğuna daxil olmuş mədə turşusunun təsirindən peritonun zədələnməsi ilə əlaqədardır. Bundan sonra seroz-fibrinoz, daha sonra isə irinli peritonit inkişaf edir.

Mədə şirəsinin turşuluğu (pH-ı) nə qədər aşağıdırsa, peritonitin inkişaf sürəti bir o qədər yüksək olur. Məhz buna görədir ki, bəzən onikibarmaq bağırsağ xoralarının perforasiyasından 6 saat, hətta 12 saat sonra yayılmış irinli peritonitə rast gəlinməyə bilər. Lakin qeyd etmək lazımdır ki, mədə xorasının perforasiyasında qeyd edilən vaxt keçən hallarda artıq irinli peritonit inkişaf etmiş olur. Perforativ dəliyin diametri xüsusən kiçik olan bəzi xəstələrdə (təxminən 10%) onun üzəri fibrin ərplə, piyliklə, qaraciyərin aşağı səthi və ya çənbər bağırsaqla örtülərək *örtülü perforasiya* əmələ gətirə bilər. Bundan sonra qastroduodenal möhtəviyyatın qarın boşluğuna axması dayanır, ağrılar azalır, patoloji proses lokallaşır və peritonit qaraciyərəlti sahə və (və ya) sağ qalça çuxuru ilə məhdudlanır. Xəstənin kafi vəziyyətində qarın sağ yuxarı kvadrantında əzələ gərginliyi uzun müddət saxlana bilər (*Ratner-Vikker simptomu*). Bundan sonra xəstəliyin gedişatının aşağıdakı variantları mümkündür:

Birincisi—divarın örtülmüş defekti açıla və bu zaman xarakterik simptomlar yenidən meydana çıxaraq peritonit inkişaf edə bilər;

İkincisi—perforativ dəlikdən axmış və infeksiyalaşmış möhtəviyyat sərbəst qarın boşluğundan yaxşı məhdudlanaraq qaraciyəraltı və ya diafraqmaaltı sahədə absesin və ya sağ yan kanalda irinliyin əmələ gəlməsi ilə nəticələnə bilər;

Üçüncüsü—çox nadir hallarda perforasiyanın çox tez örtülməsi zamanı ətraf toxumalar və xoranın çapıqlaşması hesabına defektin tam bağlanması və xəstənin tədricən sağalması variantı da mümkündür.

Ayrı-ayrı hallarda perforasiya atipik variantda da baş verir. Bunlara aşağıdakılar aiddir: piylik kisəsinə, peritonun səfhələrini ayırmaqla böyük və ya kiçik piyliyə, peritonarxası sahəyə və bitişmələrlə məhdudlanmış boşluğa perforasiya. Belə hallarda xəstəliyin klinik mənzərəsi də atipik olur və onun diaqnostikası xeyli çətinləşir. Mədənin kiçik ayrılığının xorasının kiçik piylik səfhələri arasına perforasiyası nəticəsində iltihabi infiltrat (bəzi hallarda mədənin fleqmonası kimi qəbul olunur), sonra isə onun absesi meydana çıxır. Belə absesin uzun müddət mövcud olması kifayət qədər böyük ölçülü boşluğun formalaşmasına və mədənin divarının böyük sahəsinin «əriməsinə» səbəb olur. O, sonradan sərbəst qarın boşluğuna perforasiya verə bilər ki, bu da sürətlə inkişaf edən yayılmış irinli peritonit və infeksiya-toksik şoka gətirib çıxır. Mədənin böyük ayrılığında yerləşən xoranın böyük piylik səfhələri arasına perforasiyası irinli omentitin əmələ gəlməsinə səbəb olur. Mədənin arxa divarının xoralarının perforasiyası mədə möhtəviyyatının kiçik piylik kisəsinə, sonra isə Winslow dəliyindən qarının sağ yan kanalına və sağ qalça çuxuruna keçməsinə səbəb ola bilər.

Klinik gedişi və simptomları

Mədə və onikibarmaq bağırsağın perforativ xoralarının tipik klinik gedişi peritonitin inkişaf fazalarına müvafiq olaraq 3 dövrə bölünür və aşağıdakı özünəməxsus xüsusiyyətlərə malikdir:

1. «*Abdominal şok*» (kimyəvi peritonit fazası) - orta hesabla 6 saat davam edir;
2. «*Minimal yaxşılaşma*» (seroz-fibrinoz peritonitin inkişaf fazası və ümumi iltihabi reaksiyanın meydana çıxması) - adətən 6-12 saat davam edir;
3. *Yayılmış irinli peritonit* (ağır abdominal sepsis) - perforasiyadan 12 saat keçdikdən sonrakı dövr.

Birinci dövr epigastral nahiyədə qəflətən kəskin ağrının meydana çıxması ilə xarakterizə olunur. *Delafua* bu ağrını «xəncər ağrısı» ilə müqayisə edir (*Delafua simptomu*). Gücünə və meydana çıxma tezliyinə görə o, qarındaki hər hansı digər ağrılarla müqayisə oluna bilmir. Ağrılar əvvəlcə qarının yuxarı şöbələrində meydana çıxır və onikibarmaq bağırsağ xorasının perforasiyasında daha çox orta xətdən sağ tərəfdə lokalizə olunur. Tez bir zamanda sağ qalça nahiyəsi də daxil olmaqla qarının sağ yarısına yayılır, sonra isə qarının bütün şöbələrini əhatə edir. Qarın boşluğuna daxil olan möhtəviyyatın diafraqma sinirini qıcıqlandırması ilə əlaqədar olaraq ağrıların sağ kürəyə, körpüçük üstü nahiyəyə, sağ çiyinə xarakterik irradiasiyası qeyd olunur (*Elicer simptomu*). Bu dövr üçün qusma xarakterik deyildir (genişlənmiş və dolmuş mədə fonunda piloroduodenal zonanın stenozlaşdırıcı perforativ xoralarında müşahidə oluna bilər. Belə hallarda qusmanı perforasiya müşayiət edir). Bir qayda olaraq, qusma kifayət qədər gec— yayılmış peritonit inkişaf edərkən meydana çıxır.

Xəstənin xarici görünüşü diqqəti cəlb edir: o, hərəkətsiz olaraq arxası üstə və ya sağ yanı üstə uzanaraq ayaqlarını qarına tərəf bükür və əlləri ilə qarını tutur, bədənin vəziyyətini dəyişməkdən çəkinir. Sifəti solğun, gözləri batmış və sifətində qorxu ifadəsi oxunur. Soyuq tərlə də örtülü ola bilər. Tənəffüs tezləşmiş və səthi olur. *Başlanğıc bradikardiya* xarakterikdir: nəbzın sayı peritonun və sinir uclarının turşunun təsirindən qıcıqlanması ilə əlaqədar olaraq bəzən 1 dəq-də 50-60-a qədər azalır (vaqus nəbzi—*Qrekov simptomu*). Arterial təzyiq enə bilər. Perforasiyanın ilk saatlarında dil təmiz və nəm olur. *Qarın tənəffüsdə iştirak etmir*. Qarın əzələlərinin gərginləşməsi xüsusilə diqqəti cəlb edir və buna ədəbiyyatlarda «taxta qarın» deyilir. Əzələlərin gərginləşməsi tonik xarakter daşıyır. Xayanı qaldıran əzələnin və qarının səthi

fassiyasının reflektor yığılması nəticəsində xayalar qasıq kanalının səthi həlqəsinə qədər qalxır və cinsiyyət üzvünün başı yuxarıya çevrilir (*Bernstein simptomu və ya genital simptom*).

Qeyd etmək lazımdır ki, bəzən qarın divarı əzələlərinin gərginləşməsi bir o qədər də aydın nəzərə çarpmaya bilər. Bu, xüsusilə qoca yaşlı xəstələrdə mümkündür. Əzələ gərginliyi ağrı kimi əvvəlcə qarının yuxarı şöbələrində lokalizə olunur. Sonra qarın boşluğuna axmış gastroduodenal möhtəviyyatın yayılması ilə, gərginlik tədricən sağ qalça nahiyəsinə çatır. Əzələ gərginliyi bütün qarın divarını əhatə etdikdə belə, o, ağrıların ilk başladığı yerdə, yəni epiqastral nahiyədə və ya sağ qabırğaaltı nahiyədə maksimal olur. Göstərilən nahiyələrdə əzələ gərginliyi ilə eyni vaxtda həm də peritonun qıcıqlanmasının digər simptomları da təyin edilir.

Xoranın perforasiyasının xarakterik simptomu *qarın boşluğunda sərbəst qazın olmasıdır* ki, bu da qaraciyər kütlüyünün itməsi şəklində təzahür edir. Xəstə arxası üstə uzanmış vəziyyətdə adətən küt perkutor səs aşkar edilən yerdə (sağ parasternal və mammar xətt boyunca qabırğa qövsündən iki barmaq yuxarıda) aydın timpanik səs eşidilir (*Clark simptomu*). Bu simptom xəstənin sol yanı üstə uzanmış vəziyyətində sağ qoltuqaltı xətt boyunca perkusiya zamanı daha dəqiq aşkar edilə bilər (qeyd etmək lazımdır ki, qaraciyər kütlüyünün itməsi və ya qısalması çənbər bağırsağın yerdəyişməsi ilə də əlaqədar ola bilər). Qarın boşluğuna keçən qazın həcmnin az olması ilə əlaqədar olaraq, bəzən bu xarakterik simptom xəstəliyin ilk saatlarında aşkar olunmaya da bilər. Çoxlu sayda bitişmələr olan hallarda isə o, ümumiyyətlə təyin edilməyə bilər. Bəzi hallarda epiqastral nahiyədə qarının ön divarının palpasiyası zamanı perforativ dəlikdən xaric olan qazın təkanı hiss olunur (*Yudin-Yakuşev simptomu*). Bu dövrdə mədənin və bağırsaqların peristaltikası adətən eşidilmir. Əksər hallarda xəstəliyin erkən saatlarında barmaqla rektal və vaginal müayinədə çanaq peritonunda kəskin ağrının olduğunu aşkar etmək mümkün olur.

İkinci dövr. Xəstənin sifəti normal rəngəldədir. Nəbz, arterial təzyiq və hərarət normallaşır. Tənəffüs daha sərbəst olur və onun səthiliyi itir. Dil quru və ərplə örtülür. Qarının ön divarı zəif gərgin, lakin palpasiya zamanı epiqastral nahiyədə və qarının sağ yarısında ağrı saxlanmış olur. Perforasiya örtülür olan hallarda qarının yuxarı şöbəsindəki ağrılar tədricən aradan qalxır. Mədə və onikibarmaq bağırsağ möhtəviyyatının sağ yan kanal boyunca axması və peritoneal eksudatın toplanması ilə əlaqədar olaraq sağ qalça çuxuru nahiyəsində ağrı, lokal əzələ gərginliyi və peritonun qıcıqlanma simptomu aşkar edilir. Həkim xəstəni ilk dəfə məhz bu dövrdə görərsə və dəqiq anamnez toplamazsa, onda səhvə yol verərək kəskin appendisit diaqnozu qoya bilər.

Qarın boşluğunda çoxlu miqdarda sərbəst maye olan hallarda sağ və sol yan kanal boyunca onun ayrı-ayrı sahələrində küt perkutor səs müəyyən edilə bilər. Peristaltika zəifləmiş olur və ya ümumiyyətlə eşidilmir. Rektal müayinə zamanı düz bağırsağın ön divarının sallanması və onun ağrılı olması müəyyən edilir (*Kulenkampfs simptomu*). Bu minimal (yalançı) yaxşılaşma dövründə xəstələr adətən müayinələrin aparılmasına imkan verir və xəstəliyin demək olar ki, keçdiyini və tezliklə tam sağalacağına əmin olaraq əməliyyata icazə verməklən boyun qaçıırırlar.

Üçüncü dövr. Perforasiyadan təxminən 12 saat keçdikdən sonra xəstələrin vəziyyəti progressiv olaraq pisləşməyə başlayır. Progressivləşən peritonitin ilk simptomu *qusmadır*. Qusma tez-tez təkrarlanaraq xəstənin susuzlaşmasına və zəifləməsinə səbəb olur. Xəstə özünü sakit aparır. Dəri örtüyü və selikli qişalar quru olur. Sistem iltihabi reaksiya sindromu meydana çıxır. Bədən hərarəti yüksəlir, nəbz sürətlənərək 1 dəq-də 100-120 vuruğa çatır, arterial təzyiq davamlı olaraq azalır. Yenidən tənəffüs tezləşir. Dil quru olur və qəhvəyi rəngli qabıq şəklində ərplə örtülür. Qarında şişkinlik (köpmə) meydana çıxır və bağırsaqların peristaltik küyləri eşidilmir. Qarının ayrı-ayrı sahələrində çoxlu miqdarda mayenin toplanması aşkar edilir.

Atipik perforasiyalara 5%-dən az hallarda rast gəlinir. Retroperitoneal sahəyə adətən mədənin kardial hissəsində və onikibarmaq bağırsağın arxa divarında yerləşən xoralar perforasiya edir. Kardial xoraların retroperitoneal sahəyə perforasiyası zamanı sol körpücüküstü nahiyədə (*Podlach simptomu*) və döş qəfəsinin sol yan divarında (*Korach simptomu*) emfizema meydana çıxır. Onikibarmaq bağırsağın arxa divarında yerləşən xoraların perforasiya zamanı isə emfizema göbək nahiyəsində (qaz bu nahiyəyə retroperitoneal

sahədən qaraciyərin girdə bağı ilə daxil olur— *Vigoaso simptomu*) və sağ bel nahiyəsində müşahidə oluna bilər.

Mədənin kiçik əyriliyinin xoralarının kiçik piylik səfhələri arasına perforasiyası nəticəsində onun iltihabi infiltratı, sonra isə absesi meydana çıxa bilər. Atipik perforasiyalar (mədənin arxa divarı, böyük və kiçik piyliyin səfhələri arasına) klinik baxımdan fərqli təzahürə malik olur. Qarında ağrılar zəif xarakterdə və qeyri-dəqiq lokalizasiyaya malik olur. Qarın ön divarının əzələ gərginliyi zəif təzahür edir. Vaxtında düzgün diaqnoz qoyulmayan hallarda qarın boşluğunda ağır irinli ağırlaşmaları (piylik kisəsinin, böyük və kiçik piyliyin absesi, retroperitoneal fleqmona və s.) inkişaf edir ki, bunlar da aydın nəzərə çarpan ümumi iltihabi reaksiya sindromu və gizli lokal simptomlara təzahür edirlər.

Reanimasion tədbirlər

İlkin və ikincili qiymətləndirmə. Xəstələrdə aydın nəzərə çarpan ağrı və narahatlıq hissi olur. Tez bir zamanda xəstənin *tənəffüsü və həyati göstəriciləri* qiymətləndirilməlidir. Tənəffüsün sayı diafraqmanın hərəkətinin məhdudlaşması hesabına artmış və səthi olur, lakin tənəffüs yollarında hər hansı problemə rast gəlinmir. Yüngül taxikardiya olsa da, perforasiyanın erkən fazasında hipotenziya olmamalıdır. *Hipotenziya* olan hallarda digər patologiyaların olmasına şübhə oyanmalıdır. Bunlara qarın aortası anevrizmasının cırılması, kəskin pankreatitlər və müsariqə damarlarının patologiyaları daxildir. İlkin qiymətləndirmədə kəskin qarın və ya peritonit qarın əzələlərində gərginlik (taxta qarın simptomu), ağrı və bağırsağ küylərinin hipoaktiv olması və ya olmaması ilə müəyyən edilir. Xəstələr aşağı ətraflarını qarına tərəf yığaraq fetal pozisiyada uzanır.

İlkin müayinə başa çatdıqdan sonra (o 1-2 dəqiqədən çox vaxt aparmamalıdır) reanimasion tədbirlərə venadaxili mayelərin qəbulu və mədənin dekompressiyası və aspirasiyanın qarşısını almaq məqsədilə *nazoqastral zond yeritməklə* başlanılır.

İkincili qiymətləndirməyə tam anamnezin öyrənilməsi və hərtərəfli fiziki müayinələrin aparılması daxil edilməlidir. Əvvəlcə xora diaqnozunun qoyulması və ya xoraya bənzər simptomların olub-olmaması öyrənilir. Xüsusi hallarda kəskin qarın əlamətləri olmaya və ya zəif təzahür edə bilər. Bunlara aşağıdakılar daxildir:

1. Çox qoca və ya çox gənc yaşlar;
2. Peritoneal cavab reaksiyasını kütləşdirən yüksək dozada steroidlərlə müalicə alan bəzi xəstələr;
3. Yalnız kürək nahiyəsində ağrı ilə təzahür edən paraplegik xəstələr;
4. Ön plana keçmiş sepsisin ümumi əlamətləri ilə təzahür edən komatoz xəstələr;
5. Yaxın vaxtlarda qarın boşluğu əməliyyatları keçirmiş xəstələr. Diaqnoz adətən belə hallarda gecikir, çünki, meydana çıxan simptomların aparılmış əməliyyatla əlaqədar olması güman edilir.

Diaqnostikasi

Bir çox hallarda diaqnoz anamnezə və fiziki müayinə metodları zamanı aşkar edilən klassik əlamətlərə əsasən qoyulur. Xəstələrdə yüngül leykositoz və sola meylik, sidik analizinin normal olması aşkar edilə bilər. Qarın boşluğunun ümumi rentgenoloji müayinəsi də aparılmalıdır. Bu zaman xəstələrin təxminən 75%-də qarın boşluğunda (diafraqmaaltı sahədə) sərbəst qaz aşkar edilir (*şəkil 4.31*).

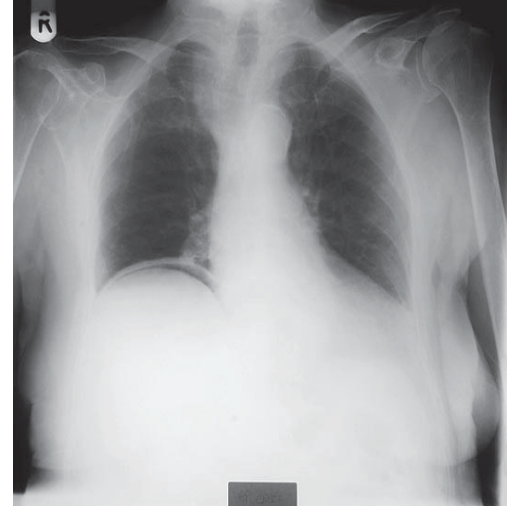
Qeyd etmək lazımdır ki, qaz qovuğu qarın boşluğunun ən yuxarı şöbələrində toplanır. Xəstənin arxası üstə uzamış vəziyyətində qarın boşluğunun yuxarı hissəsi qarın ön divarının yuxarı şöbəsi hesab olunur. Xəstə yanı üstə çevrildikdə qaz qovuğu müvafiq qabırğaaltı nahiyəyə tərəf yerini dəyişərək diafraqmanın qarın divarına birləşdiyi zonaya toplanır. Xəstənin vertikal vəziyyətində isə o, ən yuxarı hissə sayılan diafraqma kümbəzinin altında toplanır. Qarın boşluğunda bitişmələrin olması bu qanunauyğunluğu pozaraq qaz qovuğunun atipik zonalarda toplanmasına səbəb ola bilər.

Pnevmooperitoneumu qaraciyərlə diafraqma arasına doğru yerini dəyişmiş və hava ilə dolu yoğun bağırsaqdan rentgenoqrafik diferensiaya ondan ibarətdir ki, qarın boşluğunda yerləşən sərbəst qaz zolağı xəstənin vəziyyətindən asılı olaraq yerini dəyişir, lakin qazla dolmuş yoğun bağırsaq seqmenti isə yerini dəyişmir. Aydın olmayan hallarda xəstəyə qazlı su içmək təklif olunur. Bu zaman əmələ gələn qaz perforativ dəlikdən qarın boşluğuna keçir və təkrari rentgenoloji müayinə vasitəsilə asanlıqla təyin edilə bilər.

Perforasiyadan şübhələndikdə, lakin qarın boşluğunda sərbəst qaz aşkar edilmədikdə *per os* Gastroqrafın (və ya suda həll olan digər kontrast maddələr—20-40 ml) qəbul etməklə rentgenoloji müayinənin aparılması faydalı ola bilər.

Endoskopik müayinədən çəkinmək lazımdır. Klinik mənzərə yuxarıda qeyd olunandan fərqlənən hallarda diferensial diaqnostika məqsədilə digər klinik vəziyyətlər, xüsusilə kəskin pankreatit, kəskin xolesistit, kəskin appendisit və hətta kəskin miokard infarktı istisna olunmalıdır. Əgər perforativ peptik xoraya görə qanda amilazanın səviyyəsi yüksəlmişsə, adətən onun səviyyəsi normal göstəriciyə nisbətən 3 dəfədən yüksək olur. Leykositlər pankreatitlərdə daha çox yüksəlməyə meyli olur. Kəskin xolesistiti istisna etmək lazım gəldikdə, qarın boşluğunun ultrasəs müayinəsindən istifadə oluna bilər. Kəskin miokard infarktını istisna etmək üçün elektrokardiogramma və plazma fermentlərinin təyini lazım ola bilər.

Son olaraq diqqətə çatdırılmalıdır ki, dəqiq diferensial diaqnostika yalnız qastroduodenal xoraların perforasiyasının ilk saatlarında mümkündür. İrinli peritonit mərhələsində perforasiyanın mənzərəsi itir və istənilən mənşəli peritonitin klinik mənzərəsinə oxşar olur. Yalnız təcili orta laparotomiya tam olaraq onun səbəbini aşkar edə bilər. Əgər əməliyyatın icra edilməsi qərara alınarsa, xəstəyə əməliyyatdan əvvəl ağrıkəsici və geniş spektrli antibiotik yeridilməlidir.



Şəkil 4.31. Diafraqmaaltı sahədə sərbəst qaz

Cərrahi müalicəsi

Mədə və onikibarmaq bağırsağın perforasiyası diaqnozu təcili əməliyyata mütləq göstəricidir. Bu həmçinin örtülü perforasiyalara da şamil edilməlidir.

Əməliyyatın hazırlığı

Cərrahi əməliyyata başlamazdan əvvəl xəstənin mədəsinə nazoqastral zond yeridilərək mədə möhtəviyyəti aspirasiya olunmalıdır. Həmçinin sidik kisəsi kateterizasiya olunur. Əməliyyat sahəsi gigiyenik hazırlanır. Xəstənin vəziyyəti yayılmış irinli peritonitlə əlaqədar ağır olan hallarda anestezioloqla birlikdə 1-2 saat ərzində intensiv terapiya təyin edilir və aparılır.

Əməliyyatın növünün seçilməsi

Əməliyyatın növü və onun həcmi ciddi olaraq fərdi xarakter daşıyır və xoranın növündən, perforasiya anından keçən vaxtdan, peritonitin inkişaf mərhələsindən, xəstənin yaşından, yanaşı patologiyaların xarakteri və ağırlıq dərəcəsindən, əməliyyat briqadasının texniki imkanlarından asılıdır.

Perforativ onikibarmaq bağırsaq xoraları. Son illərin əksər ədəbiyyatlarında *perforativ duodenal xoraların közənməsi* və sonradan *H.pylori*-yə görə müalicənin aparılması məsləhət görülür. *H.pylori* əleyhinə müalicə yalnız o halda özünü doğruldur ki, xəstə *H.pylori*-pozitiv olsun və ya *H.pylori*-nin eradikasiyasına müsbət cavab versin. Digər yanaşmaya görə, perforasiyanın közənməsinə proksimal mədə vaqotomiyası da əlavə edilməlidir. Bir sıra tədqiqatlara əsasən müəyyən edilmişdir ki, perforativ dəliyin bağlanması əməliyyatına proksimal mədə

vaqotomiyasının əlavə edilməsi cərrahi əməliyyatın ağırlaşma və ölüm göstəricilərini artırmır, əksinə əməliyyatdan sonrakı xoranın residiv hallarını 40-50%-dən 8%-ə qədər azaldır.

Perforativ xoranın közənməsinə proksimal selektiv mədə vaqotomiyasının əlavə edilməsi üçün aşağıdakılar təsdiqlənməlidir:

1. Perforasiyanın vaxtı 24 saatdan çox olmamalıdır;

2. Xəstə hemodinamiki stabil olmalı və ürəyin, ağciyərlərin və böyrəklərin ciddi xəstəlikləri olmamalıdır;

3. Xoranın xroniki olması ya anamnestic, ya da intraoperasion olaraq çapığın və ya onikibarmaq bağırsağın deformasiyası ilə təsdiq olunmalıdır.

Qeyd etmək lazımdır ki, proksimal mədə vaqotomiyasının faydası barədə olan yuxarıdakı tədqiqatlar *H.pylori* aşkar edilməmişdən əvvəlki dövrdə aparılmışdır. Ona görə də *H.pylori*-nin eradikasiyası erasında proksimal mədə vaqotomiyasının vacibliyinin öyrənilməsinə yenidən ehtiyac vardır.

Əgər xəstənin H.pylori-neqativ olması əməliyyata qədərki dövrdə məlumdursa, turşu sekresiyasını azaldan əməliyyat (məsələn, piloroplastika ilə trunkal vaqotomiya) da icra edilməlidir. Onikibarmaq bağırsağın perforativ dəliyinə közənməsi laparoskopik və ya açıq üsulla icra edilə bilər. Bəzi hallarda xəstələrdə qapalı perforasiyaya rast gəlinir. Bu qrup xəstələrdə ilk tədqiqatlardan biri Hong-Kong-da aparılmışdır. Xəstələr qeyri-operativ yolla müvəffəqiyyətlə müalicə olunmuşlar. Seçilmiş bu xəstələr qrupunda hemodinamika stabil və intoksikasiya əlamətləri olmamalıdır. *Berne və Donovana* görə bu zaman mədə-bağırsaq traktının yuxarı şöbələrinin Gastrografin-lə rentgenoloji müayinəsində perforasiyanın qapalı olması təsdiq olunmalıdır. Bu üsuldən ABŞ-da geniş istifadə olunur. Belə hallarda konservativ müalicəyə *H.pylori*-nin eradikasiyası və turşu sekresiyasının zəiflədilməsi daxil olmalıdır. Bu üsuldən həmçinin xəstə əməliyyatdan qəti olaraq imtina etdikdə istifadə olunmalıdır.

Taylor metodu ilə müalicənin prinsipi aşağıdakı kimidir: 1%-li dikainlə udlaq anesteziya edildikdən sonra mədəyə yoğun zond yeridilir və mədə möhtəviyyatdan təmizlənir. Yoğun zond xaric edildikdən sonra nazik zond mədəyə transnazal yeridilir və daimi aspirasiya üçün bir neçə gün sorucu aparata qoşulur. Xəstəyə Fövler vəziyyəti verilir. Epiqastral nahiyəyə buz qovluğu yerləşdirilir. Xəstənin su-elektrolit balansının tənzimlənməsi, adekvat parenteral qidalanma, dezintoksikasion terapiya aparılır, 7-10 gün ərzində yüksək dozada antibiotiklər yeridilir. Zond xaric edilməzdən əvvəl onun vasitəsilə mədəyə suda həll olan kontrast maddə yeridilir və kontrast maddənin mədə və onikibarmaq bağırsağın mənfəzindən kənara çıxmasına əmin olunur. Hətta qastroduodenal xoraların perforasiya zonasının məhdudlaşması olan hallarda belə, qarın boşluğunda lokal irinliklərin formalaşma ehtimalı yüksəkdir və buna görə də əksər müəlliflər bu üsuldən istisna hallarda istifadə etməyi məsləhət görürlər.

«Öpüşən xoralar» problemi. Nadir hallarda onikibarmaq bağırsağın perforativ xoraları olan xəstələrin mədəsində nazoqastral zond vasitəsilə qan olması aşkar edilir. Belə hallarda keçmişdə söylənmiş fikirlər səslənir: «Ön xorada perforasiya, arxa xorada isə qanaxma baş vermişdir».

Perforativ xoraların müalicə prinsipləri

Diaqnostikasi

- Adətən kəskin qarınla təzahür edir
- Hipotenziya ilə müşayiət olunduqda digər diaqnozlara şübhə oyanmalıdır (qarın aortası anevrizmasının cırılması, pankreatitlər, müsariqə damarlarının patologiyaları)
- Nazoqastral aspiratda qan olarsa, «öpüşən xoralar» nəzərə alınmalıdır.
- Yalnız 75-80% xəstələrdə pnevmoperitoneum aşkar olunur.

Əməliyyatın növü

Onikibarmaq bağırsağ xoralarında:

- perforativ dəliyin ayrılıqda bağlanması və ya
- onun trunkal və ya proksimal mədə vaqotomiyası ilə birlikdə icra edilməsi.

Mədə xoralarında:

- perforativ dəliyin bağlanması
- xora da daxil olmaqla mədənin distal rezeksiyası və ya
- xoranın pazvari rezeksiyası

Gecikmiş perforasiyalar:

konservativ müalicə o halda aparılır ki:

- perforasiya örtülüdür
- peritonit əlamətləri yoxdur.
- xəstə əməliyyatdan qəti olaraq imtina edir

Eyni vaxtda onikibarmaq bağırsağın perforasiyası və nazoqastral aspiratda qanın olması aşkar edilərsə, onikibarmaq bağırsağın «öpüşən xoralarına» şübhə oyanmalıdır. Əməliyyat vaxtı onikibarmaq bağırsağın ön divarındakı perforativ dəlik genişləndirilməklə onikibarmaq bağırsağın başlanğıc hissəsinin arxa divarı təftiş olunmalıdır. Qanaxan onikibarmaq bağırsağ xorası olan hallarda tikiş qoymaqla qanaxma dayandırılmalıdır. Bu zaman seçim əməliyyat aşağıdakılardan biri ola bilər:

1. Perforasiyanın və duodenotomik kəsiyin bağlanması, üzərinə piyliyin fiksə edilməsi və proksimal mədə vaqotomiyasının icra edilməsi;

2. Duodenotomik kəsiyin pilorik hissədən keçərək mədəyə tərəf genişləndirilməsi, piloroplastika icra etməklə onun bağlanması və trunkal vaqotomiyanın icra edilməsi.

Perforativ mədə xorası. I tip perforativ mədə xoralarında xəstə hemodinamiki olaraq stabildirsə və intoksikasiya əlamətləri yoxdursa adətən *mədənin Bilrot-II üsulu ilə distal rezeksiyası + qastroenteroanastomoz* və ya daha əlverişli şərait olduqda *Bilrot-I üsulu ilə qastroduodenoanastomoz* icra edilir. Bu əməliyyatlar aşağıdakı şərtlər ödəniləndə aparıla bilər:

1) Yayılmış irinli-fibrinoz peritonit əlamətləri olmadıqda (adətən perforasiyadan 6 saata qədər vaxt keçdikdə);

2) Xəstənin yaşı 60-65-dən az olduqda və yanaşı xəstəliklər olmadıqda;

3) Cərrah kifayət qədər ixtisaslaşmış olduqda və ağır texniki əməliyyat üçün şərait olduqda.

Bundan əlavə *perforativ xoranın közənməsi*, sonradan *H.pylori*-nin testlə yoxlanılması və pozitiv cavab olan hallarda onun müalicəsi də məsləhət görülür. Əlavə olaraq, xoranın maliqnezasiya riski də istisna olunmalıdır (15%); buna görə də xoranın biopsiyasının icra olunmasına da ehtiyac duyulur. Hətta ilkin biopsiyalar neqativ olsa belə, sağalma nəzarətdə saxlanmalı və sağalma olmayan hallarda təkrari endoskopiya aparılaraq biopsiyanın götürülməsi vacibdir. I tip perforativ mədə xoralarında vaqotomiyanın əlavə edilməsinin faydalı olması ehtimalı azdır. II və III tip mədə xoraları, özlərini onikibarmaq bağırsağ xoraları kimi apardığına görə onların közənməsi və *H.pylori*-nin müalicəsi aparılmalıdır. Yenidən qeyd etmək lazımdır ki, bu *H.pylori*-pozitiv xəstələrə aiddir. Mədə xorasının eyni vaxtda perforasiya və qanaxması müşahidə olunan hallarda *xoranın kəsilib çıxarılması (yaxud da mədə rezeksiyası)* əməliyyatı daha etibarlı üsuldur.

Duodenostaz (kəskin genişlənmiş və atonik onikibarmaq bağırsağ) olan xəstələrdə, mədə və onikibarmaq bağırsağın müştərək xoraları olan və onikibarmaq bağırsağın xorası perforasiya verən hallarda *piloroantrumektomiya və trunkal vaqotomiya* göstərilir.

Xoranın maliqnezasiyası aşkar olunan hallarda mədə rezeksiyasının daha radikal növlərindən istifadə olunmalıdır.

PİLORODUODENAL STENOZLA AĞIRLAŞMIŞ XORALAR

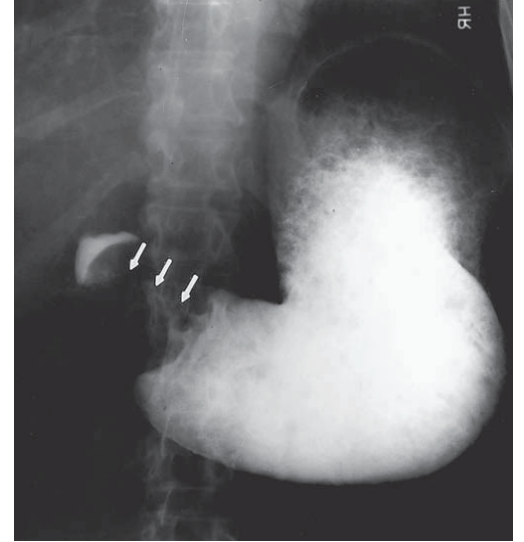Mədə çıxacağıının stenozu onikibarmaq bağırsağın xorası olan xəstələrdə kəskin və ya xroniki olaraq meydana çıxır. Kəskin stenoz pilorik kanalda və ya onikibarmaq bağırsağın soğanaq hissəsində xora ilə əlaqədar olan iltihab və ödem nəticəsində inkişaf edir. Mədə çıxacağıının xroniki stenozu əsasən onikibarmaq bağırsağın xroniki xoralarının fibroz çapıqlaşması nəticəsində meydana çıxır. Təkrarlanan xoralaşma və sağalma epizodları pilorik hissənin çapıqlaşmasına və stenozuna gətirib çıxarır. Ona III tip mədə xoralarında rast gəlinərsə də, II tip xoralarda az-az hallarda təsadüf olunur. Stenoz I tip xoralarda nadir klinik mənzərədir və onun olması gizli maliqnezasiyanı güman etməyə imkan verir. Mədə çıxacağıının stenozu kontrast barium qəbul etməklə aparılan rentgenoloji müayinə vasitəsilə aşkar oluna bilər (*şəkil 4.32*). Bu zaman mədənin genişlənməsi, az miqdarda bariumun onikibarmaq bağırsağa keçməsi müəyyən edilir. Stenozun səbəbi kimi antral şöbənin xərçənginin istisna olunması məqsədilə endoskopiya da vacibdir. Bu zaman histoloji müayinə üçün biopsiya və *H. pylori*-nin təyini üçün nümunələr götürülməlidir.

Uzunmüddətli qusma halları olduqda, aşkar edilən tipik biokimyəvi pozğunluqlara hipoxloremiya, hipokaliemiya və metabolik alkaloz aiddir. Qusma mayələrin, xloridlərin və H^+ ionlarının itməsi ilə nəticələnir. Kəskin dehidratasiya inkişaf edir və böyrəklər bunu Na^+ ionlarını saxlamaq hesabına kompensasiya etməyə çalışır. Buna nail olmaq üçün əvvəlcə natrium kaliumla yerini dəyişir, lakin dehidratasiya inkişaf etdikcə və kalium ehtiyatı tükəndikcə, böyrək kanalcıqlarında xaric olan Na^+ ionlarını H^+ ionları əvəz edir. Mədə çıxacağıının obstruksiyası nəticəsində meydana çıxan biokimyəvi pozğunluqların erkən mərhələsində sidik qələvi xarakterdə olur; lakin sistemli metabolik alkalozun inkişaf etməsinə baxmayaraq, sidiklə H^+ ionları xaric olduğundan tezliklə paradoksal asiduriya inkişaf edir. Elektrokardiogramma hipokaliemiyanın nəticəsi kimi tipik yüksəlmiş T-dişciyini əks etdirir. Xəstənin qidalana bilməməsi hipoproteinemiya və potensial K vitamini defisitinə gətirib çıxarır. Ona görə də qidalanma statusu və koagulyasiya amilləri də qiymətləndirilməlidir.

Müalicəsi

Mədə çıxacağıının stenozu olan bütün xəstələrdə bir neçə gün ərzində əməliyyatönü nazoqastral dekompressiya, su-elektrolit mübadiləsinin tənzimlənməsi, antisekretor terapiya, cərrahi müdaxilədən bilavasitə əvvəl endoskopiya və biopsiyanın götürülməsi məqsəduyğundur. Orta dərəcəli elektrolit pozğunluğu izotonik və kalium-xlorid məhlullarının qəbulu ilə tənzimlənir. Qısa müddət ərzində çoxlu miqdarda kalium köçürülməsi tələb olunan hallarda ürəyin monitorinqi lazım gələ bilər. Çox nadir hallarda, əgər metabolik alkaloz kəskindirsə (qanın PH -ı 7,6-dan yüksəkdirsə), ya 0,01N HCl və ya ammonium-xlorid məhlulu vena daxilinə köçürülməlidir.

İlk prinsip stenozun kəskin və ya xronik olmasını müəyyən etməkdən ibarətdir. Əgər xəstədə onikibarmaq bağırsağ xorasının ödemləşməsi hesabına kəskin stenoz varsa, xəstə qeyri-operativ müalicə almalı, nazoqastral dekompressiya, venadaxili mayələrin köçürülməsi, lazımi səviyyədə parenteral qidalanma və turşu sekresiyasını zəiflədən müalicələr aparılmalıdır. *H.pylori* testlə yoxlanmalı və təsdiq olunarsa eradikasiyası aparılmalıdır. Bu müalicələr hesabına obstruksiya 8-10 gün ərzində aradan qalxır. Yaxşılaşma nazoqastral zondla xaric olan aspiratın həcminə əsasən təyin edilir. Daralma 10 gün ərzində tam aradan qaldırılmadıqda cərrahi müdaxilə ehtimalı



Şəkil 4. 32. Mədə çıxacağıının stenozu

Mədə çıxacağıının stenozu

Simptomları

Gizli klinik təzahür
Qusma
Bədən çəkisinin azalması
Ümumi halsızlıq

Müalicənin biokimyəvi məqsədləri

Hipovolemiyanın və hipoxloremik, hipokaliemik metabolik alkalozun tənzimlənməsi

Diagnostika üsulları

Bariumla kontrast müayinə
Endoskopiya

Konservativ müalicə (8-10 gün)

Mədənin fasiləsiz dekompressiyası
Turşu sekresiyasının azaldılması
Parenteral və ya enteral (qidalandırıcı yeyunostoma) yolla qidalanmanın təmin olunması
Anemiya və K vitamini çatışmazlığının aradan qaldırılması

Cərrahi müalicə

«Çətin» onikibarmaq bağırsağ güdülünün qiymətləndirilməsi
-əgər «çətin güdül» müəyyən edilərsə, trunkal və ya proksimal selektiv vaqotomiya ilə qastroyeyunostomiya icra etməli;
-əgər «çətin güdül» müəyyən edilməzsə, trunkal və ya proksimal selektiv vaqotomiya ilə piloroplastika icra etməli.

Yanaşı əməliyyatlar

-qidalandırıcı yeyunostoma
-borulu qastrostoma

artır. Mədə çıxacağıının stenozuna görə cərrahi əməliyyatın vaxtının müəyyən edilməsində aşağıdakı 3 əsas kriteriyanın əldə edilməsi vacibdir:

1. Maye, elektrolit və anemiya balansının tənzimlənməsi;
2. Qidalanma statusunun 7-10 gün ərzində hiperalimentasiya hesabına yaxşılaşdırılması və plazma albuminini, ferritini və s. təyin etməklə bunun qiymətləndirilməsi;
3. Tam atonik mədənin 7-10 gün ərzində fasiləsiz nazoqastral aspirasiyası hesabına tonusunun yaxşılaşdırılması.

Əgər xəstədə mədə çıxacağıının stenozu xroniki olarsa, mədə çıxacağıını açmaq üçün cərrahi müalicə göstərişdir. Bu zaman turşu sekresiyasını ləngidən əməliyyat da aparılmalıdır. Piloroduodenal zonanın deformasiyasına görə *Heynike-Mikulich* üsulu ilə piloroplastika mümkün olmayan hallarda *Finney* piloroplastikası, *Jaboulay* üsulu ilə qastroduodenostomiya və ya sadə qastroyeyunoanastomoz əməliyyatı icra edilə bilər.

Mədə çıxacağıının stenozunda *H. pylori* infeksiyasının rolu barədə məlumatlar azdır və göstərilən dekompressiv əməliyyatlara trunkal vaqotomiya da əlavə edilməlidir. Texniki cəhətdən mümkün olan hallarda mədənin rezeksiyası əməliyyatı da mümkündür.

Mədə çıxacağıının stenozuna görə aparılan əməliyyatlar arasında “çətin” duodenal güdül aşkar edilən hallarda *proksimal selektiv vaqotomiya və qastroyeyunoanastomoz* əməliyyatı da icra edilə bilər. Bu xəstələrdə həmçinin *H. pylori*-nin müalicəsi də tələb olunur.

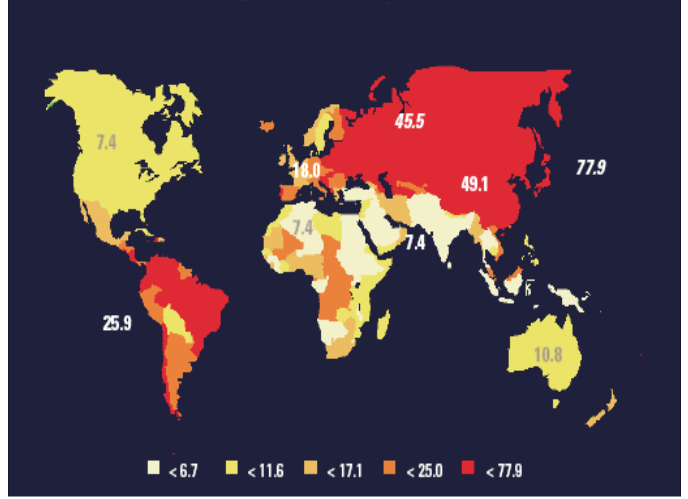
Proksimal selektiv vaqotomiya və qastroyeyunoanastomozun icra edilməsinin fizioloji üstünlüyü ondan ibarətdir ki, o, trunkal vaqotomiyadan fərqli olaraq xroniki daralmaya məruz qalmış antral hissənin innervasiyasını saxlayır. Nəticədə trunkal vaqotomiya ilə müqayisədə mədənin xroniki boşalma problemləri (reseptiv relaksasiya) daha az olur.

MƏDƏ XƏRÇƏNGİ

Epidemiologiyası

Coğrafi yayılması. Ümumdünya Səhiyyə Təşkilatının verdiyi məlumata görə 1990-cı ildə xərçəng xəstəlikləri arasında mədə xərçəngi ikinci yeri tutmuşdur. İl ərzində təxminən 800 000 yeni xəstələnmə halı və 650 000 ölüm hadisəsi olduğu qeyd edilir. Bunların 60%-i inkişaf etmiş ölkələrin payına düşür. Yüksək rastgəlmə tezliyi (kişilər arasında >40/100000) Şərqi Asiya, Cənubi Amerikanın And ərazisi və Şərqi Avropa olmuşdur. Aşağı rastgəlmə tezliyi (<15/100 000) isə Şimali Amerikada, Şimali Avropada, Afrikanın əksər ölkələrində və Cənub-Şərqi Asiyada aşkar edilmişdir. Yüksək risk olan zonalarda bağırsağ tipli adenokarsinoma üstünlük təşkil etdiyi halda, aşağı risk zonalarında diffuz tipə daha çox rast gəlinmişdir.

Son bir neçə onillik ərzində dünyada müşahidə olunan mədə xərçəngi ilə xəstələnmə və ölüm halları azalmaqdadır, lakin populyasiyanın yaşlaşması ilə əlaqədar olaraq hər il xəstələnmə hallarının mütləq sayı isə artmaqdadır. Xərçəngin histoloji tiplərini müxtəlif dövrlərə görə təhlil etdikdə azalma hallarının bağırsağ tipli xərçəngin azalması hesabına baş verdiyi aşkar olunmuşdur.



Yaşa və cinsə görə paylanması

Mədə xərçənginə 30-dan aşağı yaşlarda az rast gəlinir; həm qadınlar, həm də kişilər arasında yaşın artması ilə onun rastgəlmə tezliyi mütənasib olaraq artır və qoca yaş qrupunda ən yüksək həddə çatır. Diffuz tipə nisbətən bağırsağ tipli xərçəng yaşla əlaqədar olaraq daha sürətlə artır; o, kişilərdə qadınlara nisbətən daha çox rast gəlinir. Diffuz xərçəngə gənc yaşlarda, xüsusən də qadınlarda daha çox təsadüf olunur. O, bir çox hallarda irsi xarakter daşıyır və mühit amillərinin təsirindən meydana çıxması güman olunur.

Etiologiyası və patogenezi

Qidalanma. Müxtəlif populyasiyalarda aparılan epidemioloji tədqiqatlar göstərir ki, ən davamlı əlaqə qida rasionu ilədir. Bu xüsusilə bağırsağ tipli xərçəngə aiddir. Adekvat miqdarda meyvə və tərəvəz qəbulu antioksidant təsirinə görə xərçəng riskini azaldır. Askorbin turşusu, karotinoidlər, folat və tokoferol aktiv inqredientlər kimi qəbul edilir. Bəzi tədqiqat işlərində təzə meyvə-tərəvəz qəbulu ilə mədə xərçənginin inkişafı arasındakı qarşılıqlı əlaqə öyrənilmişdir. Müşahidələrin nəticəsi hissəvi olaraq meyvə-tərəvəzin tərkibində C, E kimi vitaminlərin, karotinoid və flavinoidlərin olması ilə izah oluna bilər. Bu vitaminlər antioksidant, nitrozaminlərin formalaşmasını tormozlama qabiliyyəti ilə, karsinogenləri durulaşdırma və ya birləşdirmə kimi müxtəlif mexanizmlərlə xərçəngin inkişaf riskini azalda bilər. Çində aparılan epidemioloji tədqiqata əsasən müəyyən edilmişdir ki, askorbin turşusunun səviyyəsi aşağı olan şəxslərlə müqayisədə, onun səviyyəsi yuxarı olanlarda displaziya və mədə xərçənginin inkişaf riski 80%-ə qədər azalmış olur.

Tərkibində N-nitrozo-komponentlərini formalaşdırın nitratlar, nitritlər və ikincili aminlər olan qida maddələri mutagen və ya karsinogen hesab olunur. Soyuducu (refrijirator) erasından əvvəl nitrat və nitritlərdən qida məhsullarının saxlanması üçün istifadə olunurdu. Bu üsulla saxlanan ət və tərəvəzlərin qəbulu mədə xərçənginin inkişaf riskinin artmasına şərait yaradır. İnsanlar yalnız əvvəlcədən formalaşmış N-nitroz komponentlərin təsirinə deyil, həm də in vivo

şəraitdə reaksiyaya girərək N-nitroz komponentləri əmələ gətirə bilən müxtəlif agentlərin təsirinə məruz qalır. Bu proses həzm traktının nitrat hasil edən bakteriyaları şəraitində daha da sürətlənir. Soyuducuların istehsalı və dondurulmuş qida sənayesinin artması ilə əlaqədar olaraq əksər inkişaf etmiş ölkələrdə uzun müddət saxlanılan ət və tərəvəzlərdən istifadə xeyli azalmışdır. Şimali Amerika və Qərbi Avropada mədə xərçəngi hallarının azalmasında bu amilin mühüm rol oynadığı güman edilir.

Çoxlu miqdarda karbohidrat və duz qəbulunun da xərçəng riskini artırması güman edilir. İnsanlarda və eksperimental olaraq heyvanlarda duzlu qida qəbulu atrofik qastritlə müşayiət olunur ki, bu da premaliqnant xəstəlik kimi qəbul edilmişdir. Siçanlarda çoxlu duzlu qəbulu *Helicobacter pylori*-nin məskunlaşmasına yardım edir və ona görə də atrofik qastrit və qlandulyar atrofiyanın meydana çıxmasında iştirak edə bilər. Yaponiyada aparılan tədqiqat işlərində, sidiklə xaric olan duzların miqdarı ilə mədə xərçəngi mənşəli ölüm halları arasında əhəmiyyətli asılılıq aşkar edilmişdir.

Bəzi populyasiyalarda yüksək mədə xərçəngi riski ilə əlaqəli olan məhsullara hisə verilmiş ət və balıq, şorabaya qoyulmuş tərəvəzlər, qırmızı bibər daxil edilir.

Alkohol və tütün. Bəzi tədqiqat işlərində siqaret çəkənlər arasında mədə xərçəngi riskinin 1,5-3 dəfə artması qeyd olunsa da, dozadan-asılı aydın qarşılıqlı əlaqə əks etdirilmir. Bununla belə, siqaret çəkmənin distal mədə xərçənglərinə nisbətən kardial hissənin xərçəngi ilə daha çox əlaqəsinin olması düşünülür. Bundan əlavə, bütün dünyada ağciyər xərçəngi hallarının artması və mədə xərçəngi hallarının sayının isə azalması şəraitində mədə xərçənginin əmələ gəlməsində siqaret çəkmənin etioloji faktor kimi rol oynaması az inandırıcı görünür. Epidemioloji tədqiqatlar spirtli içki qəbulu ilə mədə xərçəngi arasında da hər hansı əhəmiyyətli asılılıq aşkar etməmişdir.

Qida tərkibinə əsaslanan tədqiqat işlərində qidalanma rejiminin mədə xərçənginin əmələ gəlməsində rolu haqqında məlumatlar da fərqlidir. Yaponiyadan ABŞ-a miqrasiya etmiş və müvafiq olaraq həyat tərzi və qidalanma rejimi də dəyişmiş əhali qrupunda mədə xərçəngindən ölüm hallarının Yaponiyada yaşayan əhali ilə müqayisədə xeyli azalması aşkar edilmişdir. Bu kimi tədqiqatlar mədə xərçənginin patogenezinə mühit amillərinin də rolunun olmasını güman etməyə imkan verir.

Genetik amillər. Bəzi müşahidələr mədə xərçənginin əmələ gəlməsində genetik amillərin rolunu qeyd etməyə əsas verir. Ədəbiyyatlarda mədə xərçənginin ailəvi rast gəlinməsi hallarına rast gəlinir. Buna ən yaxşı misal Fransada Bonapartlar ailəsini göstərilir. Belə ki, Napoleon Bonapart, onun atası, babası, qardaşı və üç bacısı bu xəstəlikdən ölmüşdür. Yalnız 4% xəstələrdə bu xəstəliyin ailəvi xarakter daşması aşkar edilir. Kontrol tədqiqatlar göstərir ki, birinci dərəcəli yaxın qohumlarda mədə xərçəngi olan şəxslərdə xərçəng riski 2-3 dəfə yüksək olur. Hələlik bu xəstəliyin meydana çıxmasında rol oynayan hər hansı bir gendə hər hansı defekt aşkar edilməmişdir. Ona görə də mədə xərçənginin ailəvi rast gəlinməsi ailə üzvlərinin eyni sosial-iqtisadi vəziyyət və müxtəlif mühit amillərinin ümumi təsirinə (məs.; *H.pylori* və qida rejiminin) məruz qalması ilə izah oluna bilər.

Son vaxtlar mədə xərçəngi ilə əlaqəsi olan bir sıra genetik zədələnmələr aşkar edilmişdir. p53, p16 və APC (*adenomatoz poliposis coli*) kimi şiş supressor genlərinin mutasiyası barədə ədəbiyyatlarda məlumatlar vardır. P53 DNT zədələnməsindən sonrakı apoptozun induksiyasına cəlb olunur. 17-ci xromosomdakı heteroziqotluğun itməsinə və ya p53-ün mutasiyalarına mədə xərçəngi olan xəstələrin 60%-dən çoxunda rast gəlinir. P53 və p16 şiş supressor genlərin inaktivasiyasına həm diffuz, həm də bağırsağ tipli xərçənglərdə rast gəlinməsi halda, APC geninin mutasiyasına əsasən bağırsağ tipli mədə xərçənglərində rast gəlinir. Diffuz tipli mədə xərçənglərinin təxminən 50%-də hüceyrələrin adheziyasında iştirak edən E-cadherin molekullarının azalması və ya itməsi də aşkar edilir. APC-nin mutasiyaları yaxşı diferensasiya etmiş mədə xərçənglərində (ona zəif diferensasiya etmiş xərçənglərdə rast gəlinmir) 50% hallarda aşkar edilir. Bunlardan əlavə mədədə karsinogenez mexanizminə çoxlu sayda tənzimləyici peptidlər də cəlb olunur. Bunlara epidermal inkişaf faktoru, transformasiyaedici

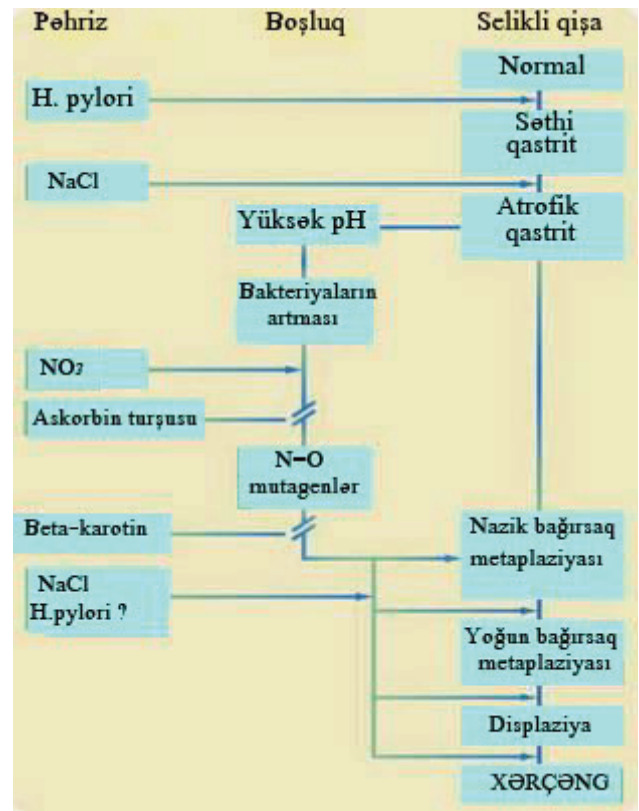
inkişaf faktoru, trombosit mənşəli inkişaf faktoru, insulinəbənzər inkişaf faktoru-II və əsas fibroblast inkişaf faktoru daxildir.

Siklooksigenaza-2 (SOG-2) də mədə xərçənginin inkişafında rol oynayan amillərdəndir. O, araxidon turşusunun prostanoidlərə çevrilməsində iştirak edən prostaqlandin-sintetazaların bir formasıdır. Xərçəng zamanı SOG-2 geninin yüksək səviyyədə tənzimlənməsi və siklooksigenaza-2 fermentinin artıq dərəcədə ekspressiyası aşkar edilir. Son dövrlərdə aparılan tədqiqatlar mədə xərçənglərinin təxminən 70%-də SOG-2-nin ekspressiyasının olduğunu göstərir. SOG-2-nin yüksək ekspressiyası aşkar edilən mədə xərçənglərinin yüksək limfatik invazyaya meyliyi müəyyən edilmişdir və onların proqnostik göstəriciləri pisdır. Maraqlı haldır ki, *Helicobacter pylori* ilə əlaqəli olan gastritlərdə və bağırsaq metaplaziyasında da SOG-2-nin yüksək ekspressiyası təyin edilir. *Helicobacter pylori* ilə əlaqəli olan xroniki gastritlərdə SOG-2-nin iştirak etməsi mədə xərçənginin patogenezinə də onun rol oynaması haqqında fikir yürütməyə imkan verir.

Aird 1958-ci ildə II (A) qan qrupu ilə mədə xərçəngi arasında qarşılıqlı əlaqəni qeyd etmişdir: (O) qan qrupundan olan xəstələrə nisbətən onlarda xərçəng riski 1,2 dəfə yüksək olur. Bunu (A) qan qrupundan olan xəstələrin mədəsində sekresiya olunan mukopolisaxaridin təbiəti və qəbul olunan karsinogenlərə daha çox meylliliklə əlaqələndirirlər.

Helicobacter pylori infeksiyası. *Lauren* mədə xərçəngini iki əsas histoloji tipə bölmüşdür: diffuz tipli və bağırsaq tipli xərçəng. Bu iki əsas tip xərçəng bir-birindən yalnız morfoloji, klinik və epidemioloji xüsusiyyətlərinə görə deyil, həm də patogenezinə görə fərqlənirlər. Diffuz tipli xərçəngin mədənin normal selikli qişasından inkişaf etdiyi güman edilir. Bağırsaq tipli xərçəng isə əksinə, mədənin normal selikli qişasından aşağıdakı ardıcıl proseslər keçdikdən sonra əmələ gəlir: xroniki aktiv gastrit, xroniki atrofik gastrit, bağırsaq metaplaziyası, displaziya və xərçəng. *Helicobacter pylori*-nin də daha çox bağırsaq tipli xərçəng törətməsi müəyyən edilmişdir (şəkil 4.33). Adenokarsinomanın epidemiologiyasında ən vacib inkişaf onun *Helicobacter pylori* infeksiyası ilə əlaqəsinin aşkar edilməsidir. Bir-birindən asılı olmadan aparılan üç tədqiqat işində xərçəng diaqnozu qoyulmazdan 10 il və daha çox əvvəl götürülmüş qan zərdabı nümunələrində anti-*H. pylori* antitellərinin olması və bu şəxslərdə mədə xərçəngi riskinin əhəmiyyətli dərəcədə artması qeyd edilmişdir. İnsanlarda və eksperimental olaraq heyvanlarda *Helicobacter pylori*-nin histoloji səviyyədə adenokarsinomanın inkişafına qədər gətirib çıxaran fenotipik dəyişikliklər törətməsi göstərilmişdir.

Onilliklərlə davam edən uzunmüddətli xərçəngönü proses əksər mədə xərçənglərinin önündə gedir. Ona aşağıdakı ardıcıl mərhələlər daxildir: xroniki gastrit, multifokal atrofiya, bağırsaq metaplaziyası və intraepitelial şiş. Gastrit və atrofiya mədənin turşu sekresiyasını pozur, mədənin pH-nı yüksəldir və mədədə anaerob bakteriyaların məskunlaşmasına imkan verir. Bu bakteriyalar qida məhsullarındakı nitratları nitritlərə çevirən aktiv reduktazalar hasil edirlər. Nitritlər isə aminlər, amidlər və sidik



Şəkil 4.33. Xərçəngin inkişafında *H. pylori*-nin mümkün rolu

cövhəri ilə reaksiyaya girərək karsinogen N-nitoza komponentləri əmələ gətirən aktiv molekullardır.

Helicobacter pylori mədəyə patogen təsir göstərir və karsinogenez zəncirinin bir neçə mərhələsində mühüm rol oynayır. *Helicobacter pylori* xroniki qastritlərin ən çox rast gəlinən səbəblərindəndir. O, turşu-peptik sekresiyasını azaldır və intraqastral askorbin turşusunun miqdarını azaltmaq yolu ilə antioksidant sisteminə mənfi təsir göstərir. Bu mikroorqanizmlər əsasən normal mədə epitelini örtən selik qatında məskunlaşırlar. Onlara şişin başlanğıc götürdüyü bağırsağ metaplaziyası üzərindəki sahədə rast gəlinmir.

Beləliklə, *Helicobacter pylori* karsinogen təsirini uzaq məsafədən—ya həll ola bilən bakteriya məhsulları vasitəsilə, ya da infeksiya hesabına törəyən iltihabi cavabla göstərir.

***Helicobacter pylori* genomu.** *Helicobacter pylori* genetik olaraq heterogendir və maliqnezasiyanın inkişafında onun bütün ştammlarının rolu eyni olmaya bilər. Cag adlanan genlər qrupuna malik ştammlar bu genlərə malik olmayan ştammlara nisbətən daha dərin iltihab törədirlər. Bunun mexanizminin əsasında nüvə faktoru Kappa-B vasitəsilə interleykin-8-in epitelial hasilatının artması durur. Cag-pozitiv *Helicobacter pylori* ştammları ilə mədə xərçənginin inkişafı arasında əlaqə vardır. İki *Helicobacter pylori* ştamminin DNT ardıcılığının tam təyin edilməsi göstərmişdir ki, *Helicobacter pylori* genomunda Cag-a bənzər başqa «adacıqlar» (genlər qrupu) da vardır.

Helicobacter pylori həmçinin VacA adlanan vakuollaşdırıcı sitotoksin də hasil edə bilər. Bu sitotoksin epitelial hüceyrələrin zədələnməsində mühüm rol oynayır və mədə karsinogenezi ilə əlaqəsi vardır. Cag və VacA-pozitiv ştammlarını inokulyasiya etdikdə *Mongolian gerbiles*-də bağırsağ metaplaziyası və mədə xərçəngi törədə bilməsinə əsasən *Helicobacter pylori*-nin mədə karsinogenezisində etioloji rolunu təsdiq edilmişdir.

Artmış hüceyrə proliferasiyası. Karsinogenezdə zəruri olan hüceyrə bölünməsi DNT-yə istiqamətlənmiş karsinogenlərin fəaliyyətini artırır. Bölünmənin sürəti nə qədər yüksəkdirsə, bölünmədə fiksə olunan səhvə meydana çıxması və növbəti hüceyrə nəsində özünü göstərmə imkanı da bir o qədər böyük olur. Spontan mutasiyalar növbəti neoplastik transformasiyaya gətirib çıxarır, lakin onların xərçəngdəki sürətli artımı törətməsi hələlik məlum deyildir. Sonuncu proses xarici və ya daxili karsinogenlərin iştirakı ilə daha yaxşı izah olunur. İnfeksiyalaşmamış mədə ilə müqayisədə, *Helicobacter pylori* ilə infeksiyalaşmış mədədə proliferasiya daha sürətli gedir; mədə epitelinə mitogen təsir göstərən infeksiyanın eradikasiyasından sonra o, əhəmiyyətli dərəcədə azalır. Hüceyrələrin proliferasiyasını stimule edən maddə—sidik cövhəri də mədə epitelini ilə bilavasitə təmasda olan zonada *Helicobacter pylori*-nin ureaza aktivliyi nəticəsində artır.

Oksidativ stress. Qastrit oksidantların və azot oksidi (NO) də daxil olmaqla azotun reaktiv aralıq məhsullarının hasilatının artması ilə müşayiət olunur. Qastrit zamanı NO-sintetazanın izomer formasının artması müəyyən edilir. Bu izoforma azot oksidin fasiləsiz olaraq hasilatını artırır. Azot oksidi mədənin mənfəzində qeyri-fermentativ mənbələr hesabına da arta bilər. Nitritlərin azot 2-oksidi (NO) qədər oksidləşməsi zamanı azotun reaktiv ara məhsulları—dinitrogen-trioksid (N₂O₃) də əmələ gəlir. Sonuncu isə güclü nitrozlaşdırıcı agent olub nitrozotiolları və nitrozaminləri formalaşdırır. Nitrozlaşmış komponentlərin isə eksperimental olaraq karsinogen olması məlumdur.

Antioksidant funksiyalarla qarşılıqlı əlaqə. Antioksidant kimi tanınan askorbin turşusu naməlum mexanizmlə qandan mədə mənfəzinə aktiv nəql olunur. Onun anti-karsinogen təsiri DNT-nin oksidləşərək zədələnməsinin qarşısını almağa əsaslanır. *Helicobacter pylori* infeksiyası ilə yoluxmuş şəxslərin mədəsində yoluxmamış şəxslərlə müqayisədə askorbin turşusunun konsentrasiyası azalmış olur. *Helicobacter pylori*-nin eradikasiyasından sonra mədə daxilindəki askorbin turşusunun konsentrasiyası artaraq yoluxmamış şəxslərdəkinə çatır.

DNT-nin zədələnməsi. Sərbəst radikallar, oksidantlar (oksidləşdiricilər) və reaktiv azot məhsulları DNT-nin zədələnməsini törədir. Bunlar adətən xərçəngdə daha çox rast gəlinən transformasiya tipi hesab olunan (quanin : sitozin -->adenin : timin) Q:S-->A:T nöqtəvi mutasiya-

lar törədir. Peroksinitrit nitroquanin adduktorlarını formalaşdırır ki, bu da DNT-nin zədələnməsini törədir; DNT ya bərpa olunur, ya da apoptoz (hüceyrənin ölümü) baş verir. Sonuncu proses (apoptoz) zədələnmiş DNT-yə malik olan hüceyrəni replikasiya edən hüceyrələr sırasından çıxarır və bununla da yüksək xərçəng riski törətmə təhlükəsi olan genom daxilində mutasiya yaranmır. Azot oksidi Fpg-nin (DNT-ni bərpa edən proteinin) aktivliyini pozmaqla DNT-nin bərpa olunmasının qarşısını alır.

Beləliklə, azot oksidi DNT-nin zədələnməsini törətməklə yanaşı, həmçinin genetik mutasiyaların formalaşmasının qarşısını almağa yönəlmiş bərpa mexanizmlərinin də pozulmasına səbəb olur.

Qeyd olunduğu kimi, *Helicobacter pylori* infeksiyası hüceyrə proliferasiyasını artırır. Bu artmış replikasiya, eyni zamanda artan hüceyrə ölümü ilə tarazlaşır. Epitelial hüceyrələrin azalması çox güman ki, mitozların sayının artması ilə əlaqədardır. Virulent cagA, vacA, s1a-ya malik *Helicobacter pylori* ilə infeksiyalaşmış xəstələrdə replikasiya sürətinin apoptoz sürətindən yüksək olması onu güman etməyə imkan verir ki, hüceyrələrin itkisi həmçinin toksikogen *Helicobacter pylori* ştammi ilə yoluxmuş xəstələrdə deskvamasiya hesabına da baş verir. *Helicobacter pylori*-dən alınan antitoksin də apoptoz törədir. *Helicobacter pylori* hesabına törənən qastritlərdə antioksidantlarla aparılan müalicə apoptozun dərəcəsini və peroksinitritin formalaşmasını zəiflədir. Beləliklə, qida nitritləri, nitrozaminlər və *Helicobacter pylori* vasitəsilə törənin qastritlərdə baş verən kimyəvi proseslərin xərçənglə kifayət qədər əlaqəsi olduğu müəyyən edilir. Bütün bunlara əsaslanaraq Ümumdünya Səhiyyə Təşkilatı *Helicobacter pylori*-ni I sinif karsinogen kimi təsnifatlaşdırmışdır.

Xərçəngönü xəstəliklər. Mədə polipləri. Mədə polipi olan xəstələrdə mədə xərçənginin inkişaf riski yüksəkdir. Bu risk polipin histoloji tipindən, ölçüsündən və sayından asılıdır. Maliqnizasiya potensialına görə mədə polipləri iki qrupa bölünə bilər: *hiperplastik poliplər və adenomatoz poliplər*.

Hiperplastik poliplərə daha çox rast gəlinir. Onlar bütün mədə poliplərinin 70-80%-ni təşkil edir. Ümumi populyasiyada onun rastgəlmə tezliyi 0,5-1%-dir. Hiperplastik polip histoloji normal görünüşə malik olan mədə epitelinin artması nəticəsində meydana çıxır. Atipik hüceyrələrə nadir hallarda rast gəlinir. Hiperplastik mədə polipinin xərçəng əmələ gətirmə potensialının olmadığı güman edilir.

Hiperplastik polip əsasən simptomuz gedişə malik olur. Tez-tez yanaşı qastroduodenal xəstəliklərin də aşkar olunmasına baxmayaraq, əsas şikayətlərə dispepsiya və aydın olmayan epigastral diskomfort aiddir. Ağırlaşmalarına az rast gəlinir, gastroduodenal qanaxma 20%-dən az xəstələrdə meydana çıxır. Hiperplastik polip aşkar edildikdə histoloji müayinə üçün polipin endoskopik biopsiyası və müvafiq müalicənin aparılması göstərişdir.

Adenomatoz poliplərin hiperplastik polipdən fərqli olaraq yüksək maliqnizasiya riski vardır. Adenomatoz poliplərdə selikli qişanın atipizminə tez-tez rast gəlinir və hiperplastik polipə nisbətən daha çox mitotik görünüş müəyyən edilir. Uzun müddət ərzində aparılan müşahidə zamanı adenomatoz poliplərdən displaziya və *carcinoma in situ* inkişaf etməsi müəyyən edilmişdir. 10-20% hallarda xərçəngin inkişaf etmə riski gözlənilir və polipin diametri 2 sm-dən böyük olduqda bu risk daha da artır. Çoxsaylı adenomatoz polipin olması da xərçəng riskini artırır. Adenomatoz polipin olması mədənin selikli qişasının digər hissələrindən də xərçəngin inkişaf etmə riskinin artmasını göstərən marker hesab olunur. Onun simptomları da hiperplastik polipin simptomlarına oxşardır. Ayaqcıq üzərində olan poliplərin endoskopik olaraq xaric edilməsi göstərişdir. Əgər polip tam xaric edilmişsə və histoloji müayinədə invaziv xərçəng əlamətləri aşkar edilmirsə, aparılmış adekvat endoskopik polipektomiya ilə kifayətlənmək olar. Ölçüsü 2 sm-dən böyük olan, ağırqlarla müşayiət olunan, qanaxma ilə ağırqlaşan, eləcə də biopsiyada invaziv xərçəng sübut olunan poliplərin operativ yolla xaric edilməsi göstərişdir. Polip xaric edildikdən sonra mədənin selikli qişasının endoskopik olaraq nəzərdən keçirilməsi vacib şərtlərdəndir.

Qastritlər. Həm mədə xərçəngi, həm də atrofik qastrit halları yaşla əlaqədar olaraq artır. Xroniki qastrit əksər hallarda bağırsağ metaplaziyası və selikli qişanın displaziyası ilə müşayiət olunur və bu histoloji xüsusiyyətlərə mədə xərçəngi zonasına yaxın selikli qişada da tez-tez rast gəlinir. Xərçəngli xəstələrdə mədənin selikli qişasında müəyyən edilən qastrit əsasən kəskin və progressiv olur.

Pernisioz anemiya ilə müşayiət olunan xroniki qastritli xəstələrdə də mədə xərçənginin inkişaf riski yüksəkdir. Mədə dibinin selikli qişasının atrofiyası, əsas və parietal hüceyrələrin sayının azalması, hipoxlorhidriya və hiperqastrinemiya ilə xarakterizə olunan bu xəstəlik 60 yaşdan yuxarı olan əhəlinin 3%-də rast gəlinir. 5 ildən artıq müddətdə aktiv pernisiyoz anemiyadan əziyyət çəkən xəstələrdə mədə xərçəngi riski eyni yaşlı kontrol qrupdan olan şəxslərlə müqayisədə iki dəfə yüksəkdir. Ona görə də uzun müddət pernisiyoz anemiyası olan xəstələrdə yeni simptomları aşkar etmək üçün daha aqressiv müayinələrin aparılması lazım gəlir.

Bağırsağ metaplaziyası (mədənin selikli qişasında bağırsağ epitelinin olması) həmçinin həm qastrit, həm də mədə xərçəngini tez-tez müşayiət edir. Metaplaziyadan displaziyaya, sonra isə xərçəngə doğru inkişaf digər orqanlarda da müşahidə olunur, lakin mədə xərçənginin bu cür inkişafı üçün birbaşa təsir edən hər hansı konkret amilin olması sübut olunmamışdır.

Mədə xorası. Mədə xərçənginin mədə xorası olan şəxslərdə meydana çıxmasına dair az sayda məlumatlar mövcuddur. Lakin hər iki patologiya ümumi risk faktorlarına—*Helicobacter pylori* infeksiyasına, siqaret çəkməyə, çoxlu duz qəbuluna və bağırsağ metaplaziyasına malikdir. Mədə xorası olan xəstələrin orta yaş həddi xərçəngli xəstələrin orta yaş həddindən təxminən 10 il aşağıdır. Xərçəngin xoradan tədricən inkişaf etməsini təyin edərkən bu yalnız xroniki, çapıqlaşmış xora zonasında aşkar edilən şişlərə aid edilir. Xora əsasən xora kənarından onun əsasına doğru epitel hüceyrələrinin miqrasiyası hesabına sağalır. Yeni hüceyrələrə tələbatın artmasına cavab olaraq bilavasitə xora kənarındakı vəzilərin replikasiya zonasında mitotik bölünmənin S-fazasında olan hüceyrələrin sayının artması müəyyən edilir. Əgər bölünmənin S-fazasında olan hüceyrələr genotoksik zədələnməyə məruz qalarsa, onda xora kənarındakı vəzilərdə bölünməkdə olan hüceyrələrin sayının artmış olması bu vəziləri yüksək risk qarşısında qoyur. Xoranın yaxınlığındakı intakt selikli qişadan götürülmüş biopsiya nümunələrində xərçəngin aşkar olunması ehtimalı xora əsasının mərkəzindən götürülmüş nümunələrdəkinə nisbətən daha yüksəkdir. Uzun müddət tipik xora ağrısı olan xərçənglərin proqnozu ağrısız gedişə malik olanlara nisbətən daha yaxşıdır, çünki onlar erkən mərhələdə endoskopik müayinələrə məruz qalır və diaqnoz daha tez qoyulur.

Mədə xoraları erkən xərçənglər kimi əsas etibarilə mədə cisminin antral şöbəyə keçdiyi yerdə, intestinalizasiyanın daha erkən fazasında, turşu sekresiyasının hələ çox olduğu dövrdə bağırsağ metaplaziyası zonasında inkişaf edir. Mədə xərçənginə isə bunun əksinə olaraq, əksər hallarda daha geniş bağırsağ metaplaziyası aşkar edilən yaşlı şəxslərdə rast gəlinir.

Əvvəllər keçirilmiş mədə əməliyyatları. Əvvəllər mədə rezeksiyası əməliyyatı keçirmiş şəxslərdə mədə xərçənginin meydana çıxma ehtimalı daha yüksəkdir. Mədə xərçənginin inkişaf etmə riskinin olmasına baxmayaraq, *mədə güdülünün xərçəngi* adlanan bu hal düzgün klinik baxış hesab olunur. Aparılan bir sıra uzunmüddətli tədqiqat işləri göstərmişdir ki, nisbi risk mədə rezeksiyasından 15 il keçənə qədərki müddətdə artmır. Bu, çox güman ki, mədə xərçənginin inkişafı üçün risk təşkil edən selikli qişasının xaric edilməsi ilə əlaqədardır. Xərçəng riskinin əhəmiyyətli dərəcədə artmasına (kontrol qrupa nisbətən 3 dəfə) yalnız 25 ildən sonra rast gəlinir. Mədə güdülündə xərçəngin inkişafını izah edən hüceyrəvi mexanizmlər hələlik məlum deyildir. Mədə əməliyyatları zamanı tez-tez istifadə olunan vaqotomiyanın şişin inkişafına təkan vermədiyi güman edilir.

Mədə xərçənginin lokalizasiyası

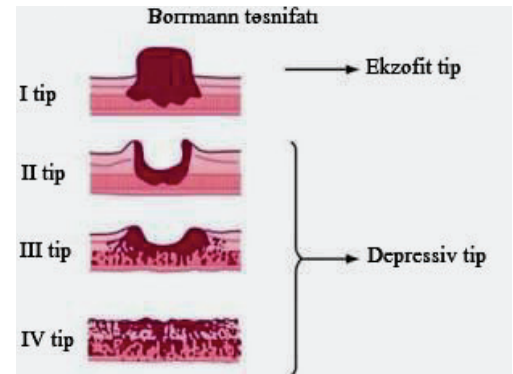
ABŞ və İngiltərədə mədə xərçəngi hallarının nisbətən azalması ilə eyni vaxta xərçəngin mədənin proksimal istiqamətinə yerini dəyişməsi və kardial hissənin adenokarsinoma hallarının

artması qeyd edilir. İngiltərədə aparılan tədqiqat işlərindən birində mədənin yuxarı 1/3-nin adenokarsinomalarının 17%-dən (1951-1955-ci illərdə) 39%-ə (1981-1985-ci illərdə) qədər artması qeyd olunur. Bu hal mədənin orta 1/3-də (31%-dən 19%-ə) və aşağı 1/3-də (51%-dən 47%-ə) şişlərin azalması ilə müşayiət olunmuşdur. Həmçinin Yaponiyada da bütün diaqnoz qoyulan xərçənglərə münasibətdə proksimal yerləşən şişlərin 10%-dən 40%-ə qədər artması qeyd olunur. Proksimal yerləşmiş şişlərin proqnozu distal yerləşən şişlərə nisbətən daha pisdır.

Patoloji-anatomik təsnifatı

Mədənin bədxassəli şişlərinin təxminən 95%-i adenokarsinomanın payına düşür. Digər histoloji tiplərə yastı hüceyrəli xərçəng, adenoakantoma, karsinoid şiş, qastrointestinal stromal şiş (GIST) və limfoma daxildir. Mədə xərçənginin bir sıra patoloji-anatomik təsnifat sxemləri verilmişdir. 1926-cı ildə *Borrmann* tərəfindən verilən təsnifat endoskopik tapıntıları qeyd etmək üçün bu gün də faydalı olaraq qalmaqdadır. *Borrmann* təsnifat sistemi zədələnmənin makroskopik görünüşündən asılı olaraq mədə şişlərini 5 əsas tipə ayırır:

- I tip—polipoid və ya göbələyəbənzər zədələnmələr;
- II tip—sərhədləri normal səthdən yuxarı qalxan xorali zədələnmələr;
- III tip—mədə divarına infiltrasiya ilə təzahür edən xorali zədələnmə;
- IV tip—diffuz infiltrativ zədələnmə;
- V tip—digər kateqoriyalardan heç birinə daxil ola bilməyən zədələnmələr.



Daha orijinal histoloji təsnifat sistemi 1942-ci ildə *Border* tərəfindən verilmişdir. *Border* mədə xərçəngini onun morfoloqiyasını nəzərə almadan, hüceyrənin diferensasiya dərəcəsinə əsasən təsnifatlaşdırmışdır. Digər, nisbətən daha çox istifadə olunan təsnifat 1965-ci ildə *Lauren* tərəfindən verilən təsnifatdır. *Laurenin* təsnifat sistemi mədənin adenokarsinomalarını histologiyasından asılı olaraq *bağırısaq tipli* və *diffuz tipli* şişlərə bölür. Bu təsnifat sxemi adenokarsinomanın patoloji-anatomik quruluşa, epidemiologiyaya, patogeneza və proqnoza görə fərqlənin iki növünü xarakterizə edir.

Bağırısaq tipli xərçəng əsasən mədənin aydın pemaliqnant xəstəliyi—atrofik qastriti və ya bağırısaq metaplaziyası şəraitində inkişaf edir. Qadınlara nisbətən kişilərdə daha çox rast gəlinir və yaşın artması ilə bağırısaq tipli adenokarsinomanın rastgəlmə tezliyi də artır. *Correa* və *əməkdaşları* bağırısaq tipli adenokarsinomanın bir neçə onilliklər ərzində qastritdən xərçəngə qədər progressivləşməsinə əks etdirən patogenetik model vermişlər. Adenokarsinomanın bağırısaq tipi yaxşı diferensasiya etmişdir və vəzi əmələ gətirməyə meyillidir. Uzaq orqanlara metastazları əsasən hematogen yolla baş verir. Diffuz formalı adenokarsinomalar adətən zəif diferensasiya etmişdir və vəzi əmələ gətirməyə az meyillidir. Diffuz forma selikaltı qatda yayılmağa meyillidir, zəif iltihabi infiltrasiyaya malik olur və erkən metastazlar verir. Yayılması əsas etibarilə transmural və limfatik invaziya yolu ilədir. İntraperitoneal metastazlara tez- tez rast gəlinir. Diffuz forma əksər hallarda ilkin qastrit fonunda inkişaf etmir, daha çox qadınlarda təsadüf olunur və nisbətən aşağı yaş qrupunda meydana çıxır. Onun həmçinin A (II) qan qrupu ilə əlaqəsi vardır. Genetik etiologiyaya şübhə yaradan ailəvi meydana çıxma xüsusiyyəti də müəyyən edilir.

Ümumdünya Səhiyyə təşkilatı (ÜST) 1990-cı ildə mədə xərçəngi üçün morfoloji xüsusiyyətlərə əsaslanan başqa təsnifat sistemi təklif etmişdir. ÜST təsnifat sistemində mədə xərçəngi 5 əsas kateqoriyaya bölünür:

1. Adenokarsinoma
 - A. papilyar
 - B. tubulyar

- C. musinoz
- D. qaşlı üzüyəbənzər-hüceyrəli xərçəng
- 2. Adenoskvamoz hüceyrəli xərçəng
- 3. Yastı hüceyrəli xərçəng
- 4. Diferensasiya etməmiş xərçəng
- 5. Təsnifatlaşdırılmamış xərçəng.

Bütün mədə xərçəngləri mikroskopik görünüşünə görə iki əsas qrupa ayrılır:

- 1. Diferensasiya etmiş xərçəng
- 2. Diferensasiya etməmiş xərçəng.

Patoloji anatomiyası

Makroskopik görünüşü. Gecikmiş mədə xərçəngi. Qərb ölkələri və Yaponiya ədəbiyyatlarında operativ və xaric edilmiş preparatın görünüşündə müxtəlif variantlar barədə qeydlər vardır. Bu şişlərin təxminən 10%-i səthi xoralaşmış düyünlü polipoid səthə malik polipoid göbələyəbənzər şişlərdir. Bu qrup xərçənglər aqressiv cərrahi müalicədən sonra nisbətən yaxşı proqnoza malik olurlar, onların çoxu yaxşı diferensasiya etmiş adenokarsinomalardır. Xəstələrin 50%-dən çoxunda müşahidə olunan xoralı və ya penetrasiya edən xərçənglər xoşxassəli mədə xorası görünüşünə malik olur.

Bu şişin endoskopik olaraq təyini çətinlik törədir, selikli qişanın yalnız səthi biopsiyası isə neqativ ola bilər. Qida borusu və müsariqəyə tərəf genişlənmə müşahidə oluna bilər. Bu zaman gecikmiş şişin bütün mədəni əhatə etməsi mümkündür. Səthi eroziyalara tez-tez rast gəlinərsə də, dərin xoralaşmaya nadir hallarda təsadüf olunur. Mədə xərçənginin pilorik həlqədən distal tərəfə yayılmasına nadir hallarda rast gəlinəndə qeyd olunsa da, diffuz infiltrativ şişlərin 25%-ə qədəri onikibarmaq bağırsağın başlanğıc hissəsini də əhatə edir. Bu şişlər pis proqnoza malik olurlar.

Erkən mədə xərçəngi. Endoskopiya vasitəsilə erkən xərçəngin təyin edilməsinə böyük marağın olması endoskopik görünüşə əsaslanan ayrıca təsnifatın yaradılmasına səbəb olmuşdur. Mədə xərçənginin erkən mərhələsində aşkar edilməsi müalicənin kifayət qədər yaxşı proqnozla nəticələnməsinə səbəb olur. Bu mərhələ xüsusilə kütləvi olaraq mədənin skannerləşdirilməsi icra edilən Yaponiyada daha çox aşkar edilir. Erkən mədə xərçəngi anlayışı limfa düyünlərinin vəziyyətindən asılı olmayaraq, mədənin selikli qişasını və selikaltı qatı əhatə edən şişləri qeyd etmək üçün işlədilir. Mikroskopik müayinədə invaziyanın dərinliyi ilə əməliyyatdan sonrakı yaşama müddəti arasında yaxın asılılıq vardır.

Mədənin seroz qişasına penetrasiya. Mədə divarından keçərək xərçəngin dərin qatlara invaziyası proqnoza böyük təsir göstərir. Əgər xüsusi əzələ qatı, sonra isə seroz qat prosesə cəlb olunursa, aparılan müalicənin proqnozu kifayət qədər pis olur. Şiş seroz qatına penetrasiya etməmiş xəstələrin təxminən 18%-də limfa düyünlərində metastazlar aşkar edilir ki, onların da təxminən 50%-i rezeksiya əməliyyatından sonra 5 il yaşayır. Əgər şiş seroz qatına penetrasiya edərsə, xəstələrin 80%-də limfa düyünlərində metastazlar aşkar edilir və proqnoz isə müvafiq olaraq daha pis olur. Mədənin seroz qişası xərçəngə cəlb olunduqdan sonra şiş hüceyrələri transselomik implantasiya vasitəsilə də yayılmağa meyilli olur. Zədələnmiş seroz qatın sahəsi 10 sm²-dən kiçik olduqda sərbəst həyat qabili intraperitoneal şiş hüceyrələrinə xəstələrin 22%-də, 20 sm²-dən böyük olduqda isə 72%-də rast gəlinir. Bu hüceyrələr əsasən qadınlarda yumurtalıqlara implantasiya edərək *Krukenberg* şişini (üzüyəbənzər hüceyrələrdən təşkil olunmuş yumurtalığın ikitərəfli şişi), kişilərdə isə rektal müayinədə palpasiya olunan kiçik çanaq şişini (*Schnitzler* metastazı) əmələ gətirir. Qeyd etmək lazımdır ki, mədənin seroz qatına penetrasiya çox vacib proqnostik göstəricidir.

Mədə xərçənginin TNM və Yaponiya təsnifatı. Mədə xərçənginin klinik və patoloji-anatomik təsnifatları xəstəliyin müalicəsində vacib rol oynayır. Şişin ölçüsünün (T), limfa düyünlərinin cəlb olunmasının (N) və digər orqanlara metastazların olmasının (M) da mühüm əhəmiyyəti vardır. TNM sistemi mədə xərçənginin qiymətləndirilməsində geniş istifadə olunur. Bununla belə, Qərb və Yaponiya təsnifat sistemləri arasında müəyyən qədər fərq vardır.

Mədə xərçəngini təsnifatlaşdıran Yaponiya sistemi *AJCC* sisteminə oxşardır, lakin o, şişin lokalizasiyasına və limfa düyünləri qrupunun cəlb olunmasına xüsusi əhəmiyyət verərək uzaq metastazları peritoneal, qaraciyər və uzaq metastazlar olmaqla bir-birindən ayırır. Ona görə də şişlər aşağıdakı kriterilər əsasında təsnifatlaşdırılır:

Mədə xərçənginin TNM təsnifatı

<i>Kateqoriyası</i>	<i>Kriteriyası</i>
BİRİNCİLİ ŞİŞ (T)	
T _x	Birincili şiş aşkar edilə bilmir
T ₀	Birincili şişin əlamətləri yoxdur
T _{is}	<i>Carcinoma in situ</i> : xüsusi səfhəyə invaziya etməyən intraepitelial şiş
T ₁	Şiş xüsusi səfhəyə və ya selikaltı qata keçir
T ₂	Şiş xüsusi əzələ qatına və ya subseroz qata keçir
T _{2a}	Şiş xüsusi əzələ qatına keçir
T _{2b}	Şiş subseroz qata keçir
T ₃	Şiş seroz (visseral peritona) qata keçir lakin qonşu strukturlara keçmir
T ₄	Şiş qonşu strukturlara keçir
REGIONAL LİMFA DÜYÜNLƏRİ (N)	
N _x	Regional limfa düyün(ləri) qiymətləndirilə bilmir
N ₀	Regional limfa düyünlərində metastaz yoxdur
N ₁	1-dən 6-ya qədər regional limfa düyünlərində metastaz var
N ₂	7-dən 15-ə qədər regional limfa düyünlərində metastaz var
N ₃	15-dən artıq regional limfa düyünlərində metastaz var
DİSTANT METASTAZLAR (M)	
M _x	Distant metastazlar müəyyən edilə bilmir
M ₀	Distant metastaz yoxdur
M ₁	Distant metastazlar var

MƏRHƏLƏLƏRİN QRUPLAŞDIRILMASI

0 mərhələ	T _{is}	N ₀	M ₀
IA mərhələ	T ₁	N ₀	M ₀
IB mərhələ	T ₁	N ₁	M ₀
	T _{2a/b}	N ₀	M ₀
	T ₁	N ₂	M ₀
II mərhələ	T _{2a/b}	N ₁	M ₀
	T ₃	N ₀	M ₀
	T _{2a/b}	N ₂	M ₀
IIIA mərhələ	T ₃	N ₁	M ₀
	T ₄	N ₀	M ₀
IIIB mərhələ	T ₃	N ₂	M ₀
	T ₄	N ₁₋₃	M ₀
IV mərhələ	T ₁₋₃	N ₃	M ₀
	Hər hansı T	Hər hansı N	M ₁

AJCC Cancer Staging Manual, 6th ed. New-York, Springer-Verlag, 2001

1. Şişin mədənin proksimal, orta və distal hissəsində yerləşməsi.

2. Şişin invaziya dərinliyi:

T₁: selikli qişa və selikaltı qata invaziya

T₂: Şişin xüsusi əzələ qatına və ya subseroz qata invaziyası

T₃: Seroz qata penetrasiya

T₄: Qonşu strukturlara invaziya

3. Endoskopik və rentgenoloji görünüşünə görə şişin makroskopik tipləri:

0 tip: zəif qabarma və ya enmə ilə və yaxud onlarsız səthi, hamar şiş;

I tip: ətraf selikli qişadan kəskin demarkasiya olunan polipəbənzər şiş;

II tip: kəskin demarkasiya olunan və kənarları qabarıq xoralaşmış şiş;

III tip: məhdudlaşmayan, şişi əhatə edən və mədə divarına infiltrasiya edən xoralaşmış şiş;

IV tip: xoralaşması xüsusi əhəmiyyət kəsb etməyən diffuz infiltrativ şiş;

V tip: yuxarıdakı tiplərdən heç birinə aid edilə bilməyən təsnifatlaşmayan şiş.

5. Peritoneal metastazlar:

P_0 : peritoneal metastazlar yoxdur;

P_1 : qonşu peritona metastaz var, lakin uzaq peritona metastaz yoxdur

P_2 : uzaq peritona az sayda metastazlar var;

P_3 : uzaq peritona çox sayda metastazlar var.

6. Qaraciyərə metastazlar:

H_0 : qaraciyərə metastaz yoxdur;

H_1 (sağ/sol): metastazlar sağ və ya sol payla məhdudlanır;

H_2 : hər iki paya az sayda metastaz var;

H_3 : hər iki paya çox sayda metastazlar var.

7. Uzaq metastazlar:

M_0 : periton və qaraciyər metastazlarından başqa digər uzaq metastazlar yoxdur;

M_1 : periton və qaraciyər metastazlarından başqa digər uzaq metastazlar var.

8. Yuxarıdakı faktorların kombinasiyasına uyğun olaraq mərhələlərin qruplaşdırılması:

Ia: $T_1 N_0 P_0 H_0 M_0$

Ib: $T_1 N_1 P_0 H_0 M_0$ və ya $T_2 N_0 P_0 H_0 M_0$

II: $T_1 N_2 P_0 H_0 M_0$; $T_2 N_1 P_0 H_0 M_0$ və ya $T_3 N_0 P_0 H_0 M_0$

IIIa: $T_1 N_3 P_0 H_0 M_0$ və ya $T_2 N_2 P_0 H_0 M_0$; $T_3 N_1 P_0 H_0 M_0$ və ya $T_4 N_0 P_0 H_0 M_0$

IIIb: $T_2 N_3 P_0 H_0 M_0$ və ya $T_3 N_2 P_0 H_0 M_0$ yaxud da $T_4 N_1 P_0 H_0 M_0$

IVa: $T_1-T_3 N_0-N_3 P_0 H_1 M_0$; $T_4 N_2 P_0 H_0 M_0$ və ya $T_1-T_3 N_0-N_2 P_1 H_0 M_0$

IVb: İki və daha çox orqana sirayət edən bütün T_4 şişlər və M_1 şişlər

Klinikası

Erkən mədə xərçəngində simptomlara rast gəlinmir və ya fiziki müayinə metodları vasitəsilə təyin edilə bilən hər hansı patologiyanı aşkar etmək mümkün olmur.

Mədənin gecikmiş xərçəngi olan xəstələrin əksəriyyətində isə xərçəng diaqnozu qoymağa gətirib çıxaran simptomlar aşkar edilir. Mədə xərçəngi ilə əlaqədar olan simptomlar adətən qeyri-spesifikdir. Mədə xərçənginin klinik təzahürləri müxtəlifdir və ilk növbədə şişin anatomik formasından, onun lokalizasiyasından, böyümə sürətindən, şiş prosesinin mərhələsindən və metastazların olub-olmamasından asılıdır. Mədə xərçənginin inkişaf etmə fonundan asılı olaraq xəstəliyin 3 klinik tipi ayırd edilir:

- Heç bir simptomla təzahür etməyən sağlam mədədən inkişaf edən şişlər;
- Xroniki mədə xorası fonunda inkişaf edən şişlər;
- Qastrit və ya polipoz fonunda inkişaf edən şişlər.

Xəstələrdən anamnezin toplanması zamanı aşkar edilən simptomları erkən və gecikmiş simptomlara bölmək olar. Tam sağlam mədə fonunda meydana çıxan mədə xərçənginin erkən mərhələsi üçün «kiçik əlamətlər sindromu» (*A.İ.Savitskiy*) mühüm əhəmiyyət kəsb edir və onlara aşağıdakılar daxildir:

- Xəstənin özünü hiss etməsində dəyişikliklər, səbəbsiz zəiflik, əmək qabiliyyətinin zəifləməsi, tez yorulma;
- İştahanın zəifləməsi və ya tamamilə itməsi;
- Mədədə diskomfort hissi (qida qəbulundan fizioloji qane olma hissinin itməsi);
- Bədən çəkisinin səbəbsiz olaraq progressiv azalması (arıqlama);
- Psixi depressiya (həyatdan həzzalma hissinin, işinə və ətraf mühitə marağının itməsi).

Şişin gecikmiş mərhələsinin simptomlarına aşağıdakılar daxildir: epigastral nahiyədə lokalizə olunan müxtəlif intensivlikli küt «sıxıcı» ağrıların olması. Bu ağrılar kobud qida qəbulundan sonra arta bilər. Xroniki mədə xorası fonunda inkişaf edən şişlər zamanı əvvəllər

olan ağrılar daimi, lakin zəif intensivlikli olur. Bəzən epiqastral nahiyədəki ağrılar bel nahiyəsinə, kürəyə irradiasiya edir və kəmərləyici xarakter alır ki, bu da şişin mədəaltı vəziyyəyə sirayət etdiyini göstərir. Hissəvi bağırsağ keçməməzliyi ilə gedən ağrı simptomları şişin köndələn çənbər bağırsağ müsariqəsinə sirayət etdiyini və ya nazik bağırsağ müsariqəsi və limfa düyünlərinə metastazın mümkünlüyünü göstərir.

Dispeptik pozğunluqlar—salivasiya, gəyirmə, ağızda pis dadın olması, ürəkbulanma, qusma şişin mədənin antral hissəsində olduğunu və mədə çıxacağıının keçiriciliyini pozduğunu göstərir. Xəstələr qida qəbulundan sonra epiqastral nahiyədə ağırlıq hiss edirlər. Bəzi hallarda günün sonuna yaxın qusma olur, bu zaman qusuntunun pis qoxulu olması və onun tərkibində bir gün əvvəl qəbul edilmiş qida qalıqları aşkar edilir.

Bir çox hallarda mədədə acqarına çalxalanma küyü eşidilir. Qidanın keçməsində çətinləşmə hissi—disfagiya, hipersalivasiya, qida ilə requrgitasiya və hıçqırma şişin mədənin kardial hissəsində lokalizə olunduğunu göstərir. Belə hallarda, şişin progressiv böyüməsi və qida borusunun strikturası artdıqca, disfagiya daimi xarakter əldə edir və onun ağırlıq dərəcəsi artır. Şişdən yuxarı sahədə qidanın qida borusunun genişlənməsi və qidanın burada ilişib qalması nəticəsində döş sümüyü arxasında və ya kürək sümükləri arası sahədə təzyiq və ağrı hissi meydana çıxır. Mədə xərçənginin ümumi əlamətləri şiş intoksikasiyası və həzm pozğunluğu ilə əlaqədar olan zəiflik, bədən çəkisinin azalması, adinamiya şəklində təzahür edir. Bədən hərarətinin yüksəlməsi şişdən pozulmuş metabolizmin zülal məhsullarının sorulması, şiş toxumasının xüsusilə xoralaşma zamanı infeksiyalaşması və mikroorqanizmlərlə məskunlaşması ilə əlaqədardır və ona adətən xəstəliyin çox gecikmiş mərhələlərində rast gəlinir. Şiş mədənin ön və arxa divarında, böyük ayrılıyında lokalizasiya olunduqda mədə xərçəngi uzun müddət yerli simptomlar verməyə bilər və belə hallarda xəstəliyin əsas klinik təzahürləri arıqlama, anemiya, subfebril hərarət, səbəbsiz yorğunluq şəklində özünü göstərir.

Mədə xərçənginin klinik simptomları yalnız şişin lokalizasiyasından deyil, həm də onun formasından da asılı olur; ekzofit böyüyən şişlər anemiya, gizli və ya aşkar qanaxma, yorğunluq hissənin artması, arıqlama, hərarətlə təzahür edir və bu zaman yerli əlamətlər zəif nəzərə çarpır. Mədə xərçənginin xoralı-infiltrativ formaları isə ilk növbədə yerli simptomlarla—epiqastral nahiyədə ağrı, mədə diskomfortu, qusma və ya disfagiya ilə özünü göstərir.

Xərçəng mədə divarından keçərək piyliyə, mədəaltı vəziyyə, böyrəyə, yoğun bağırsağa, dalağa və qaraciyərə sirayət edə bilər. Mədə ilə köndələn çənbər bağırsağ arasında fistulanın formalaşması zamanı nəcis qarışıq qusma və ya yeni qəbul edilmiş və həzm olunmamış qidanın qəbul edildikdən qısa müddət sonra nəcisdə tapılması müəyyən edilir.

Fiziki müayinə zamanı aşkar edilən əlamətlərə peritoneal metastazlar meydana çıxan hallarda assit və ya qarının sol yuxarı kvadrantında palpasiya olunan törəmə aiddir. Onların hər ikisi lokal gecikmiş və ya metastatik xərçəngin olmasını göstərir. Qaraciyər qarısındaki limfa düyünlərinə metastaz və ya şişin qaraciyərə geniş yayılması nəticəsində öd yollarının obstruksiyası baş verdikdə sarılıq meydana çıxır. Bəzi hallarda mədə xərçənginin ilk əlaməti yumurtalıqlarda (*Krukenberg* şişi) və ya kiçik çanaqda metastazın olmasıdır. Kiçik çanaqdakı metastaz kişilərdə düz bağırsağ-sidik kisəsi büküşündə, qadınlarda isə düz bağırsağ-uşaqlıq büküşündə yerləşir (*Schnitzler metastazi*). Mədə xərçənginin ilk əlaməti kimi göbək ətrafı zonaya metastazlar (*tibb bacısı Mary Josef düyünləri*) müəyyən edilə bilər. Körpücüküstü limfa düyünləri prosesə cəlb olunan hallarda (*Virchow limfa düyünlərinə metastaz*) diaqnostika məqsədilə asanlıqla limfoid toxumanın biopsiyası icra edilə bilər. Şiş hüceyrələrinin hematogen yolla yayılması zamanı metastazlar adətən qaraciyərdə, bəzi hallarda isə ağciyərlərdə, sümüklərdə və beyində rast gəlinir. Mədə xərçəngi olan xəstələrdə bəzən *acanthosis nigricans*, membranoz qlomerulonefrit, mikroangiopaik hemolitik anemiya, arterial və venoz tromblar (*Trousseau sindromu*), seboreyalı dermatit (*Lesser-Trelat simptomu*) və dermatomiozit kimi paraneoplastik sindromlara da rast gəlinir.

Ağırlaşmaları

Mədə xərçənginin tez-tez rast gəlinən ağırlaşmalarına qanaxma, perforasiya və şişin infeksiyalaşması, həmçinin şişin qonşu orqanlara sirayət etməsi ilə əlaqədar olan patoloji vəziyyətlər daxildir. Mədə xərçənginin inkişafı demək olar ki, həmişə az və ya çox dərəcədə qanaxma ilə müşayiət olunur və xəstənin anemiyalaşması ilə nəticələnir. Əksər hallarda az miqdarda qanın sistematik itkisi baş verir, lakin bəzən kifayət qədər profuz qanaxma halları da mümkündür ki, bu zaman da təcili cərrahi əməliyyat tələb olunur. Şişin sərbəst qarın boşluğuna perforasiyası «kəskin qarın» klinik əlamətləri ilə təzahür edir və təcili cərrahi müdaxilə göstərişdir.

Xərçəngin mərhələsinin əməliyyatönü təyini üsulları

Hərtərəfli toplanmış anamnez mədə xərçəngi diaqnozunun qoyulmasında həlledici rol oynayır. Xəstəliyin erkən dövründə xəstənin xarici görünüşü bir qayda olaraq dəyişmir. Sifətin torpaq rəngi əldə etməsi, sklerada zəif sarılıq, dərinin quru olması, turqorunun kəskin zəifləməsi, dərialtı piy qatının əhəmiyyətli dərəcədə itməsi xəstəliyin gecikmiş mərhələsini göstərir. Qarın palpasiyası xəstənin 4 vəziyyətində aparılmalıdır: arxası üstə, sağ yanı, sol yanı üstə uzanmış vəziyyətlərdə və vertikal vəziyyətdə (ayaq üstə). Bu, şişin ölçülərini, onun səthinin xarakterini və qarın boşluğu orqanlarına nisbətdə yerdəyişməsini təyin etməyə imkan verir.

Uzaq metastazları təyin etmək üçün onların daha çox rast gəlinəyi lokalizasiyaları yoxlamaq lazım gəlir. Buna aşağıdakı nahiyələr daxildir: sol körpücüküstü çuxur (*Truaze düyünü*), sol döş-körpücük-məməyəbənzər əzələnin körpücük və döş sümüyü ayaqcıqları arasındakı sahə (*Virchow düyünü*), göbək nahiyəsi (*Mary Jozef düyünü*), düz bağırsağın digital müayinəsi (*Schnitzler metastazı*), yumurtalıqların müayinəsi (*Krukenberg şişi*).

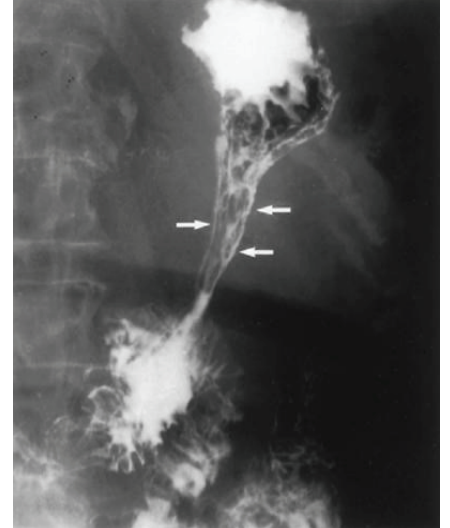
Parenximatöz orqanlarda metastazları aşkar etmək üçün qaraciyərin, böyrəyin, mədəaltı vəzinin USM-i, ağciyərlərin isə rentgenoloji müayinəsi aparılmalıdır.

Laborator müayinələr. Aparılan biokimyəvi və hematoloji müayinələrdə xəstələrdə əsasən anemiya aşkar edilir və onun qanıtirməni əks etdirən dəmir-defisit tipli olduğu müəyyən olunur. Gecikmiş mədə xərçəngində aşkar olunmaqla yanaşı, ona həmçinin erkən mədə xərçəngi olan xəstələrin təxminən 20%-də də rast gəlinir. Nəcisin gizli qana görə müayinəsi (*Gregersen reaksiyası*) də müsbət ola bilər (90% hallarda). Mədə xərçəngi olan xəstələrin təxminən 2/3-də axlorhidriya aşkar olunsa da, o az diaqnostik əhəmiyyət kəsb edir. Eritrositlərin çökmə sürəti yüksəlmiş olur.

Gecikmiş xərçəng olan xəstələrin təxminən 30%-də karsinoembrional antigenin (CEA), alfa-fetoprotein plazmadakı səviyyəsi yüksəlmiş olur, lakin bu, xəstəliyin erkən mərhələsini təyin etməyə imkan vermir. Bundan əlavə, onkofetal antigen bədxassəli şişlərlə yanaşı mədənin bəzi xoşxassəli iltihabi xəstəliklərində də yüksələ bilər.

Rentgenoloji və endoskopik müayinə metodları.

Bariumla aparılan rentgenoloji müayinə və fibrozofaqogastroduodenoskopiya (FEQDS) mədə xərçənginin diaqnostikası və onun qiymətləndirilməsində faydalı müayinə metodları hesab olunsa da, onlar xərçəngin mərhələsini dəqiq təyin etməyə imkan vermir. Endoskopik müayinə patoloji dəyişikliyə uğramış zonadan biopsiya götürməyə və tez bir zamanda histoloji diaqnoz qoymağa imkan verir. Şişin lokalizasiyası hər iki üsulla müəyyən edilir. Bu üsullarla şişin kobud morfoloji xarakteristikası əldə edilə bilər, lakin bu müayinə metodlarının heç biri şiş invazyasının dərinliyi və limfa düyünlərinə, eləcə də uzaq orqanlara metastazları əldə itməyə imkan vermir (şəkil 4.34). Buna görə də, mədə xərçənginin yalnız *ilk diaqnostikasında*



Şəkil 4.34. Mədə xərçənginin kontrast rentgenoloji diaqnostikası

endoskopiya seçim müayinə metodu kimi qəbul edilir, lakin ayrılıqda icra olunan nə bariümlə rentgenoloji müayinə, nə də endoskopiya mədə xərçənginin tam mərhələsinin təyində lazımı məlumatları əks etdirmir. Rentgenoloji müayinə *birqat və ikiqat kontrastlaşdırma* ilə aparıla bilər. İkiqat kontrastlaşdırma (hava və bariüm) şişin lokalizasiya və ölçüsünü, mədə divarının elastikliyi təyin etməyə imkan verir. Mədənin infiltrativ xərçəngi mədə divarının rigidliyi ilə, ekzofit şişlər dolma defekti ilə, xoralaşmış şişlər isə «taxça» simptomu ilə xarakterizə olunur. Selikli qışa büküslərinin ardıcılığı itmiş olur və onlar xoralaşmış zonaya tərəf *konvergensiya* edir və zədələnmiş zonada peristaltika müəyyən edilmir. Mədənin gecikmiş xərçənginin əsas rentgenoloji əlamətlərinə aşağıdakılar daxildir: *dolma defekti, dolma defekti üzərində taxça simptomu, konturların deformasiyası, orqanın mənfəzinin daralması, zədələnmə zonasında mədə divarının rigidliyi və həmin zonada peristaltikanın olmaması, selikli qışa relyefinin pozulması. Dolma defekti ekzofit şişlər üçün xarakterikdir.*

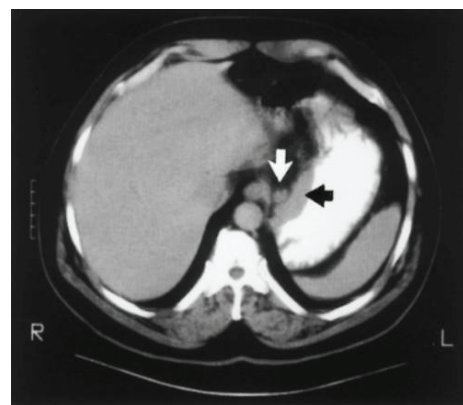
Mədə mənfəzinin daralması və deformasiyası mədə divarına infiltrasiya ilə xarakterizə olunan endofit şişlər üçün xarakterikdir. Mədə xərçənginə şübhə olan hallarda endoskopik müayinə ən etibarlı diaqnostik metod hesab olunur. Mədə xərçənginin başlanğıc mərhələlərində polipoid, səthi və ya xoralı zədələnmələr kimi mənzərə aşkar edilə bilər. Gecikmiş xərçəng adətən xoralaşmış olur. Bu xoranın kənarları qeyri-müntəzəm, xərçəng hüceyrələri infiltrasiya etdiyinə görə suluqşəkilli görünüş əldə edir və əsası isə nekrozlaşmış olur. Xoranın altı yerləşən həcmli törəmədə əmələ gəldiyi də ayırd edilə bilər. Bu xüsusiyyətlərin maliqnant xoraya şübhə oymasına baxmayaraq xoşxassəli və maliqnant mədə xoralarının diferensiasiyası yalnız mədədən biopsiyaların götürülməsi ilə aparıla bilər. Əgər çoxsaylı biopsiya materialları götürülərsə, diaqnozun dəqiqliyi 95%-ə yaxınlaşır. Təxminən 10% hallarda yalnız neqativ nəticələr əldə edilir və adətən biopsiya nümunələrinin götürülməsində buraxılan səhvlərlə əlaqədar olur; çox nadir hallarda yalnız pozitiv hallara rast gəlinə bilər. Götürülən yaxmanın sitoloji müayinəsində də əlavə edilməsi diaqnostikanın dəqiqliyini daha da artırır.

Qeyd etmək lazımdır ki, Yaponiyada əhalinin kütləvi müayinə proqramına 1960-cı illərdən başlayaraq FEQDS müayinə də daxil edilmiş və hal-hazırda qədər də aparılmaqdadır. Bu müayinə metodu mədə xərçənginin erkən mərhələdə aşkar olunmasında müstəsna əhəmiyyətə malikdir.

Endoskopik müayinə metodları təbətə daxil edilənə qədər bariümlə kontrast rentgenoloji müayinə mədə şişlərinin diaqnostikasında standart metod hesab olunurdu. Birqat kontrast müayinənin diaqnostik dəqiqliyi 80% təşkil edir. İkiqat kontrast texnikadan (hava və bariüm) istifadə edildikdə isə diaqnostikanın dəqiqliyi 90%-ə yaxınlaşır.

Kompüter tomoqrafiya (KT). Kompüter tomoqrafiya metodunun üstün cəhəti onun mədə şişlərini təyin etməklə yanaşı qaraciyərdə, peritonda, intraabdominal və retroperitoneal limfa düyünlərində və ya daha uzaq orqanlarda metastazları təyin etmək qabiliyyətinin olmasıdır. Vena daxilinə kontrast maddələr yeritdikdən sonra qaraciyər metastazları adətən qaraciyər parenximası daxilində hiposıxlığa malik dairəvi sahələr şəklində görünür.

Peritondakı metastazlar piylik və ya periton səthində qalınlaşmalar, bağırsağ səthində qeyri-müntəzəm konturlar şəklində və ya assitin olması ilə əks oluna bilər. Uzaq limfa düyünlərinə metastazlar isə aorta, aşağı boş vena, qaraciyər qapısı yaxınlığında və mədəaltı vəzi arxası zonada hiposıxlığa malik, böyümüş dairəvi strukturlar şəklində aşkar olunur (şəkil 4.35). Bu və ya digər uzaq zonalarda metastazlar olan xəstələr M1 kimi təsnif olunur.



Şəkil 4.35. Mədə xərçənginin KT diaqnostikası

Mədə xərçənginin mərhələsini təyin etmək məqsədilə əməliyyatönu dövrdə icra edilən KT müayinələrinin nəticələrini intraoperasion cərrahi tapıntı və son patoloji-anatomik müayinələrlə müqayisə edən tədqiqat işlərində KT-nın həssaslığına dair ziddiyyətli fikirlər

söylənir. KT-nın mədə xərçəngində qaraciyər metastazlarına dair vacib məlumat verməsinə baxmayaraq, peritoneal metastazların müəyyən hissəsi bu metod vasitəsilə aşkar edilməyə bilər.

Endoskopik ultrasəs müayinəsi (EUS). Endoskopik ultrasəs müayinəsi son dövrdə meydana çıxmış və inkişaf etmiş yeni təsvir metodudur. Bu üsul ultrasəs datçikini mədə-bağırsaq traktına daxil etmək və şişə yaxınlaşdırmaqla ultrasəs müayinəsini icra etməyə əsaslanır. Mənfəzdaxili olaraq aparılan EUS dəri üzərindən aparılan standart ultrasəs müayinəsi və KT-dan fərqli olaraq mənfəz daxilində qalmış hava və qida qalıqları ilə əlaqədar çətinliklərdən və alınmış təsvirlərin təhlilindəki təhriflərdən uzaqdır. Yeni yüksək tezlikli ultrasəs datçikləri ilə təchiz olunan və standart endoskopların daxilində yerləşdirilən EUS mədə-bağırsaq traktının əksər hissələrini müayinə etməyə imkan verir. Bundan əlavə selikli qişanın, selikaltı qatın, xüsusi əzələ qatının və seroz qişanın çoxqatlı normal histoloji arxitekturasını da ayırd etməyə imkan verir. Aşağı tezlikli ultrasəs dalğaları lokal və regional limfadenopatiya, qaraciyər, dalaq və mədəaltı vəzi kimi qonşu orqanlar da daxil olmaqla ekstramural xəstəliklərin qiymətləndirilməsində, eləcə də assitin təyin edilməsində mühüm rol oynayır. Beləliklə, EUS-in şişin mədə-bağırsaq traktının divar daxilində və ondan kənara invaziya dərinliyini, lokal limfa düyünlərinə metastazlarını dəqiq qiymətləndirə bilməsi onu TNM təsnifatı üzrə xərçəngin mərhələsinin təyin edilməsində vacib müayinə metodu kimi qəbul etməyə imkan verir.

Laparoskopiya və laparoskopik ultrasəs. Son bir neçə onillikdə anesteziyanın, laparoskopik texnikanın yaxşılaşması xoşxassəli xəstəliklərin, eləcə də xərçəngin bir çox tiplərinin diaqnostikası, mərhələsinin təyini və müalicəsində istifadə olunan minimal invaziv cərrahiyyənin inkişafına gətirib çıxarmışdır. Laparoskopik ultrasəsin tətbiqi də bu sahədə aparılan müayinələrin inkişafına təkan vermişdir. Həzm traktının yuxarı şöbələrinin maliqnant xəstəliklərində aparılan ilkin laparoskopik tədqiqatlar göstərir ki, laparoskopiya metastazların, xüsusilə təsvir metodları ilə təyin edilə bilməyən kiçik implantasion şişlərin müəyyən edilməsində həssas müayinə üsuludur.

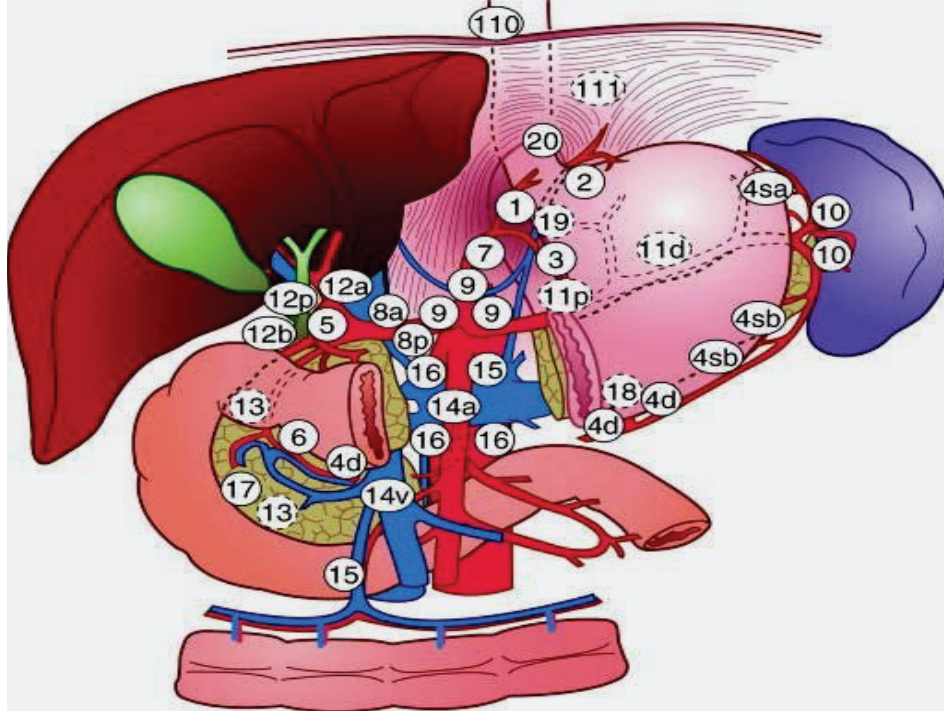
Laparoskopik ultrasəs müayinésinin tətbiqi mədə xərçənginin mərhələsinin laparoskopik qiymətləndirilməsinə yeni yanaşma imkanı verir. Vizual inspeksiyaadan sonra laparoskopik ultrasəs mədə divarında şişin invaziya dərinliyini, cərrah üçün əlçatmaz olan limfa düyünlərinin vəziyyətini, qaraciyər parenximasının dərin qatlarında metastazların olmasını təyin etməyə imkan verir. Bu üsuldən istifadə olunması getdikcə artsa da, mədə xərçənginin mərhələsinin laparoskopik ultrasəs vasitəsilə qiymətləndirilməsi hal-hazırda öyrənilmə mərhələsindədir, belə ki, onun həssaslığı və spesifikliyi tam öyrənilməmişdir və bu barədə tədqiqatlara və məlumatlara az rast gəlinir.

Pozitron emission tomoqrafiya (PET). Xərçəng xəstəliyində PET təsvirlər şiş və normal toxuma arasında metabolik aktivlik fərqiə əsasən şiş toxumasının görünməsinə imkan verir. Belə ki, şiş toxuması normal toxumaya nisbətən metabolik olaraq daha aktivdir və onun qlükolitik aktivliyi yüksəlmiş olur. Ona görə də xərçəngli xəstələrin 2-[¹⁸F]-flüoro-2-dezoksi-D-qlükoza (FDG) qəbul etməsi zamanı onun əksər hissəsi normal toxumalara nisbətən şiş toxuması tərəfindən mənimsənilir. FDG şiş hüceyrələrinə daxil olduqdan sonra fosforilləşir və hüceyrənin daxilində toplanıb qalır və bununla da hüceyrəni radioaktiv edir. Hüceyrədə toplanmış və nişanlanmış radioaktiv FDG-nin şüa buraxması hesabına xərçəng şişinin təyini mümkün olur. Müəyyən ölçüyə və FDG-yə malik şişlər qamma-kameradan istifadə etməklə aşkar edilir. Aparılmış bir neçə tədqiqat işi FDG ilə aparılan PET təsvirlərin xərçəngin mərhələsinin və müalicənin nəticələrinin qiymətləndirilməsində faydalı olduğunu nümayiş etdirir. Qida borusu və qastroezofageal birləşmə zonasının xərçənglərində aparılan tədqiqatlar göstərmişdir ki, FDG ilə aparılan PET təsvirlər birincili şişin və metastazların yerini təyin etməyə imkan verir. FDG ilə aparılan PET təsvirlər şişin invaziya dərinliyinin təyin edilməsində həssas üsul olmasa da, qida borusu xərçəngində limfa düyünlərinə metastazların, eləcə də uzaq metastazların təyində həssas üsul olduğu müəyyən edilmişdir. Müalicədən əvvəl xəstəliyin mərhələsinin və aparılmış müalicədən sonra müalicəyə cavabın qiymətləndirilməsində bu üsulun istifadəsinə maraq getdikcə artmaqdadır.

Limfanın axını və limfa düyünlərinin cəlb olunması

Limfa düyünlərinin cəlb olunması və şiş hüceyrələrinin yayılması mədə xərçəngində xüsusilə vacibdir. Qərb ölkələrində verilən məlumatlarda mədə xərçənginə görə rezeksiya əməliyyatı keçirmiş xəstələrin təxminən 70%-də limfa düyünlərinin prosesə cəlb olunmasının müəyyən formalarının aşkar edildiyi qeyd olunur. Hətta Yaponiyada verilən məlumatlara görə, selikli qişa xərçənginin 3% hallarda limfa düyünlərinin cəlb olunması ilə müşayiət olunduğu qeyd edilir. Şiş selikaltı qatı əhatə etdikdə bu göstərici 15%-ə qədər yüksəlir. Limfa düyünlərinin anatomik təsnifatı Qərb ölkələrində və Yaponiyada bir-birindən fərqlənir və cərrahi əməliyyatların nəticələrinin müqayisəli təhlilində çətinliyə səbəb olur.

Qərb ədəbiyyatlarında limfa düyünləri 4 zonaya bölünür (şəkil 4.36):



Limfa düyünləri qrupunun nömrəsi	Anatomik lokalizasiyası
1; 2	Kardial hissəyənin yaxınlığında (periqastral)
3; 4	Kiçik və böyük əyriliyin yaxınlığında
5	Suprapilorik (sağ mədə arteriyası)
6	İnfrapilorik
7	Sol mədə arteriyası
8	Ümumi qaraciyər arteriyası
9	Qarın kötüyü
10	Dalaq qapısı
11	Dalaq arteriyası
12	Hepatoduodenal bağ
13	Mədəaltı vəzinin başının arxası
14	Müsariqənin kökündə (yuxarı müsariqə arteriyası)
15	Orta çənbər bağırsağ arteriyası
16	Aortanın ətrafı

Cədvəl 4.36. Mədə xərçənginə cəlb olunan limfa düyünlərinin zonalər üzrə paylanması

I zona: mədə-çənbər bağırsağ bağında sağ mədə-piylik damarları boyunca yerləşir və böyük ayrılıyın pilorik hissəsindən limfanı qəbul edir, ardıcıl olaraq pilorik, sonra qarın, daha sonra isə aorta limfa düyünlərinə açılır;

II zona: mədə-çənbər bağırsağ və mədə-dalaq bağında sol mədə-piylik damarları boyunca yerləşir və böyük ayrılıyın yuxarı yarısından limfanı qəbul edir, sonra mədəaltı vəzi-dalaq, daha sonra isə aorta limfa düyünlərinə açılır;

III zona: sol mədə arteriyası ətrafında yerləşir və mədənin yuxarı 2/3 hissəsindən və kiçik ayrılıyın yuxarı hissəsindən limfanı qəbul edir və onun bir hissəsi periezofoqal limfa düyünlərinə açılır;

IV zona: pylorus-dan yuxarıda yerləşir və kiçik ayrılıyın distal hissəsindən və pylorus-dan limfanı qəbul edərək qaraciyər arteriyası ətrafındakı, eləcə də paraaortal limfa düyünlərinə açılır.

Bununla belə, Qərb məlumatlarına görə mədənin limfatik drenajı fərqli xüsusiyyətə də malik ola bilər və buna görə də radikal rezeksiyaya bütün dörd zona daxil edilməlidir.

Yaponiya tədqiqatçıları limfa axınına məxsus təsnifatı aşağıdakı kimi qəbul edirlər.

I qrup (N₁): periqastral limfa düyünləri;

II qrup (N₂): böyük damarların kökü və onlar boyunca yerləşən limfa düyünləri;

III qrup (N₃): yuxarı müsariqə arteriyasının kökündə, hepatoduodenal bağda və mədəaltı vəzinin arxasında yerləşən limfa düyünləri;

IV qrup (N₄): uzaq limfa düyünləri.

Bu təsnifatdan aydın olur ki, mədənin rezeksiya əməliyyatının planlaşdırılmasında bu bölgü onkoloji prinsiplərə adekvat cavab verməyə bilər. Belə ki, əgər xərçəng mədənin kardial hissəsindədirsə, onda antral hissədəki periqastral limfa düyünləri (N₁) uzaq düyünlər (N₄) kimi qəbul edilir. Buna görə də, limfa düyünlərinə onların məxsus olduğu zonanın nömrəsi verilməli, limfa düyünlərinin vəziyyəti qiymətləndirilməli və limfadenektomiya birincili şişə yaxın yerləşən limfa düyünləri zonasına müvafiq olaraq planlaşdırılmalıdır. Yaponiya tədqiqatçıları müəyyən etmişlər ki, yayılma şişə yaxın yerləşən regional limfa düyünləri istiqamətində qanunauyğun olaraq baş verir. Lakin bu məlumatlar Qərb ölkələrindən olan tədqiqatçılar tərəfindən öz təsdiqini tapmamışdır. Bu fərq Qərb ölkələrində əsasən xərçəngin gecikmiş mərhələlərdə, Yaponiyada isə daha erkən mərhələlərdə aşkar edilməsi ilə əlaqədar ola bilər. Bununla belə, regional limfa düyünlərindən yan keçməklə uzaq limfa düyünlərinin zədələnməsi halları, şübhəsiz ki, bəzi hallarda meydana çıxır; 11% xəstələrdə N₁ limfa düyünləri (periqastral) prosesə cəlb olunmadan N₂ limfa düyünlərində metastazlar aşkar edilir. Bundan əlavə mədənin kardial hissəsinin xərçəngində divararalığı limfa düyünlərinin də şişə cəlb olunması aşkar edilir.

Ümumiyyətlə, hər hansı limfa düyünlərinin prosesə cəlb olunması pis proqnoz göstəricidir və belə halın olması adekvat limfadenektomiyanın aparılmasını tələb edir. Hər zonada aşkar edilən limfa düyünlərinin sayı fərqlidir. Əgər 1-11-ci limfa düyünləri qrupu xaric edilirsə (D₂ limfadenektomiya), bu zaman təxminən 27 limfa düyünü xaric edilməlidir. 1-16-cı limfa düyünləri qrupu xaric edildikdə isə (D₃ limfadenektomiya) onların sayı 43-ə qədər artır.

Uzaq metastazlar. Uzaq metastazların ən çox aşkar olunduğu orqanlara qaraciyər (49%), ağciyərlər (33%), yumurtalıqlar (14%), sümüklər (11%), boyun və körpücüküstü limfa düyünləri (8%) daxildir. Uzaq metastazlara malik olan xəstələrdə proqnoz pisdır: qaraciyərdə metastaz olan xəstələrin 95%-i 1 il ərzində ölürlər.

Limfa düyünü nümunələri və onların müayinəsi

N-mərhələ adətən cərrahi əməliyyat vaxtı limfa düyünlərinin qiymətləndirilməsinə əsasən təyin edilir. TNM təsnifat sistemi optimal mərhələni təyin etmək üçün ən azı 15 limfa düyünü tələb edir. D₁ limfadenektomiya aparılan hallarda 15-ə qədər, D₂ limfadenektomiya aparılma hallarda isə 30-a qədər limfa düyünü götürülə bilər. D₂ limfadenektomiyada daha çox limfa düyünü müayinədən keçirilir və limfa düyünlərinə metastazların sayı da daha çox olur. Limfa düyünlərinin müxtəlif səviyyədə şişə cəlb olunmaları müxtəlif 5-illik yaşama müddətləri ilə

müşayiət olunur: N_1 cəlb olunma aşkar edilən xəstələrdə 5-illik yaşama müddəti 67%, N_2 cəlb olunmada 35% və N_3 cəlb olunmada isə 26% təşkil edir. Limfa düyünlərinin ölçüsü onların cəlb olunmasının göstəricisi deyildir; belə ki, ölçüsü 5 mm-dən kiçik olan limfa düyünlərinin təxminən 15%-də metastazlar olur. Limfa düyünlərinin cəlb olunması əsasən ardıcılıqla baş verir, regional limfa düyünlərindən yan keçməklə uzaq metastazlara az hallarda rast gəlinir. Limfa düyünlərinin cəlb olunmasının qiymətləndirilməsi adətən histoloji müayinələrlə həyata keçirilir.

Mədə xərçənginin müalicəsi və onun nəticələri

Proqnoza təsir edən amillər. Bilrotun ilk əməliyyatından bəri mədənin rezeksiyası mədə xərçənginin müalicəsinin əsasını təşkil edir. Lakin optimal cərrahi müalicə hələ də intensiv müzakirə mövzusu olaraq qalmaqdadır. Şişin lokalizasiyası, limfa düyünlərinə, xüsusən də seroz qişaya sirayət kimi proqnostik faktorlar şübhəsiz ki, yaşama müddətinə öz təsirini göstərir. Şişin erkən mərhələdə aşkar edilməsinin vacibliyi və uzaq metastazlar olmadıqda şişin aqressiv rezeksiyası ümumi olaraq qəbul edilmişdir.

Mədə xərçənginə münasibətdə pis proqnostik faktorlara aşağıdakılar daxildir:

seroz qişaya invaziya; limfa düyünlərinə metastazların olması; peritonda sərbəst şiş hüceyrələrinin aşkar edilməsi; kardial şişlər; limfa damarlarına histoloji invaziya; şişin mərhələsi; invaziyanın dərinliyi və ölçüsü; xəstənin yaşı.

Cərrahi əməliyyata münasibətdə pis proqnostik faktorlara isə aşağıdakılar daxildir:

rezeksion kənarların şiş-pozitiv olması; qeyri-adekvat limfadenektomiya; yanaşı olaraq splenektomiyanın icra olunmasını tələb edən hallar.

Yeganə ən vacib proqnostik faktor şişin seroz qişaya sirayət etməsidir. Artıq müəyyən edilmişdir ki, seroz qişa prosesə cəlb olunan hallarda zədələnmiş limfa düyünlərinin sayı və ya rezeksiyanın genişləndirilməsi proqnoza təsir etmir.

Qeyd olunduğu kimi, mədə xərçənginin optimal müalicəsi rezeksiya əməliyyatıdır, lakin diaqnostika zamanı mədə xərçənginin gecikmiş mərhələsinin aşkar edilməsi əksər xəstələrdə kurativ rezeksiyanın aparılmasına mane olur. Buna görə də, mədə xərçəngində cərrahi yanaşma iki cür olmalıdır:

1. Lokal şiş olan xəstələrdə müalicənin effektivlik imkanlarını artırmaq;
2. Gecikmiş xərçəng olan xəstələrdə effektiv və etibarlı palliativ müalicəni təmin etmək.

Mədə xərçənginə cərrahi yanaşmanın təkmilləşdirilməsi əsasən aşağıdakı 6 əsas problemin üzərində cəmlənir:

- 1) metastazları əməliyyatönu müayinələr vasitəsilə təyin etmə bacarığı;
- 2) potensial kurabel zədələnmələr üçün lazım olan rezeksiyaların genişləndirilməsi;
- 3) periqastral limfadenektomiyanın rolu;
- 4) proksimal və distal rezeksion kənarların adekvatlığı;
- 5) splenektomiyanın rolu;
- 6) qonşu orqanların da zədələnməsinin müəyyənəşdirilməsi.

Mədə xərçənginin müalicəsində radikal rezeksiya anlayışı əməliyyatın nəticələrinin təhlilini çətinləşdirir. Bu zaman ilk növbədə *mədə rezeksiyasının həcminin genişləndirilməsini və limfadenektomiyanın genişləndirilməsini* xüsusi araşdırmaq lazım gəlir.

Müalicənin müzakirəsinə keçməzdən əvvəl müəyyən anlayışların aydınlaşdırılması lazım gəlir. Kurativ rezeksiyalar UİGC/AJGC-in kombinə olunmuş qaydalarına əsasən təyin edilir.

R_0 rezeksiya—şişin potensial kurativ xaric edilməsini və rezidual xəstəliyin olmadığını göstərir;

R_1 rezeksiya—rezeksiya olunmuş kənarada mikroskopik olaraq şişin qaldığını göstərir;

R_2 rezeksiya— şişin rezidual saxlandığını göstərir (məsələn; palliativ rezeksiyalar).

Mədə rezeksiyasının həcmi. 1990-cı illərin ortalarına qədər mədə xərçənginin cərrahi müalicəsi erkən xərçənglərdə minimal invaziv müdaxilənin, gecikmiş xərçənglərdə isə yüksək radikal əməliyyatların təkmilləşdirilməsi istiqamətində davam etmişdir. Yaponiya cərrahları

erkən mədə xərçənglərinə dair geniş təcrübəyə malik olduqlarını qeyd etmişlər. Yaponiya mədə xərçəngi assosiasiyası selikli qişa və ya selikaltı qatdan kənara sirayət etməyən şişləri erkən mədə xərçəngi kimi qəbul edir. Bu təsnifatda limfa düyünlərinə metastazların olub-olmaması nəzərə alınmır. Onlar klinik təcrübələrinə əsasən müəyyən etmişlər ki, selikli qişa hüdudlarından kənara çıxmayan şişlərdə limfa düyünlərinə metastazlara 1-3%, selikaltı qat cəlb olunan hallarda isə 14-20% rast gəlinir.

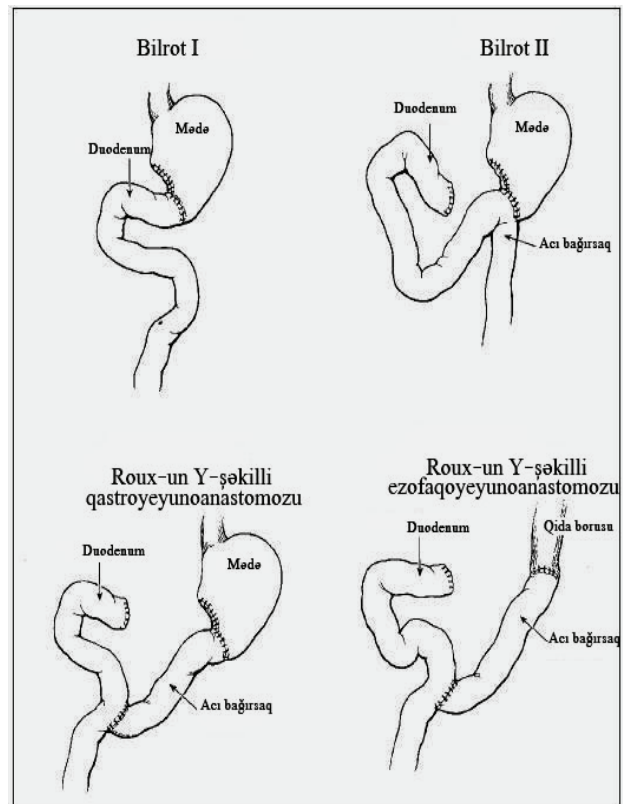
Selikli qişanın 3 sm-dən kiçik olan xoralaşmamış və yaxşı diferensasiya etmiş şişləri üçün *selikli qişanın endoskopik rezeksiyası* icra edilir. Bu üsulla müdaxilə aparılarkən əməliyyatdan sonra 5% xəstələrdə qanaxma və perforasiyaya, 17% xəstələrdə isə selikaltı qata sirayət aşkar edilir ki, bunlar da əlavə cərrahi müalicə tələb edir.

Keçən əsrin 80-ci illərinin əvvəllərinə qədər əsasən qarın kötüyü və dalaq limfa düyünlərinin en-blok rezeksiyası, splenektomiya və distal pankreatektomiya ilə birlikdə geniş subtotal rezeksiya və qastrektomiya kimi radikal əməliyyatlar icra edilirdi. Lakin zaman keçdikcə, məlum oldu ki, radikal əməliyyatlar operativ ölüm faizini artırdığı halda yaşama müddətinin artırmır. Mədənin antral şöbəsi və orta hissəsinin erkən xərçəngləri (N₀₋₁, M₀) üçün mədənin 80%-ni əhatə edən distal subtotal rezeksiyalar operativ ölüm faizini artırmadan optimal 5-illik yaşama müddətini təmin edir. Mədənin proksimal hissəsində yerləşən şişlər və ya mədənin orta hissəsinin böyük ölçülü şişləri qastrektomiya və ya şişi tam xaric etmək üçün ezofaqoqastrektomiyanın icra edilməsini tələb edə bilər. Mədə rezeksiyasının həcmi təyin edərkən histoloji olaraq təsdiq olunan şiş-neqativ rezeksion kənarın (R₀) əldə edilməsi vacib şərtlərdəndir. Rezeksion kənarında şiş hüceyrələrinin tapılması proqnozun pis olması ilə müşayiət olunur. Pozitiv rezeksion kənar olan xəstələrdə xəstəliyin residivin inkişafı üçün risk yüksəkdir və histoloji təsdiq olunmuş pozitiv kənarla (R₁) anastomozda residivin inkişafı arasında güclü əlaqə vardır.

Yoğun bağırsağ xərçəngindən fərqli olaraq, mədə xərçəngində tez-tez geniş intramural yayılma halları aşkar edilir. Retrospektiv tədqiqatlara əsasən müəyyən edilmişdir ki, anastomozda residivin meydana çıxmasının qarşısını almaq üçün rezeksiya xətti şişdən ən azı 6 sm məsafədən aparılmalıdır. Qeyd etmək lazımdır ki, xüsusən zəif diferensasiya etmiş hüceyrələrdən və ya üzüyəbənzər hüceyrələrdən ibarət olan şişlərdə rezeksion kənarın histoloji yoxlanması vacibdir, belə ki, onlar intramural olaraq geniş sahəyə yayılmağa daha meyillidirlər. Əgər rezeksion kənarın şişdən tam azad olması histoloji olaraq təsdiqlənmirsə, onda II mərhələ şişin proqnozu IV mərhələdə olan şişin proqnozuna qədər aşağı enir.

Qastrektomiya əməliyyatından sonra üstünlük verilən rekonstruksiya Roux üsulu ilə Y-şəkilli əməliyyatıdır. Ödün reflüksünün qarşısını almaq üçün yeyunoyeyunoanastomozun ezofaqoyeyunoanastomozdan 60 sm məsafədə qoyulması məsləhət görülür. Bundan əlavə, erkən doymanın qarşısını

almaq məqsədilə rezervuar kimi fəaliyyət göstərən kisənin formalaşdırılması da bəzi müəlliflər tərəfindən məsləhət görülür. Bu məqsədlə Hunt-Laurens kisəsinin formalaşdırılmasına daha çox



Şəkil 4.37. Mədə rezeksiyasından sonrakı rekonstruktiv əməliyyatlar

üstünlük verilir. Mədənin subtotal rezeksiyasından sonra da rekonstruksiya məqsədilə Y-şəkilli Roux əməliyyatından istifadə oluna bilər. Mədə rezeksiyalarından sonra ən vacib rekonstruksiyalara Bilrot-I və Bilrot-II üsulları daxildir (şəkil 4.37). Bilrot-I əməliyyatı mədə möhtəviyyətinin onikibarmaq bağırsaqla hərəkətini təmin edən ən fizioloji anastomoz sayılır. Lakin bu üsulun iki əsas çatışmayan cəhətinə anastomozda dartılma təzyiqi nəticəsində anastomoz tikişlərinin çatmamazlığı və lokal residiv hallarında stenoz riskinin yüksək olmasıdır. Ona görə də mədə xərçənginə görə rezeksiyalardan sonra Bilrot-II üsulu, Bilrot-I üsulu ilə rekonstruksiyaya nisbətən daha üstün hesab olunur.

Mədənin kardial hissəsinin xərçəngi xüsusi müalicə tələb edən problemdir. Ədəbiyyatlarda verilən məlumatlardan aydın olur ki, xəstəlik yalnız 10% xəstələrdə mədə sərhədləri ilə məhdudlanır və yalnız 2% hallarda xəstəliyi erkən mərhələdə təyin etmək olur. Şiş qida borusunun aşağı şöbəsinə infiltrasiya edir və buna görə də təmiz rezeksion kənar əldə etmək üçün qida borusunun müəyyən səviyyədə xaric edilməsi də məsləhət görülür. Ekzofit şişlərdə qida borusunun şişin yuxarı kənarından ən azı 3 sm proksimal tərəfdən, infiltrativ şişlərdə isə 6-8 sm məsafədən kəsilməsi məsləhət görülür. Əməliyyat ezofaqogastroanastomozun qoyulması ilə tamamlanır (şəkil 4.38). Uzaq metastazlar olmadıqda, lakin şiş qonşu orqanlara sirayət etdikdə kombinə olunmuş radikal əməliyyatlardan istifadə olunur. Bu zaman mədənin subtotal rezeksiyası (və ya gastrektomiya) ilə birlikdə şişə cəlb olunmuş orqanın da tam xaric edilməsi və ya rezeksiyası icra edilir.

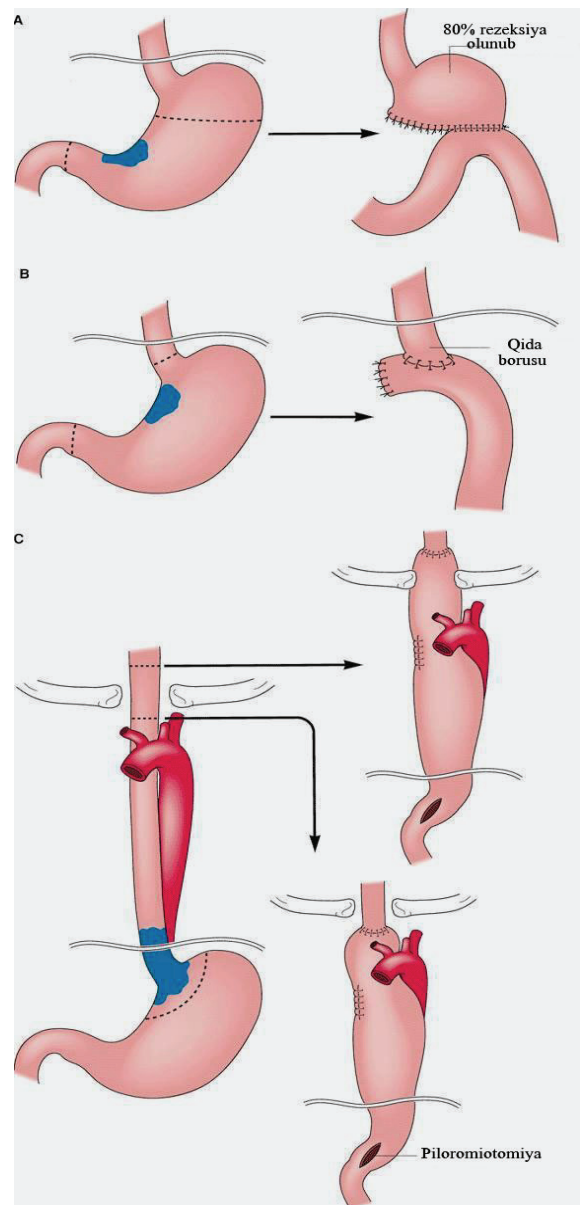
Limfadenektomiyanın həcmi

Mədə xərçənginin müalicəsində limfadenektomiyanın həcminə Yaponiyada daha böyük əhəmiyyət verilir. JRSCC (*Japanese Research Society for Chemosensitivity of Cancer*) periton, seroz qişa və qaraciyər şişə cəlb olunmayan xəstələrdə mədə rezeksiyasının şişə cəlb olunmuş limfa düyünlərindən bir səviyyə arxadakı limfa düyünlərinin xaric edilməsi ilə birlikdə aparılmasını kurativ rezeksiya kimi qəbul edir. Mədə rezeksiyalarının Yaponiya təsnifatı, bu təsnifata əsaslanan limfa düyünləri qrupunun (N₁-N₄) xaric edilmə dərəcəsiindən asılı olaraq əməliyyatın hansı radikalıqla icra edildiyini təyin edir.

Cərrahi rezeksiyalar limfadenektomiyanın həcminə görə təsnif olunur və D ilə işarə edilir:

D₀ - N₁ limfa düyünlərinin natamam xaric edilməsi və ya ümumiyyətlə xaric edilməməsi ilə xarakterizə olunur;

D₁ - şişin və yalnız N₁ limfa düyünlərinin xaric edildiyini göstərir, başqa sözlə mədənin, böyük piyiliyin bir hissəsinin və periqastral limfa düyünlərinin rezeksiyası; bu rezeksiya zamanı formal olaraq heç bir limfadenektomiya icra edilmir. Periqastral limfa düyünləri isə xaric edilən piyiliklə birgə çıxarılır. Qərb yarımkürəsi



Şəkil 4.38. Mədənin müxtəlif lokalizasiyalı xərçəngində cərrahi əməliyyatların növləri

ölkələrində bu rezeksiyanın omentektomiya və hissəvi limfadenektomiya ilə birlikdə icra edilən hibrid formasından daha çox istifadə olunur.

D₂ - böyük qarın kötüyü damarları ətrafındakı limfa düyünlərinin (*N₁* və *N₂* limfa düyünləri) xaric edildiyini göstərir, başqa sözlə, mədənin və piyliyın rezeksiyası, köndələn çənbər bağırsağ müsarıqəsinin yuxarı səfhəsinin, mədəaltı vəzi kapsulunun, qarın kötüyünün şaxələri boyunca yerləşən limfa düyünlərinin, infraduodenal və supraduodenal zonaların en-blok xaric edilməsi;

Yaponiya tədqiqatçılarının apardığı araşdırmalara görə, *D₂* limfadenektomiya ilə aparılan rezeksiya uzunmüddətli yaşama üçün daha yaxşı imkanlara malikdir və buna görə də Yaponiyada əsasən bu əməliyyatdan istifadə olunur.

D₃ - bütün şiş kütləsini *N₁*, *N₂* və *N₃* limfa düyünləri ilə birlikdə xaric edildiyini göstərir, başqa sözlə *D₁* və *D₂*-də sadalanan strukturlara aorta və qida borusu boyunca yerləşən limfa düyünləri, dalaq və mədəaltı vəzinin quyruğu boyunca yerləşən limfa düyünləri, həmçinin qaraciyər qapısındaki damarların ətrafındakı toxumaların təmizlənməsi də daxil edilir.

Yaponiya tədqiqatçılarının araşdırmalarına əsasən *D₀*, *D₁*, *D₂* və *D₃* rezeksiyalardan sonra 5-illik yaşama müddətinin müvafiq olaraq 26%, 42%, 50% və 40% olduğu qeyd olunur.

Qərb yarımkürəsi ölkələrində *D₂* əməliyyatı onun uzun müddət davam etməsi, çoxlu qan itkisi, əməliyyatdan sonrakı dövrdə çarpay günlərinin sayının artması və yüksək ölüm faizi ilə müşayiət olunur. Lakin Yaponiya cərrahları limfadenektomiyanın səviyyəsi ilə əməliyyatdan sonrakı ölüm faizi arasında fərqin olmadığını qeyd edirlər.

Mədənin kardial hissəsinin şişləri bütün regionar limfa düyünlərinə metastaz verməyə meyillidir və ona görə də mediastinal disseksiya da daxil olmaqla bütün limfa düyünlərini əhatə edən *D₃* qastrektomiyanın icra edilməsi tələb olunur.

Ölüm faizi ilə, aparılan əməliyyatın növü arasında asılılıq vardır. Mədənin distal rezeksiyası ən etibarlı hesab olunur, bunun ardınca mədənin subtotal rezeksiyası, sonda isə qastrektomiya durur. Əməliyyatdan sonrakı ağırlaşmaların meydana çıxmasına cərrahi əməliyyatla yanaşı əhəmiyyətli dərəcədə təsir edən faktorlara xəstənin yaşı, cinsi və splenektomiyanın icra olunub-olunmaması aiddir. Kişi cinsi və yaşın daha çox olması, eləcə də splenektomiyanın icra olunması hallarında ağırlaşmaların meydana çıxmasına meyl daha yüksək olur. Əməliyyatın ölüm faizi Qərb yarımkürəsi ölkələrində getdikcə azalmaqdadır və 1970-ci ildə 10%-dən 1990-cı ildə 2% qədər enmiş və Yaponiyada əldə olunan nəticələrə yaxınlaşmaqdadır.

Pankreatosplenektomiya. Mədənin böyük ayrılığının yuxarı hissəsindən limfanın bir hissəsi qısa mədə arteriyaları boyunca dalaq qapısına tərəf axır və oradan isə dalaq damarları boyunca qarın kötüyünə tərəf istiqamətlənir. Dalaq qapısında yalnız 1.7 limfa düyünləri (*N^o10*), dalaq damarları boyunca isə 2.3 limfa düyünləri (*N^o11*) aşkar olunmasına baxmayaraq, bu yol limfogen yayılmada vacib rol oynayır. JRGC-in müalicə sxemində bütün proksimal və mədənin orta hissəsinin şişləri, eləcə də böyük ayrılığın cəlb olduğu şişlərin əksəriyyəti qastrektomiya əməliyyatının icra olunmasını və bu zonaların təmizlənməsini tələb edir. Bu məqsədə nail olmaq üçün kombinə olunmuş pankreatosplenektomiyanın icra edilməsi lazım gəlir. Lakin bu əməliyyat əməliyyatdansonrakı erkən dövrdə ağırlaşmaların rastgəlmə tezliyinin artması və yüksək ölüm faizi ilə müşayiət olunur. Həmçinin kombinə olunmuş pankreatosplenektomiyadan sonra 5-illik yaşama müddətində də elə bir dəyişikliyin meydana çıxmıdığı qeyd edilir. Buna görə də, mədə xərçənginin müalicəsində bu üsuldan həmişə istifadə edilməsi məsləhət görülmür.

Endoskopik müalicə. Endoskopiyanın diaqnostikada rolu ilə yanaşı ondan mədə xərçənginin kurativ və palliativ müalicəsində də istifadə olunur.

Selikli qişanın endoskopik rezeksiyası ilk dəfə *Tada və əməkdaşları* tərəfindən qeyd edilmişdir (şəkil 4.39). Selikli qişanın hüdudunda məhdudlaşan erkən mədə xərçəngi endoskopik ultrasəsle təsdiq olunduqda seçim müalicə kimi bu əməliyyatdan Yaponiyada geniş istifadə olunur. Limfa düyünlərinə və uzaq orqanlara metastazların rastgəlmə tezliyi az olduğundan, erkən mədə xərçəngində cərrahi rezeksiya əməliyyatı vacib sayılmır. Selikli qişanın endoskopik rezeksiyasının müxtəlif növləri işlənib hazırlanmışdır.

Perforasiyanın qarşısını almaq məqsədilə selikli qişanın zədələnmiş sahəsindən dərinə—selikaltı qata müxtəlif məhlullar yeritməklə selikli qişə və selikaltı qat əzələ qatından ayrılır. Bu qatları əzələ qatından demarkasion ayırmaq üçün vurulan məhlullara metilen abısı da qarışdırıla bilər. Endoskopun ucu sorucu kamera ilə təchiz edilir. Zədələnmiş sahə bu kameranın daxilinə sorulur və rezeksiya olunur. Maliqnant toxuma en-blok və ya hissələrlə rezeksiya olunur. Rezeksiya olunmuş zonanın dibində əzələ lifləri görünə bilər. Təkrari epitelizasiya adətən bir neçə həftə ərzində baş verir. Selikli qişanın endoskopik rezeksiyasının əsas ağırlaşmalarına perforasiya və qanaxma daxildir ki, buna da 5% hallarda rast gəlinir.

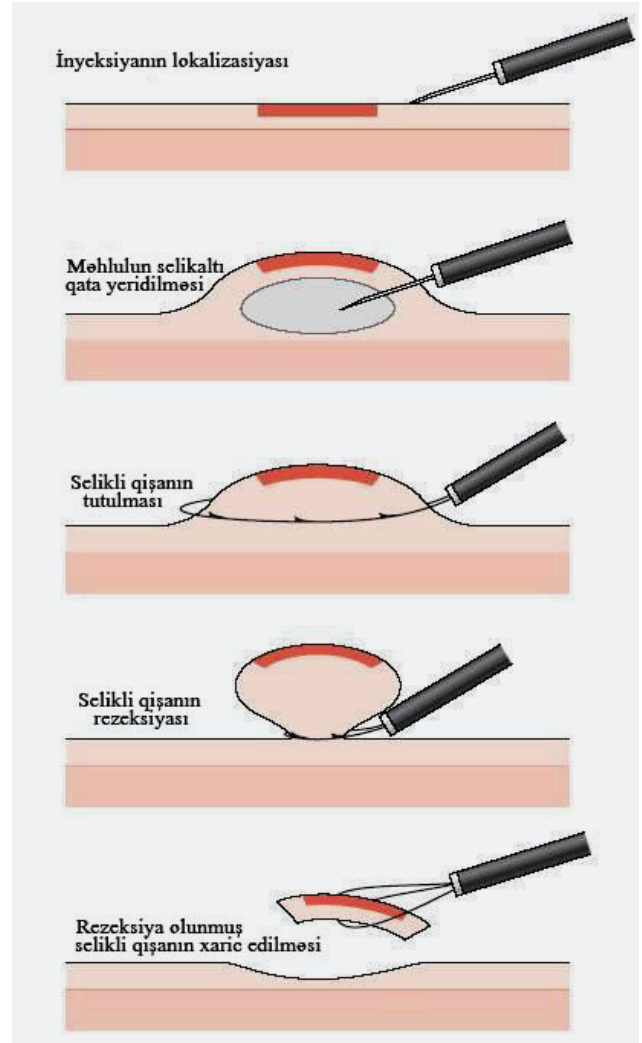
Yaponiya Qastroenteroloji Endoskopik Cəmiyyətinə görə, selikli qişanın endoskopik rezeksiyasına göstərişlər aşağıdakılardan ibarətdir:

- ölçüsü 20 mm-dən kiçik olan qalxan tipli intramukoz xərçənglər;
- ölçüsü 10 mm-dən kiçik xorasız enən tipli selikli qişə xərçəngi;
- bağırsaq tipli adenokarsinomalar.

Obstruksiya ilə ağırlaşmış inoperabel mədə xərçənglərində lazer və ya arqon plazma ilə koagulyasiya və endoskopik stent əməliyyatları məsləhət görülməyə bilər. Özü genişlənən metal stentlərin yerləşdirilməsi maliqnant strikturaların az ağırlaşma ilə müşayiət olunan palliativ müalicəsini mümkün edir. Bu, xüsusən proksimal mədə xərçənglərinin, eləcə də mədə çıxacağıının stenozunun palliativ müalicəsində faydalıdır. Endoskopik stentlərin yerləşdirilməsindən mədə rezeksiyası və ya qastrektomiyadan sonra şişin residivi nəticəsində anastomozun daralmasını aradan qaldırmaq məqsədilə də istifadə oluna bilər. Endoskopik stentlərin qoyulmasının əsas ağırlaşmalarına şişin daxilə böyüməsi, stentin miqrasiyası və gastroezofageal reflüks aiddir.

Palliativ cərrahi müalicə. Əməliyyatın müayinələr zamanı xəstəliyin disseminasiyası müəyyən edilərsə, simptomların aradan qaldırılmasına yönəlmiş palliativ əməliyyatlar ön plana çıxır. Palliativ müalicə həmişə cərrahi əməliyyat tələb etməyə bilər. Stenoz və qanaxma qeyri-operativ yolla endoskopik olaraq lazerlə aradan qaldırıla bilər. Mədənin proksimal hissəsinin zədələnməsi nəticəsində meydana çıxan disfagiya və qanaxmalara 80% hallarda nəzarət etmək mümkün olur. Qanaxmanı endoskopik olaraq saxlamaq mümkün olmadıqda, o, mədənin rezeksiyası ilə aradan qaldırıla bilər.

Metastaz vermiş və mədə çıxacağıının daralması ilə nəticələnən mədə xərçəngləri olan hallarda mədənin *palliativ distal rezeksiyası* yaşama müddətini artırmır. Bununla belə, yankeçmə (bypass) əməliyyatları ilə müqayisədə cərrahi rezeksiya simptomları—xüsusən disfagiyanı daha yaxşı aradan qaldırır. Mədə çıxacağıının stenozunu törədən distal xərçənglərdə rezeksiyasız icra edilən *yankeçmə əməliyyatları (qastroenteroanastomoz)* xəstələrin təxminən yarısında yaxşılaşma ilə nəticələnir və yaşama müddəti 6 aydan az olur. Bu əməliyyatlar risk təşkil edən hallarda enteral qidalanma məqsədilə *yeyunostoma* qoyula bilər. Proksimal obstruktiv şişlərdə *palliativ qastrektomiya və Roux üsulu ilə Y-şəkilli ezofaqoyeyunal rekonstruksiya* lazım gəlir. Bu



Şəkil. 4.39 Selikli qişanın endoskopik rezeksiyası

əməliyyat risk təşkil edən hallarda isə disfagiyanı aradan qaldırmaq və enteral qidalanma məqsədilə *gastrostoma və ya yeyunostoma* qoyula bilər. Palliativ mədə rezeksiyalarından sonra yaşama müddəti təxminən 9 aydır. Mədənin qeyri-rezektabel adenokarsinomalarında disfagiya olan hallarda şüa terapiyasının əhəmiyyətli palliativ müalicəvi rolunun olması barədə ədəbiyyatlarda məlumatlara rast gəlinir.

Şüa terapiyasının rolu. Mədə xərçəngi şüa terapiyasına rezistentdir. Şüa terapiyasına xarici şüalanma və intraoperasion şüa terapiyası daxildir. BSCG (*British Stomach Cancer Group*) müəyyən etmişdir ki, cərrahi müalicə ilə yanaşı əməliyyatdan sonrakı şüa terapiyası yaşama müddətinə elə bir fayda vermir. Cərrahi əməliyyat və şüa terapiyası almış xəstələrdə 5-illik yaşama müddətinin 12%, yalnız cərrahi müalicə almış xəstələrdə isə 20% olduğu qeyd edilir. Yaponiyada intraoperasion şüa terapiyasından daha tez-tez istifadə olunur. Xəstəliyin II və III mərhələsində yaşama müddətini artırması barədə fikirlərin mövcud olmasına baxmayaraq, bu müalicənin nəticələrinin növbəti öyrənilməsinə ehtiyac duyulur.

Kimyəvi terapiyanın rolu. Xəstəliyin lokal görünüşə malik olmasına baxmayaraq, rezeksiya sahəsindən kənara disseminasiyalar inkar olunmaz faktlardandır və buna görə də, sistemli müalicə aparılaraq xəstəliyin eradikasiyası vacib məsələlərdən sayılır. Mədə-bağırsaq traktının xərçəngləri ümumiyyətlə kimyəvi terapiyaya rezistentdirlər, lakin mədə xərçəngi kolorektal şişlərə nisbətən kimyəvi terapiyaya yaxşı cavab verir. Kombinə olunmuş kimyəvi terapiyanın daha yaxşı nəticələr verməsi güman olunsa da, əksər tədqiqatlar bir kimyəvi agentdən istifadə olunmaqla aparılmışdır. Mitomisin C, doksorubisin, 5-flüorurasil və nitrozourea gecikmiş xərçəng olan xəstələrin təxminən 30%-də şişin kiçilməsini törədir. Hal-hazırda mədənin gecikmiş xərçəngində 5-flüorurasil, doksorubisin və mitomisin C ən effektiv kombinasiya hesab edilir və xəstələrin təxminən 40%-də müalicəyə hissəvi cavab, yalnız 5%-də isə tam cavab əldə edilir. Burada da Qərbi yarımkürəsi ölkələri ilə Yaponiya tədqiqatçıları arasında fərqli fikir mövcuddur. Ümumiyyətlə qeyd etmək lazımdır ki, əməliyyatönü (neoadyuvant) kimyəvi terapiyanın rolu müəyyənləşdirilmişdir, belə ki, o şişin ölçülərini kiçiltməklə rezektabelliği artırmaq qabiliyyətinə malikdir. Bu xəstəlikdə əməliyyatdansonrakı kimyəvi və şüa terapiyasının kombinasiyası ilə yaşama müddətinin artırılmasına nail olunmamışdır.

Deyilənlərə əsasən belə nəticəyə gəlmək olar ki, adyuvant kimyəvi və şüa terapiyalarının yaşama müddətinə təsiri cüzdür və ona görə də klinik tədqiqatlardan kənarında istifadə olunmamalıdır. Son klinik tədqiqatlarda əməliyyatönü kimyəvi terapiya daha üstünlük verilən üsul hesab olunur.

ƏMƏLİYYAT OLUNMUŞ MƏDƏNİN XƏSTƏLİKLƏRİ

POSTQASTROREZEKSİON VƏ POSTVAQOTOMİK SİNDROMLAR

Postgastrorezeksion sindromlar çoxsaylı simptomlarla təzahür edir və cərrahi əməliyyatın müəyyən anatomik və/və ya fizioloji nəticəsi kimi meydana çıxır. Bu patofizioloji pozğunluqların müalicəsi 100 ildən artıq müddətdə—*Teodor Bilrot* 1881-ci ildə Viennada mədənin ilk müvəffəqiyyətli distal rezeksiyası əməliyyatını icra etdiyi dövrdən indiyə qədər, əksər cərrahi mərkəzlərin diqqət mərkəzində olmuşdur. O vaxtdan başlayaraq mədə rezeksiyasının və rekonstruktiv əməliyyatların texnikasını və metodlarını yaxşılaşdırmağa və ya onun daha əlverişli modifikasiyalarını hazırlamağa çoxlu sayda cəhdlər edilmişdir. Hətta bu gün də postrezeksion sindromlar kimi tanınan bir sıra pozğunluqların müalicəsi barədə müzakirələr aparılmaqdadır.

Mədə əməliyyatlarından sonra əksər xəstələrin özlərini yaxşı hiss etmələrinə baxmayaraq, təxminən 25% xəstələrdə əməliyyatdan sonra bəzi simptomlar meydana çıxır. Mədənin rezervuar funksiyasının itməsi, denervasiyası, pilorik mexanizmin zədələnməsi, həmçinin rekonstruksiyanın bir çox növlərinin xarakteristikasında və mexanikasında pozğunluqlar

nəticəsində mədə rezeksiyası bir çox hallarda nisbətən kiçik yanaşı təsirlərlə müşayiət olunur. Daha ağır simptomlar az hallarda meydana çıxır və təxminən 2-4% xəstələrdə müşahidə olunur. Məhz bu az sayda xəstələrin cərrahi müalicəyə ehtiyacı olur.

Peptik xora xəstəliyi və mədə xərçənginin operativ və qeyri-operativ müalicəsində son vaxtlar xeyli nailiyyətlər əldə edilmişdir. Bu isə öz növbəsində mədə rezeksiyalarının sayına, eləcə də, postrezeksion sindromların müalicəsinə əhəmiyyətli təsirini göstərmişdir. Əvvəllər fizioloji hədəf mədə turşusu, xüsusilə mədənin hipersekresiyası və onun nəticələri olmuşdur. Lakin son bir neçə onillikdə əsas cərrahi hədəf kimi mədənin funksiyası və onun boşalma qabiliyyəti xüsusi əhəmiyyət kəsb etməyə başlamışdır.

Tədqiqatlar göstərir ki, mövcud postrezeksion sindromların əksəriyyətinin əsasında mədənin boşalma mexanikasının və peristaltikasının pozulması durur. Ona görə də, keçmişdə tez-tez rast gəlinən dempinq sindroma bu gün az hallarda təsadüf olunur. Hal-hazırda mədə rezeksiyasından sonra cərrahın ən çox rastlaşdığı sindromlar qastroparez və qələvi reflüks-gastritdir. Bundan əlavə, postvaqotomik problemlər də aktual məsələ olaraq qalmaqdadır və əksər mədə rezeksiyaları vaqotomiyanın hər hansı bir növü ilə birlikdə icra edildiyindən postvaqotomik sindromlar da bu bəhsə daxil edilmişdir.

Postrezeksion sindromlara aşağıdakılar daxildir:

Dempinq sindrom (erkən və gecikmiş);

Postvaqotomik ishal;

Qələvi reflüks-gastrit;

Qastroparez (kəskin və xroniki);

Roux ilgəyi sindromu;

Gətirici və aparıcı ilgək sindromu;

Postrezeksion sindromu olan xəstələrdə müvafiq müalicənin təyin edilməsində texnoloji nailiyyətlərdən müvəffəqiyyətlə istifadə olunur. Müxtəlif təsvirlərin əldə edilməsi, motor fəaliyyətin müayinəsi, hormonal vasitələr də daxil olmaqla yeni nəsil preparatlar mədə rezeksiyalarından sonra müxtəlif simptomları olan xəstələrə cərrahi yanaşmanı radikal olaraq dəyişmişdir.

Xəstələrin qiymətləndirilməsi. Postrezeksion pozğunluqların diaqnostikasında diqqətli anamnezin toplanması mühüm rol oynayır. Adətən xəstələrdə bir dominant simptomla rast gəlinir. Bu ağrı, ürəkbulanma və qusma və ya kardiovaskulyar vazomotor simptomlardan biri ola bilər. Əgər xəstədə ağrı olarsa, ağrının tipini təyin etmək vacibdir; məsələn, epiqastral nahiyədə yandırıcı ağrı qələvi reflüks-gastriti müşayiət edir. Bunu qarının sağ yuxarı kvadrantında lokalizə olunan və ödlü qusmadan sonra yüngülləşən gətirici ilgək sindromundakı ağrıdan fərqləndirmək lazımdır. Mədənin çox sürətli boşalması olan xəstələr ağrının qida qəbulundan dərhal sonra meydana çıxdığını qeyd etdikləri halda, xroniki qastroparezlərdə ağrılar adətən günün sonuna yaxın, yəni xəstələr bir neçə dəfə qida qəbul etdikdən sonra meydana çıxır.

Əgər xəstələrdə ürəkbulanma və qusma varsa, onun nə vaxt baş verdiyini öyrənmək faydalıdır. Belə ki, dempinq sindromda ürəkbulanma və bəzən qusma qida qəbulundan dərhal sonra meydana çıxır, lakin xroniki qastroparezi olan xəstələrdə bu simptom gec—xəstələr bir neçə dəfə qida qəbul etdikdən sonra və ya hətta günün sonuna yaxın meydana çıxır. Qusmanın xarakteristikası düzgün diaqnozun qoyulmasına imkan verə bilər. Peptik xora xəstəliyinə görə əməliyyat olunmuş xəstələrdə əməliyyatdansonrakı erkən dövrdə öd qarışıq qusmanın olması mümkündür, lakin qusuntuda ödlə birlikdə qida qalıqlarının da olması erkən və ya gecikmiş hərəkəti pozğunluğun olduğunu göstərə bilər. Xroniki qastroparezlərdə xəstənin qusuntusunda bir və ya bir neçə gün əvvəl qəbul etdiyi qida qalıqlarının olmasını qeyd etməsi diaqnostik əhəmiyyət kəsb edə bilər. Tərləmə, yuxululuq, sinkope əksər hallarda dempinq sindromu müşayiət edir. Bundan əlavə, ishal qida qəbulundan qısa müddət sonra meydana çıxan erkən vazomotor dempinqi müşayiət edə bilər ki, bunu da qida qəbulu ilə əlaqəsi olmayan və bütün gün ərzində meydana çıxan postvaqotomik ishaldan fərqləndirmək lazımdır. Əməliyyatdan sonrakı gecikmiş dövrdə hər hansı postrezeksion sindromu olan xəstələr mədə-bağırsaq

traktının yuxarı şöbələrinin bariumla kontrast rentgenoloji müayinəsindən və endoskopik müayinədən keçməlidirlər. Rentgenoloji müayinə mədə çıxacağıının vəziyyətini nümayiş etdirir və mayələrin mədədən boşalmasını təyin edən əlverişli metoddur. Endoskopik müayinə isə anastomozun daralması, invaginasiya, xroniki ödemlə müşayiət olunan və ya onsuz gedən kənarı xoralaşma kimi mexaniki və patofizioloji səbəbləri istisna edə bilər. O, həmçinin mədənin selikli qişasının hər hansı kobud patoloji dəyişikliklərini də aşkar edə bilər. Mədənin nöqtəvi xoraları və məhdud gastritlər kəskin və xroniki mədə bezoarlarını müşayiət edir.

Əməliyyatdan sonrakı gecikmiş dövrdə simptomların olması bədxassəli şişə görə diqqətli axtarışın aparılmasını da tələb edir. İlk mədə əməliyyatı 10 il və daha çox əvvəl icra edilmiş xəstələrdə displastik dəyişiklikləri və erkən maliqnezasiyanı inkar etmək üçün «qızartılı» və ya aşkar gastritli nahiyələrdən biopsiya götürülməlidir.

DEMPİNQ SİNDROM

«*Dempinq mədə*» termini ilk dəfə 1912-ci ildə *Andrews və Mix* tərəfindən gastroentero-anastomoz əməliyyatı keçirmiş xəstələrdə «əməliyyatdan sonrakı arzuolunmaz yanaşı təsir» barədə məlumat verilərkən işlədilmişdir. 1922-ci ildə *Mix* həzm traktının yuxarı şöbələrinin kontrast rentgenoloji müayinəsini apararkən gastroenteroanastomoz əməliyyatı keçirmiş xəstələrdə mədənin sürətlə boşalmasını dəqiq olaraq qeyd etmişdir. 1947-ci ildə isə *Gilbert və Dunlop* ilk dəfə mədə rezeksiyası əməliyyatı keçirmiş xəstələrdə qida qəbulu zamanı meydana çıxan patoloji vəziyyəti təsvir etmək üçün «dempinq-sindrom» anlayışından istifadə etmişlər.

Dempinq sindromu erkən və gecikmiş postrezeksion komplekslərə bölünür. Erkən sindroma daha çox rast gəlinir. O, həmçinin simptomların tez başlanması ilə əlaqədar olaraq «erkən vazomotor dempinq» də adlandırılır. Gecikmiş sindroma az rast gəlinir və qida qəbulundan təxminən 1-2 saat sonra meydana çıxan hipoqlikemiya ilə əlaqədardır. Erkən sindromdan fərqli olaraq o, şəkər, karbohidratlar və hətta adi qidaların qəbulundan bir neçə dəqiqə sonra keçib gedir.

ERKƏN DEMPİNQ SİNDROM

Erkən vazomotor dempinqin bəzi simptomları vaqotomiya və piloroplastika, vaqotomiya və antrumektomiya, mədənin rezeksiyası və hətta yalnız gastroenteroanastomoz əməliyyatları keçirmiş xəstələrin təxminən 25%-də əmələ gəlir. Bu sindroma adətən antral innervasiyanın və pilorik hissənin saxlanması ilə aparılan proksimal selektiv vaqotomiya əməliyyatından sonra rast gəlinir. Əksər hallarda bu sindrom sonradan aradan qalxır və ya pəhrizdən provokasion məhsulların çıxarılması hesabına aradan qaldırılır. Bu sindromun ağır formaları az sayda xəstələrdə meydana çıxır və rastgəlmə tezliyi 5%-dən də aşağı olur.

Patogenezi

Erkən dempinq sindromunun dəqiq səbəbi tam müəyyən edilməmişdir. Pilorik mexanizmin pozulmasının bu problemin patofiziologiyasında əsas rol oynadığı qeyd edilir. Bundan əlavə, trunkal vaqotomiyadan sonra meydana çıxan reseptiv relaksasiyanın itməsi də vacib faktor ola bilər. Antral və pilorik hissələrin innervasiyanın saxlanması ilə aparılan proksimal selektiv vaqotomiyadan sonra dempinq sindroma rast gəlinmədiyi müəyyən edilmişdir. Pilorik hissənin zədələnməsi nəticəsində mədənin boşalma mexanizmi tənzimlənmir və hiperosmolyar mədə möhtəviyyəti tez bir zamanda nazik bağırsağın proksimal şöbəsinə keçir. Bu isə öz növbəsində mexaniki və neyrohumoral cavab reaksiyası törədir. Hiperosmolyar qida porsiyasına cavab olaraq, durulaşma hesabına izotonikliyi bərpa etmək məqsədilə mayenin damar daxilindən sürətlə bağırsaq mənfəzinə keçməsi baş verir. Bu dəyişikliklər arterial hipotenziyaya ilə

nəticələndir. Bundan əlavə VIP, bradikinin, P substansiyası, serotonin, pankreatik polipeptid, insulin, neyrotenzin, motilin və enteroqlükaqon da daxil olmaqla müxtəlif vazomotor maddələr sekresiya olunur. Dempinq sindromunun əsasən yüksək karbohidrat tərkibli qidaların qəbulundan sonra meydana çıxmasına baxmayaraq, ona istənilən tərkibli qidalanmadan sonra da rast gəlmək olar.

Klinikası

Erkən vazomotor dempinqin simptomları klassikdir. Xəstələr adətən sürətlə inkişaf edən kəskin zəiflikdən, yuxululuqdan, ürəkdöyünmədən, tərləmədən və uzanmaq istəmələrindən şikayət edirlər. Ürəkbulanma, qusma və digər mədə-bağırsaq simptomlarının da rast gəlinməsinin mümkünlüyünə baxmayaraq, onlar bu sindromun bir hissəsi kimi vacib sayılmır. Bəzən xəstələrdə qarında tutmaşəkilli sancılar və bunun ardınca güclü ishal olur. Bu simptomlar demək olar ki, istənilən növ qida məhsullarının qəbulundan sonra meydana çıxır, lakin xəstələr, eləcə də həkimlər adətən çoxlu karbohidrat və ya şəkər qəbulunun bu tutmalarda rol oynadığını müəyyən edirlər.

Qələvi reflüks-gastrit inkişaf edənə qədər qarında ağrılara demək olar ki, rast gəlinmir. Son bir neçə onillikdə aparılan müşahidələrə əsasən sübut olunmuşdur ki, erkən dempinq sindromu təkcə hipertonic mayelərin mədədən sürətli boşalması ilə müşayiət olunmur; ona bərk və duru qidaların qəbulundan sonra da rast gəlinir. Erkən dempinq sindromu serotoninin, kininlərin, neyrotenzinin, vazomotor intestinal peptidin (VIP) və digər qastrointestinal peptidlərin sekresiyası ilə müşayiət olunur və ya onların təsirindən törənir. Bəzi qastrointestinal hormonların kardio-vaskulyar sistemdə və plazmanın həcmində dəyişikliklərin meydana çıxmasında rol oynaması güman edilir, çünki dempinqin kəskin simptomları əksər hallarda qida qəbulundan bir neçə dəqiqə sonra başlayır. Trunkal vaqotomiya ilə birlikdə aparılan drenləşdirmə və ya rezeksiya əməliyyatından sonra, hətta erkən vazomotor simptomlar olmayan xəstələrdə, mayelərin mədədən sürətli boşalması müəyyən edilə bilər.

Xəstələrin şikayətlərinin təhlilinə, anamnestik məlumatlara və obyektiv əlamətlərə əsasən erkən dempinq sindromunun 3 dərəcəsi ayrılır:

Yüngül dərəcəli dempinq—xarakterik tutmalar yalnız şirin və südlü qida qəbulundan sonra meydana çıxır. Tutmanın intensivliyi qismüddətli (on dəqiqələrlə) və zəif olur. Pəhrizə əməl etməklə bu tutmaların qarşısını almaq olur. Xəstənin əmək qabiliyyəti dəyişikliyə məruz qalır.

Orta ağır dərəcəli dempinq—dempinq sindromunun simptomları daha aydın nəzərə çarpır və həftədə 2-4 dəfə meydana çıxır. Tutmalar zamanı xəstə uzanmağa məcbur olur. Tutmalar istənilən intensivlikdə ola bilər və istənilən qida qəbulundan sonra yaranır. Tutmalar olmayan vaxt xəstələri ümumi zəiflik, oyanıqlıq, yorğunluq narahat edir. Stasionar və ya sanator-kurort müalicə müvəqqəti effekt verir. Əksər hallarda xəstələrin əmək qabiliyyəti zəifləmiş olur.

Ağır dərəcəli dempinq—simptomlar demək olar ki, hər qida qəbulundan sonra meydana çıxır. Tutmalar 2-3 saata qədər davam edir və bəzən bayılma halı ola bilər. Xəstələr qida qəbulundan imtina edirlər və ya qəbul edilən qidanın miqdarını azaldırlar ki, bu da onların arıqlanması ilə nəticələnir. Konservativ müalicə effektsiz olur. Xəstələr demək olar ki, tamamilə əmək qabiliyyətini itirirlər.

Diaqnostikası

Erkən dempinq sindromu diaqnozunun qoyulması kliniki olaraq xəstələrdən klassik anamnez toplamağa əsaslanır. Qeri-müəyyən hallarda xəstələrdə plazma həcmində effektiv azalması ilə müşayiət olunan 50%-li qlükoza məhlulunun oral qəbuluna əsaslanan provokasion testdən istifadə etmək olar. Bundan əlavə, nişanlanmış izotoplardan istifadə etməklə aparılan və bu zaman maye və bərk qida məhsullarının mədədən tez boşalmasını əks etdirən müayinələr də faydalı ola bilər.

Konservativ müalicə

Bu sindrom rast gəlinən xəstələrdə əksər simptomlar zaman keçdikcə tədricən aradan qalxır, lakin sindromun ağır gedişatı olan xəstələrdə aşağı karbohidrat tərkibli pəhriz və hər qidalanma zamanı onun bərk və duru hissələrinin ayrılması da daxil olmaqla ciddi rejimə əməl edilməsi vacibdir. Dempinq sindromun qarşısının alınmasında yalnız pəhrizin saxlanması effekt vermədikdə gel-formalaşdırıcı karbohidratların əlavə edilməsi qlükozanın sorulmasını azalda bilər. Pektin və buna oxşar maddələrin qlükozanın dempinq effektini aradan qaldırması barədə məlumatlar vardır. Bəzi müəlliflər qeyd edirlər ki, tibbi olaraq sağalmayan dempinq sindromlarda pektinin əlavə edilməsi ürəkbulanma və yuxuluğu aradan qaldırır.

Son vaxtlar somatostatinə analoq olan oktreotidlərdən (sandostatin) istifadə olunmasına maraqlı olaraq artmışdır. Belə ki, onlar neyrotenzinin, VIP-in və enteroqlükaqonların sekresiyasını pozur. Bu analoqun dempinq sindromun vazomotor və mədə-bağırsağ simptomlarının aradan qaldırılmasında çox effektiv olması sübut edilmişdir. O, həmçinin mədə boşalmasının ləngiməsinə də təsir edə bilər. Bu maddə kliniki olaraq qida qəbulundan 15-30 dəq əvvəl 50-100 µg dozada dəri altına yeridilir.

Cərrahi müalicəsi

Xəstənin vəziyyəti aqressiv konservativ müalicəyə və pəhriz rejiminə əməl edilməsinə imkan vermədikdə, müxtəlif cərrahi əməliyyatlar icra edilə bilər.

Mədənin rezeksiyası və mədə güdülü ilə onikibarmaq bağırsağ arasında acı bağırsağ seqmentinin izoperistaltik yerləşdirilməsi əməliyyatı ilk dəfə *Shumaker* tərəfindən 1911-ci ildə icra edilmişdir. Mədə güdülü ilə onikibarmaq bağırsağ arasında yerləşdirilən acı bağırsağ seqmenti müəyyən dərəcədə rezervuar funksiyasını yerinə yetirir və qida kütlələrinin onikibarmaq bağırsağa porsiyalarla keçməsinə təmin edir. Bu əməliyyatın müsbət effektinin olmasına baxmayaraq, bir çox hallarda *qastroyeyunoduodenoplastika* əməliyyatından sonra yeni rekonstruktiv əməliyyatın aparılmasını tələb edən *ağırlaşmalar*—ilk növbədə *nazik bağırsağ seqmentinin peptik xorası* meydana çıxır.

Bir çox müəlliflər mədə boşalmasının əhəmiyyətli ləngiməsində və erkən vazomotor simptomların aradan qaldırılmasında Y-şəkilli Roux əməliyyatının daha effektiv olduğunu qeyd edirlər. İlk aparılmış əməliyyatdan sonra icra edilən qastroenteroanastomozların müxtəlif variantlarının effektivliyi barədə məlumatlar vardır. Bu variantlara Bilrot-II üsulu ilə qastroenteroanastomozun Bilrot-I-ə rekonstruksiyası, acı bağırsağın izoperistaltik və antiperistaltik yerləşdirilməsi, piloroplastikanın ləğv edilməsi və nəhayət Y-şəkilli Roux anastomozu ilə əvəzlənmə daxildir. Bu əməliyyatların əksəriyyəti dempinq sindromda rast gəlinən mədənin sürətli boşalmasının aradan qaldırılması ilə nəticələnir. Erkən vazomotor dempinq sindromun müalicəsində istifadə olunmuş bəzi cərrahi əməliyyatların sxematik təsviri göstərilmişdir (şəkil 4.40-4.42).

Kombinə olunmuş *qəlavə reflüks-qastrit və postrezeksion dempinq sindrom* olan xəstələrdə ödə istiqamətləndirmək məqsədilə 1970-ci illərdə istifadə edilməyə başlanan Y-şəkilli Roux rekonstruksiyasının təəccüblü olsa da, dempinq sindromu da yaxşılaşdırması müəyyən edilmişdir. Bu müşahidələrin ardınca aparılan eksperimental və klinik tədqiqatlar göstərmişdir ki, trunkal vaqal denervasiya olan hallarda Y-şəkilli Roux rekonstruksiyası mədənin boşalmasını əhəmiyyətli dərəcədə azaldır. Bu tədqiqatların nəticələri aşkar edildikdən sonra bəzi müəlliflər simptomatik və dərmanlara rezistent dempinqdə Y-şəkilli Roux rekonstruksiyasından istifadə etməyi məsləhət görürlər.

Cərrahi taktika

Dempinq sindroma görə nazik bağırsağ seqmentinin interpozisiyası ilk dəfə *Herrington, Sawyers və Scott* tərəfindən qeyd edilmişdir. Uzun illər ərzində *Henley* ilgəyinə konversiya standart üsul kimi qalmış, mədə və onikibarmaq bağırsağ arasında acı bağırsağın 10 sm-lik

hissəsinin uc-uca anastomoz yaratmaqla antiperistaltik yerləşdirilməsinin yaxşı nəticələr verdiyi qeyd edilmişdir (şəkil 4.40).

Piloroplastika əməliyyatlarından sonra meydana çıxan erkən dempinq sindromlarda piloroplastikanın ləğv edilməsinin də yaxşı nəticələr verdiyi qeyd edilir.

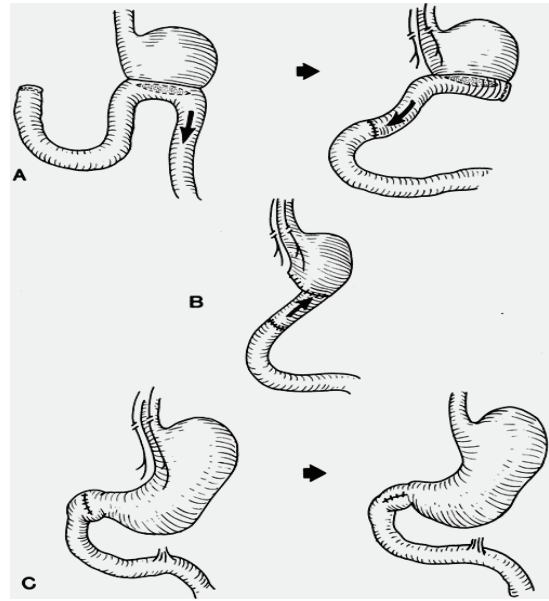
Adətən əməliyyatın növü ilkin aparılmış əməliyyatdan asılı olur.

İlkin vaqotomiya və piloroplastika əməliyyatı aparılmış olan hallarda dempinq sindromu aradan qaldırmaq məqsədilə mədənin distal rezeksiyası əməliyyatına üstünlük verilir. Mədənin rezeksiyası icra edildikdən və duodenal güdül tikilərək bağlandıqdan sonra Y-şəkilli Roux gastroenteroanastomozu icra edilir.

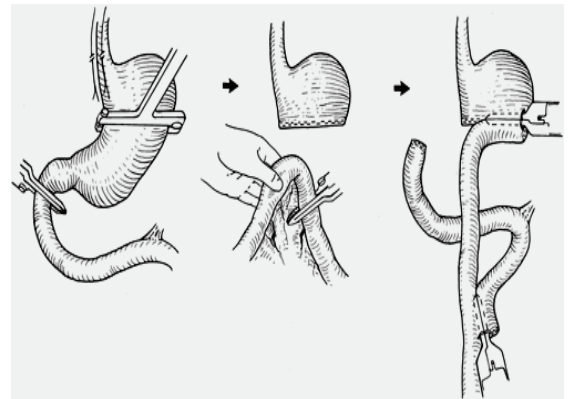
Aşağıda ilkin olaraq Bilrot-I və ya Bilrot-II əməliyyatı icra edilmiş hallarda dempinq sindromun aradan qaldırılması üçün icra edilən əməliyyatın sxematik təsviri verilmişdir (şəkil 4.41).

İlkin Bilrot-I əməliyyatı icra edilən hallarda mədə yuxarıdakı qayda üzrə rezeksiya olunur və duodenal güdül bağlanır. Əgər ilgəyi retrokolik vəziyyətdə yerləşdirmək lazımdırsa, köndələn çənbər bağırsağın müsarifəsi üzərində pəncərə açılır və acı bağırsağın başlanğıc ilgəyi qarının yuxarı mərtəbəsinə keçirilir. Acı bağırsağ kəsildikdən sonra gastroenteroanastomoz yaradılır, sonra isə gastroenteroanastomozdan təxminən 50 sm aşağıda yeyunoyeyunoanastomoz qoyulur. Roux ilgəyi bu zaman izoperistaltik vəziyyətdə yerləşdirilir.

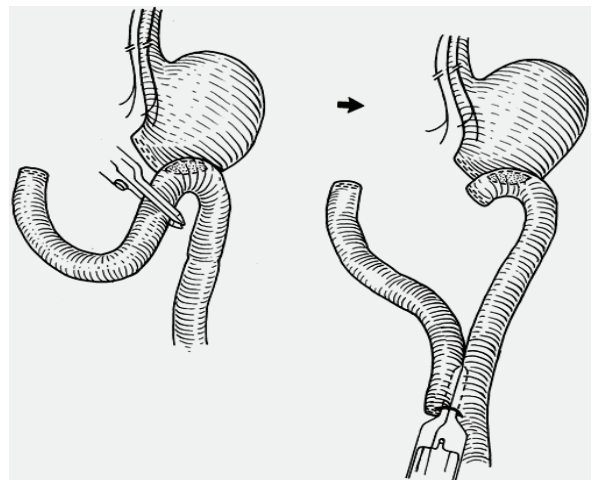
İlkin Bilrot-II üsulu ilə əməliyyat icra olunmuşdursa, onda gətirici ilgək gastroenteroanastomozdan bir qədər öndən kəsilir. Distal güdül (mədə ilə birləşən) tikilib bağlanır. Gətirici ilgəyin proksimal güdülü sonradan 50 sm distal tərəfdə (və ya anastomoz qoymaq məqsədilə acı bağırsağ gətirici ilgəyə yaxınlaşdırılır) yerləşdirilir və yeyunoyeyunoanastomoz qoyulur (şəkil 4.42).



Şəkil 4.40. Dempinq sindromda istifadə olunan cərrahi əməliyyatların sxematik təsviri



Şəkil 4.41. Bilrot-1 əməliyyatının Bilrot-2-yə konversiyası



Şəkil 4.42. Bilrot-2 əməliyyatının Roux əməliyyatına konversiyası

GEÇİKMİŞ DEMPİNQ SİNDROM

Gecikmiş və ya hipoqlikemik dempinq sindroma erkən dempinq sindromla müqayisədə çox az rast gəlinir. Onun simptomları qida qəbulundan 1-2 saat sonra meydana çıxır. Bu simptomlar erkən dempinq sindromun əlamətlərinə oxşardır, lakin mədə-bağırsağ sancısına rast gəlinmir. Həll ola bilən karbohidratların sürətlə bağırsağa keçməsi nəticəsində qanda qlükozanın səviyyəsi adi halda olduğuna nisbətən daha yüksək göstəricilərə qədər artır. Nazik bağırsağın yuxarı şöbələrində hiperosmolyarlıq yaranır ki, bu da artıq miqdarda enteroqlükaqonun sekresiyasına səbəb olur. Bu maddə mədəaltı vəzinin Langerhans adacığındakı beta-hüceyrələri sensibilizə edərək çoxlu miqdarda insulin sekresiyasına gətirib çıxarır; beləliklə, hiperqlikemiya hipoqlikemiya ilə əvəz olunur və insulinin səviyyəsi yüksək olaraq qalmaqda davam edir. Erkən dempinq sindromdan fərqli olaraq, bu zaman tərkibində şəkər olan mayələrin qəbulu simptomların azalması ilə nəticələnir.

Gecikmiş dempinq sindromun profilaktika və müalicəsi erkən dempinq sindromda olduğu kimidir. Bir neçə aylıq aşağı karbohidrat tərkibli pəhrizdən sonra nazik bağırsağın selikli qişasında artıq miqdarda enteroqlükaqonun sekresiyası aradan qalxır. Xəstələrdə çoxlu miqdarda karbohidratlı qidaların qəbuluna tolerantlıq yaranır və simptomlar inkişaf etmir. Dərman müalicəsinə və pəhrizə qarşı yaxşı cavab əldə edilir və demək olar ki, heç vaxt cərrahi müalicəyə ehtiyac olmur.

POSTVAQOTOMİK İSHAL

Postvaqotomik ishal mədənin drenləşdirmə əməliyyatı və ya rezeksiya ilə birlikdə trunkal vaqotomiya icra edilən xəstələrin təxminən 20%-də rast gəlinir. Lakin xəstələrin yalnız 1-2%-i dözülməz simptomların olduğunu qeyd edirlər.

Etiopatogenezi

Postvaqotomik ishalın səbəbi tam məlum deyildir, lakin onun total vaqotomiya nəticəsində meydana çıxan aşağıdakı faktorlarla əlaqədar olduğu güman edilir: öd ifrazı və mədəaltı vəzinin funksiyasının pozulması, öd kisəsinin boşalmasında meydana çıxan pozğunluqlar, öd turşuları və duzlarının nəcisə xaric olmasının artması, mədə-bağırsağ traktının hərəkəti fəaliyyətinin pozulması, mədə-bağırsağ traktı hormonlarının disbalansı, ximusun bağırsaqlarla hərəkətinin sürətlənməsi, bağırsaqların selikli qişasında baş verən morfoloji dəyişikliklər (yeyunit), öd turşularının mübadiləsinin pozulması, bağırsağ mikroflorasının dəyişməsi.

Klinikası

Bu sindromun kəskin forması tez-tez duru və solğun rəngli nəcis ifrazı və onun adətən qidalanma ilə əlaqəsinin olmaması və bəzən gecə vaxtları meydana çıxması ilə xarakterizə olunur. Az sayda olan belə xəstələr adətən bədən çəkisinin kəskin azalmasından əziyyət çəkirlər.

Adətən gün ərzində 3 dəfədən artıq duru nəcis ifrazı olan hallarda postvaqotomik ishal haqqında düşünmək lazım gəlir. Postvaqotomik ishalın üç ağırlıq dərəcəsi ayırd edilir:

Yüngül dərəcəli ishal—ayda 1 dəfədən həftədə 2-3 dəfəyə qədər tez-tez nəcis ifrazı və ya ishalın olması ilə xarakterizə olunur.

Orta ağır dərəcəli ishal—gündə 3-5 dəfə olmaqla dövrü olaraq bir neçə gün davam edən ishalın olması ilə xarakterizə olunur.

Ağır dərəcəli ishal—gündə 5 dəfədən artıq çoxlu miqdarda ishalın olması ilə xarakterizə olunur. Belə ishal epizodları adətən 3-5 gün davam edir və xəstənin vəziyyətinin progressiv pisləşməsinə gətirib çıxarır.

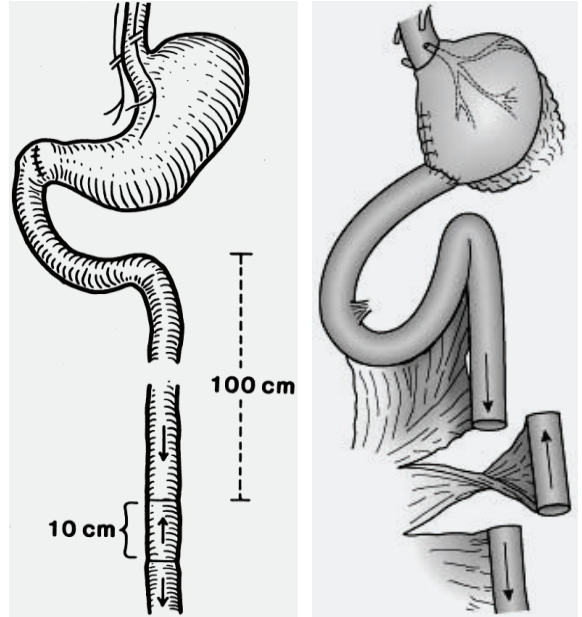
Postvaqotomik ishal üçün xarakterik olan xüsusiyyətlərdən biri ondan ibarətdir ki, ishal qəflətən başlayır, davam edir, sonradan isə qəflətən də itir. Radionuklid müayinələr maye və

bərk halda qəbul edilmiş qidanın sürətlə mədədən düz bağırsağa hərəkət etməsini nümayiş etdirir.

Konservativ müalicəsi

Konservativ müalicəyə pəhrizdə dəyişiklik edilməsi ilə başlanılır. Aşağı maye tərkibli və sullüloza ilə zəngin qidalarla qidalanmaq, qidanı kiçik porsiyalarla və tez-tez qəbul etmək məsləhət görülür. Bakterial faktoru müalicə məqsədilə, lazım olan hallarda antibiotiklərdən istifadə oluna bilər. Vaqotomiya olunmuş mədənin hərəkəti fəaliyyətinin tənzimlənməsi məqsədilə benzoheksoniumdan (2,5%-1 ml-dən gündə 2-3 dəfə olmaqla 7-10 gün ərzində) istifadə olunması faydalı ola bilər. Bundan əlavə, öd turşuları ilə birləşərək onların ishal törətmə effektini azaltmaq məqsədilə hər qida qəbulu zamanı 4 q dozada xolestiramin təyin etmək lazımdır.

Somatostatinin analoqu olan oktreotidin postvaqotomik ishalın və ishalla müşayiət olunan dempinq sindromun müalicəsində yaxşı effekt verməsi barədə ədəbiyyatlarda məlumatlar vardır. Konservativ müalicələr effekt verməyən hallarda postvaqotomik ishalın cərrahi korreksiyası göstərişdir.



Şəkil 4.44. Vaqotomiya və piloroplastika əməliyyatından, eləcə də Bilrot-I üsulu ilə rezeksiyadan sonra meydana çıxan postvaqotomik diareyanın müalicəsi

Cərrahi müalicəsi

Sawyers və Herrington postvaqotomik ishal zamanı Treitz bağından 100 sm aşağıda acı bağırsağın 10 sm-lik seqmentinin antiperistaltik yerləşdirilməsinin effektiv olduğunu qeyd etmişlər. Treitz bağından təxminən 100 sm distal məsafədə acı bağırsağın 10 sm uzunluğunda seqmenti müsariqəsi saxlanılmaqla kəsilir və çevrilərək antiperistaltik vəziyyətdə yerləşdirilir. Sonra proksimal və distal tərəfdə uc-uca anastomoz yaradılır və müsariqə üzərindəki defektlər tikilərək bərpa edilir. *Cushieri* 1980-ci illərdə bağırsağın müsariqə kənarı daxil olmaqla qalça bağırsağ seqmentinin diametrinin yarısına qədərini kəsərək xaric etmiş və onu antiperistaltik yerləşdirərək tikmişdir. Bu zaman bağırsağ seqmenti diametrinin 180 dərəcəsi izoperistaltik, 180 dərəcəsi isə antiperistaltik saxlanılır. Onun verdiyi məlumata görə yaxşı nəticələr əldə edilmişdir. Lakin bu əməliyyatın digər müəlliflər tərəfindən icrasına və onun nəticələrinə dair ədəbiyyatlarda məlumatlara rast gəlinməmişdir.

QƏLƏVİ REFLÜKS-QASTRİT

Əməliyyatdan sonra öd qarışıq qusma və qarında ağrılar ən çox rast gəlinən postqastrorezeksion simptomlarıdır.

Tarixi məlumatlar

Qastroenteroanastomoz və mədənin distal rezeksiyalarından sonra onun meydana çıxması ilk dəfə 1800-cü illərin sonunda *Billroth* tərəfindən qeyd edilmişdir. Lakin spesifik postqastrorezeksion sindrom kimi qələvi reflüks-qastritlər 1965-ci ilə qədər inkar edilirdi. *Toye və Williams* mədə güdülünə qələvi tərkibli mayeləri instillyasiya etməklə bu sindromu yaratmağa nail olduqdan sonra bu ziddiyyətli sindroma 1970-ci illərdə və 1980-ci illərin əvvəllərinə qədər

diaqnoz qoyularaq müalicə aparılmaqla yanaşı, həmçinin İngiltərə və Amerika ədəbiyyatlarında o, məşhurlaşmağa başlamışdır. Maraqlıdır ki, ödlü qusma və qarında ağrıları aradan qaldırmaq üçün erkən cəhd ödü istiqamətləndirən Y-şəkilli Roux rekonstruktiv əməliyyatı və Braun enteroenteroanastomozunun qoyulması olmuşdur. Bəzi cərrahlar hətta onikibarmaq bağırsağ şirəsini istiqamətləndirmək və mədə möhtəviyyətinin gətirici ilgəyə keçməsinin qarşısını almaq məqsədilə gətirici ilgəyi mədə ilə daha distal Braun enteroenteroanastomozu arasında tikmək kimi əməliyyatlar təklif edirdilər. Bu cəhdlərə 1900-cü illərin əvvəllərində başlanılmış, lakin bir neçə onillikdən sonra onların əksəriyyətindən imtina edilmişdir. Vaqotomiya erasından əvvəl Y-şəkilli Roux əməliyyatı tez-tez anastomozun residiv xoraları ilə müşayiət olunurdu. Bilrot-II üsulu ilə qısa ilgəkdə rekonstruksiyanın tətbiqinə başlandıqdan sonra Braun tipli enteroenteroanastomoz əməliyyatı da arxa plana keçmişdir.

Klinikası

Qələvi reflüks-qastriti olan xəstələr epiqastral nahiyədə kəskin yandırıcı ağrıdan, acı gəyirmədən, öd qarışıq qusmadan və arıqlamadan şikayət edirlər. Ağrı demək olar ki, bütün xəstələrdə müşahidə olunur. O, daimi xarakter daşıyır, yeməkdən sonra güclənir, antasidlərin qəbulundan və qusmadan sonra yüngülləşmə qeyd olunmur. Ağrı və qusma xəstəni qida qəbulundan imtina etməyə məcbur edir ki, bu da tezliklə xəstənin bədən çəkisini itirməsi ilə nəticələnir. Bəzi hallarda həmçinin dəmir-defisit anemiya, qanlı qusma və ya melena epizodları da müşahidə oluna bilər.

Əzabverici postqastrorezeksion simptomların mümkün digər etiologiyaları da təhlil edilməli və aradan qaldırılmalıdır. Bu əlamətləri verə biləcək sindromlara anastomozun residiv xoraları, gətirici ilgək sindromu, xroniki gastroparez və anastomozun stikturası aiddir.

Diaqnostikası

Endoskopik müayinədə adətən aydın gastrit əlamətləri aşkar edilir. Mədənin selikli qişası «qırmızı ət» görünüşündə olur. Bir çox hallarda anastomoz yaxınlığında çoxsaylı eroziyalara rast gəlinir. Bağırsaqdan mədəyə ödənin reflüksü təyin edilir. Biopsiya üçün götürülmüş materialların histoloji müayinəsində iltihabi reaksiya, selikaltı qata qansızmalar və ödem, selikli qişanın eroziyaları aşkar edilir. Gecikmiş hallarda bağırsağ metaplaziyasına rast gəlinə bilər. Lakin qeyd etmək lazımdır ki, klinik və endoskopik (histoloji) əlamətlər arasında dəqiq korrelyasiya yoxdur. Belə ki, mədə rezeksiyasından sonra əksər xəstələrdə endoskopik müayinə zamanı ödənin reflüksü, gastrit, anastomozit kimi əlamətlər aşkar edilsə də, onlarda qələvi reflüks-qastritin simptomlarına rast gəlinmir. Buna görə də, biopstatın histoloji müayinəsində iltihabın aşkar edilməsi heç də həmişə qələvi reflüks-qastrit diaqnozunun qoymağa imkan vermir.

Ödənin radionuklid skannerləşdirilməsi yolu ilə enteroqastral reflüks təyin edilərkən Bilrot-II əməliyyatı keçirmiş simptomuz xəstələrə nisbətən simptomatik xəstələrin mədəsində biliar reflüktatın faizinin yüksək olması aşkar edilir.

Bu sindromun ziddiyyətli olmasına baxmayaraq cərrahlara həmişə maraqlı cəhət ondan ibarətdir ki, onikibarmaq bağırsağ şirəsini Y-şəkili Roux rekonstruksiyası vasitəsilə mədədən kənarlaşdırdıqdan sonra bu endoskopik əlamətlər tezliklə aradan qalxır. Eyni zamanda epiqastral nahiyədəki kəskin yandırıcı ağrıların da əməliyyatdan sonra erkən dövrdə tamamilə itməsi qeyd edilir.

Müalicəsi

Konservativ müalicə. Qələvi reflüks-qastritin spesifik dərman müalicəsi yoxdur. Əksər xəstələr antasidlər, H₂-histamin blokatorları, son dövrlər isə həm də prokinetik maddələr (metoklopramid) daxil edilən sadə müalicə sxemindən istifadə edirlər. Öd duzlarını birləşdirmək məqsədilə xolestiramindən də istifadə olunur, lakin onların təsiri zəifdir. Qələvi reflüks-qastritlə birlikdə gastroparez də olan hallarda ən etibarlı preparat prokinetik maddələr hesab olunur.

Bu tip müalicələr xəstələrə yüngüllük gətirsə də, o qısamüddətli olur və xəstələr yenidən epiqastral nahiyədə yandırıcı ağrıdan əziyyət çəkirlər və bu xüsusilə radionuklid skaner müayinədə kəskin enteroqastral reflüks olan xəstələrdə daha tez təzahür edir. Bu sindrom ziddiyyətli təbiətə malik olduğundan, xəstələr cərrahi əməliyyat üçün müraciət etməzdən əvvəl bəzən aylarla və hətta illərlə müxtəlif konservativ müalicələr almış olurlar.

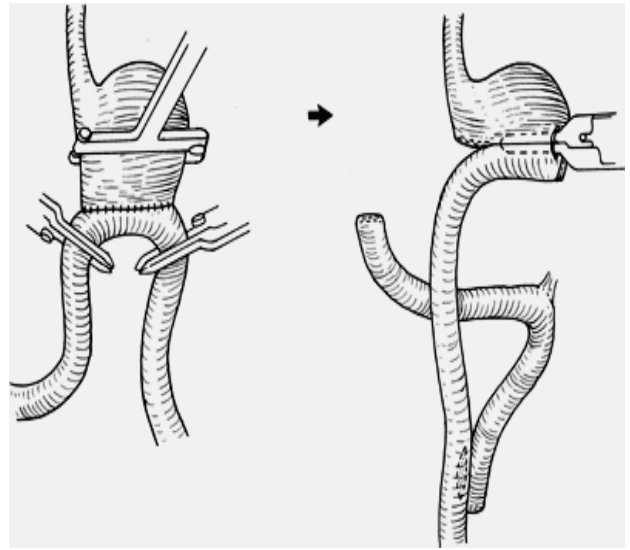
Cərrahi müalicə. Təsdiq olunmuş və konservativ müalicələrə rezistent olan qələvi reflüks-gastritlərdə ödəni istiqamətini dəyişən Y-şəkilli Roux rekonstruktiv əməliyyatı seçim əməliyyat olmuş və əksər cərrahi klinikalarda hal-hazırda da seçim müalicə olaraq qalmaqdadır (şəkil 4.45). Təxminən 50 sm uzunluğunda Y-şəkilli Roux ilgəyinin yaradılması gətirici ilgək şirəsinə mədəyə daxil olmadan adekvat istiqamətləndirir və bununla da epiqastral nahiyədəki yandırıcı ağrını və ödlə qusmanı tamamilə aradan qaldırır. Bu əməliyyat həmçinin əməliyyata qədər turşu sekresiyasını azaldan dərmanlarla müalicə almış xəstələrdə yanaşı reflüks-efozofagit əlamətlərini də aradan qaldırmağa qadirdir. Belə ki, qida borusuna daxil olan qələvi xarakterli şirənin adekvat olaraq istiqamətləndirilməsi mümkün olur.

Cərrahi taktika

Hal-hazırda ödəni hərəkətinin radionuklid skanərlə müayinəsi vasitəsilə qələvi reflüks-gastritin qastroparezlə müşayiət olunması təsdiq olunan xəstələrdə mədənin geniş rezeksiyası ödəni istiqamətləndirən Y-şəkilli Roux əməliyyatı ilə kombinə olunur. Roux sindromu adlanan vəziyyətin müalicəsində klinik təcrübələrə əsaslanaraq, bəzi müəlliflər mədənin çox geniş rezeksiyasını təklif edirlər. Müəlliflərin bəziləri birincili vaqotomiya və piloroplastika, yaxud da Bilrot-I üsulu ilə antrumektomiya icra edilmiş xəstələrdə qələvi reflüks-gastritə görə Y-şəkilli Roux rekonstruksiyasını icra edərkən mədənin 50%-nin rezeksiyasını təklif edirlər. Əgər xəstədə əvvəlcədən kəskin qastroparezin qələvi reflüks-gastritlə müşayiət olunması təsdiq edilmişsə, onda mədənin subtotal rezeksiya (65-70%) həcminə çata bilən növbəti rezeksiyası icra edilməlidir.

Əgər əvvəl Bilrot-II üsulu ilə mədə rezeksiyası icra olunmuşsa və qastroparezin hər hansı klinik və obyektiv əlamətləri aşkar edilmirsə, aşağıdakı əməliyyat icra edilir.

Əvvəl qoyulmuş anastomoz qənaətbəxş olduqda, gətirici ilgək GİA tikişqoyan aparatı vasitəsilə gastroenteroanastomozdan bilavasitə öndə kəsilir və tikilir. Aparıcı ilgək gastroenteroanastomozdan başlayaraq 50 sm məsafəyə qədər ölçülür və bu nöqtə yuxarı dartılaraq əvvəlki gətirici ilgəyin kəsilib tikilmiş ucuna yaxınlaşdırılır. GİA tikişqoyan aparatdan istifadə etməklə acı bağırsağın bu nöqtəsi ilə tikilib bağlanmış gətirici ilgək arasında yan-yana anastomoz qoyulur. Bu əməliyyat tez başa çatır, asan icra edilir və ödəni adekvat istiqamətləndirə bilir. Xəstəliyin kəskin formalarında yeni anastomozdan istifadə etmək lazım gəlir. Bu məqsədlə mədə güdülü subtotal rezeksiya səviyyəsindən kəsilir. Həmçinin gətirici və aparıcı ilgəklər də kəsilir və 50 sm uzunluğunda Roux ilgəyi formalaşdırılır.



Şəkil 4.45. Bilrot-2 əməliyyatının Roux əməliyyatına rekonstruksiya edilməsi

ROUX SİNDROMU

Tarixi məlumatlar

Keçən əsrin 70-80-ci illəri ərzində qələvi reflüks-qastrit diaqnozunun qoyulma tezliyi və onun öd istiqamətləndirici Y-şəkilli Roux əməliyyatı ilə cərrahi müalicəsi həddən artıq çoxalmışdır. Yuxarıda qeyd olunduğu kimi, əməliyyatdansonrakı erkən dövrün nəticələri qənaətbəxş olmuş, lakin əməliyyatdansonrakı gecikmiş dövrdə bu və ya digər dərəcədə təzahür edən qastroparez əlamətləri qeyd edilmişdir. 1975-ci ildə *Davidson* və *Hurtz* qeyd etmişlər ki, qələvi reflüks-qastritin simptomları mədə boşalmasının ləngiməsinin simptomlarından fərqlənməyə bilər. Sonra isə onlar bu qərara gəlmişlər ki, əvvəlcədən mədə boşalmasının ləngimə pozğunluğu olan xəstələrdə Y-şəkilli Roux əməliyyatı ilə lazım olan effekti əldə etmək mümkün olmur. Qeyd olunan bu fikirlər və Y-şəkilli Roux əməliyyatından sonrakı qastroparez 1980-ci illərdə klinik və eksperimental olaraq təsdiqləndi.

Klinik formaları

Roux sindromunun erkən və gecikmiş formaları ayırd edilir.

Erkən forma xəstələrin müalicəsinin stasionarda uzunmüddətli olması, davamlı qusma ilə xarakterizə olunur. Əməliyyatdan sonrakı erkən qastroparez bariüm horrası və ya suda həll olan kontrast maddələr (qastroqrafin) qəbul etməklə rentgenoloji aşkar edilə bilər. Bu zaman bəzi hallarda mədə çıxacağıının tam obstruksiyası müəyyən edilir. Lakin endoskopik müayinə anastomozun geniş açılmasını əks etdirir. Əksər xəstələrdə parenteral qidalanma aparılır, prokinetik maddələrdən istifadə olunur.

Gecikmiş forması təyin etmək həddən artıq dəqiqlik tələb edir. Bu, xüsusilə radionuklid müayinələr aparılan dövrə qədər çətin hesab olunurdu. Onun simptomlarına aralıq qusma, epigastral nahiyədə dolma hissi və qarında ağrılar aiddir. Əksər xəstələrdə endoskopik müayinə zamanı anastomoz nahiyəsində normal mənzərə, yuxarı həzm traktının rentgenoloji müayinəsində isə demək olar ki, normal təsvir əldə edilir. Bəzi müəlliflər Roux sindromundan əziyyət çəkən xəstələrdə Roux ilgəyinin həddən artıq genişlənməsini müəyyən etdikləri halda, genişlənmədən distal zonada obstruksiyanın olmadığını qeyd edirlər. Radionuklid müayinələr isə əhəmiyyətli qastroparez əlamətlərinin olmasını aşkar edir.

Müalicəsi

Bir çox müəlliflər xroniki Roux sindromunun metoklopramid və sisaprid kimi preparatlarla müalicəsinin bir o qədər də müvəfəqiyyətli olmadığını qeyd edirlər. Son vaxtlar prokinetik maddə kimi tanınan eritromisindən istifadənin faydalı olduğu haqda məlumatlara rast gəlinir. Nişanlanmış radioaktiv izotoplar əlavə edilən qida qəbulundan sonra qamma kamerada aparılan müşahidə zamanı eritromisinin Y-şəkilli Roux əməliyyatından sonra mədə boşalmasını sürətləndirdiyi klinik və eksperimental olaraq təsdiq edilmişdir. Lakin bu preparatın xroniki qəbulu zamanı bir neçə həftə və ya aydan sonra alınan effekt getdikcə azalır.

Son illərdə Y-şəkilli Roux rekonstruksiyasından sonra mədənin boşalmasına dair müxtəlif təsvirlər qeyd edilmişdir. Bunlardan ən çox mədə güdülünün əhəmiyyətli dərəcədə genişlənməsinə, daha sonra həm mədədə, həm də Roux ilgəyində kombinə olunmuş genişlənməyə, nəhayət mədə güdülünün normal və ya daha tez boşalması fonunda Roux ilgəyində nişanlanmış radioaktiv izotoplu qidanın uzun müddət saxlanmasına rast gəlinəndiyi qeyd edilir. Çox az sayda xəstələrdə isə tərkibində nişanlanmış izotop olan qidanın Roux ilgəyindən mədəyə və əks istiqamətə yönəlmiş «rəqsi» hərəkəti qeyd edilir. Endoskopik müayinəyə yalnız mədə və Roux ilgəyi deyil, mümkün olan hallarda distal enteroenteroanastomozdan aşağı zona da cəlb olunmalıdır.

Əvvəllər bu sindromun etiologiyası məlum deyildi, lakin onun eksperimental olaraq trunkal vaqal denervasiyadan sonra meydana çıxdığı müəyyən edilmişdir. Y-şəkilli rekonstruktiv Roux

əməliyyatını keçirən əksər xəstələrdə də öncəki əməliyyat zamanı artıq tam vaqotomiya icra edilmiş olur. Bəzi müəlliflər əvvəlcə belə bir fərziyyə irəli sürmüşlər ki, total vaqal denervasiya şəraitində yaradılmış Roux ilgəyi onikibarmaq bağırsaqlarda yerləşən və peristaltikanı təmin edən peysmekerdən kənar qalır və buna görə də onun mioelektrik aktivliyin yayılması pozulur. Bu fərziyyə artıq klinik və eksperimental olaraq tam təsdiqlənmişdir. Paradoksal hal ondan ibarətdir ki, total qastrektomiyadan sonra Y-şəkilli rekonstruktiv Roux əməliyyatı icra edilən hallarda qidanın hərəkətində əhəmiyyətli ləngiməyə rast gəlinmir. Bu, çox güman ki, mədə boşalmasının ləngiməsi effektinin əmələ gəlməsində atonik mədə güdülünün və Roux ilgəyinin təsirlərinin toplanması ilə əlaqədardır. Bəzi müəlliflərin verdiyi məlumatlara görə xroniki gastroparez simptomlarından əziyyət çəkən xəstələrin 25-30%-də Roux sindromu zaman keçdikcə itmir və saxlanır.

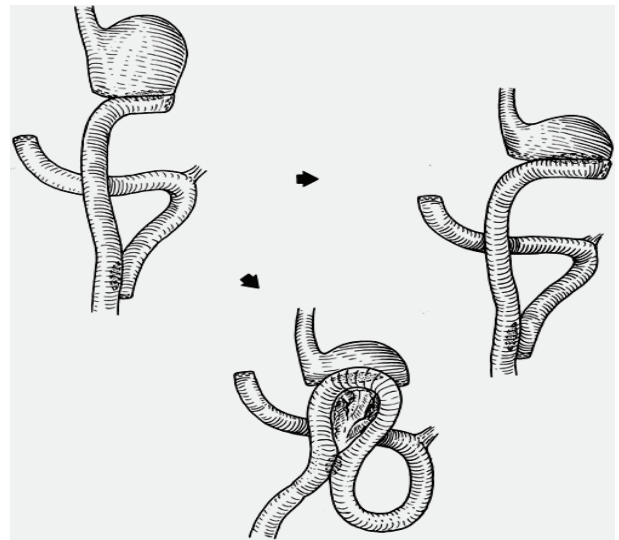
Cərrahi taktika

Roux sindromunun cərrahi müalicəsində standart operativ əməliyyat atonik mədənin bir hissəsinin xaric edilməsi və Y-şəkilli Roux rekonstruksiyasıdır. Bir çox müəlliflər mədə boşalmasının yaxşılaşmasında mədənin növbəti rezeksiyasının mühüm rol oynadığını qeyd edirlər. Onlardan bəziləri total qastrektomiyaya yaxın olan (ultrasubtotal) rezeksiyanı məsləhət görürlər. Digər qrup müəlliflər isə mədənin total qastrektomiyaya yaxın rezeksiyasından imtina edirlər.

Əgər xəstədə icra olunmuş *ilk əməliyyat antrektomiya və ya hemiqastrektomiya ilə Y-şəkilli Roux rekonstruksiyası olmuşsa*, növbəti əməliyyatda subtotal rezeksiya məqsəduyğundur. Əgər mümkündürsə, rekonstruksiya eyni Roux ilgəyi ilə yaradılmalıdır. Bəzi hallarda gastroenteroanastomozdan 50 sm-lik məsafəni saxlamaq üçün bir qədər aşağıda yeni yeyuno-yeyunoanastomozun yaradılması lazım gələ bilər.

Əgər xəstədə icra olunmuş *ilk əməliyyat mədənin subtotal rezeksiyası və Y-şəkilli Roux rekonstruksiyası olmuşsa*, növbəti əməliyyat zamanı atonik mədə güdülünün bir hissəsinin rezeksiyası icra edilir.

Bəzi müəlliflər alternativ cərrahi müalicə kimi, öncə mədənin rezeksiyası və Roux üsulu ilə Y-şəkilli qastro-yeyunoanastomoz icra olunmuş az sayda xəstələrdə rekonstruksiya məqsədilə Bilrot-II əməliyyatına və Braun tipli enteroenteroanastomozu konversiyadan istifadə etmişlər (şəkil 4.46). Alınan nəticələrin qənaətbəxş olduğu qeyd edilir. Lakin ədəbiyyatlarda bu əməliyyata dair məlumatlara çox az rast gəlinir.



Şəkil 4.46. Roux sindromunda cərrahi seçim əməliyyatları

GƏTİRİCİ VƏ APARICI İLGƏK SİNDROMU

GƏTİRİCİ İLGƏK SİNDROMU

Gətirici ilgək sindromu vaqotomiya və piloroplastika əməliyyatı, eləcə də Bilrot-I üsulu ilə rezeksiya üçün xas deyildir. Bu sindrom yalnız mədənin Bilrot-II üsulu ilə rezeksiyasından sonra möhtəviyyatın gətirici ilgəkdən boşalmasına hər hansı maneə olduqda meydana çıxır. Bunlara əməliyyatdan sonra müxtəlif dövrlərdə meydana çıxan çarıqlar, qidanın gətirici ilgəyə reflüksü,

ilgəyin hissəvi invaginasiyası, gətirici ilgəyin sıxılması ilə nəticələnən retroeyunal yırtıqlar, anastomozun stenozu və s. aiddir. Hələ 1900-cu illərin əvvəllərində cərrahlar müəyyən etmişlər ki, Treitz bağı zonasında qısa gətirici ilgəkdə qastroenteroanastomoz yaratmaq hesabına gətirici ilgək sindromunun inkişafından çəkinmək olar.

Klinikası

Xəstəliyin simptomları klassik olub epiqastral və sağ qabırğaaltı nahiyədə ödlü qusmadan sonra yüngülləşən sancışəkilli ağrı ilə xarakterizə olunur. Ağrıların sağ kürək və bel nahiyəsinə irradiyasıyası gətirici ilgəyin diskineziyası ilə əlaqədar olur və adətən qusmadan sonra keçir. Ağrının kəmərləyici xarakter alması yanaşı pankreatitin əlamətidir. Xəstələrdə ürəkbulanma, çoxlu miqdarda ödlü qusma, ümumi halsızlıq, taxikardiya, qan təzyiqinin enməsi kimi əlamətlər də dominant xarakter daşıyır. Əksər hallarda qusuntunun tərkibi yalnız öddən ibarət olur və qida qarışıqlarına rast gəlinmir. Bu xüsusiyyətinə görə, gətirici ilgək sindromu əməliyyatdan sonrakı erkən dövrdə meydana çıxan və qusuntuda ödlə birlikdə qida qarışığı da aşkar edilən gastroparezdən və qıdanın gətirici ilgəyə reflüksündən fərqləndirilə bilər. Xroniki vəziyyətlərdə bu sindrom qələvi reflüks-qastritdən fərqləndirilməlidir. Ödün radionuklid skannerləşdirilməsi reflüks-qastritdən fərqli olaraq, gətirici ilgək sindromunda gətirici ilgəyin çox genişlənməsini adekvat və dəqiq olaraq nümayiş etdirir. Ancaq nadir hallarda bu iki sindroma birlikdə rast gəlinə bilər. Qeyd etmək lazımdır ki, bu hal əməliyyatdan sonrakı erkən dövrdə meydana çıxdıqda təhlükəli ağırlaşmalardan hesab olunan onikibarmaq bağırsağ güdülünün çatışmazlığı meydana çıxma bilər. Kəskin ağrılar və ödlü qusma olan hallarda təcili olaraq radionuklid müayinənin aparılması məsləhətdir. Bu sindromun xroniki forması xroniki obstruksiya olunmuş «kor ilgəyin» bakteriyalarla həddən artıq məskunlaşması ilə müşayiət oluna bilər.

Diaqnostikası

Qarın boşluğunun ümumi rentgenoloji müayinəsində genişlənməmiş gətirici ilgək az hallarda aşkar edilə bilər, lakin başqa səbəblərə görə icra edilən kompüter-tomografik müayinədə genişlənməmiş ilgək görünür. Bəzi hallarda yuxarı həzm traktının kontrast rentgenoloji müayinəsində bariumun genişlənməmiş gətirici ilgəyə keçməsi müəyyən edilir. Venadaxili xolangioqrafiya vasitəsilə kontrast maddənin gətirici ilgəkdə toplanması hesabına onun konturlarını və möhtəviyyətin evakuasiyasının vəziyyətini öyrənmək mümkündür.

Müalicəsi

Bu sindromun cərrahi müalicə ilə aradan qaldırılmasına daha çox üstünlük verilir. Bir neçə müdaxilə növü təklif olunsada, əksər cərrahlar Bilrot-II üsülü ilə rezeksiya icra edilmiş xəstələrdə Y-şəkilli Roux rekonstruksiyasını məsləhət görürlər. Digər daha çox istifadə olunan əməliyyat distal enteroenteroanastomozun icra edilməsi olmuşdur. Lakin bu əməliyyatların sayı əvvəlkinin hesabına xeyli azalmışdır. Qısa gətirici ilgək olan hallarda, bu əməliyyat bütün anastomozun yalnız tam və ətraflı təftişindən sonra icra edilə bilər. Bəzi müəlliflər Y-şəkilli Roux rekonstruksiyasının yanaşı təsirlərindən çəkinmək məqsədilə əvvəlki Bilrot-II üsulu ilə yaradılmış qastroenteroanastomozun kəsilib xaric edilməsi, yeni qastroenteroanastomozun yaradılması və 25 sm distal istiqamətdə Braun tipli enteroenteroanastomozun formalaşdırılması əməliyyatından istifadə etməyi məsləhət görürlər. Gətirici ilgək sindromu dempinq sindromla birlikdə müşahidə olunan hallarda qastroeyunoduodenoplastika adekvat əməliyyat hesab olunur.

APARICI İLGƏK SİNDROMU VƏ ANASTOMOZUN STRİKTURASI

Aparıcı ilgək sindromu mexaniki maneələr nəticəsində meydana çıxır və Bilrot-II üsulu ilə rekonstruksiya zonasında nisbi daralma ilə xarakterizə olunur. Aparıcı ilgəyin hissəvi daralması da ödlü qusma törədir və buna görə də, gətirici ilgək sindromu, qələvi reflüks-qastrit və

əməliyyatdan sonrakı kəskin qastroparez ilə dəyişik salına bilər. Bu sindromun meydana çıxmasına aparıcı ilgəkdə bitişmələr, invaginasiya, gastroenteroanastomoz arxası sahədə daxili yırtıqlar səbəb ola bilər.

Xroniki aparıcı ilgək sindromuna nadir hallarda rast gəlinir. O, anastomozun xroniki strikturası ilə səhv salına və ya onunla birlikdə müşahidə oluna bilər. Xəstələr tez doyma hissindən, bəzi hallarda zəif intensivlikli qusmadan şikayət edirlər. Maraqlı cəhət ondan ibarətdir ki, endoskopik müayinədə endoskop anastomozu keçən hallarda diaqnozu qoymaq çətin olur.

Diaqnostikası

Diaqnostikası çətin, lakin həzm traktının yuxarı şöbələrinin *kontrast rentgenoloji* və *endoskopik* müayinələrinin aparılması faydalı ola bilər. Rentgenoloji müayinə kontrast maddənin aparıcı ilgəyə keçməməsini və ya hissəvi obstruksiya olduqda onun aparıcı ilgəyə nazik axınla keçməsini nümayiş etdirir. Endoskopik müayinədə anastomozun və hər iki ilgəyin kifayət qədər geniş açılması aparıcı ilgək sindromunu inkar edə bilər.

Müalicəsi

Bu pozğunluğun müalicəsi *cərrahi* yolla və əksər hallarda əməliyyatdan sonrakı erkən dövrdə aparılır. İnvaginasiya, bitişmələr və ya retroanastomotik yırtıq aşkar edilən hallarda bu pozğunluğu aradan qaldırmaq mümkündürsə, birincili anastomoz saxlanıla bilər. Lakin əksər hallarda yeni anastomoz yaradılır və nazoqastral zondun xoşagəlməz yanaşı təsirlərindən çəkinmək məqsədilə qastrostomik boru da qoyulur. Bəzi müəlliflər isə Bilrot-II üsulu ilə yeni gastroenteroanastomoz yaratmağı və Braun tipli distal enteroenteroanastomoz qoymağa məsləhət görürlər.

Bəzi müəlliflərin fikrincə, mədə denervasiya olan hallarda anastomozun 1,0-1,5 sm açılması müəyyən müddət keçdikdən sonra normal pəhrizli həyat tərzinə imkan vermək üçün qeyri-adekvat ola bilər. Belə hallarda bariumlı aparılan kontrast rentgenoloji müayinə mədə çıxacağına «nisbi» daralmasını əks etdirir. Əksər xəstələr, xüsusilə mədə boşalmasının radionuklid müayinəsində qastroparez aşkar edilən hallarda prokinetik maddələrlə müalicə alırlar.

Mədənin xroniki atoniyasını mədə çıxacağına obstruksiyasından fərqləndirmək çətin olur. Bu hal xüsusilə anastomozun 1,0 sm-ə qədər daralması olan lakin endoskopik müayinədə açıq olması müəyyən edilən xəstələrə aiddir. Son illər əksər gastroenteroloqlar balon dilatasiyası icra edir və nəticələrin qənaətbəxş olduğunu qeyd edirlər.

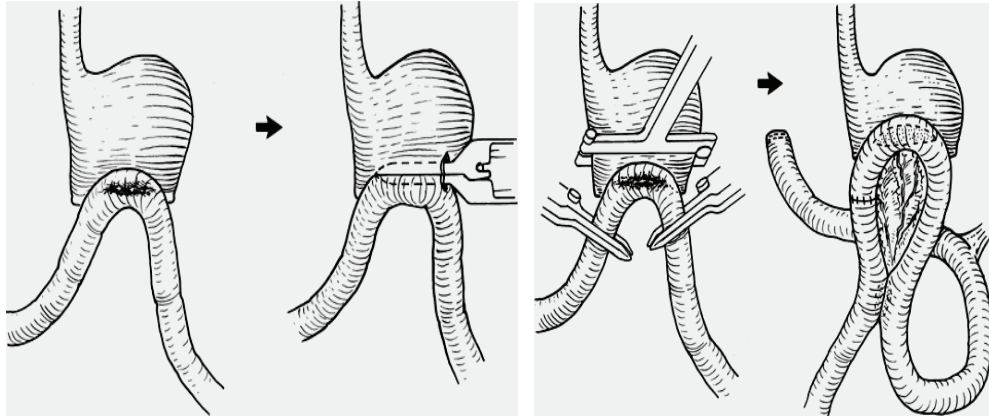
Cərrahi taktika

Anastomozun strikturası olan xəstələrdə cərrahin bir neçə taktiki müdaxilə arasında seçim etməsi mümkündür. İlk əməliyyatdan və rekonstruksiyanın tipindən asılı olaraq daralmış anastomozun təftişi və cərrahi bərpası fərqli ola bilər.

Piloroplastika və vaqotomiya əməliyyatı icra edilmiş olan və sonradan piloroplastikanın strikturası inkişaf edən hallarda yeni piloroplastikaya cəhd etmək və ya standart piloroplastikanı Finney piloroplastikasına çevirmək əksər hallarda müvəffəqiyyətlə nəticələnir. Bəzi müəlliflər qələvi reflüks-qastritin qarşısını almaq məqsədilə mədənin Bilrot-II üsulu ilə distal rezeksiyası və gastroenteroanastomozdan distal tərəfdə Braun tipli enteroenteroanastomozun qoyulmasını məsləhət görürlər. Piloroplastika strikturaya məruz qalan hallarda mədə çıxacağına stenozundan yan keçən gastroenteroanastomozun qoyulması da icra edilə bilər.

Bilrot-I üsulu ilə qoyulmuş anastomozun strikturalarında onikibarmaq bağırsağın proksimal hissəsinin saxlanılan uzunluğu adekvat olan hallarda re-rezeksiya və re-anastomoz adətən daha yaxşı nəticələr verir. Bu mümkün olmayan hallarda isə, mədə çıxacağına daralmasından yan keçən gastroenteroanastomoz əməliyyatı icra edilməlidir.

Bilrot-II üsulu ilə qoyulmuş anastomozun strikturalarında yeni gastroenteroanastomozun qoyulması mümkün olan hallarda GİA tikişqoyan aparatı vasitəsilə yeni gastroenteroanastomoz qoyulur. Bu məqsədlə GİA aparatının yerləşdirilməsi məqsədlə mədə və ilgəklərdən birinin üzərində olmaqla iki kəsik aparılır və ilkin anastomozun qoyulduğu yerdən asılı olaraq distal və ya proksimal tərəfdə yeni anastomoz yaradılır. Bu mümkün olmayan hallarda mədənin re-rezeksiyası və yeni gastroenteroanastomozun və Braun tipli anastomozun qoyulması icra edilə bilər (şəkil 4.47).



Şəkil 4.47 Bilrot-II üsulu ilə qoyulmuş anastomozun stenozunun aradan qadırılması; mədənin re-rezeksiyası və yeni gastroenteroanastomozun və Braun tipli anastomozun qoyulması

GEÇİKMİŞ POSTQASTROREZEKSİON VƏ POSTVAQOTOMİK AĞIRLAŞMALAR

MƏDƏ GÜDÜLÜNÜN XƏRÇƏNGİ

Aparılan çoxsaylı tədqiqat işlərinə əsasən müəyyən edilmişdir ki, mədə rezeksiyasından uzun müddət vaxt keçdikdən sonra mədə güdülündə xərçəngin meydana çıxması hallarına kontrol qrupa nisbətən 4 dəfə çox rast gəlinir. Mədə rezeksiyalarından sonra proksimal mədə güdülündə adenokarsinomanın inkişafının patogenezi tam məlum deyildir. Hipoxlorhidriyanın, qələvi reflüksün, qastrin sekresiyasının azalmasının, eradikasiya olunmamış *H.pylori* infeksiyasının və nitrozlaşmanın mümkün etioloji səbəblər olduğu güman edilir. İlk mədə rezeksiyası əməliyyatından sonra ilk 5 il ərzində aparılan statistik tədqiqatlarda mədə güdülünün həqiqi xərçəngi hallarında artım müşahidə olunmamışdır. Riskin zamandan asılı olması güman edilir, belə ki, mədə rezeksiyasından 20-25 il keçdikdən sonra xərçəngin inkişaf etmə riskinin 4-5 dəfə artdığı və mədə güdülünün xərçəngi hallarına 1-4% hallarda rast gəlinməyi qeyd edilir. Finlandiyada aparılmış tədqiqat işində göstərilir ki, 1948-1954-cü illər ərzində mədə rezeksiyası əməliyyatı keçirmiş və 30 il ərzində nəzarət altında olmuş 285 xəstədə mədə güdülündə xərçəngin inkişafı 2,1% təşkil etmişdir. ABŞ-da mədə rezeksiyası keçirmiş 153 xəstə 14 il ərzində biopsiya da daxil olmaqla ildə ən azı bir dəfə müayinələrdən keçirilmişdir. Xəstələrin 8,4%-də kəskin displaziya aşkar olunmuşdur ki, onların da 54%-də adenokarsinomanın olduğu sübut olunmuşdur. Xərçəng aşkar edilən bütün xəstələrdə total qastrektomiya icra edilmişdir. Mədə güdülünün xərçənginin cərrahi müalicəsi adətən total qastrektomiya və ya ezofaqogastroektomiyanın icra olunmasını tələb edir. Yüksək selektiv vaqotomiya keçirmiş xəstələrdə uzun müddət sonra mədə xərçəngi hallarının artmadığı qeyd edilir.

ÖDDAŞI XƏSTƏLİYİ

Öd daşlarının meydana gəlməsi trunkal vaqotomiya ilə sıx əlaqədardır. Trunkal vaqotomiya icra edildikdən sonra mədə kimi öd yolları da denervasiyaya uğrayır və stazla nəticələnir ki, bu da daşın formalaşmasında mühüm rol oynayır. Simptomatik öd daşı olan xəstələrdə xolesistektomiya göstərişdir. Bu isə öz növbəsində ödlü qusma və postvaqotomik ishal kimi postqastrorezeksion və postvaqotomik sindromların meydana çıxmasına və ya onların pisləşməsinə səbəb ola bilər.

ZOLLİNGER-ELLİSON SİNDROMU

İlk dəfə *Zollinger və Ellison* 1955-ci ildə mədəaltı vəzinin adacıq hüceyrələrinin şişi və mədə turşusunun hipersekresiyası olan iki xəstədə acı bağırsaqda qeyri-adi peptik xoranın olmasını qeyd etmişlər. Vaqotomiya, antrumektomiya və mədə rezeksiyasından sonra bu xəstələrdə tədricən residiv peptik xoralar inkişaf etmiş və simptomları aradan qaldırmaq üçün qastrektomiya icra edilmişdir. Onlar apardıqları müşahidələrə əsasən belə qənaətə gəlmişlər ki, peptik xora diatezinin səbəbi mədəaltı vəzidəki şişdir. Artıq hal-hazırda məlumdur ki, Zollinger-Ellison sindromu *gastrinoma* adlanan və çoxlu miqdarda gastrin hasil edən mədəaltı vəzinin və ya onikibarmaq bağırsağın neyroendokrin şişləri hesabına meydana çıxır.

Epidemiologiyası

Zollinger-Ellison sindromunun həqiqi rastgəlmə tezliyi və yayılması dəqiq məlum deyildir. Peptik xora xəstəliyi olan xəstələr arasında onun rastgəlmə tezliyinin 0,1-1% arasında dəyişdiyi qeyd edilir. Klinik təzahürlərinin heterogenliyi, turşu-peptik xəstəliyin proton nasosu inhibitorları ilə müalicəsinin geniş yayılması və lal gedişata malik mədəaltı vəz şişlərinin olması Zollinger-Ellison sindromunun rastgəlmə tezliyini və onun yayılmasını dəqiq təyin etməyə imkan verməyən amillərdən hesab olunur. Xəstəlik təsadüf edilən şəxslərin yaş intervalı 7-90 arasında dəyişir və əksər xəstələrdə 30-50 yaş arasında təyin edilir. Kişilərdə qadınlara nisbətən daha çox rast gəlinir və bu nisbət 2:1-dən 3:2-yə qədər dəyişir.

Zollinger-Ellison sindromu sporadik (80% hallarda) və ailəvi (20% hallarda) olmaqla iki qrupa bölünür. Ailəvi formalı gastrinomalar I tip çoxsaylı endokrin neoplaziya (multiple endocrine neoplasia type I (MEN-I)) ilə müşayiət olunur ki, sonuncuya da onikibarmaq bağırsaq və ya mədəaltı vəzinin neyroendokrin şişləri ilə yanaşı birincili hiperparatireoidizm və hipofizin şişləri də daxil olur. Sporadik gastrinomalar əksər hallarda özlərini maliqnant şişlər kimi aparır. MEN-I tiplə müşayiət olunan Zollinger-Ellison şişləri sporadik şişlərə nisbətən daha erkən yaşlarda meydana çıxır və bəzi tədqiqatçılara görə, daha xoşxassəli gedişatla xarakterizə olunur.

Patofiziologiyası

Qeyri beta-hüceyrəli endokrin şişlərdən gastrinin nəzarətsiz sekresiyası nəticəsində mədənin turşu hipersekresiyası və ikincili kəskin peptik xora diatezi Zollinger-Ellison sindromuna gətirib çıxaran əsas amillərdir. Gastrinomaya «adacıq hüceyrələrinin şişi» kimi baxılmasına baxmayaraq, gastrin hasil edən neoplastik mədəaltı vəzi hüceyrələrinin Langerhans adacıqları hüceyrələrindən deyil, axacaq epitelindən əmələ gəldiyi güman edilir. Normada yaşlılarda mədəaltı vəzi gastrin sekresiya etmir, lakin dölün mədəaltı vəzində çoxlu miqdarda bu peptidə rast gəlinir. Doğuşdan sonra gastrin hasil edən hüceyrələr itir və Zollinger-Ellison sindromunda təsadüf edilən xoşxassəli və ya maliqnant şişlər istisna olmaqla ona bir daha rast gəlinmir. Orqanizmin tənzimləyici mexanizmlərinə tabe olmadan endokrin şişlərdən sekresiya nəticəsində yaranan hiperqastrinemiya iki sinergik təsir törədir: mədənin parietal hüceyrələrindən turşu sekresiyasının artması və hiperqastrinemiya nəticəsində parietal

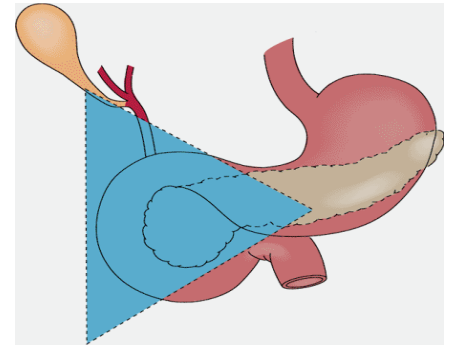
hüceyrələrin sayının artması. Mədədə həddən artıq turşu sekresiyası qastrinoma sindromunun klinik təzahürlərinin (turşu-peptik xəstəliyi və ishal) meydana çıxması ilə nəticələnir.

Mədəaltı vəzidə, yoğun bağırsaqda və ya süd vəzində meydana çıxan əksər maliqnant xəstəliklərin əksinə olaraq, qastrinomalar *ras*, *myc*, *fos* və *src* və ya *p53* şiş supressor genlər kimi klassik onkogenlərdə pozğunluqla müşayiət olunmur. Bu müşahidələrə baxmayaraq tədqiqatlara əsasən müəyyən edilmişdir ki, mədə-bağırsaq sisteminin sporadik neyroendokrin şişlərinin 16-40%-də MEN-I genində mutasiyalara rast gəlinir. Bu *11q13* xromosomunda aşkar edilən 10-ekson genidir.

Şişin lokalizasiyası

Qastrinomalar 80%-dən çox hallarda «*gastrinoma üçbucağı*» kimi tanınan anatomik zonada yerləşir (şəkil 4.48). Bu üçbucağın sərhədlərini yuxarıda öd kisəsi axarının ümumi öd axarı ilə birləşdiyi yer, aşağıda onikibarmaq bağırsağın ikinci və üçüncü hissələrinin birləşdiyi yer, içəri tərəfdən isə mədəaltı vəz boynunun cismi ilə birləşdiyi yer təşkil edir. Ən çox rast gəlinən mədəaltı vəzidən kənar yerləşməyə onikibarmaq bağırsaq daxildir. Belə ki, mədəaltı vəzidən kənar yerdə yerləşən qastrinomaların 40-50%-i onikibarmaq bağırsağın payına düşür. Ən az rast gəlinən digər zonalara (10%) mədə, sümüklər, yumurtalıqlar, qaraciyər, ürək və limfa düyünləri daxildir. Qastrinomaların 50%-dən çoxunun bədxassəli olduğu güman edilir. Qan plazmasında qastrinin səviyyəsinin erkən qiymətləndirilməsi və diaqnostik laparotomiyalar nəticəsində əməliyyat vaxtı metastazların rastgəlmə tezliyi azalmışdır. Bununla belə, hələ də diaqnoz qoyularkən xəstələrin 30-55%-də artıq çoxsaylı şişlərin və ya metastazların olması aşkar edilir.

Qastrinomalarda şiş hüceyrələrinin morfoloqiyası heterogendir. Qastrin hasil edən hüceyrələr adətən yaxşı diferensasiya etmiş olur və endokrin şişlərə xarakterik olan histoloji markerlərə malikdir; bunlara aşağıdakılar daxildir: xromoqranin, neyron-spesifik enolaza və tirozin-hidroksilaza. Qastrinomalar digər endokrin şişlərlə birlikdə rast gəlingəndə, qastrinlə yanaşı somatostatin, pankreatik polipeptid, adrenokortikotrop hormon və vazoaaktiv intestinal peptid (VIP) kimi digər neyroendokrin peptidlərin də artması müəyyən edilə bilər.



Şəkil 4.48. Qastrinoma üçbucağı

Klinik təzahürləri

Zollinger-Ellison sindromunun klinik təzahürləri mədədə artıq miqdarda turşu sekresiyası ilə əlaqədardır; ən çox rast gəlinən simptomlara epigastral nahiyədə ağrı, ishal, davamlı mədə qıçırması və disfagiya daxildir.

Qastrinomalı xəstələrin 90%-dən çoxunda xəstəlik dövründə həzm traktının yuxarı şöbələrində xora inkişaf edir. Bu zaman meydana çıxan simptomlar xoşxassəli peptik xoranın simptomlarından fərqlənir, lakin onlar əksər hallarda standart müalicəyə pis cavab verirlər. Xoşxassəli peptik xoralarda olduğu kimi, Zollinger-Ellison sindromu olan xəstələrdə də xoralar əsasən onikibarmaq bağırsağın soğanaq hissəsində (75%) meydana çıxır və adətən tək olur. Lakin qastrinomalı xəstələrdə xora onikibarmaq bağırsağın ikinci, üçüncü və dördüncü hissələrində (14%), eləcə də acı bağırsaqda da (11%) əmələ gələ bilər. Xoranın diametri adətən 1 sm-dən kiçik olur, lakin bəzən gıqant zədələnmələrlə də özünü göstərə bilər. Peptik xora xəstəliyi standart konservativ müalicəyə rezistentdir. Mədənin rezeksiyasından sonra residivin meydana çıxması, xoralı xəstələrdə ishal, stenoz, perforasiya və ya qanaxma kimi ağırlaşmalarla təzahür edən peptik xora xəstəliyi Zollinger-Ellison sindromunun olmasına şübhə oyatmalıdır. Zollinger-Ellison sindromu olan xəstələrin təxminən 2/3-də turşu reflüksü nəticəsində qida borusu simptomları aşkar edilir. Qida borusunda aşkar edilən pozğunluq yüngül dərəcəli ezofagitdən striktura və ya Barret qida borusu ilə ağırlaşmış ağır dərəcəli ezofagitə qədər ola bilər.

Zollinger-Ellison sindromunun digər xarakterik xüsusiyyəti *ishalın* olmasıdır. O, xəstələrin yarısından çoxunda aşkar edilir. Uzun illər diaqnozun qoyulmasına mane olmaqla yanaşı ona peptik xora olmayan hallarda da təsadüf olunur.

İshalın patogenezinin multifaktorial olması güman edilir, lakin fasiləsiz nazoqastral aspirasiya və ya turşu sekresiyasının tormozlanması sayəsində onun turşudan asılı olması da qeyd edilir. İshalla əlaqədar olan digər xüsusiyyətlərə steatoreya və həzm pozğunluğu aiddir. Bu onikibarmaq bağırsağa çoxlu miqdarda turşunun keçməsi nəticəsində onun pH-nın azalması və mədəaltı vəzi fermentlərinin inaktivasiyası ilə əlaqədardır. Nazik bağırsaqda pH-ın aşağı olması onun selikli qişasının zədələnməsinə və malabsorbsiyaya səbəb ola bilər. Öd turşuları turşu tərkibli möhtəviyyatda pis həll olurlar. Buna görə də Zollinger-Ellison sindromunda mitsellərin formalaşması azalır, nəticədə B₁₂ vitamininin, eləcə də lipidlərdə həll olan digər nutrient və vitaminlərin sorulmasında pozğunluq meydana çıxır. Bundan əlavə, qan plazmasında gastrinin səviyyəsi yüksək olan hallarda, gastrinin özünün də nazik bağırsaqda kaliumun sekresiyasını artırması və eyni zamanda natriumun və suyun sorulmasını azaltması mümkündür ki, bu da sekretor ishala gətirib çıxara bilər. Zollinger-Ellison sindromunda sekretor ishal qastrindən əlavə vazoaaktiv intestinal peptid kimi digər hormonların sekresiyası ilə də əlaqədar ola bilər.

Qastrinomalı xəstələrin 25%-də MEN-I sindromu olur. Bu autosom-dominant genetik pozğunluqda birincili zədələnən orqanlara qalxanabənzər ətraf vəzilər, mədəaltı vəzi, hipofiz və az hallarda isə böyrəküstü vəzinin qabıq maddəsi və qalxanabənzər vəzi daxildir. Hiperparatireoidizm və MEN-I-in erkən əlamətlərini istisna etmək üçün oral kalsiuma toleranlıq testindən istifadə oluna bilər. Zollinger-Ellison sindromu və MEN-I olan xəstələrdə aşkar edilən mədə turşusunun hipersekretor vəziyyəti ilə hiperparatireoidizm və onunla əlaqədar olan hiperkalsiemiya arasında birbaşa əlaqə vardır. Sağlam şəxslərdə vena daxilinə kalsiumun yeridilməsi mədədə turşu hipersekresiyası törədir. Kalsiumun *in vivo* və *in vitro* şəraitdə bu şişlərdən gastrinin sekresiyasını stimula etdiyi müəyyən edilmişdir. Bundan əlavə, qastrinomalarda kalsiuma həssas reseptorlar vardır ki, bununla da şişlərdə kalsiumun gastrin sekresiyasını artırmaq mexanizmi izah olunur. Tədqiqatlara əsasən müəyyən edilmişdir ki, paratireoidektomiya vasitəsilə hiperkalsiemiyanın aradan qaldırılması MEN-I-lə birlikdə qastrinoma olan xəstələrdə bazal turşu sekresiyasını və qan plazmasında gastrinin acqarına konsentrasiyasını da azaldır.

Sekretor endokrin şiş diaqnozu qoyulduqda MEN-I xəstələrdə digər endokrinopatiyalara görə diqqətli müayinələr aparılmalıdır. Hərtərəfli tibbi və ailə anamnezi toplanmalıdır. Diaqnostik müayinələrə görmə sahəsinin qiymətləndirilməsi, qanda qlükozanın səviyyəsinin, qan plazmasında kalsiumun və prolaktinin səviyyəsinin təyini daxil edilməlidir. Əgər hipofizin zədələnməsinə şübhə olarsa, başın kompüter-tomografik və ya maqnit rezonans təsvirləri əldə edilməlidir.

Diaqnostika və diferensial diaqnostikası

Klinik müşahidələrə əsasən müəyyən edilmişdir ki, əksər hallarda Zollinger-Ellison sindromu diaqnozu erkən dövrdə qoyula bilmir. Əksər müşahidələrdə ilk simptomların təzahür etdiyi vaxtdan diaqnoz qoyulana qədər keçən müddət orta hesabla 6 il təşkil edir. Bu bir neçə səbəbdən gecikə bilər.

Birincisi, artıq miqdarda gastrin sekresiyası Zollinger-Ellison sindromunun əsas əlaməti olmasına baxmayaraq, digər xəstəlik və ya klinik hallarda da hiperqastrinemiyə meydana çıxma bilər və o, artıq miqdarda turşu sekresiyası və xoranın formalaşmasına gətirib çıxarmaya bilər.

İkincisi, klinik, endoskopik, radioloji və biokimyəvi tapıntılarda çatmamazlıqar Zollinger - Ellison sindromu diaqnozunu istisna edə bilər. Buna görə də birincili hiperparatireoidizm və nefrolitiaz və ya ailəvi çoxsaylı endokrin neoplaziya (MEN-I) anamnezi olan bütün xəstələrdə Zollinger-Ellison sindromunun olma ehtimalı yaddan çıxarılmamalıdır. Zollinger-Ellison sindromu plazmada acqarına gastrinin səviyyəsinin bazal turşu sekresiyasının artması ilə

birlikdə rast gəlinməsinə əsasən dəqiqliklə təyin edilə bilər. Diaqnoz əlavə olaraq *sekretin stimulyasiya testindən* istifadə etməklə tam təsdiqlənə bilər.

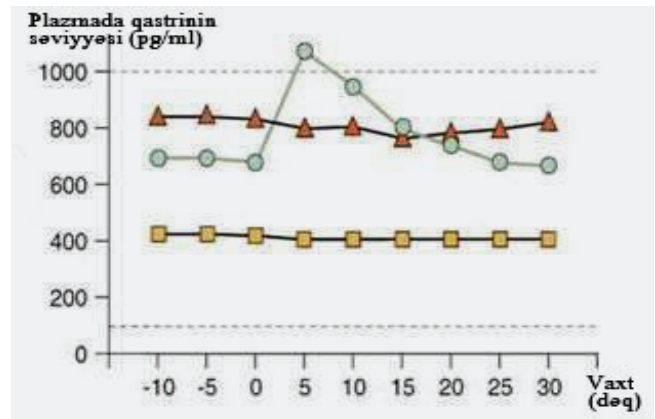
Sağlam şəxslərdə və adi peptik xoralarda onun acqarına səviyyəsi adətən 150 pg/ml-dən aşağı olur. Zollinger-Ellison sindromu olan xəstələrdə hiperqastrinemiyanın dərəcəsi geniş diapazonda dəyişir. Qastrinoması olan bütün xəstələrdə acqarına qastrinin səviyyəsi 150 pg/ml-dən yüksək olur; bəzi xəstələrdə 100 000 pg/ml-ə qədər yüksələ bilər. Bu müayinə aparılmazdan 3-7 gün əvvəl qəbul edilən bütün antisekretor maddələrin (məsələn H₂-blokatorlar, omeprazol) qəbulu dayandırılmalıdır, belə ki, onların turşu sekresiyasını azaltması plazmada qastrinin səviyyəsinin artması ilə nəticələnir. *Helicobacter pylori* infeksiyası və peptik xorası olan əksər xəstələrdə hiperqastrinemiya və mədə turşusunun hipersekresiyası inkişaf edir ki, bu da Zollinger-Ellison sindromunun biokimyəvi mənzərəsini əks etdirə bilər. Buna görə də, qastrinoma diaqnozuna şübhə olan hallarda, ilk növbədə peptik xorası olan xəstələrdə *Helicobacter pylori* infeksiyasının olması araşdırılmalı və əgər tapılsa eradikasiya olunmalıdır. Yalnız bundan sonra lazımi testlər icra edilməlidir. Nisbətən az istifadə olunan provakasion testlərdən biri *kalsiumun infuziyası testidir*. Qastrinoması olan xəstələrin 80%-dən çoxunda kalsium infuziyasından sonra ilk 3 saat ərzində qastrinin səviyyəsi 400 pg/ml-dən çox yüksəlir. Kalsiumun venadaxili köçürülməsinin yanaşı təsirləri olduğundan ondan sekretinə nisbətən az istifadə olunur.

Mədə mənşəli hiperqastrinemiyanı (G hüceyrələrin hiperplaziyası və ya hiperfunksiyası) Zollinger-Ellison sindromundan (mədəaltı vəz mənşəli qastrinoma) fərqləndirmək üçün *standart qidalanma testindən* də istifadə oluna bilər. Zollinger-Ellison sindromu olan xəstələrdə qidalanmaya cavab olaraq plazma qastrininin səviyyəsi 50%-dən az yüksəlir. Plazma qastrininin səviyyəsinin 100% və daha çox yüksəlməsi G-hüceyrələrin hiperfunksiyası və ya hiperplaziyası üçün xarakterikdir. Lakin *Frucht* və əməkdaşları qeyd edirlər ki, Zollinger-Ellison sindromu olan xəstələrin təxminən 50%-də qastrinin səviyyəsinin 50%-dən çox yüksəlməsi də mümkündür.

Qeyd etmək lazımdır ki, böyrək çatışmazlığı, bədxassəli anemiya və ya atrofik qastriti olan xəstələrdə qastrinin acqarına səviyyəsi 10000 pg/ml-ə qədər yüksələ bilər, ona görə də Zollinger-Ellison sindromu diaqnozunu qoymaq üçün əlavə olaraq bazal turşu sekresiyasının səviyyəsi də öyrənilməlidir. Bazal turşu sekresiyasının 15 mEq/saat-dan çox olması, mədənin cərrahi əməliyyatını keçirmiş xəstələrdə isə 5 mEq/saat-dan yüksək olması diaqnozu təsdiq edir.

Hiperqastrinemiyanın ən çox rast gəlinən səbəblərindən biri də atrofik qastritlərdir. Qastrin sekresiyasının əsas inhibitoru mədə turşusunun sekresiyasıdır. Onun olmaması pernisiyoz anemiyada olduğu kimi G-hüceyrələr tərəfindən tormozlanmayan qastrin sekresiyası və antral G-hüceyrələrin hiperplaziyası ilə nəticələnir. Pernisiyoz anemiyası olan xəstələrin 75%-nə qədərində hiperqastrinemiya aşkar edilir. Bu xəstələrdə qastrinin plazmadakı səviyyəsi qastrinomada aşkar edilən həddə—1000 pg/ml-ə yaxınlaşa bilər.

Digər iki klinik vəziyyətə xroniki atrofik qastrit və mədə xərçəngi daxildir ki, onlar da hipoxlorhidriya və ya axlorhidriya və hiperqastrinemiya ilə müşayiət olunur. Hiperqastrinemiyanın müxtəlif səbəbləri arasında diferensasiya aparmaq məqsədilə sekretinlə provakasion testdən istifadə oluna bilər. Sekretinlə provakasiya testinin həssaslığı 85% təşkil etdiyindən, o seçim test kimi qəbul edilir. Sekretin az sayda sağlam şəxslərdə və adi duodenal



Şəkil 4.49. Üçbucaqlar atrofik qastriti olan xəstələrdə, kvadratlar mədə çıxacağıının stenozu olan xəstələrdə, dairələr isə qastrinomalı xəstələrdə testin nəticələrini göstərir

xorası olan xəstələrdə plazmada qastrinin səviyyəsini yüksəldə bilir. Lakin axlorhidriyalı xəstələrdə buna nadir hallarda nail olunur. Sekretinin endokrin mənşəli şişlərdən qastrinin sekresiyasını stimule etmə mexanizmi hələlik tam müəyyənləşdirilməmiş qalır. Bu testi icra edərkən 2-U/kq sekretin porsiyalarla vena daxilinə yeridilir, qastrinin səviyyəsi acqarına, inyeksiyadan əvvəl və inyeksiyadan sonra 2, 5, 10 və 15 dəq sonra öyrənilir. Sekretin yeridildikdən sonra qastrinin səviyyəsində yüksəlmə 200 pg/ml olarsa, diaqnoz təsdiqlənə bilər (*şəkil 4.49*). Bir çox neyroendokrin hüceyrələrdə qlükoprotein—xromoqranin A aşkar edildiyindən ondan neyroendokrin şişlər üçün histoloji və seroloji marker kimi istifadə oluna bilər. Plazma qastrini və xromoqranin A qastrinoma üçün həssas indikator hesab olunmasına baxmayaraq sonuncunun spesifikliyi nisbətən aşağıdır (67%). Bununla belə, markerlərin heç biri şişin böyüməsi və yayılması ilə korrelyasiya olunmur.

Topik diaqnostikasi. Zollinger-Ellison sindromu olan xəstələrdə şişin əməliyyatını lokalizasiyasının öyrənilməsi çətin problemlərdən olaraq qalmaqdadır. Heç bir təsvir və lokal müayinə üsulu ayrılıqda şişi aydın təyin etməyə imkan vermir. Əməliyyatı müayinə metodlarına ultrasəs müayinəsi, kompüter-tomoqrafiya, maqnit-rezonans təsvirlər və selektiv angiografiya daxildir. Qastrinin səviyyəsinin öyrənilməsi üçün portal venadan nümunələrin götürülməsi, intra-arterial sekretin yeritməklə bərabər, həm də qastrinin səviyyəsini təyin etmək məqsədilə qaraciyər venasından nümunələr götürmək kimi bir çox invaziv metodlar funksional lokalizasiyanın mədəaltı vəzi zonasında olduğunu təyin etməyə imkan verir. Zollinger-Ellison sindromunu təyin edərkən lokalizasiyanı müəyyənləşdirməyə yönələn qeyri-invaziv müayinə metodları 40% hallarda səhvə yol verə bilər.

İlk istifadə olunan müayinə metodu kimi, USM-in həssaslığı 30%-dən yüksək deyildir, lakin onun spesifikliyi 92%-ə yaxınlaşır. Kompüter-tomoqrafiyanın dəqiqliyi şişin ölçülərindən asılıdır. Ölçüsü 1 sm-dən kiçik olan şişlər nadir hallarda ayırd edilir. 1-3 sm ölçüsündə olan şişlər isə 30% hallarda görünür. KT 3 sm-dən böyük olan bütün birincili şişləri və metastazları təyin edə bilər. Onun vasitəsilə mədəaltı vəzidə yerləşən qastrinomaların təxminən 80%-i və ekstrahepatik qastrinomaların isə 35%-i təyin edilə bilər. Maqnit-rezonans təsvirlər (MRT) kiçik ölçülü şişlərin, xüsusilə qaraciyər metastazlarının ayırd edilməsində faydalı üsul ola bilər. O, həmçinin qaraciyər metastazlarının xoşxassəli hemangiomadan ayırd edilməsində faydalı müayinə üsuludur.

İn-DTPA-dFe oktreotidi vasitəsilə somatostatin reseptorlarının sintoqrafiyası (SRS) ilk dəfə 1993-cü ildə təklif olunmuşdur. Həm birincili, həm də metastatik qastrinomaların lokalizasiyasının təyin edilməsində o, seçim təsvir üsulu kimi təqdim edilir. Radioaktiv somatostatin analoqu əksər qastrinomalarda aşkar edilən II tip somatostatin reseptorlarına yüksək birləşmə qabiliyyətinə malikdir. Şişlərin 90%-i bu üsulla təyin edilə bilər, onun spesifikliyi isə 100%-ə yaxınlaşır. Qastrinomaların lokalizasiyasının təyində endoskopik ultrasəs yeni metod hesab olunur. O, nisbi invaziv metod olub, yüksək tezlikli ultrasəs datçiklərindən istifadə etməklə qastrinoma üçbucağında və qaraciyərdə kiçik ölçülü şişlərin təyin edilməsində mühüm rol oynayır. O, insulinoma kimi mədəaltı vəzinin adacıq hüceyrələrinin şişlərini təyin etmək üçün müvəffəqiyyətlə istifadə olunur. Onun çatışmayan cəhəti normal limfa düyünlərini şişdən çətin diferensasiya etməsidir. Çünki onlar oxşar ultrasəs görünüşünə malikdirlər.

Müalicəsi

Zollinger-Ellison sindromu olan xəstələrin müalicəsi zamanı iki istiqamətdə aparılan müalicənin nəzərə alınması vacibdir: mədə turşusunun hipersekresiyasına nəzarət və maliqnant şişin müalicəsi.

Son vaxtlara qədər Zollinger-Ellison sindromu olan xəstələrdə potensial letal xora xəstəliyinin alternativ müalicə üsulu sayılan qastrektomiya əməliyyatından istifadə olunur və şişin xaric edilməsinə az əhəmiyyət verilir, çünki, bu xəstələrin əksəriyyəti şişlə əlaqədar olan problemlər meydana çıxmazdan xeyli əvvəl xoranın ağırlaşmalarından ölürdülər.

H₂-histamin blokatorları və proton nasosu inhibitorları kimi yüksək effektiv antisekretor müalicənin mümkün olması peptik xora xəstəliyinin ağırlaşmalarına görə ölüm faizinin əhəmiyyətli dərəcədə azalmasına gətirib çıxardı. Belə müalicə şəraitində aydın oldu ki, Zollinger-Ellison sindromu olan xəstələrdə ağırlaşmaların və ölümün əsas səbəbi metastazların geniş yayılmasıdır; beləliklə şişin erkən təyini və onun xaric edilməsinin vacibliyi ön plana çıxdı.

Konservativ müalicəsi

Zollinger-Ellison sindromunun konservativ müalicəsində əsas məqsəd turşu sekresiyasının azaldılmasından ibarətdir. H₂-histamin blokatorlarının hazırlanması bu məqsədə çatmaq istiqamətində böyük sıçrayış oldu. Bu qrup preparatların ilk nümayəndəsi—simetidin Zollinger-Ellison sindromu olan xəstələrin 80%-dən çoxunda turşu hipersekresiyasını effektiv olaraq aradan qaldıraraq xoranın sağalmasına nail olmağa imkan verdi. Lakin müəyyən müddət keçdikdən sonra bu xəstələrdə preparatın qəbulu və dozasının progressiv yüksəldilməsi tələb olunur.

H₂-histamin blokatorlarının qastrinomalı xəstələrdə effektiv təsirinə baxmayaraq, sonralar hazırlanan yeni dərman preparatları—proton nasosu inhibitorları da Zollinger-Ellison sindromunun müalicəsində mühüm rol oynamağa başladı. Bu qrup dərmanların ilk nümayəndəsinin—omeprazolun turşu sekresiyasını tormozlayaraq dispeptik əlamətləri azaltması və həmçinin qastrinomalı xəstələrdə xoranın sağalmasına gətirib çıxarması müəyyən edilmişdir.

Erkən tədqiqatlarda qastrinomalı xəstələrdə turşu sekresiyasını effektiv azaltmaq üçün omeprazolun dozasının adi peptik xorada istifadə olunan dozaya nisbətən çox yüksək olduğu qeyd edilirdi. Lakin Metz və əməkdaşları apardıqları tədqiqatlara əsasən belə güman edirlər ki, omeprazolun hazırda məsləhət görülən saxlayıcı dozası (60 mg/sutka) çox yüksəkdir. Onlar omeprazolun dozasının tədricən azaldılmasını təklif edirlər. Lakin bu əksər müəlliflər tərəfindən qəbul edilmir. 10 ildən artıq qastrinoma anamnezi olan xəstələrin müalicəsində lansoprazolun da zərərsiz və effektiv olması sübut edilmişdir. H₂-histamin blokatorları ilə müqayisədə proton nasosu inhibitorlarının qəbulu zamanı taxifilaksiyaya az rast gəlinir. Vena daxilinə yeridilən pantoprazol formulunun əldə edilməsi Zollinger-Ellison sindromunun müalicəsində onun daha effektiv olacağını ümid etməyə imkan verir.

Cərrahi müalicəsi

Güclü antisekretor maddələr hazırlanana qədərki dövrdə qastrinomalı xəstələrdə seçim müalicə üsulu qastrektomiya idi. İlkin dövrdə operativ ölüm faizinin çox yüksək olmasına baxmayaraq (15-20%) qastrektomiya daha çox yaşama müddətini təmin edən müalicə idi. Klinik təcrübənin artması və erkən diaqnostik testlərin inkişaf etdirilməsi ilə əlaqədar olaraq ölüm faizi 5%-ə qədər azalmışdır. Lakin ən yeni antisekretor dərman preparatlarının istifadəsi qastrektomiyaya tələbatı xeyli azaltdı və hal-hazırda yalnız qeyri-rezektabel qastrinomaları olan və aqressiv konservativ müalicələr effekt verməyən və ya bu preparatların oral qəbulu mümkün olmayan az sayda xəstələrdə qastrektomiya göstərişdir.

Yuxarıda qeyd etdiyimiz kimi MEN-I olan xəstələrdə hiperkalsiemiyanın aşkar edilməsi konservativ müalicəyə davamlı olan mədə turşusunun hipersekresiyası ilə müşayiət oluna bilər. Əvvəllər aparılmış bəzi tədqiqat işlərində bazal turşu sekresiyası və plazmada qastrinin acqarına səviyyəsinin azaldılmasına əlavə olaraq paratireoidektomiyanın icra edilməsinin H₂-histamin blokatorları ilə müalicəni daha da yaxşılaşdırdığı qeyd edilir. Proton nasosu inhibitorlarının klinik təbabətə tətbiqi bu əməliyyatın icrasını lazımsız etməsinə baxmayaraq qastrinoma ilə birlikdə MEN-I və hiperparatireoidizm olan xəstələrin müalicəsində paratireoidektomiya lazımı cərrahi müalicə kimi istifadə oluna bilər.

Hazırda Zollinger-Ellison sindromunun müalicəsi məqsədilə müvafiq cərrahi yanaşma şişin xaric edilməsindən ibarətdir. İlk dövrlərdə aparılan araşdırmalarda şişin rezeksiyasından sonra

yalnız 10%-ə qədər xəstələrdə lazımi müalicənin əldə edilməsi qeyd edilsə də, hazırkı dövrdə aparılan tədqiqat işləri göstərir ki, 30%-dən çox hallarda lazımi müalicə mümkündür.

MEN-I-lə müşayiət olunan qastrinomalı xəstələr cərrah üçün xüsusilə çətin problemlərdən hesab olunur. MEN-I sindromunda şişlərin mədəaltı vəzidən kənarında yerləşməsi və multisentrik təbiətə malik olması kurativ rezeksiyanı mümkünsüz edir. Bəzi müəlliflər qaraciyərdə metastaz əlamətləri olmayan bütün xəstələrdə duodenotomiya zamanı aşkar edilən bütün duodenal zədələnmələri xaric etməyi, mədəaltı vəzinin başında aşkar edilən bütün şişləri enukleasiya etməyi və distal pankreatektomiyayı məsləhət görürlər. Belə müdaxilədə məqsəd potensial müalicə effekti əldə etmək və mədəaltı vəzidə növbəti şişlərin inkişafının qarşısını almaqdır.

Əgər əməliyyatı dövrə tək şiş aşkar edilərsə, onun cərrahi rezeksiyasına cəhd edilməlidir, çünki onların daha böyük ölçülərə çatması metastazlarla müşayiət olunur. MEN-I-lə müşayiət olunan Zollinger-Ellison sindromlu xəstələrin təxminən 80%-də onikibarmaq bağırsağın zədələnməsi aşkar edilir. MEN-I-lə müşayiət olunan qastrinomalı xəstələrdə də şişin cərrahi rezeksiyası icra olunmalıdır.

Zollinger-Ellison sindromunun cərrahi müalicəsi bütün mədəaltı vəzinin, onikibarmaq bağırsağın (duodenotomiya) və ətraf zonanın diqqətli mobilizasiyasını və təftişini tələb edir. Mədəaltı vəzinin başı nahiyəsində aşkar edilən istənilən şiş enukleasiya, digər istənilən yerdə lokalizasiya olunan şişlər isə ehtiyatla rezeksiya olunmalıdır. Əməliyyat zamanı şiş tapılmayan hallarda distal pankreatektomiyadan çəkinmək lazımdır, çünki, qastrinomalar 80%-dən çox hallarda qastrinoma üçbucağında yerləşir. Əgər şiş mədəaltı vəzinin başında aşkar edilərsə, *Whipple* əməliyyatı ehtiyatla məsləhət görülməlidir, belə ki, əməliyyatın ölüm faizi onun potensial faydasından yüksək ola bilər.

Metastaz vermiş qastrinomanın müalicəsi

Qastrinomalı xəstələrin təxminən 25-40%-də metastazlar aşkar edilir və hazırda bu xəstəlikdən ölümün əsas səbəbi hesab olunur. Zollinger-Ellison sindromunda şiş əleyhinə kimyəvi terapiyanın faydası çox aşağıdır. Streptozotosin, 5-flüorurasil (5-FU) və doksorubisinlə (adriamisin) kombinə olunmuş müalicənin daha yaxşı nəticə verdiyi sübut edilmişdir. Qeyd etmək lazımdır ki, qastrinomanın kimyəvi terapiyaya cavab verməsi şişin hüceyrə tipindən asılı olaraq dəyişə bilər.

Qaraciyərə metastaz vermiş neyroendokrin şişlərdə təklif olunan digər müalicə üsulu qaraciyər arteriyasının embollaşdırılmasıdır. *Ruzniewski* və əməkdaşları 24 xəstədə (onlardan yalnız 5-də qastrinoma vardır) doksorubisinlə kimyəvi embollaşdırmadan istifadə etməklə onun effektivliyini öyrənmişdir. 3 xəstədə şişin stabilləşdiyi müşahidə olunmuşdur. Daha sonra *Moertel* və əməkdaşları 111 xəstəni (karsinoid və mədəaltı vəzinin endokrin şişləri) sistemli kimyəvi terapiya ilə yanaşı kimyəvi embollaşdırmadan da istifadə etməklə müalicə etmiş və 80% xəstələrdə cavab reaksiyası əldə etmişlər. Az sayda məlumatlar əldə edildiyindən və qaraciyər arteriyasının embollaşdırılmasının qarında ağrılar, hərərət, ürəkbulanma, qusma və hətta ölüm kimi potensial ağırlaşmalarla müşayiət olunduğundan, qastrinomalı xəstələrdə bu müalicə üsulundan istifadə məsləhət görülmür.

Proqnozu

Zollinger-Ellison şişləri klinik xarakteristikasından asılı olaraq xoşxassəli və bədxassəli kimi təsnif oluna bilər. Qastrinomalı xəstələrdə bu klinik xarakteristikalardan şişin həcmi və onun böyümə sürəti ən vacib proqnostik göstəricilər sayılır. *Maton* və *əməkdaşlarının* verdiyi məlumata görə qastrinomalı xəstələrin 5-illik yaşama müddəti 62% və 75% arasında, 10-illik yaşama müddəti isə 47% və 53% arasında dəyişir. Şişin natamam rezeksiyası icra edilmiş xəstələrdə 5- və 10-illik yaşama müddətləri müvafiq olaraq 43% və 25% təşkil edir.

MƏDƏNİN BURULMASI

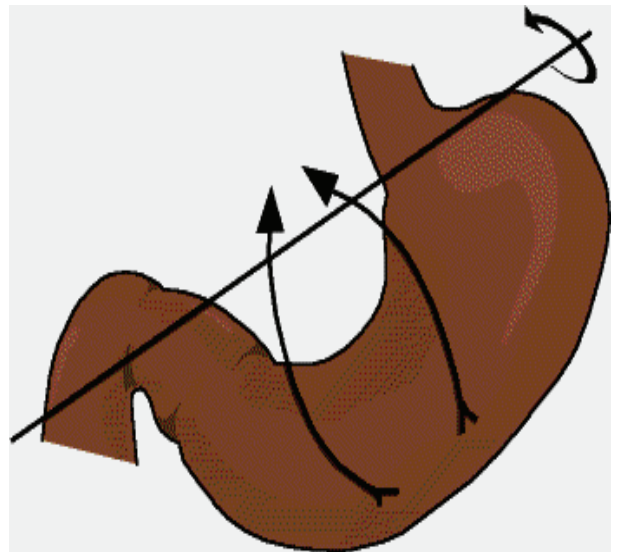
Kəskin mədə burulmasından ölüm hadisəsi 1866-cı ildə 60 yaşlı qadının meyitinin autopsiyasından sonra ilk dəfə *Berti* tərəfindən təsvir edilmişdir. Mədənin burulması onun bir hissəsinin digər hissəsi ətrafında fırlanması nəticəsində meydana çıxır. Əgər burulma mədənin pilorik hissəsi və qastroezofageal birləşməni birləşdirən xəyalı xətt (orqanın boylama oxu) ətrafında meydana çıxarsa, ona *orqanoaksial burulma* və ya *çevrilmə* deyilir (*şəkil 4.50*). Bu zaman mədənin böyük ayrılığı yuxarıya tərəf çevrilir və onun arxa divarı ön tərəfdə yerləşmiş olur. Antral hissə önə və yuxarıya tərəf burulduğu halda, mədənin dibi arxa və aşağıya tərəf yerini dəyişir. Əgər *mədənin distal hissəsi mədənin böyük ayrılığının mərkəzi ilə qaraciyər qapısını birləşdirən xəyalı xətt ətrafında burularsa, ona mezenterioaksial (mədənin müsariqə oxu ətrafında) burulma* deyilir (*şəkil 4.51*). Mədə cisminin distal hissəsi və antral hissə sağ tərəfə (önə və yuxarı tərəfə) elə çevrilir ki, yerdəyişmə nəticəsində onun arxa divarı ön tərəfə keçir; bəzi hallarda mezenterioaksial çevrilmə zamanı antral hissə arxaya tərəf də çevrilə bilər.

Hissəvi çevrilmələr simptomuz və adətən spontan olaraq düzələn olur, lakin *tam çevrilmələr* damarların sıxılması, işemiya və mədənin nekrozu ilə nəticələnə bilər. Bəzən hər iki çevrilməyə eyni vaxtda rast gəlinə bilər.

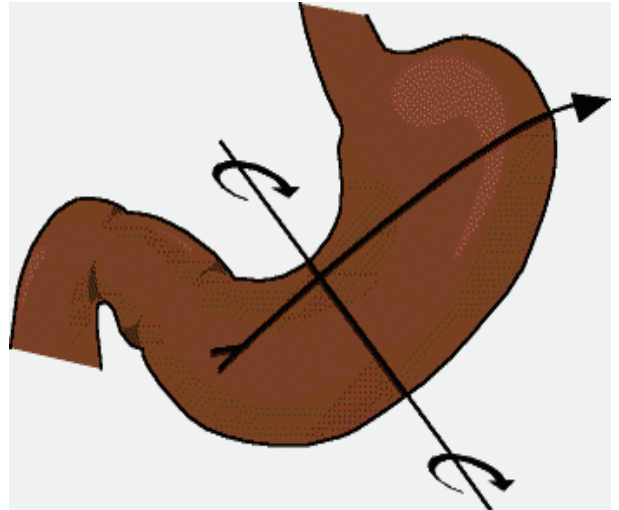
Meyltörədici amillərə paraezofageal yırtıqlar, bağların (mədə-diafraqma, mədə-qaraciyər, mədə-dalaq, mədə-onikibarmaq bağırsağ, mədə-çənbər bağırsağ bağlarının) fiksasiyasının anomaliyaları, keçirilmiş travmalar və diafraqma sinirinin iflici daxildir. Qarın boşluğunda aparılmış cərrahi əməliyyatlar da bitişmələr baxımından risk faktoruna daxildir. Nissen fundoplikasiyası və gastrostomiya kimi əməliyyatlar da mədə çevrilməsi ilə müşayiət oluna bilər. Uşaqlarda bağ aparatının boş olması, dalağın hərəkətli olması, diafraqmanın anadangəlmə defektləri və diafraqmanın qida borusu dəliyinin yırtıqları *şərait yaradan amillərdəndir*.

KƏSKİN MƏDƏ BURULMASI

Kəskin mədə burulmasının klinik təzahürlərinə boyun nahiyyəsinə və yuxarı ətraflara irradiasiya edən retrosternal və epiqastral ağrılar daxildir. Bu ağrılar bəzən miokard infarktı ilə səhv salınır. Xəstələrdə öyümə və az miqdarda qusma ola bilər. Qanlı qusuntuya az rast gəlinir və bunun olması selikli qişanın işemiyasına və sıyrıntılara şübhə törədir. Qarının yuxarı şöbəsi gərgin və şişkin ola bildiyi halda aşağı şöbələri yumşaq olur. Timpanikliyə həmişə təsadüf olunmur və qarında ağrılar çox güclü olmaya da bilər. Mezenterioaksial rotasiyaya nisbətən orqanoaksial rotasiyalar kəskin burulmaya daha çox hallarda səbəb olur. Əgər burulma tamdırsa, nazoqastral zonda yeritmək mümkün olmur. Kəskin və tam burulma *Borchardt triadası* (qarında kəskin ağrılar, qusuntu olmadan güclü öyümə və mədəyə



Şəkil 4.50. Mədənin orqanoaksial burulması



Şəkil 4.51. Mədənin mezenterioaksial burulması

nazoqastral zondun yeridilməsinin mümkün olmaması) ilə müşayiət olunur. Kəskin burulma nəticəsində meydana çıxan stranqulyasion keçməməzlik mədənin nekrozuna, sepsisə və tez bir zamanda aşkar olunaraq müalicə aparılmazsa, ölümə səbəb olur. Orqanoaksial burulmalarda damarların sıxılması və mədənin infarktına 5-25% hallarda rast gəlinir və bu zaman ölüm faizi 15-20% təşkil edir. Yuxarıda sadalanan simptomlarla yanaşı rentgenoloji müayinədə qarnın yuxarı şöbəsində və ya döş qəfəsində qazla dolu böyük ölçülü orqan mənəfinin tapılması diaqnoza şübhə oyadır. Orqanoaksial burulma olan xəstələrdə ümumi rentgenoloji təsvirin təhlili çətinlik törədə bilər, belə ki, mədə horizontal vəziyyətdə yerləşir və hava ilə dolu olan yalnız bir səviyyə görünür. Mümkün olan hallarda mədəyə nazoqastral zond yeridilməlidir.

Müalicəsi

İşemik stranqulyasiya riski, perforasiya və kəskin burulma nəticəsində ölüm halları, həmçinin endoskopik yolla düzəltmənin residiv burulmaların qarşısını almaması təcili cərrahi müdaxiləni başlanğıc seçim müalicə üsulu kimi saxlamaqdadır. Standart müalicə üsulu kimi *cərrahi əməliyyat* əsas hesab olunsa da, bəzi müəlliflər damarların sıxılmasına şübhə olmayan hallarda müvəqqəti manevr kimi endoskopik yolla düzəltməni də məsləhət görürlər. Əgər bu mümkün olmazsa, təcili əməliyyat olunmalı, mədə burulması aradan qaldırılmalı, nekrotik zonalar aşkar edilmədikdə ön qastropeksiya (mədənin böyük ayrılığını qarnın ön divarına tikilməklə) və ya borulu qastrostoma icra edilməlidir. Nekrotik zonalar aşkar edilən hallarda, o rezeksiya olunmalı və lazım gələrsə rekonstruktiv əməliyyat icra edilməlidir. Geniş nekrozlaşma sahəsi olan hallarda mədənin subtotal rezeksiyası və bəzən total qastrektomiya da lazım gələ bilər. Eyni zamanda, burulmaya şərait yaradan anatomik defektlər də bərpa olunmalıdır. Burulma diafraqmanın qida borusu dəliyinin yırtığı ilə əlaqədar olan hallarda yırtığın bərpa olunması və mədənin diafraqma altına fiksasiyası göstərişdir. Bu məqsədlə, ilk növbədə yırtıq kəsəsi kəsilib xaric edilməlidir. Əməliyyatı reflüks simptomları olan hallarda, bu əməliyyata fundoplikasiya da əlavə oluna bilər.

XRONİKİ MƏDƏ BURULMASI

Kəskin burulmadan fərqli olaraq xroniki mədə burulması daha çox mezenterioaksial burulma hesabına əmələ gəlir. Burulma natamam və fasiləli olduğundan xəstələrdə simptomlar xroniki olur. Qarında diskomfort, disfagiya, mədənin dolma hissi, çalxalanma xroniki burulmanın ilk əlamətlərindəndir. Qarnın yuxarı şöbələrində və döş qəfəsində meydana çıxan ağrılar əksər hallarda biliar mənşəli sancılarla səhv salınır. Bu simptomlar adətən çoxlu qida qəbulundan sonra kəskinləşir və xəstələr rahat olmaq üçün bəzən süni olaraq qusma törədirlər. Xroniki mədə burulması zamanı mədənin boğulmuş hissəsinə xroniki təzyiq nəticəsində xoranın əmələ gəlməsi hesabına arabit mədə-bağırsağ qanaxması müşahidə oluna bilər. Diaqnoz əksər hallarda döş qəfəsinin rentgenoloji müayinəsində və ya bariumlə kontrast rentgenoqrafiyada təsadüfən aşkar edilir. Mezenterioaksial burulmada xəstənin vertikal vəziyyətində adi rentgenoloji müayinə zamanı sferik mədədə iki hava-mayə səviyyəsi aşkar edilir; yuxarı səviyyə antral hissəni, aşağı səviyyə isə mədənin dibini əks etdirir.

Müalicəsi

Xroniki mədə burulmalarında da cərrahi əməliyyat əsas müalicə üsulu hesab olunur. Əksər xroniki burulmalarda diafraqma yırtığının adekvat bərpa edilməsi və mədənin diafraqma altında fiksasiyası residivlərin qarşısını almağa imkan verir. Cərrahi əməliyyat risk təşkil edən xəstələrdə xroniki burulmanın endoskopik bərpa olunması və ya qastrostomik (mədənin antral hissəsinə və cisminə) borunun perkutan yeridilməsi icra edilə bilər.

MƏDƏNİN BEZOARLARI

Bezoar mədəyə qida ilə və ya zərərli adətlər nəticəsində həzm olunmayan maddələrin düşməsi və onların yad cisim şəklində formalaşması ilə xarakterizə olunan xəstəlikdir. Bezoar sözünün antidot mənasını verən ya ərəb mənşəli *badzəhr*, yaxud da türk mənşəli *panzehr* sözündən götürülməsi güman edilir.

Etiopatogenezi

Bezoarların əmələ gəlməsinə bir çox amillər səbəb olur. Mədənin motor funksiyasının və boşalmasının pozulması əsas səbəb hesab olunur, lakin qəbul edilmiş maddənin ölçüsü və həzm olunma qabiliyyəti də əsas səbəblərdəndir. Qidanı qeyri-adekvat çeynəmə, dişlərin tökülməsi də bezoarın formalaşmasında rol oynaya bilər. Keçirilmiş mədə əməliyyatları—piloroplastika, antrumektomiya və ya mədə rezeksiyası xəstəni bezoarın formalaşma riski qarşısında qoyur. Cərrahi əməliyyat mədənin hərəki pozğunluğu və atoniyasını törədir, mədə çıxacağıının stenozu, mədə turşusunun və pepsinin sekresiyasının azalması da bezoarın formalaşmasında rol oynaya bilər. Əksər mədə əməliyyatı keçirmiş xəstələrdə qastropatiya inkişaf edir ki, bu da seliyn artıq miqdarda sekresiyasına gətirib çıxarır. Selik isə bezoarın formalaşmasında sement rolunu oynaya bilər.

Təsnifatı

Ümumi qəbul olunmuş təsnifat bezoarı əmələ gətirən maddənin tərkibinə əsaslanan təsnifatdır. Aşağıdakı bezoarlar ayırd edilir: fitobezoar, trixobezoar, şellakobezoar, piksobezoar, sebobezoar, psevdobezoar, polibezoar, farmakobezoar.

Ən çox *fitobezoarlara* rast gəlinir. O, bütün bezoarların 70-75%-ni təşkil edir. Onlar bəzi meyvələrin bitki sellülozasından və onların toxumlarının çeyirdəklərindən əmələ gəlirlər. Bunlara xurma, əncir, üzüm və s. aiddir. Fitobezoarlar formalaşma müddətindən asılı olaraq yumşaq konsistensiyadan daş möhkəmliyinə qədər konsistensiyaya əldə edə bilirlər. Tək və çoxsaylı, müxtəlif rəngli və əksər hallarda pis qoxulu olurlar. Son vaxtlar mədə rezeksiyası və vaqotomiya-piloroplastika əməliyyatlarından sonra fitobezoarların əmələ gəlməsi haqqında tez-tez məlumatlara rast gəlinir. Bu əməliyyatlardan sonra fitobezoarların əmələ gəlməsi müvafiq olaraq 0,4% və 7,8% təşkil edir. *Trixobezoarlar* saçlarını çeynəmə vərdişi olan qeyri-stabil sinir sisteminə malik şəxslərin, şizofreniyalı xəstələrin, eləcə də saçlarla işləyən şəxslərin mədəsində udulmuş saçlardan formalaşır. *Trixobezoarlar* müxtəlif ölçüyə malik olurlar, tədricən böyüyərək onikibarmaq bağırsağa, acı bağırsağa enir və bəzən hətta bütün nazik bağırsaqları tuturlar (*Rapunzel* sindromu). *Şellakobezoarlara* az rast gəlinir. O, xroniki alkoholizmdən əziyyət çəkən və spirt əvəzinə spirtli lakdan, nitrolakdan istifadə edən şəxslərdə bu maddələrdən formalaşır. Bu maddələr (şellaklar) mədədə çöküntü halına keçərək qida hissəciklərini yapışdırır və peristaltikanın təsiri altında daş konsistensiyasına malik konqlomerat formalaşdırır. *Piksobezoarlar* qətrandan əmələ gəlir və adətən onu çeynəməyə vərdiş etmiş şəxslərdə rast gəlinir. *Sebo/stiobezoarlar* heyvani yağlardan (keçi, qoyun piyi, sala) onların bərkiməsi nəticəsində əmələ gəlir. Onların əmələ gəlməsi bu yağların ərimə temperaturunun mədədaxili temperaturdan yüksək olması ilə əlaqədardır. Bu zaman triqliseridlərin kristallaşması və piy daşlarının əmələ gəlməsi baş verir. Pis çeynənmiş qidadan, qan laxtasından, selikdən, quru süddən əmələ gələn psevdobezoarlar qrupuna hemobezoarlar və laktobezoarlar daxildir. Sonuncu əsasən tərkibində çoxlu kazein və laktoza olan yüksək kalorili süni qidalarla qidalanan südəmər uşaqlarda rast gəlinir. *Polibezoarlar* ekzogen (kətan və yun saplar, alışqan çöpü və s.) və endogen (dermoid sistlər, mədənin teratoması) mənşəli müxtəlif hissəciklərdən formalaşır. *Farmakobezoarlar* normal və ya qeyri normal mədə fiziologiyasına malik olan şəxslərin mədəsində formalaşma bilər. Böyrək çatışmazlığı olan xəstədə antasid kimi qəbul olunan alüminium-hidroksidin bezoar törətməsi haqqında məlumatlar vardır. Digər xəstələrdə isə sellüloza-əsaslı örtüyə və enterik-əsaslı örtüyə malik aspirinin bezoar törətməsi qeyd olunur.

Axlorhidriyalı xəstələrdə kalsium-karbonat və maqnezium-karbonat preparatları normal həll olmaya bilirlər. Mədə çıxacağıının stenozu olan xəstələrdə sukralfat bəzən bezoar əmələ gətirə bilir, ona görə də mədə çıxacağıının stenozu və ya əhəmiyyətli hərəkəti pozğunluq olan xəstələrdə ondan istifadə etməkdən çəkinmək lazımdır.

Klinikası

Xəstəliyin klinik təzahürü bezoarın ölçüsü, təbiəti və çəkisindən, eləcə də bezoarla əlaqədar ağırlaşmanın olmasından asılıdır. Xəstənin anamnestik olaraq zərərli vərdişlərinin olması haqqında məlumatlar mühüm əhəmiyyət kəsb edir. Ən çox rast gəlinən simptomlara epigastral nahiyədə ağrı, ürəkbulanma, lax yumurta iyli gəyirmə, qusma, mədədə ağırlıq və dolma hissi aiddir. Ağrılar adətən küt xarakter daşıyır, lakin bəzən sancışəkili də ola bilər. Xəstələrin çoxu ümumi zəiflikdən, iştahasızlıqdan, tez doymadan, arıqlamadan şikayət edirlər. Bezoarların mədədə toplanması və onların onikibarmaq bağırsağa keçməsi və ya qusma ilə xaric olması ilə əlaqədar olaraq xəstəlik dalğavari gedişə malik olur. Bezoar böyük ölçüyə malik olduqda epigastral nahiyədə palpator olaraq təyin edilə bilən ağrısız, şişəbənzər, hərəkətli törəmə müəyyən edilir. Sebo- və fitobezoarlar mədə və onikibarmaq bağırsaqda xoranın əmələ gəlməsinə səbəb ola bilər.

Diaqnostikası

Diaqnostik əhəmiyyət kəsb edən klinik əlamətlərə xarakterik vərdişlərin aşkar edilməsi, anamnezdə keçirilmiş mədə rezeksiyası və vaqotomiya əməliyyatlarının olması, xəstəliyin xarakterik dalğavari gedişə malik olması, palpator olaraq hərəkətli şişəbənzər törəmənin təyin edilməsi və bəzən palpasiya nəticəsində sürüşüb itməsi daxildir.

Diaqnostikada *rentgenoloji müayinə* mühüm yer tutur. Bu zaman mərkəzdə yerləşmiş dəqiq konturlara malik oval formalı dolma defekti aşkar edilir. Bəzən dolma defekti mədənin dibinə və kardial hissəyə tərəf yerini dəyişir. Yerdəyişmənin olmaması bezoarın hərəkətsiz olduğunu göstərir. Belə hallarda bəzən səhvən mədənin şişi diaqnozu qoyula bilər. Fitobezoarlar mədənin yuxarı şöbələrində yerləşərək üzürlər və hücrəli struktura malik ola bilərlər. Şişdən fərqli olaraq bezoar olan xəstələrdə mədədən evakuasiyanın pozulması ötəri xarakter daşıyır. Bezoarların diaqnostikasında endoskopik müayinə daha informativdir. O, nəinki diaqnozu dəqiq qoymağa, hətta bezoarın təbiətini, onun sıxlığını, hərəkətliyini, selikli qişanın vəziyyətini müəyyən etməyə də imkan verir. Bütün bunlar bezoarlı xəstələrin müalicəsi və onun xarakteri üçün əhəmiyyət kəsb edir. Bəzən ultrasəs müayinəsində də bezoar aşkar edilə bilər.

Müalicəsi

Fermentoterapiya. Bir çox bezoarların tərkibi sellüloza, protein və selikdən ibarət olduğundan fitobezoarların fermentativ əridilməsi mümkündür. Lifli materiala malik bezoarlar üçün papain faydalı proteolitik fermentdir. Fitobezoarlarda sellülazadan da istifadə oluna bilər.

Mexaniki terapiya. Bir çox bezoarlar həll olmayan maddələrdən təşkil olunmuşdur və fermentlərin təsirinə məruz qalmırlar. Çox kiçik ölçülü bezoarlar yad cisim kimi endoskop vasitəsilə xaric edilə bilər. Böyük ölçülü bezoarlar isə endoskopun alətləri vasitəsilə xaric oluna və ya pilorusdan keçə bilən kiçik fraqmentlərə xırdalana bilər. Mexaniki parçalama məqsədilə digər üsullar da təklif olunmuşdur. Endoskopun kanalından plastik zond yeridilir və fraqmentasiya məqsədilə bezoara porsiyalarla su və ya fermentativ məhlul vurulur və ardınca mədənin lavajı aparılır. Bundan əlavə, bezoarı parçalamaq üçün lazerdən, ekstrakorporal dalğa zərbəsi ilə litotripsiyadan və mexaniki litotripsiyadan da istifadə oluna bilər. Endoskopik müalicə ancaq simptomatik xəstələrdə məsləhət görülür. Əgər bezoar təsadüfən tapılmışsa və ya simptomlar çox zəifdirsə, fermentativ və ya prokinetik müalicə adekvat hesab olunur. Daha güclü simptomlarla gedən bezoarlarda, xüsusən obstruksiya kimi ağırlaşma inkişaf etdikdə endoskopiya mütləq göstərişdir.

Cərrahi müalicə. Konservativ müalicələr effektsiz olduqda və bezoarı endoskopla xaric etmək mümkün olmadıqda cərrahi müalicə göstərişdir. Bu zaman əməliyyatın həcmi gastrotomiya və bezoarın xaric edilməsindən ibarət olur. Əgər bezoarla yanaşı mədənin çıxacaq hissəsinin və ya onikibarmaq bağırsağın üzvi stenozu, bu orqanlardan birində xroniki xora da aşkar edilərsə, göstəriş əsasında mədənin rezeksiyası və ya vaqotomiya da icra edilir. Bəzi hallarda bezoar perforasiya və qanaxma kimi ağırlaşmalarla müşayiət oluna bilər. Belə hallarda da cərrahi əməliyyat göstərişdir.

MƏDƏNİN YAD CİSİMLƏRİ

Mədənin yad cisimlərinə ən çox 3 yaşdan aşağı olan uşaqlarda, psixi pozğunluğu olan xəstələrdə, çoxlu alkohol və dərman qəbul edənlərdə, həbsdə olanlarda rast gəlinir.

Yad cisimlər təsadüfən və ya qəsdən udula bilər. Uşaqlar arasında müxtəlif oyuncaqların, onların hissələrinin və düymənin udulması hallarına təsadüf edilir. Yaşlılarda yad cisimlər ehtiyatsızlıq ucbatından, görmə qabiliyyətinin pis olması nəticəsində və ya alkohol intoksikasiyası vəziyyətində udulur. Demensiya və psixi xəstəliyi olan xəstələr yad cisimləri udmağı xoşlayırlar. Həbsdə olan şəxslər isə hospitalizasiya məqsədilə yad cisimləri qəsdən udurlar.

Udulan yad cisimlərin 99%-dən çoxu simptomuz olur. Yad cisimlərlə əlaqədar olan əsas risk qida borusunda ilişərək onu zədələməsidir. Mədəyə düşmüş yad cisimlərin 95%-dən çoxu heç bir zədələnmə törətmədən mədə-bağırsaq traktından xaric olurlar. Cərrahın əsas vəzifəsi isə cərrahi müalicə tələb edən belə xəstələri aşkar etməkdir.

Mədənin yad cisimləri tərəfindən törənən simptomlar selikli qişaya penetrasiya və ya perforasiya, peritonit və ya obstruksiya ilə əlaqədardır. Yad cisimlərin mədədə ilişib qalması nəticəsində selikli qişanın cırılması, xoralaşma, perforasiya, absesin əmələ gəlməsi, qanaxma, fistulanın formalaşması inkişaf edə bilər. İynə, sancaq, heyvan mənşəli sümüklər kimi itiüclü yad cisimlər perforasiya törətməyə meyillidir. Diametri 2 sm-dən və ya uzunluğu 5 sm-dən böyük olan yad cisimlərin xaric edilməsi ciddi olaraq məsləhət görülür, belə ki, onlar duodenal keçməməzliyə gətirib çıxara bilər. Perforasiya törətmə riski olduğundan itiüclü yad cisimlər də təcili olaraq çıxarılmalıdır. Onun ölçüsü çox böyük olduqda endoskopik üsulla deyil, laparoskopik gastrotomiya və ya açıq cərrahi üsullardan istifadə etmək lazım gəlir. Diametri 2 sm-dən və ya uzunluğu 5 sm-dən kiçik olan hamar səthli yad cisimlərin hərəkəti ardıcıl aparılan rentgenoloji müayinələrlə nəzarətdə saxlanmalıdır. Əgər yad cisim 3 həftədən artıq mədədə qalarsa və ya xəstədə selikli qişanın qıcıqlanma simptomları meydana çıxarsa, o endoskopik olaraq xaric edilməlidir.

Düyməşəkilli elektrik batareyalarının təsadüfən udulmasına xüsusi diqqət ayrılmalıdır. Belə batareyaların tərkibində natrium və ya kalium-hidroksid kimi qələvilər vardır. Onların dağılması zamanı mədənin yanıqları, nekrozu və ya bilavasitə korroziyası meydana çıxma bilər. Qida borusunda ilişib qalmış batareyalar təcili olaraq endoskopla xaric edilməlidir. Əgər ümumi rentgenoloji müayinə batareyanın mədədə olduğunu göstərsə, xəstə ardıcıl aparılan rentgenoloji müayinə vasitəsilə nəzarətdə saxlanmalıdır. Batareya 48 saat ərzində mədədə qalarsa, onun diametri 15 mm-dən böyükdürsə, cəvə tərkiblidirsə və ya xəstədə lokal abdominal ağrılar, qanlı qusma və ya melena kimi simptomlar meydana çıxarsa, o endoskopik yolla xaric edilməlidir. Əgər batareya dağılmış olarsa, qanda və sidikdə ağır metalın səviyyəsi (batareyanın tipindən asılı olaraq) müəyyən edilməlidir. Ələ keçməmək məqsədilə narkotik paketləri udmuş şəxslərdə onların endoskopik yolla xaric edilməsi əks-göstərişdir. Belə ki, paketin dağılması ölümlə nəticələnə bilər.

Yad cisimləri endoskopik olaraq xaric etmək mümkün deyilsə və mədədə obstruksiya, perforasiya və ya qanaxma əlamətlərindən biri olarsa, cərrahi gastrotomiya icra edilməlidir. Bu zaman yad cismin yerini dəyişmədiyinə əmin olmaq üçün bilavasitə əməliyyatdan əvvəl

rentgenoloji müayinənin aparılması vacibdir. Onikibarmaq bağırsağın pərçimlənməmiş yad cisimləri əllə mədəyə tərəf itələnməklə onların xaric edilməsi asanlaşdırıla bilər; əks təqdirdə duodenotomiya icra edilməlidir. Çoxlu sayda yad cisimlər aşkar edilərsə, onda həmçinin nazik bağırsaqlar da yoxlanılmalıdır.

ONİKİBARMAQ BAĞIRSAĞIN DİVERTİKULU

Onikibarmaq bağırsağın divertikuluna xəstələrin 25%-də rast gəlinə də, nadir hallarda simptomlarla təzahür edir. Duodenal divertikul patogenezi və klinik təzahüründən asılı olaraq mənfəzkarici (ekstralüminal) və mənfəzdaxili (intralüminal) tiplər şəklində təsnif olunur.

ONİKİBARMAQ BAĞIRSAĞIN MƏNFƏZKARICI DİVERTİKULU

Onikibarmaq bağırsağ divertikulu ilk dəfə 1762-ci ildə *Morgagni* tərəfindən qeyd edilmişdir. Sonrakı 150 il ərzində yalnız 100 belə halın aşkar edilməsinə baxmayaraq, mədə-bağırsağ traktının rentgenoloji müayinəsinin təbabətə daxil olması bu patologiyayı anatomik pozğunluq kimi qəbul etməyə imkan verdi. Duodenal divertikul az sayda xəstələrdə simptomlar törədir, lakin buna baxmayaraq, kəskin abdominal patologiyaların diferensial diaqnostikasında o istisna edilməlidir.

Etiologiyası

Birincili onikibarmaq bağırsağ divertikulunun etiologiyası məlum deyildir. Onun psevdodivertikul olması (çünki o bağırsağ divarının bütün qatlarından təşkil olunmamışdır) müəyyən edilmişdir. O, mədə-bağırsağ traktının digər hissələrində də rast gəlinən «pulsion» divertikul tipinə daxildir. Bu divertikullar *Vater* məməciyi yaxınlığında əmələ gəlməyə meyillidir. Bu, çox güman ki, həmin zonada onikibarmaq bağırsağın lokal zəif olması ilə əlaqədardır.

İkincili divertikullar həqiqi divertikullar hesab olunur, belə ki, onlar bağırsağ divarının bütün qatlarına malikdirlər. Onlar xora xəstəliyi ilə əlaqədar mənfəzkarici çarıqlar və ya bitişmələr nəticəsində törənir (traksion) və əsasən onikibarmaq bağırsağın başlanğıc hissəsində rast gəlinir. Bunlar mənfəzkarici divertikulların təxminən 1/5 hissəsini təşkil edir və simptomlarla təzahür etməirlər.

Anatomiyası

Əksər duodenal divertikullar tək halda olur və onikibarmaq bağırsağın ikinci (enən) hissəsində əmələ gəlir. *Vater* məməciyi adətən divertikul qövsünə yaxın yerləşir; nadir hallarda o divertikulun dibində də yerləşə bilər. Bəzi hallarda divertikul kiçik (*Santorini*) məməcik ətrafında aşkar edilir. Təxminən 10% hallarda isə divertikul onikibarmaq bağırsağın III və ya IV hissələrində əmələ gəlir. Onikibarmaq bağırsağın digər hissələrinin divertikullarına nisbətən yukstapapilyar divertikullar simptomlarla təzahür etməyə daha meyillidirlər.

Epidemiologiyası

Gənc yaşlarda ekstralüminal duodenal divertikullara az rast gəlinməsinə baxmayaraq, onların rastgəlmə tezliyi yaşa mütənəsbil olaraq artır. Autopsiya olunan meyitlərin yaşından və tətbiq olunan texniki üsullardan asılı olaraq 22% hallarda birincili ekstralüminal duodenal divertikullar aşkar edilir. Rentgenoloji müayinələrdə onikibarmaq bağırsağ divertikulunun rastgəlmə tezliyi 0,16-5,76% arasında dəyişdiyi halda, endoskopik müayinədə bu göstərici 23%-dən yuxarı olur. Endoskopik və rentgenoloji müayinələr mədə-bağırsağ traktında narahatlığı olan şəxslərdə icra edildiyindən aşkar edilən bu göstəricilər ümumi populyasiyanı əks etdirmir. Onikibarmaq bağırsağın ekstralüminal divertikulları 30-dan aşağı yaşlarda nadir hallarda

təsadüf olunur və ümumi populyasiyada yaşın artması ilə onun rastgəlmə tezliyi 20%-ə qədər yüksələ bilər.

Klinik təzahürləri

Onikibarmaq bağırsağ divertikullarının təxminən 90%-i simptomsuzdur və rentgenoloji və ya endoskopik müayinədə təsadüfən aşkar edilir. Yalnız 10% xəstələrdə simptomların səbəbi divertikullar olur; simptomatik divertikullar əsasən yaşlılarda aşkar edilir. Divertikulun genişlənməsi ağrı və ürəkbulanma törədə bilər. Bu simptomlar qeyri-spesifik olduğundan çox vaxt onların öd daşı xəstəliyi və qastritlə əlaqədar olduğu güman edilir. Bəzi xəstələrdə icra olunan xolesistektomiya və pəhriz saxlama da ağrıları azaltmır. Bəzən qarının yuxarı şöbəsində ağrı və ürəkbulanma törədən digər əsas səbəblər aradan qaldırıldıqdan sonra bu simptomların onikibarmaq bağırsağ divertikuluna aid olması barədə şübhələr oyanır.

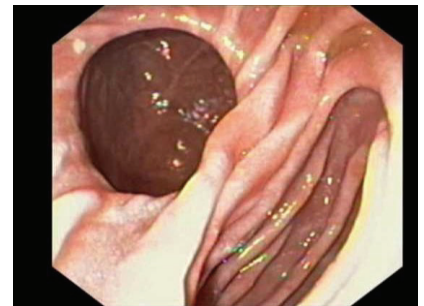
Divertikul retroperitoneal yerləşdiyindən simptomların inkişafı gizli gedir və diaqnoz gec qoyulur. Qarın və ya bel nahiyəsində ağrılar, hərərət təzahür edən əsas simptomlardır. Divertikulun perforasiyası diaqnozu gecikdiyindən ölüm göstəricisi 50%-dən yüksəkdir. Onikibarmaq bağırsağ mobilizə olunaraq retroperitoneum tam təftiş olunmayana qədər hətta intraoperasion olaraq diaqnozu təsdiq etmək mümkün olmur. İntraoperasion olaraq toxumalara ödün hopması, retroperitoneal emfizema və ödemənin aşkar olunması ekstralüminal divertikulun perforasiyasına şübhə oyadır.

Xolelitiaz, xoledoxolitiaz və yukstapapilyar divertikul arasındakı qarşılıqlı əlaqə yaxşı müəyyən edilmişdir. Onikibarmaq bağırsağın divertikulu xəstələrdə öd daşının formalaşmasına şərait yaradır. Hətta xolesistektomiyadan sonra belə, xoledoxolitiaz ümumi populyasiyaya nisbətən divertikulu olan xəstələrdə daha çox rast gəlinir. Yukstapapilyar divertikul ümumi öd axarının distal hissəsini sıxaraq disfunksiya və ya xoledoxoduodenal sfinkterin çatışmazlığına səbəb olur. Duodenal divertikulu olan xəstələrdən götürülmüş öd kulturasında 70-80% hallarda bakteriya koloniyaları aşkar olunur. Bağırsağ bakteriyaları hidrolitik ferment olan beta-qlükuronidaza vasitəsilə birləşmiş bilirubini birləşməmiş bilirubinə və qlükuron turşusuna parçalayır. Birləşməmiş bilirubin sonradan ödün tərkibində olan kalsiumla birləşərək presipitasiya edir və daşı formalaşdırır. Duodenal divertikulu olan xəstələrdə formalaşan daşlar əsasən piqment daşları olduğundan bu qənaətə gəlmək mümkündür.

Yukstapapilyar divertikullar həmçinin pankreatit hallarının artması ilə də müşayiət olunur. Bu xəstələrin çoxunda öd daşı olmasına baxmayaraq, pankreatit öd daşı olmadıqda da əmələ gələ bilər. Bu, ampulyar sfinkterin çatışmazlığı nəticəsində onikibarmaq bağırsağ möhtəviyyatının mədəaltı vəzi axarına reflüksü və ya mədəaltı vəzi axarının distal hissəsinin divertikulla sıxılması hesabına meydana çıxma bilər.

Diaqnostikasi

Onikibarmaq bağırsağın əksər simptomsuz divertikulları duodenoskopiya vasitəsilə aşkar edilir (*şəkil 4.52*). Onikibarmaq bağırsağ divertikulunun perforasiyası və fistulasına şübhə olan hallarda seçim diaqnostik vasitə həzm traktının yuxarı şöbələrinin rentgenoloji müayinəsidir (*şəkil 4.53*). Duodenal divertikulun perforasiyasının təyin edilməsində kompüter tomoqrafiya da faydalı ola bilər. Qanaxmanın yeri duodenoskopiya vasitəsilə daha yaxşı təyin edilir. Ekstralüminal divertikul tez-tez mədəaltı vəziyə tərəf genişlənməmiş olur və buna görə də, cərrahi əməliyyat zamanı və ya autopsiyada bu diqqətlə yoxlanılmalıdır.

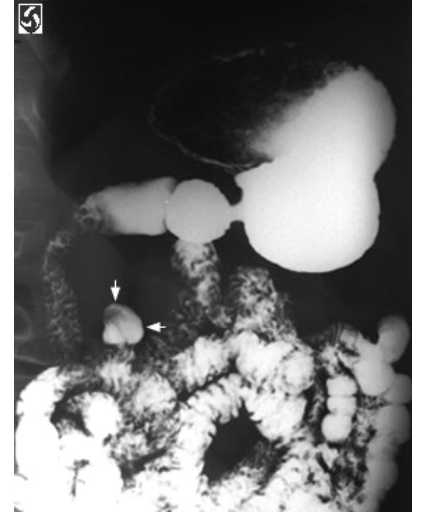


Şəkil 4.52. Onikibarmaq bağırsağ divertikulunun endoskopik görünüşü

Ağırlaşmaları

Duodenal divertikulun *ağırlaşmalarına* nadir hallarda rast gəlinə də onlar təhlükəli ola bilər. Ən çox rast gələn ağırlaşma *perforasiya* ilə gedən divertikulitdir. Öd daşı və ya bağırsaq daşı ekstralüminal divertikul boşluğunu obstruksiya edərsə, divertikulun *nekrozlaşması və deşilməsi* baş verə bilər. Balıq sümüyü kimi yad cisimlər də divertikul divarını perforasiya etməyə meyllidir. Perforasiyanın ən çox rast gəlinən nəticəsi *retroperitoneal abses və fistul*dur. Nadir hallarda perforasiya duodenokolonal *fistulun* əmələ gəlməsinə və onun əsas simptomu kimi ishala gətirib çıxara bilər.

Divertikulitlə əlaqədar olaraq divertikul divarının xoralaşması hesabına *qanaxma* mümkündür. Qanaxma nadir hallarda massiv xarakter daşıyır, lakin xəstələrdə qanqusma, melena və anemiya meydana çıxar bilər. Qanaxan sahə divertikulun daxilində yerləşdiyindən diaqnoz çətinliklə qoyulur. Hemostaz əldə etmək üçün adətən divertikul-ektomiya tələb olunur.



Şəkil 4.53. Duodenal divertikulun rentgenoloji görünüşü (ox işarələri)

Müalicəsi

Ağırlaşmamış onikibarmaq bağırsağ divertikulu cərrahi müalicə tələb etmir. Divertikulun genişlənməsi ilə əlaqədar olaraq, xəstələrdə simptomlar meydana çıxarsa, xəstə divertikulun drenajı üçün əlverişli vəziyyətdə uzandıqda bu simptomların zəifləməsinə nail olunur. Bu vəziyyət flüoroskopiya vasitəsilə təyin edilə bilər. Onikibarmaq bağırsağ divertikulunun pankreatitə və ya öd durğunluğuna səbəb olan kəskin obstruksiyası divertikulun endoskopla təmizlənməsi ilə aradan qaldırıla bilər. Əgər obstruksiya təkrar meydana çıxarsa, divertikulektomiya icra edilməlidir. Bəzi müəlliflər onikibarmaq bağırsağın divertikulu olan xəstələrdə gecikmiş biliar ağırlaşmaların qarşısını almaq məqsədilə «lal» öd daşlarına görə xolesistektomiyanın icra olunmasını məsləhət görürlər.

Onikibarmaq bağırsağ divertikulu olan xəstələrin 1%-də ağırlaşmaların müalicəsi üçün cərrahi əməliyyat tələb olunur. Divertikulu əldə etmək üçün onikibarmaq bağırsağ *Kocher* üsulu ilə mobilizə olunmalıdır, belə ki, əksər divertikullar yukstapapilyar yerləşir. Onikibarmaq bağırsağın üçüncü şöbəsində, yuxarı müsariqə damarlarından proksimal tərəfdə yerləşən divertikullar onikibarmaq bağırsağın *Kocher* üsulu ilə geniş mobilizasiyası və həmçinin çənbər bağırsağın qaraciyər ayrılığının mobilizasiyasından sonra əldə oluna bilər. Onikibarmaq bağırsağın yuxarı müsariqə damarlarından distal tərəfdə yerləşən hissəsi isə köndələn çənbər bağırsağ müsariqəsinin əsasında *Treitz* bağının açılması ilə əldə edilə bilər. Ən sadə cərrahi müalicə, onikibarmaq bağırsağ mənfəzini açmadan divertikulun onikibarmaq bağırsağ mənfəzinə invaginasiyasıdır. Bu, yalnız kiçik ölçülü və iltihabi dəyişikliyə uğramamış divertikullar olduqda mümkündür. Zonanın anatomiyası öd və mədəaltı vəz axarlarını ayırd etməyə imkan verən bütün hallarda divertikulun rezeksiyasını icra etmək olar. Bu məqsədə nail olmaq üçün transduodenal və ya kombinə olunmuş ekstraduodenal-transduodenal müdaxilə lazım gələ bilər. Əgər divertikulun rezeksiyasından sonra böyük ölçüdə defekt qalarsa, o, bağırsağın boylama oxuna perpendikulyar olaraq bağlanmalıdır. Adətən birincili tikişlərin qoyulması mümkün olur, çünki divertikulun boynu və onikibarmaq bağırsağın divarı iltihabi prosesə qoşulmamış olur. Divertikul mədəaltı vəzinin başında gizləndikdə və ya *Vater* məməciyi divertikulun dibində yerləşdikdə divertikulun rezeksiyası çətin ola bilər. Buna görə də, belə hallarda divertikula birbaşa müdaxilə təhlükəlidir. Bu zaman onikibarmaq bağırsağın pilorik sfinkterdən 2 sm distal tərəfdə kəsilməsi və Roux əməliyyatı icra edilməlidir. Divertikuldan başqa bir yankeçmə (bypass) əməliyyatına onikibarmaq bağırsağın «divertikulizasiyası» (antrumektomiya + vaqotomiya + xoledoxostomiya + Bilrot-II üsulu ilə anastomoz) aiddir.

Ayrılıqda icra edilən xoledoxoduodenostomiya və ya xoledoxoyeyunostomiya mədəaltı vəzi axarında meydana çıxan problemi aradan qaldırmır və buna görə də nadir hallarda ona göstəriş olur.

Əməliyyatdansonrakı ölüm və ağırlaşmalar ilk növbədə retroperitoneal infeksiyanın geniş yayılması və duodenal fistul hesabına baş verir. Retroperitoneal infeksiyanın geniş yayılmasının qarşısını almağın ən yaxşı üsulu erkən diaqnostika və adekvat drenləşdirmədir.

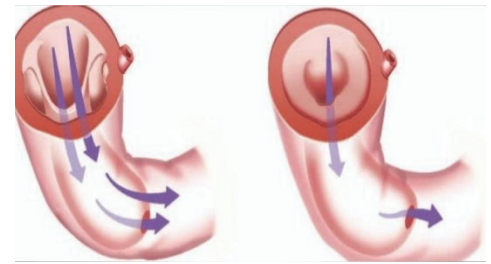
ONİKİBARMAQ BAĞIRSAĞIN MƏNFƏZDAXİLİ DİVERTİKULU

İntralüminal duodenal divertikul nadir tapıntılardan hesab olunur. İndiyə kimi dünyə ədəbiyyatlarında buna dair 100-dən az hadisə qeyd edilmişdir. Ektralüminal duodenal divertikulun əksinə olaraq əksər xəstələr simptomatik olurlar. Yanaşı olaraq mədə-bağirsaq traktının və bağırsaqdan kənar orqanların anadangəlmə anomaliyalarının rastgəlmə riski yüksəkdir.

Etiologiyası və anatomiyası

Rüşeymin inkişafının beşinci həftəsində onikibarmaq bağırsaq epitelinin sürətli proliferasiyası onikibarmaq bağırsağın ikinci və dördüncü hissələrinin mənəzini demək olar ki, obliterasiya edir. Altıncı həftənin əvvəlində vakuollar genişlənməyə başlayır və iki kanal formalaşdırır. Bu kanallar səkkizinci həftəyə qədər normal olaraq ayırd edilir. Onikibarmaq bağırsaq tam rekanalizasiya olunmadıqda daxili duodenal obstruksiya inkişaf edə bilər. Onikibarmaq bağırsağın atreziyası, stenozu, obstruktiv selikli qişa diafraqması və ya onikibarmaq bağırsaq mənəzinin duplikasiyası (ikiləşməsi) meydana çıxar bilər.

İntralüminal duodenal divertikul ya onikibarmaq bağırsağın natamam ikiləşməsindən, ya da duodenal diafraqmadan əmələ gəlir. Onikibarmaq bağırsağın iki kanalından birinin natamam rekanalizasiyası bir-biri ilə əlaqəli natamam ikiləşmə ilə nəticələnir. Natamam rekanalizasiya olan kanal kor qurtarır və onikibarmaq bağırsaq divarının kiçik bir hissəsini əhatə edir və bununla da intralüminal divertikulu əmələ gətirir (şəkil 4.53a).



Şəkil 4.53a. İntرالüminal duodenal divertikulun sxematik təsviri

Əksər intralüminal divertikullar onikibarmaq bağırsağın ikinci hissəsindən başlanğıc götürür. Divertikul innervasiya olunmadığından peristaltik dalğalar əmələ gətirə bilmir və ağrı törətmir. Divertikul hər iki tərəfdən epitellə örtülür və selikli qişanın əzələ qatının az sayda sayə əzələ hüceyrələrinə malik lifli birləşdirici toxumasından ibarət olur. O, zəif qan təchizatına malik olduğundan divertikulun daxili tərəfində təzyiq artdıqda nekrozlaşmağa meyillidir. Divertikul sonradan rezidual defekt qoymadan yox ola bilər.

Klinik təzahürləri

İntralüminal divertikul hissəvi bağırsaq keçməməzliyinin simptomlarını törədir. Erkən yaşlarda təzahür edən duodenal stenoz və ya onikibarmaq bağırsaq mənəzinin ikiləşməsindən fərqli olaraq intralüminal divertikul əsasən 30-50 yaşlar arasında—onikibarmaq bağırsağı obstruksiya etmək üçün kifayət qədər genişləndikdən sonra simptomlar törədir. Onikibarmaq bağırsaq boş və ya yapırıxmış olduqda simptomuz dövr meydana çıxır. Epiqastral nahiyədə ağrı, qusma, mədə-bağırsaq qanaxması və bədən çəkisinin azalması əsas rast gəlinən əlamətlərdəndir. Epiqastral nahiyədə ağırlıq hissi ola bilər, 10-20% hallarda pankreatit meydana çıxır. Nadir hallarda invaginasiya mümkündür.

Diagnoz

Diagnoz endoskopik və ya rentgenoloji tapıntılara əsasən qoyulur. Divertikulla Vater məməciyi arasında vacib qarşılıqlı əlaqənin təyin edilməsində duodenoskopiya rentgenoloji müayinədən üstün hesab olunur. Tipik radioloji əlamət onikibarmaq bağırsağ daxilində bariumlə örtülür və ya dolmuş cibin aşkar edilməsidir. Əgər cib bariumlə dolmursa (onun giriş dəliyi çox kiçik olduqda) o ayaqcıq üzərində polip kimi görünür və bu zaman hətta endoskopik olaraq diaqnoz qoymaq çətin olur.

Müalicəsi

Bütün intralüminal divertikullar müalicə tələb edir. Divertikul ləğv edilməyən hallarda simptomların residiv verməsi mütləqdir. Müalicə laparotomiya və duodenotomiya və ya endoskopiya vasitəsilə divertikulu xaric etməkdən ibarətdir. Bu zaman Vater məməciyinin zədələnməsinə xüsusi diqqət ayrılmalıdır. Belə ki, o əksər hallarda divertikulun yaxınlığında yerləşir. Əgər divertikul dairəvi olaraq birləşməmişsə, o endoskopik olaraq elektrokoagulyatorla rezeksiya oluna bilər.

Divertikul dairəvi olaraq birləşmiş olduqda, o əvvəlcə endoskoplə çevrilməli və kor qurtaran tərəfin mərkəzində (dibində) diametri təxminən 1 sm olan dəlik açılmalıdır. Əgər Vater məməciyi, ümumi öd axarı və ya mədəaltı vəz axarı aydın təyin edilə və endoskopik əməliyyat üçün intubasiya oluna bilmirsə, onda duodenotomiya icra edilməlidir. Duodenotomiya zamanı da Vater məməciyini təyin etmək mümkün olmadıqda, divertikulu rezeksiya etməzdən əvvəl məməciyin yerini təyin etmək üçün xoledoxotomiya aparılaraq oraya öd axarı zəndu salınmalıdır. Onikibarmaq bağırsağ mənfəzinin tam ikiləşməsini istisna etmək üçün rezeksiyaya başlamazdan əvvəl divertikulun kor qurtaran ucu tapılmalıdır. Ədəbiyyatlarda intralüminal duodenal divertikulun müalicəsi məqsədlə qastroeyunostomiya və duodenoeyunostomiya əməliyyatları kimi, 10-a qədər yankeçmə (bypass) əməliyyatlarının icra edilməsi barədə məlumatlar vardır. Lakin bu əməliyyatların heç biri bağırsaqdan axını müvəffəqiyyətlə istiqamətləndirməmişdir, çünki onikibarmaq bağırsağın divertikulizasiyası icra edilməmişdir. Ona görə də əməliyyatlardan sonra yenidən divertikulun tədricən dolması və simptomların residivi meydana çıxmışdır.

MƏDƏ VƏ ONİKİBARMAQ BAĞIRSAĞIN ZƏDƏLƏNMƏLƏRİ

MƏDƏNİN ZƏDƏLƏNMƏLƏRİ

Tarixi məlumatlar

Qədim dövrlərdən başlayaraq qarın boşluğu orqanlarının yaralanmalarının bir qayda olaraq ölümlə nəticələnməsi inkaredilməz fakt kimi qəbul edilirdi. Bu fikirlər uzun əsrlər boyu davam etmişdir. XIX əsrin ortalarına qədər tək-tək hallarda mədə yaralanmalarına görə cərrahi əməliyyatların icra edilməsinə baxmayaraq, qarın boşluğuna nüfuz edən yaralanmaların müalicəsinin qeyri-operativ aparılması ideyası hökm sürürdü. Həqiqətən də 1822-ci ildə umədənin posttravmatik fistulı *Beamont* tərəfindən qeyri-operativ yolla müalicə edilmişdir. XIX əsrin sonlarında cərrahi antiseptikanın inkişafı və mədə cərrahiyyəsi texnikasının mənimsənilməsi ilə əlaqədar olaraq, intraabdominal əməliyyatlardan geniş istifadə olunmağa başlanmışdır. XX əsrin ilk illərində mədə yaralanmalarının müvəffəqiyyətlə aradan qaldırılması da daxil olmaqla, qarın boşluğuna nüfuz edən yaralanmalara görə intraabdominal cərrahi əməliyyatlar barədə ədəbiyyatlarda məlumatlar verilməyə başlamışdır. I Dünya müharibəsində qazanılmış cərrahi təcrübə sayəsində qarın boşluğuna nüfuz edən bütün abdominal yaralanmalarda cərrahi əməliyyatın vacibliyi II Dünya müharibəsində artıq təsdiq edilmiş doktrinaya çevrilmişdir.

Anatomiyası

Mədə qarın boşluğunun yuxarı-ön hissəsində yerləşərək hərəkətliliyi, qalın əzələ divarına malik olması və döş qəfəsinin aşağı və bayır sümük əsası ilə əhatə olunması hesabına birbaşa küt travmalardan müəyyən dərəcədə qorunur. Qida borusu və onikibarmaq bağırsaqla birləşməsinə baxmayaraq, xəstənin vertikal vəziyyətində genişlənmiş mədənin cismi qarının aşağı şöbələrinə qədər enə bilər. Qastroezofageal birləşmə və pilorik hissənin yığılma vəziyyətində dolu mədənin küt travmadan cırılma riski xüsusilə yüksəkdir. Mədənin qarının yuxarı şöbəsində mərkəzi lokalizasiyada yerləşməsi torakoabdominal penetrasion yaralanmalarda onun zədələnmə riskini artırır. Mədə qarın boşluğunun bəzi orqanları ilə yaxın qarşılıqlı əlaqədə olduğundan, mədənin küt, penetrasion və aşındırıcı zədələnmələrində onların da müştərək zədələnməsi mümkündür. Öndə qaraciyərin hər iki payı mədəni hissəvi olaraq örtür. Arxa tərəfdə isə mədə mədəaltı vəzi ilə, sol böyrək, sol böyrəküstü vəzi ilə yaxın qarşılıqlı əlaqədədir. Aorta, qarın kötüyü, böyrək və dalağın damarları da yaxınlıqda yerləşir. Arxa-yan tərəfdə mədə dalaqla təmasdadır və onunla qısa mədə arteriyaları vasitəsilə birləşmişdir. Yuxarı tərəfdə mədənin dibi qaraciyərin sol payı ilə örtülmüşdür və diafraqmanın sol yarısı ilə təmasdadır. Dərindən nəfəsvermə zamanı diafraqma qalxdıqda mədənin dibi beşinci qabırğa qığırdağı səviyyəsinə qədər qalxa bilir ki, bu da döş qəfəsinin aşağı şöbələrinin daxilə nüfuz edən yaralanmalarında mədəni zədələnmə riski qarşısında qoyur. Mədənin arxa divarı kiçik piylik kisəsi daxilində yerləşir. Buna görə də arxa səthin və ya divarın bütün qatının mədə möhtəviyyatının axması ilə müşayiət olunan zədələnməsi peritonun aydın nəzərə çarpan qıcıqlanma simptomlarını törətməyə bilər.

Mədənin qan təchizatı çox mənbəlidir və geniş kollaterallara malikdir. Mədəni qanla təchiz edən ən böyük damar qarın kötüyündən ayrılan sol mədə arteriyasıdır; digər arteriyalara aşağıdakılar daxildir: qaraciyər arteriyasının şaxələri olan sağ mədə və sağ mədə-piylik arteriyaları; dalaq arteriyasının şaxələri olan sol mədə-piylik arteriyası və qısa mədə arteriyaları. İki böyük damarın bağlanmasına mədədə elə bir dəyişiklik törətmir, hətta üç damarın bağlanması da gənc yaşlı şəxslərdə işemiya ilə nəticələnir. Onun zəngin qan təchizatı nəticəsində mədənin selikaltı qatı çox damarlıdır. Ona görə də bu səviyyəyə qədər genişlənən zədələnmələr güclü, həyat üçün təhlükəli qanaxmalarla müşayiət oluna bilər.

Anatomik və fizioloji xüsusiyyətləri

Mədənin rezervuar və həzm funksiyaları onun həm zədələnməyə cəlb olunmasına həm də zədələnmənin nəticəsinə təsir edir. Genişlənmiş mədənin ölçüsünün böyüklüyü və mərkəzi lokalizasiyaya malik olması onun daxilə nüfuz edən zədələnmə riskini artırır. Qastroezofageal və pilorik sfinkterlər yığılmış vəziyyətdə olduqda genişlənmiş mədənin küt travmadan zədələnmə riski xüsusilə yüksək olur. Xaricdən dəyən zərbə hesabına qarındaxili təzyiğin qəflətən artması nəticəsində küt zədələnmə selikli qişada cırılma və ya bütün qatların perforasiyası şəklində özünü göstərə bilər. Emetogen (qusma zamanı) zədələnməyə adətən selikli qişaya cəlb olunur və əksər hallarda qastroezofageal səviyyədə meydana çıxır. Həzm funksiyasına gəldikdə, qeyd etmək lazımdır ki, mədə şirəsinin pH-ı çox aşağıdır. Mədənin turş möhtəviyyatının ağciyərlərə aspirasiyası kimyəvi pnevmonit törədir ki, bu da pnevmoniya və ya kəskin tənəffüs çatışmazlığına qədər progressivləşə bilər. Mədə divarının perforasiyası nəticəsində turş mədə möhtəviyyatının sərbəst qarın boşluğuna axması kəskin kimyəvi peritonitin inkişafına səbəb olur. Tədricən inkişaf edən iltihabi proses çoxlu miqdarda mayenin qarın boşluğuna eksudasiyasına gətirib çıxarır ki, bu da hüceyrəxarici mayenin itməsi ilə nəticələnir. Mədə möhtəviyyatında bakteriaların sayının az olmasına baxmayaraq, qida qalıqlarının sərbəst qarın boşluğuna axması intraabdomnal infeksiyalaşma və sepsis riskini həddən artıq yüksəldir.

Zədələnmənin növləri

Daxilə nüfuz edən (penetrasion) zədələnmələr. Mədənin odlu silah və bıçaq yaralanmalarına daha çox rast gəlinir. Penetrasion mexanizmlər nəticəsində meydana çıxan intraabdominal zədələnmələrin 5-20%-də mədə bu zədələnmələrə cəlb olunur. Odlu silah və ya bıçaq vasitəsilə

qarnın ön divarının, eləcə də torakoabdominal və qarnın yuxarı şöbəsinin daxilə nüfuz edən zədələnmələri zamanı mədənin lokalizasiyası və ölçüsü onu güllənin trayektoriyasında əhəmiyyətli risk qarşısında qoyur. Mədənin bıçaq yaralanmaları adətən izolə olunmuş zədələnmələr olur, lakin mədəni zədələyən güllə yaralanmaları əksər hallarda ciddi müştərək zədələnmələr də törədir. Məhz müştərək zədələnmələr əksər hallarda ölümə səbəb olur, çünki, mədənin izolə olunmuş zədələnmələri demək olar ki, nadir hallarda ölümlə nəticələnir.

Küt zədələnmələr. Mədənin küt zədələnmələrinə az-az hallarda təsadüf olunur və qarnın küt zədələnmələrində 2%-dən az hallarda ona rast gəlinəni qeyd olunur. Mədənin əksər küt zədələnmələri sürətli avtomobil qəzalarında müşahidə olunur və qaraciyərin, dalağın, onikibarmaq bağırsağın, mədəaltı vəzinin və diafraqmanın ciddi zədələnmələri ilə müşayiət olunur. Belə xəstələrdə ilk növbədə daxili qanaxma nəticəsində himodinamikanın qeyri-stabilliyi ön plana çıxır.

Laplas qanununa görə mədənin cırılmasının böyük əyrilik boyunca əmələ gəlməsi söylənilsə də, yaşlılarda bu qanun həmişə özünü doğrultmur. Aşkar cırılmadan əlavə küt zərbə mədənin devaskulyarizasiyasına, lokal nekrozuna və sonradan gecikmiş perforasiyasına gətirib çıxara bilər.

Emetogen zədələnmələr. İntraqastral təzyiqin qəflətən yüksəlməsi mədənin selikli qişasında və ya selikaltı qatında, əksər hallarda gastroezofageal birləşmə zonasında cırılmalar törədə bilər. Postemetik Mellori-Weiss sindromu həzm traktının yuxarı şöbələrindən qanaxmanın əsas səbəblərindəndir.

Yatrogen zədələnmələr. Mədənin yatrogen zədələnmələri endoskopiya və ya cərrahi əməliyyatlar zamanı əmələ gələ bilər. Ona ürək-ağciyər reanimasiyasından sonra və Heimlich manevrinin icrasından sonra da rast gəlinəni barədə məlumatlar vardır. Endoskopiya zamanı mədə divarının bütün qatlarının perforasiyasına nadir hallarda rast gəlinir. Splenektomiyadan və yüksək selektiv vaqotomiyadan sonra mədənin gecikmiş nekrozu barədə də məlumatlar vardır. Bu, çox güman ki, mədə divarının devaskulyarizasiyası ilə əlaqədardır.

Diaqnostikasi

Penetrasiya və küt zədələnmələr. Lazımi müayinələrin, o cümlədən fiziki müayinənin aparılması imkanı olan həyəcanlanmış və huşu itməmiş xəstələrdə mədənin zədələnməsini, xüsusilə bütün qatların perforasiyası nəticəsində mədə möhtəviyyətinin qarın boşluğuna axmasını əksər hallarda əvvəlcədən aşkar etmək mümkün olur. Bu xəstələrdə əsasən qarında yayılmış ağrılar və gərginlik aşkar edilir. Başın və onurğa beyninin ağır zədələnmələri olan xəstələrdə fiziki müayinələrin aparılması mümkün olmur, lakin fiziki tapıntıların olmaması zədələnməni istisna etməməlidir. Belə hallarda digər diaqnostik üsullardan istifadə olunmalıdır. Qarın divarının daxilə nüfuz edən zədələnmələri olan xəstələrdə adətən mədənin zədələnməsini təyin etmək mümkün olur, əks halda onu təyin etmək üçün laparotomiya göstərişdir.

Qanqusmanın olması, nazoqastral zondun qarın aspirasiyası xüsusilə penetrasiya zədələnmələr olan hallarda mədənin zədələnməsini göstərir. Mədə perforasiyasından sonra qarın boşluğunun və ya döş qəfəsinin ümumi rentgenoloji müayinəsində pnevmoperitoneum müəyyən edilə bilər, lakin onun olmaması zədələnməni inkar etməməlidir. Standart laborator müayinələrin heç biri mədənin zədələnməsi diaqnozunun qoyulmasında nə həssaslığa nə də spesifikliyə malikdir. Mədənin küt və ya penetrasiya zədələnmələrinin diaqnostikasında digər müayinə üsullarına diaqnostik peritoneal lavaj (DPL), həzm traktının yuxarı şöbəsinin kontrast rentgenoloji müayinəsi və kompüter-tomoqrafik müayinə daxildir.

Küt intraabdominal zədələnmələrin diaqnostikasında DPL-in faydasının olması çoxdan məlumdur. O, əsasən intra-abdominal qanaxmaların diaqnostikasında istifadə edilən texniki üsul olmasına baxmayaraq DPL boşluqlu orqanların zədələnməsini də yüksək həssaslıqla təyin etməyə imkan verir. Lavaj mayesində leykositlərin sayının 500 hüceyrə/mm^3 -dən çox olması, tərkibində öd və ya qida qalıqlarının tapılması boş mənfəzli orqanın zədələndiyini göstərir.

Həzm traktının yuxarı şöbələrinin suda həll olan kontrast maddələrdən istifadə olunmaqla rentgenoloji müayinəsi mədənin perforasiyasını təyin etməyə imkan verir, lakin ondan əsasən mədə və ya duodenal hematomaların olmasını təyin etmək üçün istifadə edilir. Qarının küt travması olan xəstələrdə diaqnozun qoyulmasında kompüter-tomografiya təsvirlərinin əldə edilməsi vacib rol oynayır. Lakin boşluqlu orqanların zədələnməsinin təyin edilməsində onun həssaslığı aşağıdır. KT visseral mənfəzlərdən kontrast maddənin ekstravazasiyasını, sərbəst qarın boşluğunda və ya retroperitoneal zonada havanı təyin etməklə visseral orqanların zədələnməsi diaqnozunu qoymağa imkan verir. Bundan əlavə, KT qarın boşluğunda aşağı sıxlıqlı mayenin olmasını aşkar etməyə imkan verir ki, bu da boşluqlu orqanların zədələnməsinə yüksək şübhə oyada bilər. Belə hallarda KT və DPL-dən kəskinləşdirilmiş istifadə güclü diaqnostik vasitəni təmin edir. USM qeyri-stabil xəstələrdə DPL-ə yardımçı müayinə kimi istifadə olunur. Ondan müstəqil diaqnostika məqsədilə istifadə olunmur, çünki mədə perforasiyalarının təyin edilməsində həssaslığı çox aşağıdır. Qarın divarının penetrasiya zədələnmələrində diaqnostik laparotomiyaya mütləq göstəriş olmadıqda və müayinələrlə mədənin zədələnməsini tam inkar etmək mümkün olmayan hallarda, mədəni birbaşa gözdən keçirmək və onun zədələnməsini tam inkar etmək məqsədilə laparoskopiyadan istifadə oluna bilər. Laparoskopiyaya əksər hallarda qarın divarının penetrasiya zədələnmələrində təcili laparotomiya üçün göstəriş olmayan hallarda istifadə olunur və peritonun tamlığının pozulmasını, diafraqmanın cırılmasını təyin etməyə kömək edir. O, həmçinin seçilmiş xəstələrdə tək orqanın zədələnməsinin qiymətləndirilməsində və müalicəsində də rol oynaya bilər.

Qarının penetrasiya zədələnmələrində laparoskopiyadan istifadəsini qiymətləndirən bir neçə tədqiqat işində onun qarın boşluğunda qanın olmasını, parenximatöz orqanın zədələnməsini, diafraqmanın cırılmasını, retroperitoneal hematomaların olmasının təyində diaqnostik dəqiqliyinin yüksək olması qeyd olunur. Lakin boşluqlu orqanların zədələnməsində həssaslığın 18% olduğu qeyd edilir. Buna görə də rezidual zədələnmələrin qalması ehtimalı yüksəkdir. Terapevtik vasitə kimi ondan istifadə olunması hələlik inkişaf mərhələsindədir.

Müalicəsi

Penetrasiya və küt zədələnmələr. Əgər mədənin yaralanmasına şübhə varsa və ya o təsdiqlənmişsə, cərrahi əməliyyat göstərişdir. Xəstələr profilaktika məqsədilə əməliyyatdan əvvəlcədən mədə-bağırsaq florasına yönəlmiş antibiotiklər qəbul etməlidirlər. Xəstələrin əməliyyata hazırlanması qarın divarının və döş qəfəsinin antiseptiklərlə işlənməsi və steril örtüklərlə əhatə olunması ilə başlanır. Əksər cərrahlar uzun orta kəsikdən istifadə etməyə üstünlük verirlər, çünki bu kəsik tez aparılır və qarının bütün şöbələrinin təftişinə imkan verir. Qarın boşluğuna daxil olduqdan sonra əgər güclü qanaxmalar varsa ilk növbədə onlar dayandırılır. Sonra iri damarların və qanaxma verə bilən parenximatöz orqanların zədələnməsinə görə diqqətli təftiş aparılır. Bu istiqamətdə təftiş başa çatdıqdan sonra bütün qarın boşluğunun sistemli təftişi aparılır. Mədənin zədələnməsinin bərpasından əvvəl digər böyük müştərək zədələnmələr bərpa olunmalıdır. Mədə möhtəviyyətinin axmasını dayandırmaq üçün böyük həcmli əməliyyatların erkən fazasında mədəyə tez bir zamanda tikişlər qoyulması lazım gələ bilər. Mədənin təftişi hərtərəfli olmalıdır. Mədənin bütün ön divarının gözdən keçirilməsi üçün qaraciyərin sol üçbucaq bağının kəsilərək qaraciyərin sol payının bayır segmentinin sağ tərəfə dartılması lazım gələ bilər. Bu manevr həmçinin qatroezofageal birləşmə zonasının gözdən keçirilməsini də asanlaşdırır. Mədənin aşağıya tərəf dartılması zamanı dalağın zədələnməsinə xüsusi diqqət yetirilməlidir. Kiçik piylik kisəsi və mədənin arxa divarı mədə-çənbər bağırsaq bağıni kəsməklə gözdən keçirilməlidir. Mədə divarında, xüsusilə mədənin böyük və kiçik ayrılığı boyunca yerləşən hematomalar təmizlənməli və diqqətlə təftiş edilməlidir. Hər hansı boşluqlu orqanın zədələnməsi aşkar edilərsə, bir yara olan hallarda ikinci yaraya görə də təftiş aparılmalıdır. Kiçik perforasiyaların və ya gözlə birbaşa nəzarət çətin olan zonaların zədələnmələrin diaqnostikasında mədə daxilində metilen abısının yeridilməsi faydalıdır. Belə ki, hətta onun az miqdarı belə mənfəzdən kənara çıxdıqda ətraf toxumaları rəngləyir. Mədənin zəngin qan

təchizatı olduğundan onun əsas qan damarlarından hər hansı biri zədələnmişsə, o liqaturaya alınə bilər.

Mədə böyük ölçüyə və zəngin qan təchizatına malik olduğundan əksər yaralar lokal olaraq birincili bərpa olunur. Əgər əllə tikilmə texnikasından istifadə olunarsa, bütün qatlardan keçən fasiləsiz hemostatik birinci sıra (daxili) tikişlər qoyulur. Sonra isə ikinci sıra (xarici) Lembert tikişləri qoyulur. Mədənin daxilini görmək və selikli qışaları bir-birinə düzgün yaxınlaşdırılmasını təmin etmək məqsədilə kiçik ölçülü yaralar genişləndirilə bilər. Güllə yaraları və əzilmiş küt yaralarda ballistik və ya təzyiq effekti nəticəsində meydana çıxan ətraf işemik zona kənar edilməlidir. Mədənin iki hissəyə tam ayrılması ilə nəticələnən yaralanmalarında yaraların kənarı kəsilərək işemik və ya nekrotik toxumalardan təmizlənməli və bundan sonra uc-uca anastomoz yaradılmalıdır. Bəzi hallarda, məsələn qəlpə yaralanmaları və ya ağır küt yaralanmalar zamanı mədənin geniş həcmli zədələnmələri olduqda mədənin rezeksiyası icra edilə bilər. Belə hallarda mədə rezeksiyası əməliyyatının bütün standart prinsiplərindən istifadə olunmalıdır. Azan sinirin zədələnməsinə şübhə olan hallarda (ona bəzi hallarda gastroezofageal birləşmə zonasının və ya kiçik əyriliyin zədələnməsi zamanı rast gəlinir) pilorik hissədə drenləşdirmə əməliyyatı da icra edilməlidir.

Emetogen zədələnmələr. Emetogen zədələnmələr əsasən gastroezofageal birləşmə zonası ilə məhdudlaşır və adətən selikli qışa və selikaltı qatda cırılmalarla ilə təzahür edir. Bu zədələnmələr çoxlu miqdarda qanaxma ilə nəticələnə bilər və bu zaman qan məhsulları və məhlullarla reanimasion tədbirlərin aparılması lazım gələ bilər. Bu xəstələrin əksəriyyətində həzm traktının yuxarı şöbələrindən qanaxma simptomları olduğundan adətən erkən endoskopiya göstərişdir. Qastroskopiya yalnız diaqnostik deyil, həm də terapevtik vasitə ola bilər. Sklerozlaşdırıcı maddələrin, adrenalinin inyeksiyası, eləcə də elektrokoagulyatordan istifadə etməklə bu zonadan qanaxmanı dayandırmaq olur. Qanaxmanı bu üsulla dayandırmaq mümkün olmayan hallarda vazopressinin infuziyası ilə aparılan angiografiya və ya sol mədə arteriyasının embollaşdırılması hemostazın əldə edilməsində effektiv ola bilər.

Emetogen zədələnmələrin əksəriyyətində qanaxmanın spontan dayanmasına və ya qeyri-operativ müalicə üsullarına cavab əldə edilməsinə baxmayaraq, bəzən bu üsullar effektiv olur ki, bu zaman da cərrahi əməliyyat göstərişdir. Yuxarı orta kəsiklə laparotomiya aparılır, mədə cismi nahiyəsində vertikal kəsiklə açılır. Bəzən görmə sahəsini yaxşılaşdırmaq üçün mexaniki retraktorlardan istifadəyə də ehtiyac ola bilər. Zədələnmə aşkar edilir və fasiləsiz sorulmayan tikişlərlə bağlanır. Zədələnmə gastroezofageal birləşməyə çox yaxın yerləşən hallarda bu birləşmə daxilində üfürülmüş Foley kateteri yerləşdirməklə və ya dartmaq üçün saxlayıcı tikişlər qoyaraq onu ehtiyatla aşağı çəkməklə zədələnmənin görünməsinə yaxşılaşdırmaq olar.

Ağırlaşmaları

Mədənin izolə olunmuş zədələnmələrinin nadir hallarda letal nəticələr verməsinə baxmayaraq qonşu orqanların həyat üçün təhlükəli müştərək zədələnmələri yüksək ölüm və ağırlaşma hallarına gətirib çıxarır. Mədənin penetrasion zədələnmələri ilə əlaqədar olan ağırlaşmalara əməliyyatdan sonrakı qanaxma, intraabdominal abseslər, sepsis və mədə fistulları daxildir.

Mədə yaralanmalarının diaqnostikası gecikən hallarda əməliyyat zamanı mədə möhtəviyyatının sərbəst qarın boşluğuna geniş yayılması baş verir ki, bu da əməliyyatdan sonrakı dövrdə intraabdominal infeksiyanın və absesin rastgəlmə tezliyini artırır. Əməliyyat zamanı qarın boşluğundan qida qalıqlarının xaric edilməsi ilə aparılan tam təmizlənmə vacibdir. Mədə ilə yanaşı diafraqmanın da zədələnməsi olan hallarda empiemanın inkişaf riski həddən artıq yüksəlir. Buna görə də, plevra boşluğunun enteral möhtəviyyatla çirklənməsi qeyd olunan hallarda plevra boşluğunun diafraqma defektindən adekvat irriqasiyası məsləhət görülür.

Intraabdominal abseslər əməliyyatdan sonrakı erkən dövrdə yüksək hərarət, leykositoz, davamlı paralitik bağırsağ keçməməzliyi və ya sepsis əlamətləri ilə özünü göstərə bilər. Plevral eksudasiya diafraqmaaltı abseslə müşayiət oluna bilər. Əksər hallarda əməliyyatdan sonrakı

intraabdominal absesləri təyin etmək üçün kompüter tomoqrafiyadan istifadə olunur. Kompüter tomoqrafiya və ya USM-in nəzarəti altında perkutan drenajın yeridilməsi və antibiotiklərdən istifadə bir çox hallarda relaparotomiyanın vacibliyini aradan qaldırır. Əgər toplanmış irin perkutan drenajla adekvat xaric oluna bilmirsə və ya abses boşluğu çox kameralıdırsa, yaxud da perkutan drenləşdirmədən və antibiotiklərlə müalicədən sonra xəstədə toksikoz əlamətləri qalmaqda davam edirsə, cərrahi drenləşdirmə göstərişdir. İnfeksiyanın müvafiq olaraq seçilmiş antibiotikə rezistentliyi yüksək olan hallarda səbəb kimi *Candida sp*-nin olmasına şübhə oyanmalıdır. Əgər o tapılırsa, ona qarşı müalicə aparılmalıdır. Mədənin bərpa olunmuş hissəsində və ya anastomozda tikişlərin çatışmazlığı nəticəsində mədə möhtəviyyatının axması əksər hallarda absesin əsas səbəbi olur. Axan möhtəviyyatın miqdarı adətən az olur və adekvat drenləşdirmə, antibiotiklərin istifadəsi və qidalanmanı təmin etməklə müalicə oluna bilər.

Əməliyyatdansonrakı erkən dövrdə qanaxma adətən texniki səhvlər nəticəsində meydana çıxır. Əgər konservativ üsullarla belə qanaxmanı dayandırmaq mümkün olmur, relaparotomiya icra oluna bilər. Gecikmiş (7 gün və ya daha çox müddət keçdikdən sonra meydana çıxan) qanaxmalar adətən yüngül olur və spontan olaraq dayanır. Bu qanaxma adətən mədənin bərpa olunmuş hissəsində daxili tikiş qatının qopması nəticəsində meydana çıxır.

ONİKİBARMAQ BAĞIRSAĞIN ZƏDƏLƏNMƏLƏRİ

Tarixi məlumatlar

Yazılı tibbi məlumatlar əldə edilən dövrdən XIX əsrin sonlarına qədər qarın boşluğuna nüfuz edən zədələnmələrin müalicəsi qeyri-operativ olaraq aparılırdı. XX əsrin əvvəllərində onikibarmaq bağırsağın zədələnmələrinin operativ müalicəsi barədə bir neçə məlumatlara rast gəlinmiş və sonradan az sayda toplanmış məlumatlar dərc edilmişdir. II Dünya müharibəsinə qədər artıq qarın boşluğuna penetrasiya edən zədələnmələrin operativ müalicəsi standart müalicə üsulu kimi qəbul edilmişdir. Duodenal zədələnmələr barədə ilk geniş tədqiqat işi *Cave* və əməkdaşları tərəfindən təqdim edilmişdir. Operativ texnikada əldə edilən nailiyyətlər, reanimasiya tədbirlər və qidalanmanın əməliyyatla kombinə olunması duodenal zədələnmə səbəbindən ölüm faizini azaltmışdır.

Anatomik və fizioloji xüsusiyyətləri

Onikibarmaq bağırsağın zədələnməsi və onun müalicəsinə aidiyyəti olan anatomik xüsusiyyətlərə onikibarmaq bağırsağın lokalizasiyası, qonşu strukturlara münasibəti, müxtəlif seqmentlərə bölünməsi və qan təchizatı daxildir.

Onikibarmaq bağırsağ 4 hissəyə bölünür. *Birinci hissə* və ya onikibarmaq bağırsağın soğanağı pilorik hissədən başlayaraq ümumi öd axarı və qastroduodenal arteriyaya qədər olan hissəsini əhatə edir. *İkinci* və ya enən hissə bütün periampulliyar zonanı əhatə edir. *Üçüncü hissə* köndələn və yuxarı istiqamətdə davam edir, *dördüncü və ya terminal hissə* isə duodeno-yeyunal ayrılıqda sona çatır. Ona görə də onikibarmaq bağırsağ C-şəkilli forma əldə edir və ilk üç bel fəqərəsinin sağ-yan tərəfi boyunca və onun üzərində yerləşir. İkinci, üçüncü və dördüncü hissələr boyunca onikibarmaq bağırsağ mədəaltı vəzinin başı və cismi ilə çox yaxın əlaqədədir və onun qan təchizatından istifadə edir. Onikibarmaq bağırsağın önündə qaraciyər, qaraciyər ayrılığı, köndələn çənbər bağırsağ müsarıqəsi, yuxarı müsarıqə arteriyası və venası yerləşir. Arxada aorta, aşağı boş vena, qarın venası, sağ böyrək və fəqərə cisimləri yerləşir. Çoxlu sayda qonşu orqanlarla yaxın əlaqədə olduğundan onikibarmaq bağırsağın nüfuz edən zədələnmələri bir çox hallarda bu orqanların müştərək zədələnmələri ilə müşayiət olunur. Böyük damarlara yaxın yerləşməsi duodenal zədələnmələr zamanı rast gəlinən yüksək ölüm faizini izah edə bilər.

Zədələnmənin mexanizmləri

Onikibarmaq bağırsağın zədələnmələrinə nisbətən az rast gəlinir və qarnın zədələnmələri zamanı ona 5% hallarda təsadüf olunur. Onikibarmaq bağırsağ həm küt, həm də nüfuz edən (penetrasion) travmalar nəticəsində zədələne bilər. Küt zədələnmələr adətən sürətli avtomobil qəzaları və yüksəklikdən yıxılma nəticəsində meydana çıxır. Penetrasion zədələnmələr isə bıçaq yarası və ya odlu silah yaralanması zamanı müşahidə olunur. Onikibarmaq bağırsağın zədələnmələrinin rətgəlmə tezliyi onun anatomik hissələrindən asılı olaraq dəyişir; ikinci və ya enən hissə daha çox zədələnməyə məruz qalır (30%), bunun ardınca üçüncü və dördüncü hissələr (20%), soğanaq hissə (15%) və müxtəlif lokalizasiyalı və çoxsaylı zədələnmələr (15%) gəlir.

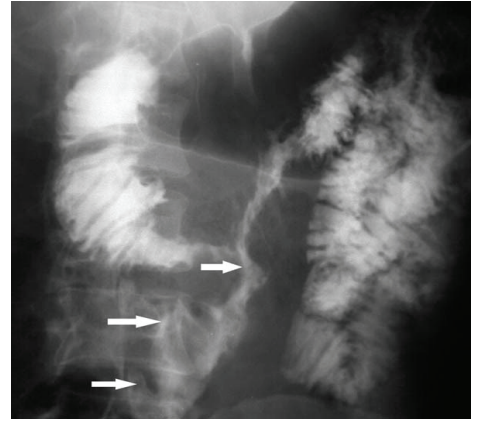
Onikibarmaq bağırsağın zədələnmələrinin əksəriyyəti penetrasion mexanizmlər nəticəsində meydana çıxır. Bu zədələnmələr arasında ən çox güllə yaralanmalarına (75%), sonra isə bıçaq yaralanmalarına (20%) rast gəlinir. Bıçaq yaraları adətən onikibarmaq bağırsağ divarının sadə cırılmasından ibarət olur, lakin qəlpə və güllə yaralanmaları müxtəlif dərəcəli toxuma destruksiyası ilə müşayiət olunan zədələnmələr törədir. Onlar həmçinin həyat üçün təhlükəli müştərək damar və ya orqan zədələnməsi də törədə bilər.

Onikibarmaq bağırsağ zədələnmələrinin təsnifatı və onların qısa xarakteristikası

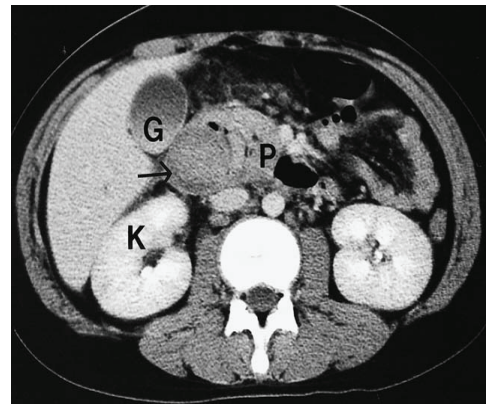
I dərəcə — onikibarmaq bağırsağın hematoması. O, əsasən küt travma nəticəsində meydana çıxır. Ona böyüklərə nisbətən uşaqlarda daha çox rast gəlinir. Əmələgəlmə mexanizmini əsasən qarnın yuxarı şöbəsinə velosipedin sükanının küt travması təşkil edir. Travmadan sonra onun simptomları 8-12 saat ərzində meydana çıxmaya bilər.

Klinik təzahürü. Əsas simptomlarına davamlı qusma və qida və maye qəbulunun mümkün olmamasıdır. Qarında ağrılara az hallarda təsadüf olunur. Duodenal hematoma tipik olaraq ümumi öd axarının açıldığı yerdən distal tərəfdə olur və qusuntu adətən ödlü olur. Bu zaman nazoqastral zondun yeridilməsi lazımdır.

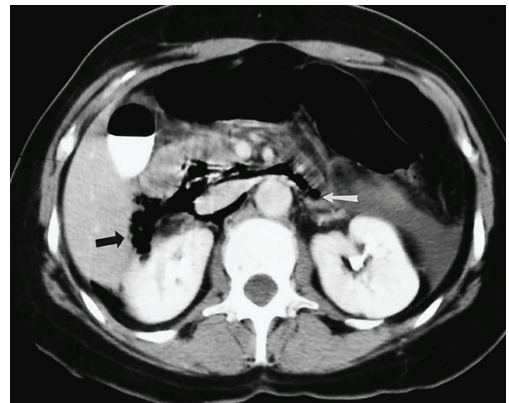
Diagnostikası. Diaqnoz suda həll olan kontrast maddələrdən istifadə etməklə yuxarı həzm traktının rentgenoloji müayinəsi və ya kompüter tomoqrafiya ilə təsdiq oluna bilər. Yuxarı həzm traktının rentgenoloji müayinəsində adətən onikibarmaq bağırsağın II və III şöbələri arasında tam obstruksiya aşkar edilir (şəkil 4.54). Kontrast maddə obstruksiya zonasından aşağı keçə bilmir, həmçinin onikibarmaq bağırsağ mənfəzindən kənara axma müşahidə olunmur. Hematokrit və leykositlərin sayı adətən normal səviyyədə olur, lakin mədəaltı vəzinin başının küt travması ilə müşayiət olunan nadir hallarda plazmada amilazanın səviyyəsi yüksələ bilər.



Şəkil 4.54. Onikibarmaq bağırsağ zədələnməsinin kontrast rentgenoloji mənzərəsi



Şəkil 4.55. Duodenal möhtəviyyatın retroperitoneal sahəyə keçməsi



Şəkil 4.56. Retroperitoneal sahədə sərbəst qaz

II və III dərəcə — onikibarmaq bağırsağın retroperitoneal cırılması. Onikibarmaq bağırsağın retroperitoneal cırılması əksər hallarda avtomobil qəzaları zamanı sükanın təzyiqi nəticəsində meydana çıxır. Zədələnmənin mexanizmini onikibarmaq bağırsağın arxada onurğa sütununa sıxılması təşkil edir. Bu, xüsusilə onikibarmaq bağırsağın hər iki ucunun—proksimal tərəfdə pilorusun yığılması, distal tərəfdə isə duodenoyeyunal ayrılığın Treitz bağı hesabına bağlanması zamanı baş verir. Zədələnmə adətən onikibarmaq bağırsağın II və III şöbələrinin arasında yerləşir və onun möhtəviyyəti retroperitoneal sahəyə keçir (şəkil 4.55).

Klinik mənzərəsi. Onikibarmaq bağırsağın cırılması retroperitoneal olduğundan peritoneal əlamətlərin inkişaf etməsi üçün vaxt tələb olunur. Nəticədə diaqnoz 24-48 saata qədər gecə bilər ki, bu da ağırlaşmaların və ölüm faizinin artmasına gətirib çıxarır. Buna görə də, qarının ağır küt travmalarında onikibarmaq bağırsağın retroperitoneal cırılması ehtimalı yaddan çıxarılmamalıdır. Onun simptomlarına qarının yuxarı şöbəsində və torakolumbar bel ağrıları aiddir. Hərərət və taxikardiya aşkar edilir və zaman keçdikcə peritonitin əlamətləri də qoşulur. Təcili müalicəyə başlanılmadıqda peritonitin inkişafı və septik şok qaçılmaz olur.

Diaqnostikası. Diaqnoz rentgenoloji müayinə vasitəsilə təsdiq oluna bilər. Qarın boşluğunun ümumi rentgenoloji müayinəsində retroperitoneal sahədə alveolyar görünüşə malik sərbəst qaz görünə bilər (şəkil 4.56). Qarın boşluğunda sərbəst qaza nadir hallarda rast gəlinir. Qastroduodenal şöbənin gastroqrafiyə rentgenoloji və ya kompüter-tomografiya müayinəsində onikibarmaq bağırsağın cırılması və kontrast maddənin retroperitoneal sahəyə keçməsi aşkar edilir. KT müayinəyə daha üstünlük verilir, belə ki, bu zaman yanaşı olaraq mədəaltı vəzinin zədələnmələri də aşkar edilə bilər.

IV dərəcə — ümumi öd axarının distal şöbəsi və ampulyar hissənin də cəlb olunduğu böyük həcmli duodenal zədələnmələr. Onikibarmaq bağırsağın IV dərəcəli zədələnmələrinə nadir hallarda rast gəlinir və adətən güllə yaralanmaları zamanı müşahidə olunur. Bu zədələnmə zamanı onikibarmaq bağırsağın geniş zədələnməsinə ümumi öd axarının distal hissəsi və ya ampulyar hissə də cəlb olunur. Diaqnoz adətən qarın boşluğunun təftişi zamanı qoyulur.

V dərəcə — pankreatoduodenal kompleksin massiv zədələnməsi; onikibarmaq bağırsağın devaskulyarizasiyası. Bu tip zədələnmə ciddidir və yüksək ölüm faizi ilə müşayiət olunur. Yeganə müalicə üsulu pankreatoduodenektomiya hesab olunur.

Müştərək zədələnmələr. Qarının yuxarı şöbəsində digər strukturlara yaxın yerləşdiyindən onikibarmaq bağırsağın zədələnməsinə adətən digər qonşu orqanların zədələnməsi ilə birlikdə rast gəlinir. Bu, xüsusilə penetrasiya zədələnmələrdə baş verir. Ən çox müşahidə olunan müştərək damar zədələnmələrinə aşağı boş vena və aorta daxildir. Ağciyər isə ən çox müştərək zədələnmənən ekstraabdominal orqan hesab olunur.

Letal nəticə və onun əsas səbəbləri. Onikibarmaq bağırsağın zədələnməsinə dair toplanılan bir çox materiallarda ölüm faizinin 5-25% arasında dəyişdiyi və orta hesabla 15% təşkil etdiyi qeyd olunur. Onikibarmaq bağırsağın yaralanmaları olan əksər xəstələrdə ölümün səbəbi əsasən müştərək zədələnmələrdir. Duodenal zədələnmələrin bilavasitə özünün nisbətən az hallarda ölümlə nəticələndiyi qeyd olunur (6-12%). Duodenal zədələnmələrdən qısa müddət sonra baş verən ölümün səbəbi əsasən iri damarların müştərək zədələnməsi nəticəsində qanaxmalardır. Bir çox müşahidələrdə, ölənlərin demək olar ki, yarısının şok vəziyyətində olduğu qeyd edilir. Ölüm göstəricisinin zədələnmənin mexanizmindən də asılı olduğu və penetrasiya zədələnmələrə nisbətən küt zədələnmələrdə bir qədər üstünlük təşkil etdiyi qeyd edilir (müvafiq olaraq 15% və 20%). Onikibarmaq bağırsağın izolə olunmuş zədələnmələrinə nisbətən mədəaltı vəzinin və öd yollarının geniş və müştərək zədələnmələri ilə müşayiət olunan duodenal zədələnmələr ölüm riskini iki dəfə artırır. Onikibarmaq bağırsağın zədələnməsinin diaqnostikası 24 saatdan artıq gecikdikdə ölüm göstəricisi 40%-ə qədər artıra bilər. Verilən məlumatlarda cərrahi müdaxilənin 24 saata qədər gecikdirilməsinin ölüm faizini artırmadığı qeyd olunur.

Diagnostikasi

Penetrasion zədələnmələr. Onikibarmaq bağırsağın penetrasion zədələnməsi diaqnozu əksər hallarda cərrahi əməliyyat zamanı qoyulur. Onikibarmaq bağırsağın yaxınlığından keçən bıçaq və ya güllə kanalı onikibarmaq bağırsağın bütün qatlarının zədələnməsini istisna etmək məqsədilə diqqətlə gözdən keçirmə və təftişin aparılmasını tələb edir.

Küt zədələnmələr. Onikibarmaq bağırsağın küt zədələnməsi diaqnozu penetrasion zədələnmə diaqnozuna nisbətən daha çətin qoyulur; potensial zədələnmə ehtimalı olan xəstələrdə lazımı müayinələrin aparılmasına baxmayaraq, əksər hallarda onikibarmaq bağırsağın küt zədələnməsi olan xəstələr müşahidə altında saxlanılır və bununla da diaqnozun qoyulması gecikir. Zədələnmənin baş verməsi haqqında diqqətli anamnezin toplanması tələb olunur. Belə ki, onikibarmaq bağırsağın küt zədələnməsi əsasən qarının ön divarına qüvvətli zərbə nəticəsində meydana çıxır ki, bu da çox vaxt avtomobil qəzaları, yüksəklikdən yıxılma zamanı baş verir. Küt duodenal zədələnmələrdə simptomların yüngül olması və fiziki müayinələrdə xarakterik tapıntıların aşkar edilə bilməməsi də diaqnozun qoyulmasını ləngidir. Onikibarmaq bağırsağın bütün qatlarının perforasiyası olan hallarda qarında xarakteri aydın olmayan ağrılar və fiziki müayinələrin nəticələrinin qeyri-qənaətbəxş olması onun retroperitoneal zonaya xas şikayətlərlə səhv salınmasına səbəb olur. Eyni zamanda böyük müştərək abdominal zədələnmə ilə müşayiət olunmadıqda xəstələr stabil ola və belə vəziyyətdə qala bilər. Adi laborator müayinələr onikibarmaq bağırsağın zədələnməsində spesifikliyə malik deyildir. Xüsusilə onikibarmaq bağırsağın cırılması olan hallarda plazmada amilazanın, leykositlərin sayının və hematoloji parametrlərin normal və ya bir qədər yüksəlmiş olması aşkar edilə bilər. Həmçinin qarın boşluğunun ümumi rentgenoloji müayinəsi də diaqnostik əhəmiyyət kəsb etməyə bilər. Onikibarmaq bağırsağın cırılması olan xəstələrdə qarın boşluğunda sərbəst hava 10%-dən az hallarda müəyyən edilir, retroperitoneal zonada isə sərbəst hava 50%-dən çox hallarda aşkar edilməyə bilər. Retroperitoneal zədələnmələrin diaqnostikasında diaqnostik peritoneal lavajın (DPL) icra edilməsi mühüm əhəmiyyət kəsb edir. Müsbət DPL testi əksər hallarda müştərək intraperitoneal zədələnmənin olması ilə əlaqədardır və onikibarmaq bağırsağın özünün zədələnməsini isə birbaşa təyin edə bilmir.

Onikibarmaq bağırsağın küt zədələnmələrinin spesifik diaqnostikasında kompüter tomoqrafiyanın daha dəqiq diaqnostik müayinə olduğu güman edilir. Retroperitoneal havanın, onikibarmaq bağırsağın divarının qalınlaşmasının və kontrast maddənin zədələnməmiş onikibarmaq bağırsaqdan ekstravazasiyasının (mənfəzdən kənara çıxmasının) təyində kompüter tomoqrafiya ümumi rentgenoloji müayinəyə nisbətən daha həssasdır. Lakin onun istifadə imkanları hemodinamiki stabil olmayan xəstələrdə məhduddur.

Operativ müalicəsi

Onikibarmaq bağırsağın divarının bütün qatlarının perforasiyası təsdiq olan və ya ona şübhə olan hallarda təcili laparotomiya göstərişdir. Qarın boşluğunun hərtərəfli təftişi uzun orta kəsiklə daha yaxşı aparılır. Həyat üçün təhlükəli olan qanaxmanın və bağırsağ möhtəviyyatının qarın boşluğuna axmasının qarşısı təcili alınmalıdır. Bunun ardınca mədə-bağırsağ traktının geniş təftişi aparılır. Onikibarmaq bağırsağın zədələnməsinə şübhə olan hallarda onun bütün şöbələri hərtərəfli gözdən keçirilməlidir. Öd izlərinin, periduodenal krepitasiyanın və ya hematomanın olması onikibarmaq bağırsağın zədələnməsinə şübhəni daha da artırır. Onikibarmaq bağırsağın birinci və ikinci hissələrini adətən gözdən keçirmək mümkün olur, lakin üçüncü və dördüncü hissələrinin inspeksiyası köndələn çənbər bağırsağın qaraciyər ayrılıyının çevrilməsini və Treitz bağına kəsilməsini tələb edir. Onikibarmaq bağırsağın arxa tərəfinin inspeksiyası isə *Kocher* manevrinin icra edilməsini tələb edir. Zədələnmənin olmasını inkar etmək üçün onikibarmaq bağırsağ tam mobilizə olunmalı və gözdən keçirilməlidir. Onikibarmaq bağırsağın arxa divarının zədələnməsini inkar etmək üçün periduodenal hematomalara görə diqqətlə təftiş edilməlidir.

Əgər diqqətli inspeksiyaya baxmayaraq onikibarmaq bağırsağın zədələnməsinə şübhə qalarsa, onda nazogastral zond vasitəsilə metilen abısının yeridilməsi faydalı ola bilər. Metilen

abısı yeridildikdən bir neçə dəqiqə sonra periduodenal zonanın rənglənməsi onikibarmaq bağırsağın divarının bütün qatlarının perforasiyasını təsdiq edir və o, çox güman ki, ətraf hematoma hesabına və ya perforativ dəliyin çox kiçik olmasına görə ayırd edilə bilmir. Geniş həcmli müştərək zədələnmələr olan hallarda, xüsusən bu zədələnmələr damarları əhatə etdikdə onikibarmaq bağırsağın zədələnmələri gözdən qaçaraq qala bilər. Müştərək damar zədələnmələri olan hallarda onların liqaturaya alınması onikibarmaq bağırsağın divarında işemiyaya və sonradan gecikmiş perforasiyaya səbəb ola bilər. Ona görə də, müştərək zədələnmələr aradan qaldırıldıqdan sonra onikibarmaq bağırsağın diqqətli reinspeksiyası göstərişdir.

Onikibarmaq bağırsağın yarası təyin edildikdən sonra onun operativ bərpa olunma taktikası seçilərkən bir neçə amillərin nəzərə alınması vacibdir: zədələnmənin həcmi, yanaşı olaraq mədəaltı vəzi və ya öd yollarının zədələnməsinin olması, zədələnmədən bərpa olunmaya qədər keçən müddət və xəstənin fizioloji vəziyyəti.

Əksər onikibarmaq bağırsağın zədələnmələrinin sadə olmasına baxmayaraq, bəzən onların böyük həcmli cərrahi əməliyyatla və ya rekonstruksiya ilə bərpa olunmasını tələb edən ağır dərəcəli yaralanmaları da müşahidə oluna bilər. Müştərək zədələnmələrin olması nəinki zədələnməni aradan qaldırmanı çətinləşdirir, hətta əməliyyatdan sonrakı dövrdə ağırlaşmaların rastgəlmə tezliyini və ölüm faizini də artırır. Diaqnozun gecikməsi hesabına qarın boşluğunun həddən artıq çirklənməsi və ya sepsis olan hallarda, eləcə də sepsis və ya şok nəticəsində xəstənin fizioloji vəziyyəti qənaətbəxş olmayan hallarda kiçik həcmli və ya mərhələli əməliyyatlara üstünlük verilməlidir.

Onikibarmaq bağırsağın əksər zədələnmələri, xüsusən də bıçaqla yaralanmaları yaranın kənarlarındakı nekrotik və ya cırılmış toxumalar təmizləndikdən sonra iki sıra tikişlər qoyulmaqla bərpa edilə bilər. Bu zaman birinci sıra tikişlər bütün qatlardan keçən fasiləsiz tikişlərdən, ikinci sıra tikişlər isə düyünlü Lembert tikişlərindən ibarət olmalıdır.

Onikibarmaq bağırsağın zədələnmələrində aparılan əməliyyatlar və onların əsas prinsipləri aşağıdakılardan ibarətdir:

- Öd izləri və periduodenal toxumada hematomanın olması onikibarmaq bağırsağın tam təftişini (*Kocher manevri*) tələb edir;

- Onikibarmaq bağırsağın adekvat təftişi məqsədilə *Cattell manevrindən* istifadə olunması faydalıdır. Bu məqsədlə bayır periton kəsilərək qalxan və köndələn çənbər bağırsağın sola tərəfə çevrilir və bu zaman onikibarmaq bağırsağın distal hissələrinin vizual müayinəsi yaxşılaşır (*şəkil 4.57*);

- Kiçik ölçülü zədələnmələr birincili olaraq bərpa oluna bilər;

- Onikibarmaq bağırsağın mənfəzinin 50%-dən çox daralması gözlənilməsə, bu zədələnmələr bərpa edilməlidir.

Onikibarmaq bağırsağın mənfəzinin 50%-dən çox hissəsinin daralması gözlənilən hallarda onun bərpası aşağıdakı kimi aparılmalıdır:

- Duodenostomik drenaj ətrafında onikibarmaq bağırsağın defektinin tikilməsi; bu zaman sorulan saplardan (vikril) və geniş diametrlidən drenajlardan istifadə olunması məsləhətdir.

- Y-şəkilli Roux ilgəyinin hazırlanması və bu ilgəklə zədələnmiş hissə arasında anastomozun yaradılması;

- Böyük həcmli zədələnmələrdə qastrotonomiya, qastrotonomik kəsikdən daxil olmaqla pilorik hissənin selikli qişə tərəfdən *sorulan sapla* tikilərək daraldılması və mədəyə qastrotonomanın qoyulması; pilorik hissənin istənilən metodla tikilib bağlanması 14-21 gün davam edir.

- Onikibarmaq bağırsağın ikinci hissəsi və ya mədəaltı vəzinin başı zədələnən hallarda mədəaltı vəzi axarının və öd axarının zədələnmə ehtimalı nəzərə alınmalıdır;

- Pankreatoduodenektomiya ən son seçim əməliyyatı olmalıdır;

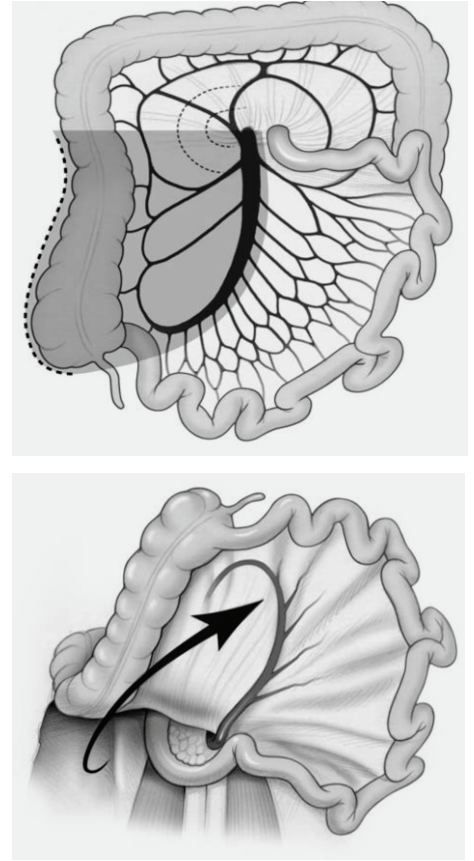
Onikibarmaq bağırsağın zədələnmələrinin dərəcələrinə müvafiq olaraq *cərrahi taktika* aşağıdakı kimi olmalıdır:

I dərəcəli zədələnmələr. İlk konservativ müalicə nazoqastral aspirasiya, su-elektrolit balansının tənzimlənməsi və total parenteral qidalanmadan ibarət olmalıdır. H₂-reseptor antaqonistləri və proton nasosu inhibitorları ilə müalicənin aparılması nazoqastral aspiratın həcmnin əhəmiyyətli azalmasına səbəb olur. 10-15 gündən sonra gastroqrafinlə təkrari kontrast rentgenoloji müayinə aparılır. Əgər obstruksiya aradan qalxmışsa, nazoqastral aspirasiya dayandırılır; oral mayələrin qəbuluna, sonra isə tədricən bərk halda qidaların qəbuluna başlanılır. Obstruksiya tam aradan qalxmayan hallarda daha 1 həftə konservativ müalicə məsləhətdir. Konservativ tədbirlərlə 3 həftə ərzində obstruksiyanın aradan qalxmaması cərrahi əməliyyata göstərişdir. Intramural hematomanın evakuasiyasına cəhd edilməməlidir. Bunun əvəzinə obstruksiya nahiyəsindən yan keçən (bypass-şuntlama) əməliyyatlardan istifadə oluna bilər. Seçim yankeçmə əməliyyatı yan-yana duodenoyeyunoanastomoz sayılır. Mümkün olan hallarda qastroyeyunoanastomoz qoymaqdan çəkinmək lazımdır, çünki o; 1) pilorusdan yan keçir və ona görə də dempinq sindromun inkişafı mümkündür; 2) mümkün ağırlaşma kimi gələcəkdə anastomozun xoralaşması inkişaf edə bilər.

II dərəcəli zədələnmələr. İlk növbədə mayələrin köçürülməsi və nazoqastral zondla aspirasiya həyata keçirilməli və vena daxilinə geniş spektrli antibiotiklər yeridilməsinə başlanmalı və diaqnoz təsdiqlənən kimi yuxarı orta kəsiklə laparotomiya icra edilməlidir.

Yuxarıda qeyd olunduğu kimi, onikibarmaq bağırsağın retroperitoneal sahələri *Cattell* və *Kocher* manevrləri ilə daha yaxşı təftiş olunur. Tələb olunan cərrahi əməliyyat zədələnmənin müddətindən və onikibarmaq bağırsağ divarındakı zədələnmənin həcmindən asılıdır. Əgər müalicəyə erkən dövrdə başlanmışsa və cırılma sadədirsə, perforasiyanın kənarları nekrotik və zədələnmiş toxumalardan təmizlənir və onikibarmaq bağırsağın mənfəzi ikiqat tikilərək bağlanır. Qarın boşluğu tam yuyularaq təmizlənir, periduodenal zonada geniş diametrlidən drenaj yerləşdirildikdən sonra qarın boşluğu bağlanır.

Onikibarmaq bağırsağın zədələnməsi daha mürəkkəb olan hallarda (*III dərəcə*) və ya müalicə gecikdirildikdə, əməliyyatdansonrakı ağırlaşmalar nəzərə alınmalıdır. Onikibarmaq bağırsağ divarındakı defektin kənarları nekrotik və zədələnmiş toxumalardan təmizləndikdən sonra onikibarmaq bağırsağın mənfəzində kifayət qədər daralma gözlənilməyən hallarda defekt tikilərək bağlanır. Əks təqdirdə, yan-yana duodenoyeyunoanastomoz yaradılmalıdır. Digər hallarda retroduodenal zonanın adekvat drenləşdirilməsi ilə yanaşı, həm də duodenal tikişlərin çatışmazlığının profilaktikası məqsədilə borulu qastrostoma və qidalandırıcı yeyunostoma da qoyulmalıdır. Bəzi hallarda intraduodenal dekompressiya lazım gələ bilər. Bu məqsədlə kateter onikibarmaq bağırsağa yeyunostomadan yeridilir və onun digər ucu qarın divarının yarasından xaricə çıxarılır. Onikibarmaq bağırsağın bərpa olunmasının adekvatlığına əmin olunmayan hallarda isə qoruyucu əməliyyat kimi pilorik hissənin daxildən tikilib büzülməsi və qastroyeyunoanastomoz icra edilə bilər. Əlavə olaraq, onikibarmaq bağırsağın dekompressiyası məqsədlə mənfəzdə drenaj da saxlanmalıdır. Bu tip cırılmaların ən vacib ağırlaşmalarına aşağıdakılar daxildir: onikibarmaq bağırsağa qoyulmuş tikişlərin çatışmazlığı və möhtəviyyatın mənfəzdən kənara axması; retroperitoneal abses, mədə boşalmasının ləngiməsi; pankreatit.



Şəkil 4.57. *Cattell* manevrinin sxematik təsviri

IV dərəcəli zədələnmələr. Bu zədələnmələr zamanı onikibarmaq bağırsağı bərpa etmək mümkün olan hallarda əməliyyatın həcmi onikibarmaq bağırsağ defektinin tikilməsi, pilorik hissənin bağlanması və qastroeyunoanastomoz əməliyyatı icra edilə bilər. Onikibarmaq bağırsağı bərpa etmək mümkün olmayan hallarda isə pankreatoduodenektomiya tələb olunur.

V dərəcəli zədələnmələr. Bu zədələnmələr çox mürəkkəbdir və adətən seçim əməliyyat pankreatoduodenektomiya hesab olunur.

Ədəbiyyat

1. Ben-David K, Caban AM, Behrns KE. Gastric resection and reconstruction. In: Yeo CJ, McFadden DW, eds. Shackelford's Surgery of the Alimentary Tract. Vol. I. 7th ed. Philadelphia: Elsevier; 2013:731-748.
2. Best LM, Mughal M, Gurusamy KS. Laparoscopic versus open gastrectomy for gastric cancer. Cochrane Database Syst Rev.2016; Mar 31;3:CD011389.
3. Cancer Genome Atlas Research Network. Comprehensive molecular characterisation of gastric adenocarcinoma. Nature2014;513(7517):202–9.
4. Charles J. Yeo. Shackelford's Surgery of the Alimentary Tract, 2 Volume Set, 8th Edition. Elsevier, 2019
5. Courtney Townsend R. Daniel. Sabiston Textbook of Surgery. 20th Edition. The Biological Basis of Modern Surgical Practice; Elsevier, 2016.
6. Griffin SM, Raimes SA, Shenfine J. Oesophagogastric surgery, 5th edn. Philadelphia, PA: Saunders Ltd, 2013.
7. Gurusamy KS, Pallari E. Medical versus surgical treatment for refractory or recurrent peptic ulcer. Cochrane Database Syst Rev.2016; Mar 29;3:CD011523.
8. Michael W Mulholland. Greenfield's Surgery: Scientific Principles and Practice. Sixth Edition. Philadelphia, PA: Wolters Kluwer, 2016.
9. Norman S. Williams. Bailey & Love's Short Practice of Surgery. 27th edition. Elsevier, 2018.
10. Pelletier JS, Gill RS, Gazala S, Karmali S. A systematic review and meta-analysis of open vs. laparoscopic resection of gastric gastrointestinal stromal tumours. J. Clin. Med. Res.2015; 7(5): 289–96.
11. Postier RG, Havron WS III. Vagotomy and drainage. In: Yeo CJ, McFadden DW, eds. Shackelford's Surgery of the Alimentary Tract. Vol. I. 7th ed. Philadelphia: Elsevier; 2013:720-730.
12. Sano T, Aiko T. New Japanese classifications and treatment guidelines for gastric cancer: revision concepts and major revised points. Gastric Cancer 2011; 14: 97–100.
13. Sobin LH, Gospodarowicz MK, Wittekind C (eds). UICC TNM classification of malignant tumours, 7th edn. New York: Wiley, 2009.
14. Tavakkolizadeh A, Ashley SW. Operations for peptic ulcer. In: Yeo CJ, McFadden DW, eds. Shackelford's Surgery of the Alimentary Tract. Vol. I. 7th ed. Philadelphia: Elsevier; 2013:701-719.

FƏSİL V. NAZİK BAĞIRSAĞIN CƏRRAHİ XƏSTƏLİKLƏRİ

Nazik bağırsağın embriologiyası, anatomiyası, histologiyası və fiziologiyası haqqında qısa məlumat

 Nazik bağırsağın anatomiyası

 Nazik bağırsağın histologiyası

 Nazik bağırsağın fiziologiyası

Nazik bağırsağın inkişaf qüsurları

 Meckel divertikulu

Crohn xəstəliyi

Nazik bağırsağın şişləri

 Nazik bağırsağın xoşxassəli şişləri

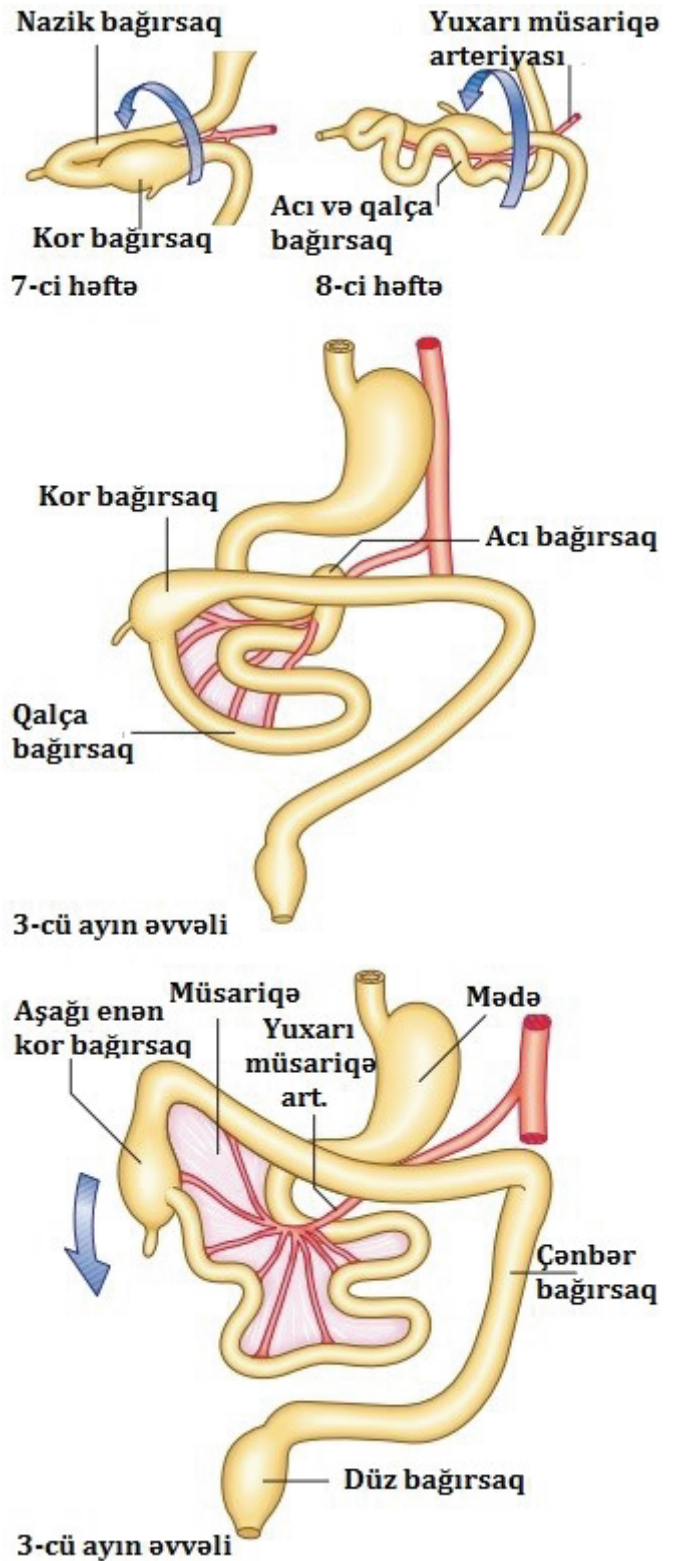
 Nazik bağırsağın bədxassəli şişləri

Nazik bağırsağ fistulları

NAZİK BAĞIRSAĞIN EMBRİOLOGİYASI, ANATOMİYASI, HİSTOLOGİYASI VƏ FİZİOLOGİYASI HAQQINDA QISA MƏLUMAT

NAZİK BAĞIRSAĞIN EMBRİOLOGİYASI

Nazik bağırsağ mədə-bağırsağ traktının ən uzun orqanıdır. O, qida maddələrinin həzmində, sorulmasında, su və elektrolit balansının saxlanması, immunoloji baryerin və endokrin sekresiyanın təmin olunmasında iştirak edir. Məlum olduğu kimi, rüşeymin inkişafı dövründə orta bağırsağ onikibarmaq bağırsağın ümumi öd axarından distal hissəsinə, acı bağırsağa, qalça bağırsağa, kor bağırsağa, soxulcanvari çıxıntıya, qalxan çənbər bağırsağ və köndələn çənbər bağırsağın sol 2/3 hissəsinə başlanğıc verir və bütün uzunluğu boyu yuxarı müsariqə arteriyası ilə təchiz olunur. Embrionun 5 həftəlik dövründə orta bağırsağ qısa müsariqə vasitəsi ilə qarın arxa divarından asılmış vəziyyətdə olur və yumurta sarısı-bağırsağ axacağı vasitəsilə yumurta sarısı kisəsi ilə əlaqələnilir. İnkişaf dövründə orta bağırsaqla yumurta sarısı kisəsi arasındakı əlaqə bağlanır və onun yerində saplaq şəklində axacaq qalır (*vitelline* axacağı). Meckel divertikulu bu axacağın davamlı qalığıdır. Orta bağırsağın inkişafı bağırsağ və onun müsariqəsinin sürətli uzanması ilə xarakterizə olunur ki, bu da birincili bağırsağ ilgəyinin formalaşması ilə nəticələnir. İlgəyin kranial qolundan onikibarmaq bağırsağın distal hissəsi, acı bağırsağ və qalça bağırsağın proksimal hissəsi inkişaf edir. Kaudal qolundan isə qalça bağırsağın distal hissəsi, kor bağırsağ, appendiks, qalxan çənbər bağırsağ və köndələn çənbər bağırsağın proksimal 2/3 hissəsi əmələ gəlir. Birincili bağırsağ ilgəyinin inkişafı xüsusilə kranial qolun sürətli uzanması ilə xarakterizə olunur. Sürətli böyümə və qaraciyərin həcmnin artması nəticəsində qarın boşluğu müvəqqəti olaraq bütün bağırsağ ilgəklərini özündə yerləşdirmək iqtidarında olmur və inkişafın 6-cı həftəsində onlar göbək ciyəsindəki ekstraembrional boşluğa daxil olur (fizioloji göbək dəbəliyi formalaşır).



Şəkil 5.1 Nazik bağırsağın embrional inkişafı

Şəkil 5.1 Nazik bağırsağın embrional inkişafı

Orta bağırsağın rotasiyası. Birincili bağırsağ ilgəyi onun uzunluğunun artması ilə eyni vaxtda yuxarı müsariqə arteriyası tərəfindən formalaşmış ox ətrafında rotasiya edir. Ön tərəfdən nəzər yetirilərsə, bu rotasiya saat əqrəbinin əks istiqamətinə yönəlmiş olur və tam başa çatdıqda dönməsi 270 dərəcə təşkil edir (şəkil 5.1). Hətta rotasiya dövründə də nazik bağırsağ ilgəyinin uzanması davam edir. Acı və qalça bağırsağ bir neçə ilgək əmələ gətirir. Rotasiya dəbəliyin əmələ gəlməsi dövründə (təxminən 90 dərəcə), eləcə də bağırsağ ilgəklərinin qarın boşluğuna qayıtması dövründə (180 dərəcə təşkil edir) baş verir.

Embrional inkişafın 10-cu həftəsi ərzində dəbəliyə daxil olan bağırsağ ilgəkləri qarın boşluğuna qayıtmağa başlayır. Bu qayıtmaya səbəb olan amillərin tam məlum olmamasına baxmayaraq, bu prosesdə mezonefronal böyrəyin repressiyası, qaraciyərin ölçülərinin kiçilməsi, eləcə də, qarın boşluğunun böyüməsinin vacib rol oynaması güman edilir. Acı bağırsağın proksimal hissəsi yenidən qarın boşluğuna daxil olaraq sol tərəfdə yerləşir. Növbəti qayıdan ilgəklər isə tədricən sağ tərəfdə özlərinə yer alırlar. Təxminən 6-cı həftədə birincili bağırsağ ilgəyinin kaudal qolunda kiçik konusvari genişlənmə şəklində meydana çıxan kor bağırsağ tumurcuğu isə son olaraq qarın boşluğuna daxil olur. O, müvəqqəti olaraq bilavasitə qaraciyərin sağ payının altında, sağ yuxarı kvadrantda yerləşir. Sonra o, sağ qalça çuxuruna enir, qalxan çənbər bağırsağ və qaraciyər ayrılığı isə qarın boşluğunun sağ tərəfində yerləşmiş olur. Bu proses ərzində kor bağırsağ tumurcuğunun distal ucu ensiz divertikul—appendiks formalaşdırır (şəkil 5.1).

NAZİK BAĞIRSAĞIN ANATOMİYASI

Nazik bağırsağın uzunluğu təxminən 7 metrdir, *pilorusdan* başlayaraq ileosekal bucaqda sona çatır. O, üç hissəyə bölünür: onikibarmaq bağırsağ, acı və qalça bağırsağ. Onikibarmaq bağırsağın böyük əksəriyyəti retroperitoneal yerləşir və əvvəlki fəsildə ətraflı təsvir edilmişdir. Acı və qalça bağırsağ arasında aydın anatomik fərq yoxdur və *Treitz* bağından distal tərəfə nazik bağırsağın proksimal 2/5 hissəsi acı bağırsağ, distal 3/5 hissəsi isə qalça bağırsağ kimi qəbul edilir. Həm acı, həm də qalça bağırsağ müsariqəyə malikdirlər. Acı bağırsağ qalça bağırsağa nisbətən bir qədər genişdir və qalın selikli qişasının olmasına görə onun divarı daha qalındır. Acı bağırsağın selikli qişası sirkulyar büküşlərin olması ilə xarakterizə olunur ki, bunlar qalça bağırsağda daha qısa və seyrək olur (şəkil 5). İleosekal qapağa yaxınlaşdıqca qalça bağırsağın diametri progressiv olaraq kiçilir. İleosekal qapaq motor aktivliyinə malik olub nazik bağırsağın terminal hissəsini yoğun bağırsaqdan ayırır və nəcis kütləsinin yoğun bağırsaqdan qalça bağırsağa reflüksünün qarşısını alır. Qalça bağırsağın terminal hissəsi ilə yoğun bağırsağın mikroflorasının fərqli olması bu zonanın reflüksün qarşısını alma qabiliyyətini nümayiş etdirir. İnsanlarda qalça bağırsağın terminal hissəsinin genişlənməsi ileosekal qapağın relaksasiyasını törədir, yoğun bağırsağın genişlənməsi isə onun tonusun artmasına səbəb olur ki, bu da qapağın sfinkter funksiyasına malik olduğunu güman etməyə imkan verir.

Nazik bağırsağın ayrı-ayrı ilgəklərinin yerləşməsi haqqında hər hansı bir qanunauyğunluq tərtib etmək mümkün deyildir. Ümumi olaraq qeyd etmək lazımdır ki, acı bağırsağa məxsus ilgəklər yuxarı və sol tərəfdə yerləşərək horizontal vəziyyət əldə edir, qalça bağırsağ ilgəkləri isə sağ qalça çuxurunda yerləşir və daha vertikal vəziyyət alırlar.

Nazik bağırsağın periton örtüyü, müsariqəsi və fiksasiyası. Nazik bağırsağın müsariqəli şöbəsi intraperitoneal yerləşir. Ancaq müsariqənin birləşdiyi yer seroz qişadan mərhumdur. Nazik bağırsağ iki periton səfhəsindən təşkil olunmuş, daxilində piy toxuması, qan damarları və sinir kələfi yerləşən müsariqə vasitəsilə qarının arxa divarına fiksə olunur. Nazik bağırsağın müsariqəli şöbəsi onurğa sütunundan solda II bel fəqərəsi səviyyəsindən, yəni *flexura duodenojejunalis*-in əmələ gəldiyi yerdən başlanır və sağ qalça çuxurunda yoğun bağırsağa keçən yerdə qurtarır. *Flexura duodenojejunalis*-dən başlayaraq müsariqənin uzunluğu (hündürlüyü) tədricən artır və bağırsağın orta şöbəsində təxminən 15-20 sm-ə çatır. Bəzi yerlərdə onun uzunluğu qısa—10 sm, digər yerlərdə isə uzun—25-30 sm olur. Nazik bağırsağın yoğun

bağırsağa keçən yerinə yaxın sahədə onun uzunluğu təxminən 3-4 sm-ə çatır. Bəzi hallarda bu sahədə müsariqənin uzunluğu 10 sm-ə çata bilər. Patoloji vəziyyətlərdə müsariqənin uzunluğu arta bilər. Buna xüsusilə böyük ölçülü qasıq və bud yırtıqlarında rast gəlinir. Nazik bağırsağın müsariqəsinin kökü onurğaya münasibətdə çəp yerləşir; onun proyeksiyası II bel fəqərəsi cismnin sol səthindən aşağı və sağa—sağ qalça-bel birləşməsinə kimi çəkilən xəyali xəttə uyğun gəlir. Müsariqə kökünün uzunluğu 10-18 sm arasında dəyişir və orta hesabla 15 sm təşkil edir. O, arxada aorta, aşağı boş vena, daxili toxum damarları və sağ sidik axarı ilə kəşşir. Bəzi hallarda müsariqə kökünün sidik axarlarına heç bir münasibəti olmur.

Nazik bağırsağın topoqrafo-anatomik qarşılıqlı əlaqəsi dəyişkəndir və bağırsaqların dolma dərəcəsi və hərəkətliyiindən, qonşu orqanların vəziyyətindən, bədənin vəziyyətindən, orqanizmin fərdi xüsusiyyətindən və s. asılıdır. Nazik bağırsağın ilgəkləri yanlardan və yuxarıdan çənbər bağırsaqla əhatə olunmuşdur: sağda onlar kor bağırsağın və qalxan çənbər bağırsaqla, solda enən çənbər bağırsağın və S-vari bağırsaqla, yuxarıda isə köndələn çənbər bağırsağın və onun müsariqəsi ilə təmasdadır. Bəzi hallarda, xüsusən nazik bağırsağın möhtəviyyətlə dolu olduqda onun ayrı-ayrı ilgəkləri yoğun bağırsağın qarnının arxa divarına sıxaraq çənbər bağırsağın hüdudlarından kənara çıxmağa bilər. Arxa tərəfdə nazik bağırsağın ilgəkləri retroperitoneal orqanlarla (böyrəklər, sidik axarları, onikibarmaq bağırsağın aşağı və qalxan şöbələri, aorta, aşağı boş vena), ön tərəfdə isə qarnının ön divarı və böyük piyliklə təmasdadır. Nazik bağırsağın ilgəkləri bağırsağın müsariqəsindən sağda və solda olan müsariqə ciblərində yerləşirlər. Sağ və sol müsariqə cibləri ayırd edilir.

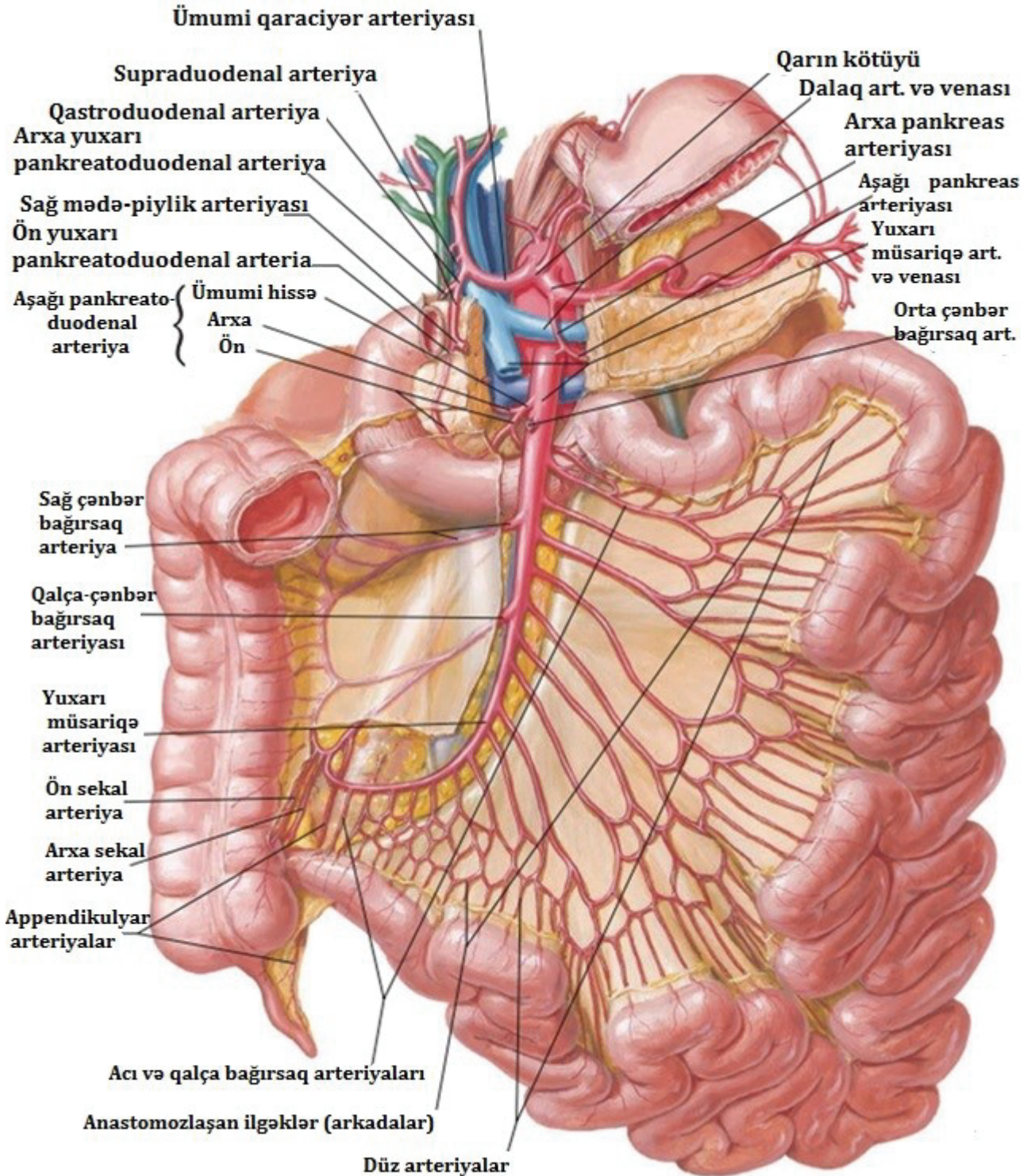
Sağ mezenterial cib üçbucaq şəklindədir. Onun divarlarını solda nazik bağırsağın müsariqəsinin kökü, sağda qalxan çənbər bağırsağın, yuxarıda köndələn çənbər bağırsağın və onun müsariqəsi, aşağıda isə nazik bağırsağın terminal şöbəsi əmələ gətirir. Sağ mezenterial cibin peritonarxasa sahəsində onikibarmaq bağırsağın aşağı hissəsi, sidik axarı, daxili toxum damarları, həmçinin sağ çənbər bağırsağın damarları yerləşir.

Sol mezenterial cib sol tərəfdən enən çənbər bağırsağın, S-vari bağırsağın və onun müsariqəsi, sağ tərəfdən nazik bağırsağın müsariqəsinin kökü, yuxarıdan isə köndələn çənbər bağırsağın və onun müsariqəsi ilə məhdudlanmışdır. Sol mezenterial cibin peritonarxasa sahəsində sol böyrək, sidik axarı, aorta və aşağı boş vena, daxili toxum damarları, aşağı müsariqə damarları və onların şaxələri yerləşir. Sağ və sol mezenterial ciblər *flexura duodenojejunalis* yaxınlığında nazik bağırsağın başlanğıc hissəsi və köndələn çənbər bağırsağın müsariqəsi arasında əmələ gələn yarıq vasitəsilə bir-biri ilə birləşirlər. Mezenterial ciblərdə hematoma, məhdudlanmış peritonitlər və s. lokalizə oluna bilər. Eksudat və ya qan sol mezenterial cibdən kiçik çanaq boşluğuna yayıla bilər, lakin sağ mezenterial cibdəki möhtəviyyət cibin divarları hesabına müəyyən qədər məhdudlaşır.

Duodenoyeyunal ayrılığın və ileosekal bucağın topoqrafiyası. Onikibarmaq bağırsağın acı bağırsağa keçən yerində ayrılıq—*flexura duodenojejunalis* əmələ gəlir. O, adətən II bel fəqərəsi səviyyəsində köndələn çənbər bağırsağın müsariqəsinin kökü altında yerləşir. *Flexura duodenojejunalis*-dən sol tərəfdə cib—*recessus duodenojejunalis* yerləşir. Bu cib sağda onikibarmaq bağırsağın qalxan hissəsi və *flexura duodenojejunalis* ilə, yuxarıdan köndələn çənbər bağırsağın müsariqəsi ilə, solda isə daxilində aşağı müsariqə venası gedən periton büküşü—*plica duodenojejunalis* ilə məhdudlanır. *Flexura et plica duodenojejunalis* klinik praktikada vacib əhəmiyyət kəsb edir, belə ki, cərrahi əməliyyatlar zamanı (qastroenterostomiya, mədə rezeksiyası, qida borusunun bağırsaqla plastikası və s.) nazik bağırsağın başlanğıc hissəsinin tapılmasında o əldə rəhbər tutulur. Onu tapmaq üçün böyük piylik, köndələn çənbər bağırsağın və onun müsariqəsi yuxarı qaldırılır, nazik bağırsağın ilgəkləri isə sol və aşağı tərəfə dartılır. Bu zaman *flexura et plica duodenojejunalis*, həmçinin nazik bağırsağın başlanğıc ilgəyi asanlıqla təyin edilir. Bəzi hallarda *flexura duodenojejunalis* nahiyəsində daxili yırtıqlar (*Treitz yırtığı*) müşahidə olunur. Nazik bağırsağın yoğun bağırsağa keçən yerində *ileosekal bucaq* əmələ gəlir. Onun tərəflərini nazik bağırsağın terminal hissəsi və kor bağırsağın təşkil edir. Bucaq düz, iti

və ya kor ola bilər. Bu, nazik bağırsağın terminal hissəsinin yoğun bağırsağın başlanğıc hissəsinə olan münasibətindən asılıdır.

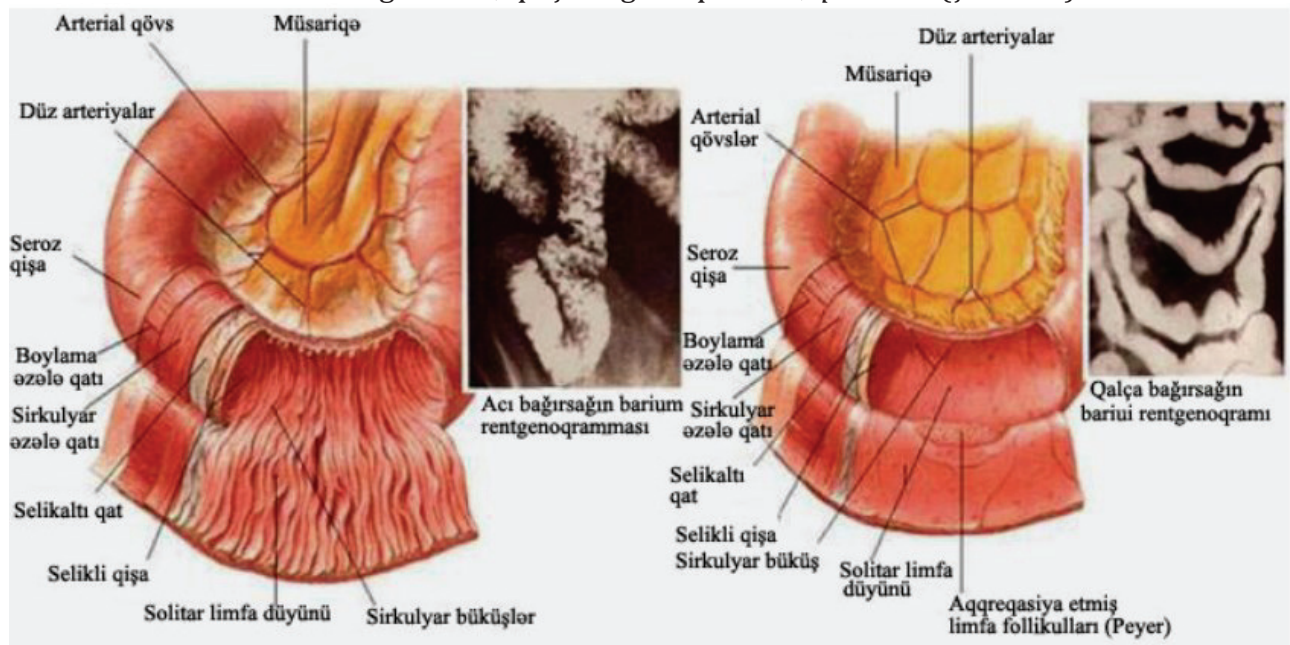
Nazik bağırsağın qan təchizatı. Nazik bağırsağın qan təchizatı I bel fəqərəsi səviyyəsində qarın aortasından çıxan yuxarı müsariqə arteriyası *a. mesenterica superior* şaxələri vasitəsilə həyata keçir (şəkil 5.2).



Şəkil 5.2. Nazik bağırsağın arterial qan təchizatı

Yuxarı müsariqə arteriyasının başlanğıc hissəsi mədəaltı vəzinin cisminin arxasında retroperitoneal sahədə yerləşir, sonra arteriya mədəaltı vəzinin aşağı kənarından çıxaraq onikibarmaq bağırsağın aşağı hissəsinin ön səthinə keçir və orada yuxarı müsariqə venasından

solda yerləşir. Aşağıya tərəf istiqamətlənərək nazik bağırsağ müsariqəsinin kökü ilə enir. Yuxarı müsariqə arteriyasından acı və qalça bağırsaqlara gedən eyni adlı arteriyalar— *aa. jejunalis et aa. iliaca* ayrılır. Bu arteriyaların sayı müxtəlif olub 8-dən 20-yə qədər dəyişir və ən çox 12-15 arteriyaya rast gəlinir. Acı bağırsağ arteriyalarının diametri qalça bağırsağ arteriyalarına nisbətən daha böyükdür. Hər bir acı bağırsağ arteriyası bağırsağa doğru istiqamətlənərək iki şaxəyə ayrılır ki, onlar da qonşu arteriyaların eyni şaxələri ilə birləşərək *birinci sıra arterial qövsü* (arkadanı) əmələ gətirirlər. Bu arterial qövlərdən ayrılan şaxələr yenidən bir-biri ilə anastomozlaşaraq *ikinci sıra arterial qövsü* əmələ gətirir; eyni qayda ilə *üçüncü sıra arterial qövs* də əmələ gəlir. Bağırsağ müsariqəsi boyunca arterial qövlərinin sayı fərdi xüsusiyyət daşıyaraq fərqlənə bilər. Orta şöbə ilə müqayisədə başlanğıc şöbədə onların sayı az olur. Bağırsağ divarına daha yaxın yerləşən fasiləsiz arterial qövlər zənciri paralel damarlar adı ilə tanınır. Sonuncu sıra arterial qövsdən bağırsağa tərəf çoxsaylı *düz arteriyalar* (*vasa recta*) çıxır ki, onlar da əksər hallarda bağırsağ divarına daxil olmazdan əvvəl ayrı-ayrı şaxələrə bölünür. Müsariqənin damar mənzərəsinə görə acı və qalça bağırsaqları bir-birindən ayırmaq olar. Belə ki, acı bağırsaqlarda *vasa recta* *düz və uzun* olduğu halda, qalça bağırsaqlarda o, *qısa* olur (şəkil 5.3).

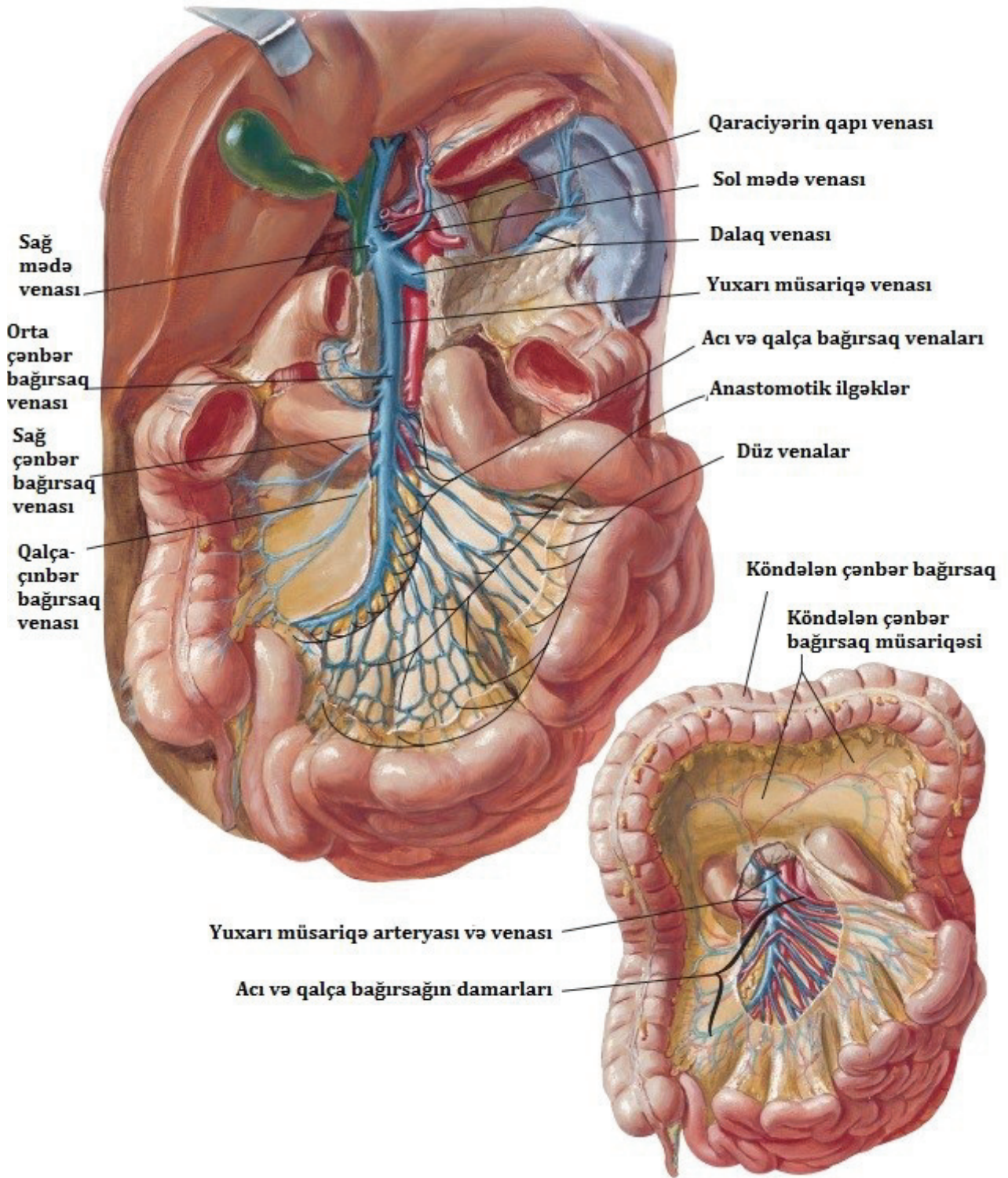


Şəkil 5.3. Acı və qalça bağırsağın müqayisəli anatomiyası

Nazik bağırsağ venaları əsasən eyni adlı arteriyaları müşayiət edir və yuxarı müsariqə venasına açırlar (şəkil 5.4). Sonuncu isə aşağı müsariqə venası və dalaq venası ilə birlikdə qarçıq venasını əmələ gətirirlər. Bəzi hallarda iki ədəd yuxarı müsariqə venasına rast gəlinir. Bu zaman hər iki vena nazik bağırsağ müsariqəsinin kökündə yerləşir və qarçıq venasının formalaşdığı yərə yaxın bir-biri ilə birləşirlər.

Limfa axını. Limfa nazik bağırsaqlardan periferik limfa düyünlərinə (periferik arterial qövs boyunca yerləşən təxminən 30 ədəd limfa düyünü) və orta müsariqə limfa düyünlərinə (nazik bağırsağ müsariqəsi daxilində bir neçə sırada yerləşmiş 180-200 ədəd limfa düyünü) daşır.

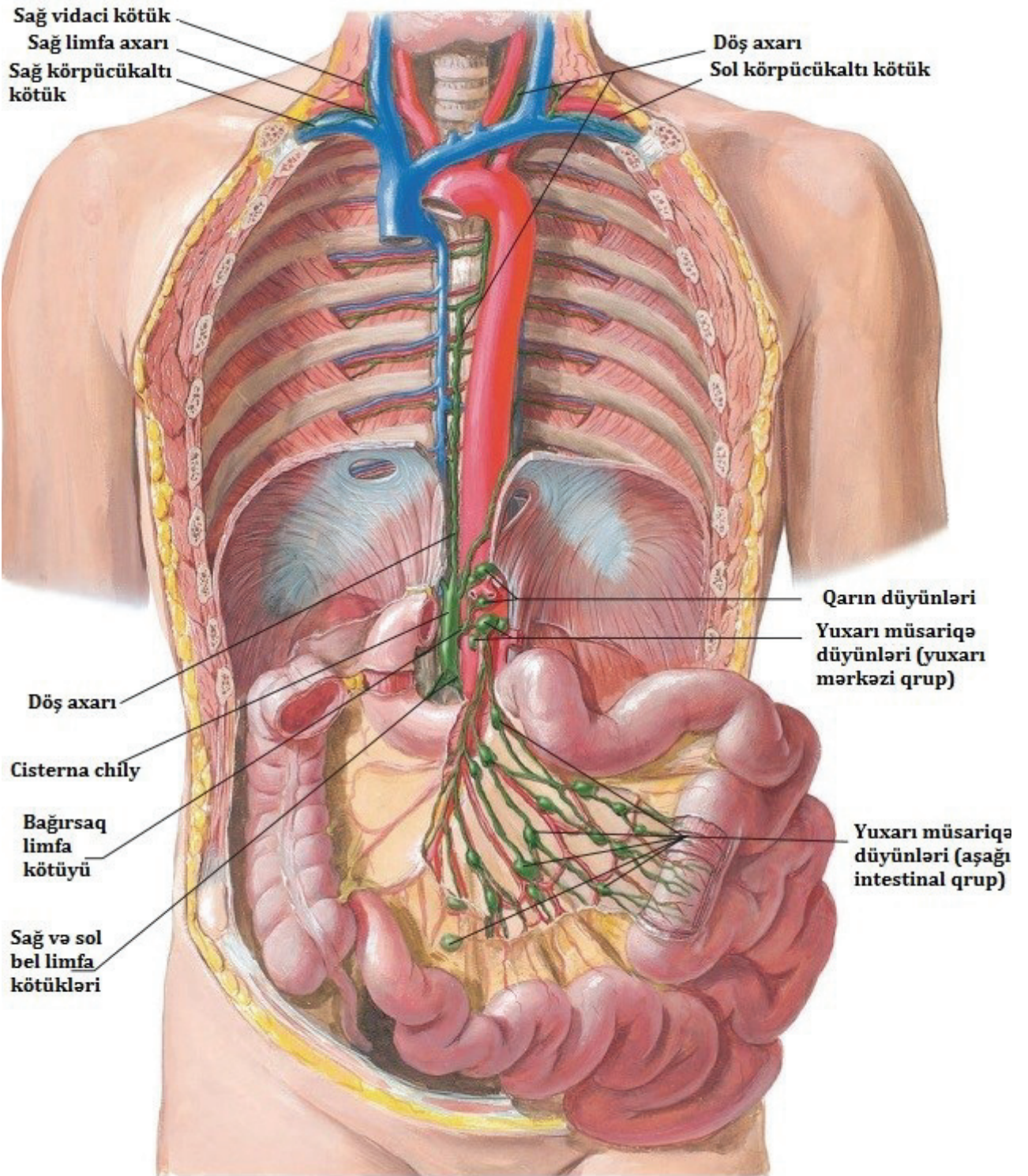
Orta limfatik düyünlər öz aralarında çoxsaylı limfa damarları ilə birləşərək mürəkkəb limfa kələfini əmələ gətirirlər. Sonuncudan başlanğıc götürən limfa kötükləri qarının arxa divarının limfa düyünlərinə və ya döş axarının köklərinə açırlar. Mərkəzi limfa düyünləri və ya nazik bağırsağ müsariqəsi kökünün limfa düyünləri az sayda olur və mədəaltı vəzinin başı yaxınlığında yuxarı müsariqə arteriyası ətrafında yerləşir (şəkil 5.5). Bu limfa düyünləri heç də bütün nazik bağırsaqlardan limfanı qəbul etmir və nazik bağırsağ müsariqəsinin mərkəzində yerləşdiyinə görə ona mərkəzi düyünlər adı verilmişdir. Orta müsariqə və mərkəzi düyünlərin aparıcı limfa damarları birlikdə gedərək aralarında çoxsaylı anastomozlar əmələ gətirirlər.



Şəkil 5.4. Nazik bağırsağın venaları

Bu zaman əmələ gələn limfa kötökləri aşağıdakı kimi istiqamətlənir: 1) mədəaltı vəzinin arxasındakı limfa düyünlərinə; 2) periaortal düyünlərə; 3) arxa pankreato-duodenal düyünlərə; 4) yuxarı mədəaltı vəzi düyünlərinə; 5) sol lateroortal düyünlərə; 6) interaortokaval düyünlərə; 7) retrokaval düyünlərə; 8) döş limfa axarına.

Nazik bağırsağın limfa damarları fərdi xüsusiyyətə malikdir, belə ki, onlar yağların absorbsiyasında iştirak edir. Nazik bağırsağ müsəriqəsindəki limfa damarları daxilində emulsiyalaşmış yağ olduğuna görə ağımtıl-süd rəngində görünə bilər.



Şəkil 5.5. Nazik baęırsaęın limfa d y nl ri

Innervasiyası. Nazik baęırsaęın innervasiyası yuxarı m sariq  arteriyasını v  onun şax l rini m şayi t ed n yuxarı m sariq  k l finin şax l ri il  innervasiya olunur. Bu k l f qarın k l find n  m l  g lir. Yuxarı m sariq  k l finin quruluşu daim sabit deyildir. B zi hallarda yuxarı m sariq  arteriyasının bařlanęıc hiss sinin  n t r find  bir-biri il , el c  d  qarın v  aorta k l fi il  birl şmiř 4-5  d d kiçik qanqliona rast g linir. Dig r hallarda is , yuxarı m sariq  arteriyasının  n t r find  sinir şax l ri il  qarın v  aorta k l fi il   laq l n n bir  d d b y k  lç l  qanqliona t sad f olunur.

Nazik baęırsaę m r kk b daxili sinir sistemine malikdir ki, ona da *enteral sinir sistemi* (ESS) deyilir. ESS h ceyr  cismi baęırsaę divarında yerl ř n t xmin n 10-100 milyona q d r

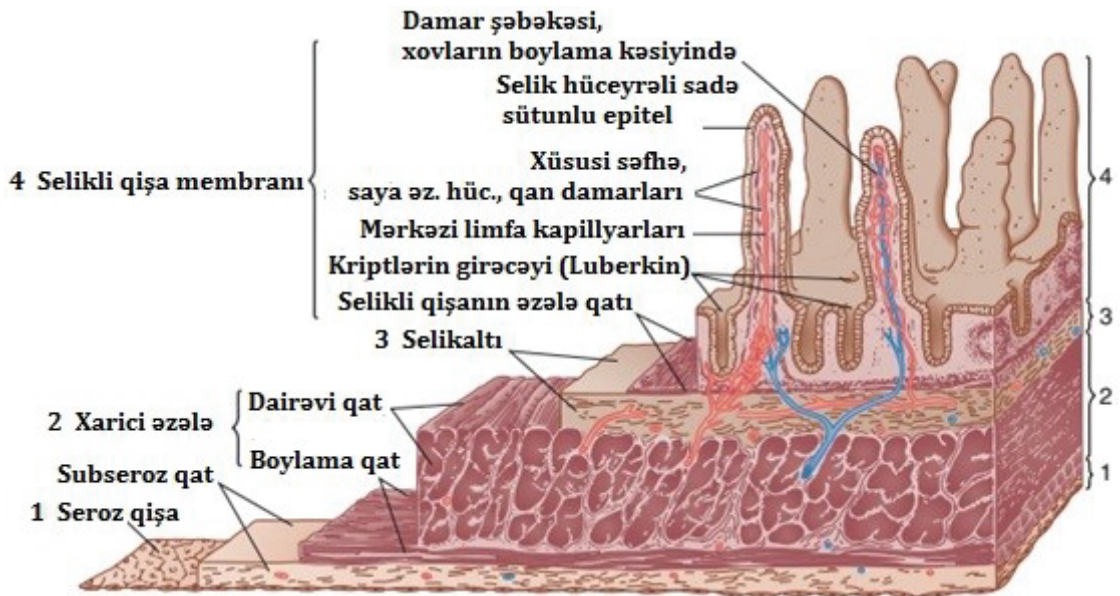
neyronlardan təşkil olunmuşdur ki, bu da onurğa beynindəki neyronların sayından çoxdur. ESS avtonom sinir sistemindən fərqlidir və mərkəzi sinir sistemindən izolə olunduqda belə, reflektor aktivlik göstərmək qabiliyyətinə malikdir. ESS iki böyük kələfə—bağırsağın boylama və sirkulyar əzələ qatlarının arasında yerləşən *mienterik (Auerbach)* kələfə və selikaltı qatda yerləşən *Meissner kələfinə* malikdir. Bağırmaq neyronları öz aralarında, həmçinin bağırsağın saya əzələ hüceyrələri, epitel hüceyrələri, endokrin hüceyrələri, xarici neyronlar və damar şəbəkəsi ilə geniş əlaqəlidir. Bu əlaqə hesabına ESS nazik bağırsağın hərəkəti aktivliyi, qan axını, sekresiya və absorbtsiya kimi qastrointestinal funksiyaların sinir tənzimini həyata keçirir. Əvvəllər ESS-də olan kimyəvi mediatorların yalnız asetilxolin və serotonin kimi neyrotransmitterlər olduğu güman edilirdi. Lakin son dövrlərdə aparılan tədqiqat işləri bu siyahıya ATF, vazoaaktiv intestinal peptid (VİP), somatostatin, P substansiyası və neyrokinin A kimi peptidləri də daxil etmişdir. Azot oksidinin də ESS-nin neyrotransmitteri olduğu müəyyən edilmişdir. Hazırda ESS-də 20-dən artıq neyrotransmitterin olması qeyd edilir. Nazik bağırsaqların xarici avtonom innervasiyası simpatik və parasimpatik sinir komponentlərindən ibarətdir. Parasimpatik efferent liflər azan sinirdən gələrək günəş kələfi və yuxarı müsariqə kələfindən keçir; onların postqanqlionar hüceyrə cisimləri bağırmaq qanqlionlarında yerləşir. Parasimpatik efferent liflər bağırsaqların peristaltik aktivliyini və sekresiyasını artırır. Afferent azan sinir liflərinin ürəkbulanma hissi və bağırsağın genişlənməsində, qastrosekal refleks (mədəyə qidanın daxil olması zamanı qalça bağırmaq möhtəviyyətinin kor bağırsağa keçməsinin sürətlənməsi) kimi visseral reflekslərdə rolunun olması haqqında fikirlər söylənilməsinə baxmayaraq, onların funksiyası hələlik tam aydınlaşdırılmamışdır. Simpatik efferent liflər *daxili orqanlar siniri* ilə gələrək yuxarı müsariqə qanqlionu ilə sinapslar əmələ gətirir. Onlar hərəkəti aktivliyi və sekresiyasını ləngitsə də, əsas təsirinin vazokonstriksiya olması güman edilir. Ağrı hissi də simpatik afferent liflərlə daşınır.

NAZİK BAĞIRSAĞIN HİSTOLOGİYASI

Nazik bağırsağın divarı dörd dairəvi qatdan ibarətdir: seroz qat, əzələ qatı, selikaltı qat və selikli qişa. Seroz və ya xarici qat mezoeptelial hüceyrələrlə örtülmüş nazik birləşdirici toxuma qatından təşkil olunmuşdur. O, müsariqəyə malik olan nazik bağırsağın üzərini tamamilə örtmüşdür. Yalnız müsariqənin birləşdiyi kiçik sahədə o, bilavasitə bağırsağın üzərini örtür. Əzələ qatı daxili həlqəvi və xarici boylama əzələ təbəqələrindən ibarətdir. Əzələ təbəqələri arasında *mienterik (Auerbach)* kələf yerləşir. Əzələ qatı bağırsağın peristaltik hərəkəti və onun kordinasiyasında iştirak edir. Selikaltı qat selikli qişanın altında yerləşir və zəngin qan damarları, sinir və limfa damarları şəbəkəsinə malikdir (şəkil 5.6). Selikaltı qatda *Meissner* sinir kələfi yerləşir. Əsasən qalça bağırsağın selikaltı qatında limfa follikulları yığılmından ibarət olan *Peyer* yastıqcıqları (düyünləri) müəyyən edilir. Onun diametri bəzən 10 mm-dən artıq olur. Onlar əsas etibarilə erkən yaşlarda nəzərə çarpır və yaşa dolduqca tədricən itir.

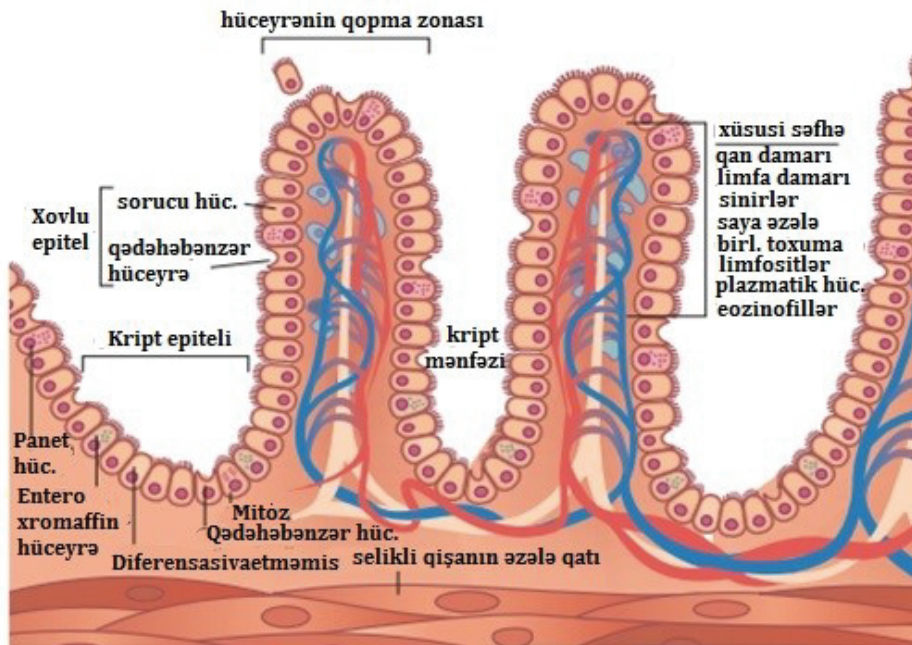
Nazik bağırsağın daxili qatı selikli qişadan ibarətdir. O, nazik birləşdirici toxuma qatı və ya xüsusi səfhəni örtən epitel hüceyrələrindən və altda yerləşən xüsusi əzələ təbəqəsindən təşkil olunmuşdur. Selikli qişanın əsas struktur elementləri xovlar və kriptlərdir (şəkil 5.7). Xov bağırsağın mənfəzinə doğru genişlənen 0,5-1,0 mm hündürlüyündə barmaqşəkilli çıxıntılar olub, prizmatik epitelial səthə və xüsusi səfhəyə malikdir. Hər bir xovun mərkəzi limfatik damarı, arteriya və venası, kapillyar şəbəkəsi vardır. Xovların arası isə *Lüberkin* kriptləridir. *Lüberkin* kriptlərindəki hüceyrələr 4 tip diferensiasiya etmiş hüceyrələr üçün mənbə rolunu oynayır. Bunlar aşağıdakılardır: absorbktiv enterositlər, qədəhəbənzər hüceyrələr, entero-endokrinositlər və *Paneth* hüceyrələri.

Absorbktiv (prizmatik) enterositlər kriptlər zonasından xovun zirvəsinə doğru miqrasiya zamanı diferensiasiya edir. Sonra hüceyrələr proqramlaşdırılmış hüceyrə ölümünə (apoptoza) məruz qalaraq bağırmaq mənfəzinə düşür. İnsanlarda bu proses təxminən 4-5 gün davam edir.



Şəkil 5.6. Nazik bağırsağ divarının histoloji quruluşu

Beləliklə, nazik bağırsağın epitel qatı nisbətən yüksək tezliklə, ardıcıl olaraq yeniləşir. Prizmatik epitelial hüceyrələr xovlardakı hüceyrələrin 90%-ni təşkil edir, absorbsiya və sekresiya qabiliyyətinə malikdir. Bu hüceyrələrin hündürlüyü 22-25 μm -dir və nüvəsi onun əsasında yerləşmişdir. Onların zirvəsində membran büküşləri hesabına əmələ gələn mikrokovcuqlar vardır ki, bu da ona xovlu görünüş verir. Mikrokovcuqların səthi qlikokaliks adlanan təbəqə ilə örtülmüşdür. Bu təbəqə hüceyrə membranında yerləşən, həzm və absorbsiyada mühüm rol oynayan protein və qlükoproteinlərin bağırsağ mənəfinə tərəf meyl etməsinə kömək edir. Qonşu enterositlərin bayır membranları isə bir-biri ilə möhkəm birləşir. Su və ionlar həm transmembran, həm də özünü xüsusi dəliklər kimi aparan hüceyrəarası birləşmələr vasitəsilə keçir.



Şəkil 5.7. Nazik bağırsağın selikli qişasının histoloji quruluşu

Selik ifraz edən qədəhəbənzər hüceyrələrə həm kriptlərdə, həm də xovlarda rast gəlinir. Bu hüceyrələrə qədəhəbənzər adı onların mikroskopik görünüşünə görə verilmişdir. Belə ki, onların əsası daralmış, apikal membranı isə genişdir. Qədəhəbənzər hüceyrələrin bazal hissəsində nüvə,

apikal hissəsində isə selik tərkibli qranulalar vardır. Onların hasil etdiyi selik sitoprotektiv fəaliyyətə malikdir və lubrikant rolunu oynayır.

Paneth hüceyrələri piramida şəklində olan hüceyrələrdir və kriptomların əsasında yerləşirlər. Onların daxilində apikal səthə yaxın böyük ölçülü eozinofil sekretor qranullar vardır. *Paneth* hüceyrələri lizosim, şiş-nekroz faktoru (TNF), kriptomidin kimi maddələr hasil edir ki, bunların da bağırsağın mühafizə funksiyasında rol oynaması güman edilir.

Selikli qışada enteroendokrin hüceyrələrinin çoxlu növləri onların spesifik hormonal məhsulları ilə xarakterizə olunur. Entero-endokrin hüceyrələr (başqa sözlə APUD) onların hasil etdiyi neyroendokrin maddədən asılı olaraq kriptomlarda və ya xovlarda yerləşə bilər. Nazik bağırsağın bəzi xüsusi sahələrində digər sahələrə nisbətən enteroendokrin hüceyrələrə daha çox rast gəlinə bilər. Sekretini apikal səthdən bağırsağın mənfəzinə ifraz edən ekzokrin hüceyrələrdən fərqli olaraq endokrin hüceyrələr bazal membran istiqamətində sekresiyaya meyillidir. Onların sekretor qranulları nüvənin altında bazal membrana yaxın yerləşir.

Qeyd etmək lazımdır ki, xovlar onikibarmaq bağırsağın distal hissəsində və acı bağırsağın başlanğıc hissəsində ən uzun, qalça bağırsağın terminal hissəsində isə ən qısa olur.

NAZİK BAĞIRSAĞIN FİZİOLOGİYASI

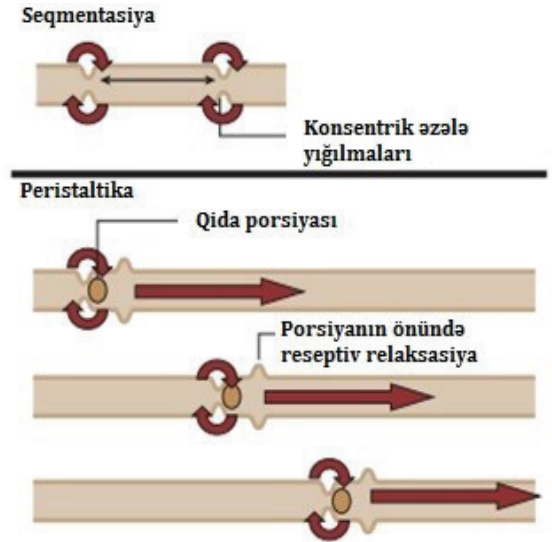
Hərəkət funksiyası. Nazik bağırsağın əsas funksiyalarından biri qida maddələrinin həzmi və absorbsiyasıdır. Hərəkət fəaliyyətin meydana çıxmasında sinir və hormonal amillərin vacib rol oynamasına baxmayaraq, ilkin nəzarət mexanizminin miogen mənşəli olması müəyyən edilmişdir. Bağırsağın sayə əzələ hüceyrəsinin normal vəziyyətdə olan membran potensialı -50-70 mV-dir ki, bu da $\text{Na}^+\text{-K}^+\text{-ATP}$ -azanın aktivliyi hesabına saxlanır. İnsanlarda sayə əzələ hüceyrələri membranının normal sakitlik potensialında ritmik dəyişmələri meydana çıxır ki, bu da zəif dalğa aktivliyi ilə nəticələnir. Buna əsas elektrik ritmi və ya *peysmaker potensialı* da deyilir. Ritmik depolyarizasiyanın elektrojen natrium nasoslari hesabına əmələ gəldiyi, lakin onların özlərinin əzələ yığılması törətmədiyi güman edilir. Onlar onikibarmaq bağırsaqda 1 dəqiqədə 11-13 dəfə meydana çıxır və qalça bağırsaqda sayı 1 dəqiqədə 8-10 dəfəyə qədər azalır. Daha sürətli həzm və absorbsiya üçün qida nazik bağırsağın geniş səthə malik proksimal şöbəsində daha sürətlə hərəkət edir. Qalça bağırsaqda peristaltik hərəkətlər nisbətən zəifdir ki, bu da öd duzları və yağlar kimi daha yavaş həzm olunan maddələrin absorbsiyasına imkan verir. Sinir və kimyəvi stimulyasiya sayəsində membran depolyarizasiyası müəyyən oyanıcılıq vəziyyətinə keçir ki, bu da yığılma ilə nəticələnir. Yığılmanın elektrik korrelyasiyası *fəaliyyət potensialı* adlanır. Fəaliyyət potensialı yalnız zəif dalğa aktivliyinin depolyarizasiya fazası ərafəsində əmələ gəlir. Yığılma aktivliyinin miogen nəzarət altında olmasına baxmayaraq yığılmaların əmələ gəlməsi tamamilə lokal neyrokimyəvi stimulyasiyadan asılıdır. Bu qarşılıqlı əlaqə yığılmanın amplitudunun, müddətinin, tezliyinin və məsafəsinin bağırsaqdan kənar mexanizmlərlə modulyasiyasına imkan verir.

Qida qəbulundan sonra nazik bağırsağın iki fərqli yığılması baş verir (şəkil 5.8): *seqmentar* və *peristaltik* yığılma. Həlqəvi əzələlərin yığılması nazik bağırsağı seqmentlərə bölür ki, bu da ximusun optimal həzmi və absorbsiya üçün lazım olan lokal qarışmasını və sirkulyasiyasını həyata keçirir. Qonşu seqmentlərin ximus tərkibi qarışır və bu proses ardıcıl olaraq təkrarlanır. Peristaltika isə dalğəşəkilli yığılmalar olub qida porsiyasından proksimal tərəfin yığılması, distal tərəfin isə boşalması ilə xarakterizə olunur. Peristaltik dalğa 1-2 sm/san sürətlə distal istiqamətdə yayılır. Beləliklə, qida maddədən xaric olur, nazik bağırsağın proksimal hissəsindən distal hissəsinə tərəf hərəkət edir. Sağlam insanlarda sintoqrafik tədqiqatlarla nazik bağırsaqlarda qeydə alınan əsas nəqlolma vaxtının 131 dəqiqədən 322 dəqiqəyə qədər dəyişdiyi və orta hesabla 221 ± 49 dəqiqə təşkil etdiyi qeyd edilir. Qlükoza tərkibli qida qəbulundan sonra yığılmaların tezliyi ən çox, yağlı qida qəbulundan sonra isə ən az olur. Məhz buna görə də qidanın absorbsiyasının optimallaşdırılması ximusun tranziti ilə tənzimlənir.

Aclıq dövründə bağırsağ miqrasiya edən motor kompleksi (MMK) adlanan fazalı yığılmanın siklik formasını həyata keçirir. MMK ya mədədən, yaxud da nazik bağırsağın proksimal şöbəsindən başlanğıc götürür, bağırsağ boyunca qalça bağırsağın distal şöbəsinə qədər yayılır və hər 90-120 dəqiqədən bir təkrarlanır. Nazik bağırsağın köndələn istiqamətdə tam kəsilməsi MMK-nın bağırsağ boyunca normal miqrasiyasını pozur. Mərkəzi və avtonom sinir sistemi xüsusilə stress vəziyyətlərində ancaq MMK-nı modulyasiya edir, çünki, MMK-nın siklik təkrarlanması vaqotomiya, daxili orqanlar sinirinin kəsilməsi və hətta total xarici denervasiya ilə aradan qalxmır. Əldə edilən məlumatlara əsasən onikibarmaq bağırsağ enteroendokrino-sitlərində hasil olan motilin, eləcə də somatostatin və pankreatik polipeptid MMK-ya induksion təsir göstərir.

Enteral sinir sistemi (ESS) yığılma formasının təşkilində vacib rol oynayır. Hərəkəti aktivliyə nəzarət edən neyronların əksəriyyətinin cisimləri mienterik kələfdə yerləşir. Selikaltı (Meissner) kələfdə də qanqlionlar vardır, lakin hərəkəti fəaliyyətin tənzimlənməsində onun rolunun cüzi olduğu və əksinə sekretor fəaliyyətdə vacib rol oynadığı qeyd edilir.

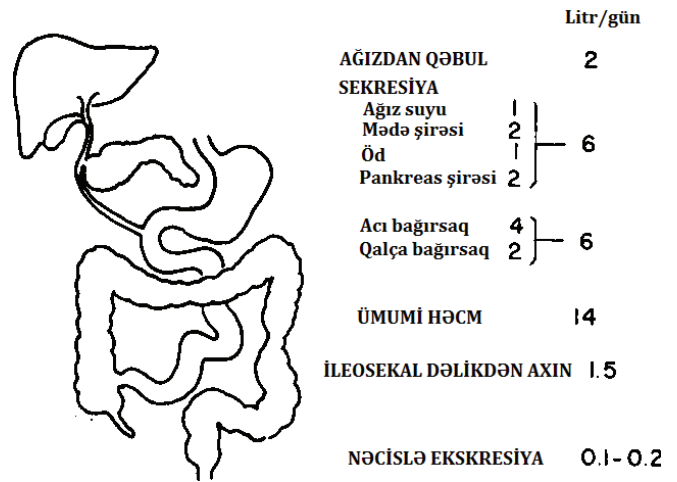
Gastrin, xolesistokinin, motilin və VIP bağırsağın hərəkəti fəaliyyətini stimulyasiya edir. Bağırsağ peptidlərindən olan *sekrelin* və *qlükaqon* isə hərəkəti fəaliyyəti ləngidir.



Şəkil 5.8. Seqmentar və peristaltik yığılmaların sxematik təsviri

Həzm və absorbsiya

Su və elektrolitlərin absorbsiyası. Nazik bağırsaqlar böyük həcmdə mayeləri absorbsiya və sekresiya etmək qabiliyyətinə malikdir (şəkil 5.9). Hər gün nazik bağırsaqlara orta hesabla 14 litrə qədər maye daxil olur ki, onlardan da təxminən 2 litri ağızdan qida və ya maye halında qəbul edilir. Yerdə qalan 12 litrə qədəri isə ağız suyu (təxminən 1 litr), mədə şirəsi (2 litr), öd (1 litr), mədəaltı vəz şirəsi (2 litr) və bağırsağ (acı və qalça) şirəsi (6 litr) şəklində daxil olur. Bu mayələrin təxminən 90%-i (12,5 litr) nazik bağırsaqlardan absorbsiya olunur. Yerdə qalan mayələrin bir qismi (1,3-1,4 litr) yoğun bağırsaqlar vasitəsilə sorulur, az bir hissəsi (0,1-0,2 litr) isə nəcislə xaric olur. Suyun bağırsaqdan absorbsiyası və sekresiyası arasındakı balans mayələrin absorbsiyasının üstünlüyü ilə tənzimlənir. Absorbsiyanın pozulması və ya sekresiyanın artması ilə gedən pozğunluqlar hesabına bu balansın dəyişməsi suyun sekresiyasının artması və ishalla nəticələnir. Suyun absorbsiyası dolayı yolla elektrolitlərin nəql olunması vasitəsilə tənzimlənir. Su bağırsağ mənəfi ilə toxuma sahələri arasındakı izotonikliyi saxlamaq üçün elektrolitlərin hərəkəti istiqamətində yerini dəyişir. Su passiv olaraq ya parasellulyar yolla (enterositlər arasındakı

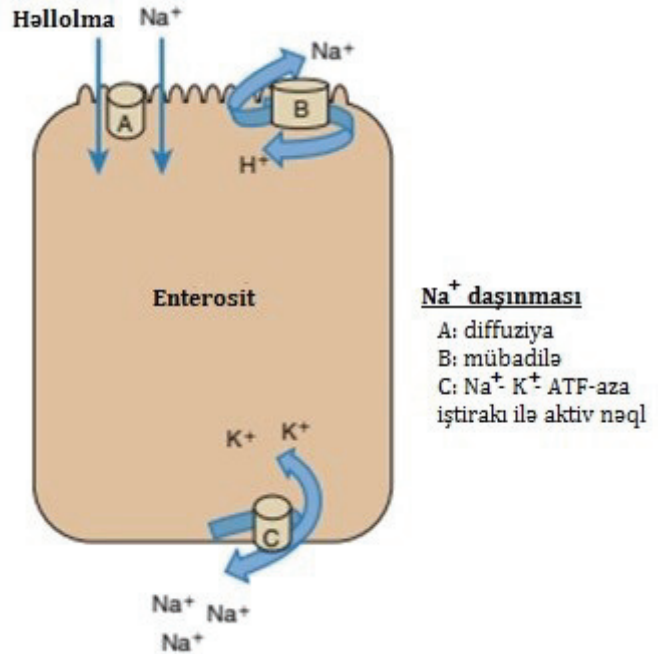


Şəkil 5.9. Nazik bağırsaqlardan keçən mayələrin həcmi

Suyun bağırsaqdan absorbsiyası və sekresiyası arasındakı balans mayələrin absorbsiyasının üstünlüyü ilə tənzimlənir. Absorbsiyanın pozulması və ya sekresiyanın artması ilə gedən pozğunluqlar hesabına bu balansın dəyişməsi suyun sekresiyasının artması və ishalla nəticələnir. Suyun absorbsiyası dolayı yolla elektrolitlərin nəql olunması vasitəsilə tənzimlənir. Su bağırsağ mənəfi ilə toxuma sahələri arasındakı izotonikliyi saxlamaq üçün elektrolitlərin hərəkəti istiqamətində yerini dəyişir. Su passiv olaraq ya parasellulyar yolla (enterositlər arasındakı

birləşmədən keçərək), yaxud da transsellülar yolla (hüceyrə membranından keçməklə) absorbsiya olunur. Nazik bağırsağın proksimal şöbələrində su parasellülar yolla keçməyə daha çox meyillidir, çünki enterositlər arasındakı birləşmənin su üçün keçiriciliyi daha yüksəkdir. Transsellülar nəql olunma nazik bağırsağın distal şöbələrində və yoğun bağırsaqlarda daha çox üstünlük təşkil edir, çünki, bu sahələrdə enterositlər arasındakı birləşmənin su üçün keçiriciliyi zəifləyir.

Natriumun absorbsiyasının *üç əsas yoluna* üzvi maddələrlə birləşmiş halda olan Na^+ -un absorbsiyası, elektroneytral NaCl -un absorbsiyası və elektrogen Na^+ -un digər həlledici və ya ionlardan asılı olmayan absorbsiyası aiddir. Na^+ -un üzvi həlledicilərlə müştərək nəql olunması və həmçinin elektroneytral NaCl -un absorbsiyası nazik bağırsaqlarda Na^+ -un əsas absorbsiya üsullarıdır. Na^+ kanalları vasitəsilə elektrogen Na^+ ionlarının absorbsiyası əsas etibarilə yoğun bağırsaqlarda həyata keçir. Absorbsiya olunan Na^+ bazolateral membranda yerləşən Na^+ - K^+ -ATF-aza nasoslarından keçir. ATF olan hallarda Na^+ - K^+ -ATF-aza nasosu 3 Na^+ ionunun hüceyrədən xaricə doğru və 2 K^+ ionunun isə hüceyrə daxilinə doğru hərəkətini katalizə edir və bununla da hüceyrə daxilində Na^+ ionunun konsentrasiyasını aşağı səviyyədə saxlayır. Qlükoza, aminturşular, dipeptidlər, tripeptidlər kimi bir çox qida məhsulları və eləcə də öd turşularının absorbsiyası nazik bağırsaqlarda Na^+ ionlarının müştərək nəql olunması ilə sürətlənir. Bağırsağın mənfəzindəki Na^+ ionları hüceyrələrə daxil olur, sonra isə bazolateral membrandakı Na^+ - K^+ -ATF-aza vasitəsilə xaric olur. Na^+ -un elektrokimyəvi qradienti nəticəsində yaranan enerji üzvi maddələrin hüceyrədaxili toplanmasına sərf olunur. Elektroneytral NaCl -un absorbsiyası iki ionun əvəz olunmaqla nəql olunması ilə gedən prosesdir. Belə ki, Na^+ ionu H^+ ionu ilə, Cl^- ionu isə HCO_3^- ionunu ilə əvəz olunur. Bu dəyişiklik NaCl -un hüceyrəyə daxil olması və H^+ və HCO_3^- ionunun isə hüceyrədən xaric olması ilə nəticələnir (şəkil 5.10). Bu elektroneytral yerdəyişmə reaksiyası hüceyrədaxili pH-ın tənzimlənməsində, eləcə də Na^+ ionunun nəql olunmasında vacibdir. Xlorid ionu həmçinin parasellülar sahədən də absorbsiya oluna bilər, çünki, bağırsağın mənfəzi ilə müqayisədə interstisial sahə elektrik cəhətdən nisbətən daha müsbət yüklənmişdir. Xlorid - sekresiyasının əsas ionlarından hesab olunur. Xlorid ionlarının sekresiyası apikal xlorid kanalları ilə həyata keçir və hüceyrədaxili ikinci messenger sayılan siklik adozin monofosfat (s-AMF) və kalsium vasitəsilə tənzimlənir. Metabolik tədqiqatlara əsasən müəyyən edilmişdir ki, qəbul edilən K^+ ionlarının təxminən 85%-i mövcud elektrokimyəvi qradient hesabına K^+ - H^+ yerdəyişməsi yolu ilə nazik bağırsaqlarda passiv absorbsiya olunur. Toplanmış K^+ sonra bazolateral membrandakı K^+ kanalı və ya K^+ daşıyıcısı vasitəsilə diffuziya yolu ilə əks tərəfə keçə bilər.



Şəkil 5.10. Na^+ ionlarının nəql olunması

Şəkil 5.10. Na^+ ionlarının nəql olunması

Şəkil 5.10. Na^+ ionlarının nəql olunması

Bikarbonat absorbsiyası sekresiya olunan H^+ ionu və HCO_3^- ionundan bağırsağın mənfəzindəki CO_2 -nin formalaşmasına cəlb olunur. Bağırsağın mənfəzindəki CO_2 -nin səviyyəsi hüceyrə daxilindəki səviyyədən yuxarı olur və o, hüceyrə daxilinə diffuziya edərək karboanhidrazanın təsiri altında təkrarən H^+ və HCO_3^- ionlarını formalaşdırır. Bikarbonat ionu interstisial sahəyə diffuziya edir, H^+ ionu isə hissəvi olaraq Na^+ ionu ilə yerini dəyişməklə təkrar sekresiya olunur. Bikarbonat sekresiyası Cl^- - HCO_3^- yerdəyişmə mexanizmi vasitəsilə onikibarmaq bağırsağ və qalça bağırsağda baş verir. HCO_3^- sekresiyası onikibarmaq bağırsağda

mədə turşusunun neytrallaşmasına xidmət edir. Nazik bağırsağın distal hissəsində HCO_3^- sekresiyasının rolu hələlik tam aydın deyildir, lakin onun turşu-qələvi homeostazında rol oynaması güman edilir. Bağırsaq epitelində ionların nəql olunması hormonlar, ESS və immun sistem də daxil olmaqla bir sıra müxtəlif siqnallarla tənzimlənir.

Karbohidratların həzmi və absorbsiyası. İnsanlarda gündəlik total kalori tələbatının təxminən 50%-i karbohidratların payına düşür. Yaşlı insan gün ərzində 400 g-a qədər karbohidrat qəbul edir ki, bu da təxminən 1600 kkal (4 kkal/g) enerjiyə ekvivalentdir. Bizim gündəlik qida rasionumuzda həzm oluna bilən 3 əsas tip karbohidrat—kompleks nişasta, disaxarid olan saxaroza və laktoza, həmçinin sadə şəkər sayılan qlükoza, qalaktoza və fruktoza aşkar edilir. Qəbu edilən karbohidratın əksər hissəsini nişasta (təxminən 60%) təşkil edir ki, bu da əsasən iki formada olur: aminopektin və amiloza. Amiloza qlükozanın α (1,4) qlükozid rabitələri ilə birləşən xətti polimer formasıdır. Aminopektin isə amilozanın α (1,6) qlükozid rabitələri hesabına şaxələnmiş formasıdır ki, bu şaxələrə də hər 24-26 molekuldan bir rast gəlinir. Disaxaridlər qəbul edilən karbohidratların təxminən 1/3 hissəsini təşkil edir. Disaxaridlərin iki əsas nümayəndələri saxaroza (qlükoza-fruktoza dimeri) və laktozadır (qlükoza-qalaktoza dimeri). Qida rasionu ilə qəbul edilən karbohidratların yerdə qalan hissəsinə isə sellüloza, hemisellüloza və pektin kimi həzm olunmayan liflər daxildir. Sellüloza və hemisellülozi β vəziyyətdə birləşmiş qlükoza polimerləridir. İnsanın həzm sistemi bu polimerləri həzm etmək qabiliyyətinə malik deyildir, çünki, mədə-bağırsaq sistemində β -qlükozid rabitələrini parçalaya bilən fermentlər yoxdur. Nişastanın həzminə ağız suyundakı amilazanın təsiri ilə başlanılır, lakin bu mexanizm cüzi əhəmiyyət kəsb edir, belə ki, amilaza mədənin turş mühitində tezliklə inaktivləşir. Mədə-bağırsaq sisteminə daxil olan nişastanın əksər hissəsi α (1,4) qlükozid rabitələrini böyük aktivliklə parçalaya bilən mədəaltı vəzi amilazasının təsiri altında həzm olunur. Əvvəlcə dimer (maltoza) və trimerlər (maltotrioz) əmələ gəlir ki, bunlar da disaxarid—saxaroza və laktoza ilə birlikdə həzm olunmaq üçün acı bağırsaq xovlarının sərhəddindəki saxaridaza ilə qarşılıqlı təsirdə olurlar. Xovların sərhəddindəki disaxaridazalar enterositlərin apikal membranında yerləşən spesifik fermentlərdir. Onlar qısa zəncirli şəkərlərin monosaxaridlərə—qlükozaya, qalaktozaya və fruktozaya parçalanmasını təmin edirlər. Yalnız monosaxaridlər enterositlərin apikal səthindən hüceyrəyə keçə və absorbsiya oluna bilər. Qlükoza və qalaktoza Na^+ -la əlaqəli olaraq aktiv nəql olunma yolu ilə hüceyrəyə daxil olurlar. Fruktoza isə diffuziya yolu ilə absorbsiya olunur. Enterositlərin sadə şəkərdən enerji mənbəyi kimi istifadə etmək qabiliyyətinə malik olmalarına baxmayaraq, onların əksəriyyəti bazolateral membrandan keçərək portal venanın müsariqə venoz şaxələrinə daxil olurlar.

Zülalların həzmi və absorbsiyası. Böyüklərdə məsləhət görülən gündəlik protein tələbatı 0,75 q/kq təşkil edir. Bu miqdar sepsis kimi xəstəliklərdə, eləcə də hamiləlik zamanı arta bilər. Beləliklə, gündəlik zülal tələbatı təxminən 70-100 q təşkil edir. Bundan əlavə, gün ərzində mədədən, öd yollarından, mədəaltı vəzidən və bağırsaq sekresiyasından bağırsağa 20-30 q əlavə zülal daxil olur. Həmçinin gün ərzində qopan epitel hüceyrələri hesabına bağırsaq mənfəzinə 30 q-a qədər zülal daxil olur. Zülalların həzmi pepsinin təsiri ilə mədədə başlayır. Onun təsirindən proteinlər nisbətən kiçikmolekullu polipeptidlərə parçalanırlar. Proteolizisin əksər hissəsi mədəaltı vəzin proteazaları və peptidazalarının təsiri altında nazik bağırsaqlarda gedir. Bu faza fermentlərin daxil olduğu onikibarmaq bağırsaqlarda başlayır. Mədəaltı vəzin ekzokrin şöbəsi həm daxili peptid rabitələri parçalamaq qabiliyyətinə malik olan endopeptidazaları (tripsin, ximotripsin, elastaza), həm də peptidlərin karboksil uclarındakı terminal peptid rabitələrini hidrolizə uğradan karboksipeptidazaları (karboksi-peptidaza A və B) sekresiya edir. Pankreas proteazaları inaktiv prekursor və ya zimogenlər şəklində sekresiya olunur. Qeyri-aktiv zimogenlərin aktivləşməsi onikibarmaq bağırsaqlarda enterokinaza fermentinin təsiri altında baş verir. Enterokinaza tripsinogeni tripsinə çevirir. İlk əmələ gələn tripsin sonradan digər tripsinogen molekulalarını, eləcə də digər zimogenləri aktiv formaya keçirmək qabiliyyətinə malikdir. Mədəaltı vəzi fermentlərinin proteinlərə təsiri nəticəsində bağırsaqların mənfəzində qısa zəncirli oliqopeptidlər (70%) və aminoturşulardan (30%) ibarət qarışıq alınır. Oliqopeptidlərin

növbəti hidrolizi xovların membranı ilə təmas səthində bir sıra peptidazaların iştirakı ilə gedir və nəticədə absorbsiyadan əvvəl sərbəst aminturşular, dipeptid və tripeptidlərdən ibarət qarışıq alınır. Enterositlər dipeptid və tripeptidləri, eləcə də aminturşuları hüceyrə daxilinə absorbsiya etmək qabiliyyətinə malikdir. Dipeptid və tripeptidlərin hüceyrə daxilinə nəql olunması peptidlərin sadə nəql olunma sistemi vasitəsilə, yəni hərəkətverici qüvvə kimi H^+ ionunun elektrokimyəvi qradientindən istifadə olunmaqla baş verir. Hüceyrəyə daxil olmuş di- və tripeptidlər bağırsağ xovlarındakı peptidazalardan fərqlənən hüceyrədaxili peptidazaların təsiri altında sərbəst aminturşulara qədər parçalanırlar. Sərbəst aminturşuların enterositlərə absorbsiyası ən azı 5 müxtəlif nəqliyyat sistemi vasitəsilə həyata keçir ki, bunların da hər biri fərqli substrat həssaslığına malik olub, Na^+ -dan asılı aktiv nəql olunma prosesidir. Absorbsiya olunmuş aminturşular enterositlərdə enerji mənbəyi kimi istifadə oluna və ya zülal sintezinə sərf oluna bilər. Lakin onların əksər hissəsi aminturşuların bir neçə passiv nəql olunma sistemi vasitəsilə bazolateral membrandan keçərək portal vena sisteminə daxil olurlar.

Lipidlərin həzmi və absorbsiyası. Gün ərzində böyüklər təxminən qida rasionu ilə 60-100 q-a qədər yağ qəbul edirlər ki, bu da təxminən enerji ehtiyatının 40%-ni təşkil edir. Qəbul edilən yağlar əsasən triqliseridlərdən (90%), fosfolipidlərdən, xolesterindən və yağda həll olan vitaminlərdən ibarətdir. Yağların nazik bağırsağa daxil olması onikibarmaq bağırsağın selikli qişasında xolesistokinin sekresiyasını stimule edir ki, bu da mədəaltı vəzidən lipaza və onun kofaktoru olan kolipazanın sekresiyasına təkan verir. Lipaza triqliseridlərin birinci və üçüncü rabitələrini hidrolizə uğradaraq iki yağ turşusu və β -monoqliserid əmələ gətirir. Xolesterin və yağda həll olan vitaminlər mədəaltı vəzin xolesterol-esteraza fermentinin, fosfolipidlər isə fosfalipaza A_2 fermentinin təsiri altında hidrolizə uğrayır. Yağların hidroliz məhsulları öd duzları ilə birləşərək kompleks mitsella əmələ gətirir və bağırsağın su tərkibli möhtəviyyatında həll ola bilən vəziyyətə keçirlər. Yağ turşuları, öd duzları və monoqliseridlərin kombinasiyası qarışıq mitsella adlanır. Xolesterin, fosfolipidlər və yağda həll olan vitaminlər də bu mitsellərdə həll ola bilən vəziyyətə keçə bilərlər. Öd duzlarının həm hidrofob, həm də hidrofil sahələri vardır və o, sulu mühitdə olarkən onun hidrofil sahəsi bayıra çevrilmiş, hidrofob sahəsi isə içəriyə çevrilmiş vəziyyətdə olur. Sərbəst yağ turşuları, β -monoqliseridlər, eləcə də xolesterin, fosfolipid və yağda həll olan vitaminlər hidrofob xüsusiyyətə malikdirlər. Mitsellalar suda həll ola bildiyindən onlar membranın xovlu sərhəddinə qədər yaxınlaşaraq tərkib hissələrini azad edir ki, onlar da passiv diffuziya yolu ilə plazmaya keçə bilirlər. Öd duzları isə yeni mitsellalar əmələ gətirmək üçün bağırsağ mənfəzində qalır. Uzun zəncirli yağ turşuları və β -monoqliseridlər hüceyrəyə daxil olduqdan sonra xüsusi nəqliyyat proteinləri vasitəsilə endoplazmatik şəbəkəyə daşınırlar. Bu nəqliyyat proteinlərinə yağ turşularını birləşdirən proteinlər də deyilir. Endoplazmatik şəbəkədə triqliseridlərin təkrar sintezi baş verir və onlar *Holci* kompleksində toplanır. Sonra triqliseridlər hüceyrədən xaric olmağdan əvvəl xilomiCrohn adlanan strukturlarda toplanır. Xilomikronlar böyük hissəciklər olub, ölçüləri 80-600 nm arasında dəyişir. Onun tərkibində hidrofob lipidlər, xüsusilə triqliseridlər, həmçinin xolesterin, fosfolipid və yağda həll olan vitaminlər olur. Xilomikronun səthi fosfolipid və apoproteinlərlə örtülmüşdür ki, sonuncu da xilomikronun formalaşması və daşınmasında mühüm rol oynayır. Holci kompleksinin daxilində xilomikronlar sekretor vezikulalar şəklini alır və eksositoz yolu ilə hüceyrədən xaric olurlar. Bundan sonra xilomiCrohn xovun mərkəzi limfatik damarına, daha sonra isə bağırsağın limfa sisteminə daxil olur. Çox aşağı sıxlıqlı lipoproteinlər (ÇASL) adlanan daha kiçik lipoprotein hissəcikləri də enterositlərin daxilində hasil olur. Onlar yüksək xolesterin/triqliserid nisbətinə malikdirlər və qidanın tərkibindəki xolesterinin limfa sisteminə daxil olmasında əsas rol oynayırlar. Qidanın tərkibindəki yağların əksər hissəsi onikibarmaq bağırsağ və acı bağırsağın yuxarı şöbəsindən absorbsiya olunurlar.

Qısa zəncirli yağ turşuları (8 karbon atomundan az olan) suda həll olurlar. Onlar enterositlərə adi diffuziya yolu ilə daxil və xaric ola bilirlər. Limfa sisteminə keçmədən birbaşa portal sistemə keçirlər. Orta zəncirli yağ turşuları (6-dan 12 karbon atomuna qədər olanlar) enterositlərə həm adi diffuziya yolu ilə, həm də uzun zəncirli triqliseridlərin eyni absorbsiya

mexanizmi ilə keçirlər. Bu yağ turşuları lipid kompleksinə daxil olurlar, lakin bəzən sərbəst yağ turşuları kimi birbaşa portal sirkulyasiyaya daxil ola bilərlər.

Öd turşularının absorbsiyası. Bağırsağa sekresiya olunan ödün təxminən 95%-i reabsorbsiya olunaraq portal qan dövrünü vasitəsilə yenidən qaraciyərə qaydır. Qaraciyərdə öd duzları təkrar sekresiya olunaraq növbəti qida qəbuluna qədər öd kisəsində toplanır. Öd duzlarının belə dövr etməsinə *enterohepatik dövrən* deyilir. Öd duzlarının reabsorbsiyası həm passiv, həm də aktiv yolla gedir. Öd turşularının az bir hissəsi nazik bağırsağın bütün uzunluğu boyunca passiv yolla absorbsiya olunur. Öd duzlarının əksər hissəsi qalça bağırsağın terminal hissəsinə qədər çatır və orada Na^+ -dan asılı olan aktiv nəql olunma mexanizmi ilə absorbsiya olunur. Öd duzlarının az bir hissəsi yoğun bağırsağa keçir və həllolma qabiliyyətini artırmaq üçün bakterial modifikasiyaya məruz qalaraq yenidən passiv absorbsiya olunur. Yoğun bağırsaqda öd duzlarının yüksək konsentrasiyası su və natriumun absorbsiyasını ləngitməklə ishal törədə bilər. Bu hal qalça bağırsağın rezeksiyası əməliyyatını keçirmiş xəstələrdə meydana çıxır ki, bu da öd duzlarını birləşdirən xolestiramindən istifadə etməklə aradan qaldırıla bilər.

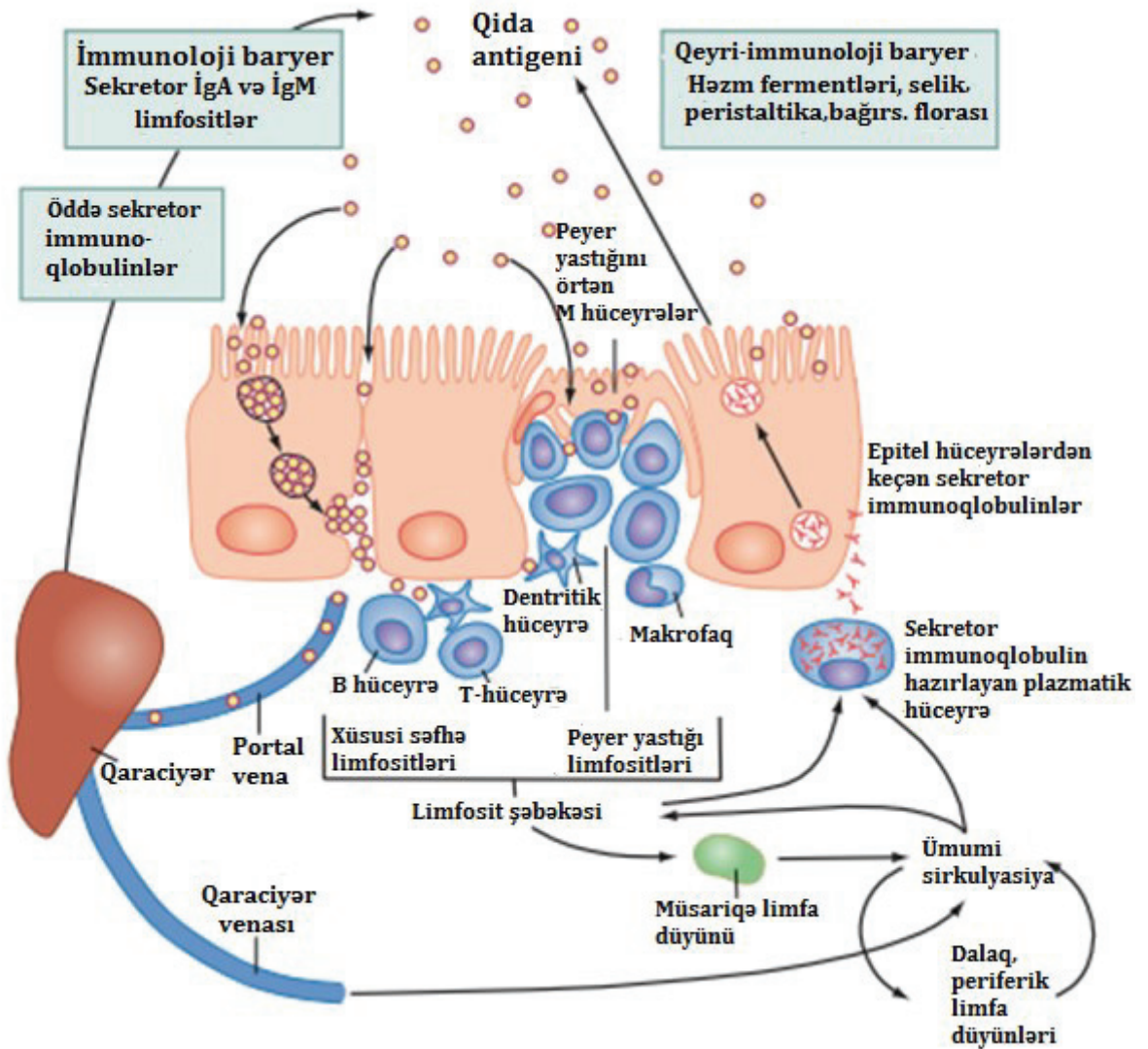
Vitaminlərin absorbsiyası. Yağda həll olan vitaminlər (A, D, E və K) öd duzları mitsellərində həll olan vəziyyətə keçir və yağlarla birlikdə enterositlərə absorbsiya olunur. Yağda həll olan vitaminlər xilomikronlarda toplanır və limfa sisteminə keçir. Suda həll olan vitaminlər müxtəlif mexanizmlərlə acı və qalça bağırsaqlardan absorbsiya olunur. C, B₂ vitamini (riboflavin) və biotin ayrı-ayrılıqda Na^+ -dan asılı olan aktiv nəql olunma mexanizmi ilə, B₆ vitamini isə passiv diffuziya mexanizmi ilə absorbsiya olunur. B₁₂ vitamini (sianokobalamin) absorbsiya üçün mədənin parietal hüceyrələri tərəfindən sekresiya olunan qlükoproteini—*Kaslin daxili faktorunu* tələb edir. Sianokobalamin absorbsiya olunduqdan sonra o, kompleksdən sərbəst ayrılır və hüceyrədən xaric olaraq portal qan dövrünə keçir. Sianokobalaminin çatışmazlığı meqaloblast anemiya ilə nəticələnir. Sianokobalaminin absorbsiyasını ləngidən amillərə Kaslin daxili faktorunun çatışmazlığı, qalça bağırsağın distal rezeksiyası və ya xəstəliyi və s. hallar aiddir.

Mineralların absorbsiyası. Gün ərzində əsasən süd və gündəlik qida məhsulları ilə təxminən 1 q kalsium qəbul edilir. Mədə qeyri-ion tərkibli kalsium duzlarını həll ola bilən vəziyyətə keçirməklə onların sorulmasına kömək edir. İonlaşmış vəziyyətdə olan kalsium bütün nazik bağırsağ boyunca, xüsusən də onikibarmaq bağırsaqda sorulur. Bağırsaqda kalsiumun səviyyəsi aşağı olan hallarda onun absorbsiyası üç mərhələli aktiv prosesdən ibarətdir. Bunlara 1) apikal membrandan sürətli diffuziya, 2) kalsium birləşdirən protein vasitəsilə hüceyrə boyunca nəql olunma və 3) Ca^{2+} -ATF-aza nasosu vasitəsilə hüceyrəarası sahəyə nəql olunma daxildir. Bu proses dolayı olaraq paratireoid hormonla tənzimlənir. Qanda kalsiumun səviyyəsi aşağı olan hallarda onun təsirindən D vitamini aktiv formaya— $1,25(\text{OH})_2\text{D}$ vitamininə çevrilir. $1,25(\text{OH})_2\text{D}$ vitamini bilavasitə bağırsaqlara təsir edərək kalsium birləşdirən proteinlərin və Ca^{2+} -ATF-aza nasoslarının fəaliyyətini artırmaqla kalsiumun absorbsiyasını sürətləndirir. Bağırsağ mənfəzində kalsiumun konsentrasiyası yüksək olan hallarda isə aktiv nəql olunma prosesi doymuş vəziyyətə keçir və nazik bağırsağın distal hissəsində Ca^{2+} ionunun parasellülar yolla yalnız passiv absorbsiyası baş verir.

Qidanın tərkibində olan dəmir ionlarının əksəriyyəti kompleks (hem) halda olub, əsasən ətin tərkibində hemoqlobin və mioqlobin şəklində daxil olur. Bu formada olan dəmir asanlıqla absorbsiya olunur. Tərəvəz və meyvələrin tərkibində olan qeyri-üzvi dəmir (qeyri-hem) əsas etibarilə Fe^{2+} formasında absorbsiya olunur. Askorbin turşusu (C vitamini) Fe^{3+} vəziyyətində olan ionun reduksiya edərək daha asan sorula bilən dəmir Fe^{2+} ionuna çevirir. Enterositlərin apikal membranından dəmirin sorulması xüsusi daşıyıcıdan asılıdır. Hem hüceyrəyə daxil olduqdan sonra fermentlərin iştirakı ilə dəmir ondan ayrılır. Sonra dəmir ionu hüceyrə daxilində ferritinin iştirakı ilə ehtiyat halında saxlanıla və ya transferrin vasitəsilə plazmaya daşına bilər. Bu prosesin tənzimlənməsində dəmir-tənzimləyici protein adlanan dəmirə həssas zülalların rol oynadığı güman edilir. Dəmir-tənzimləyici peptidlər dəmirin səviyyəsi aşağı olan hallarda onun transferrinlə birləşməsinə, dəmirin səviyyəsi yuxarı olan hallarda isə ferritinlə birləşməsinə

stimulə edir. Dəmir onikibarmaq bağırsaqlarda və acı bağırsağın proksimal şöbəsindən absorpsiya olunur.

İmmunologiyası. Nazik bağırsaqlar lazım olan qida maddələrinin sorulmasına imkan verdiyi halda infeksiyon və toksik maddələrdən qoruna bilən geniş səthə malikdir. Bu məqsədə nail olmaq üçün nazik bağırsaqlar immunoloji və qeyri-immunoloji mexanizmlərdən istifadə edir (şəkil 5.11). Patoloji maddələri kənarlaşdırmaq, inaktivləşdirmək və parçalamaq üçün bağırsağın istifadə etdiyi qeyri-immunoloji mühafizə mexanizmlərinə aşağıdakılar aiddir: a) mədə turşusu və bağırsaqların proteolitik fermentləri; b) epitel hüceyrələrin üzərini örtərək qoruyan və bakteriyaların artıb çoxalmasını ləngidən seliyn ifrazı; c) sekresiya və peristaltika; d) endogen və patoloji bakteriyalar arasında rəqabətli inhibisiya; e) bakteriyaların penetrasiyasının qarşısını alan enterositlər arasındakı birləşmənin möhkəm olması.



Şəkil 5.11. Nazik bağırsağın immun və qeyri-immun mühafizə mexanizmləri

Zərərli maddələrə qarşı bağırsağın mühafizə olunmasının əsas komponentlərinə immunoloji mexanizmlər aiddir. Məlumdur ki, mədə-bağırsaqlar sisteminin selikli qişasının immun sistemi orqanizmin ən böyük immun sahələrindən biridir. Bağırsaqla əlaqəli limfoid toxumalar immun sistemin böyük bir bölməsini əmələ gətirir və lokalizasiyasına görə məhdud toplanmış (aqreqasiya olunmuş) (limfa follikulları, Peyer yastığı) və yayılmış (aqreqasiya olunmamış) (mənfəzdə, intraepitelial və xüsusi səthə) halda olurlar.

Yayılmış (aqreqasiya olunmamış) limfoid toxuma. Antigenlərlə qarşılaşan ilk hüceyrələr nazik bağırsaqların mənfəzində yerləşən neytrofillər, limfositlər və makrofaqlardır. Mənfəzdaxili

limfositlərin sayının artması *Peyer* yastıqcıqları ilə əlaqədar olub, mədə-bağırsaq traktının infeksiyalarında rast gəlinir. Həmçinin xorali kolit kimi iltihabi vəziyyətlərdə leykositlərin selikli qişadan bağırsağın mənfəzinə keçməsi müəyyən edilmişdir. Belə mənfəz hüceyrələri çox güman ki, antigenin tanınması istiqamətinə yönəlmiş effektor mexanizmləri əks etdirir.

Nazik bağırsağın epitel qatındakı epitel hüceyrələri arasında bazolateral səth boyunca intraepitelial leykositlər (IEL) vardır. İnsanların nazik bağırsağının hər 100 xov enterositinə 10-20 intraepitelial leykosit düşür. Sağlam şəxslərdə onun əsas bioloji funksiyası epitel hüceyrələrin fəaliyyətini tənzimləyən və mənfəz antigenlərinə cavab verən sitokinlər hasil etməkdir. Onlarda CD8-in ekspressiyasının yüksək səviyyədə olması onu güman etməyə imkan verir ki, bunlar antigen tanınmasının nəticəsi olaraq sitolitik effektor kimi bioloji fəaliyyət göstərən T-hüceyrələrdir. Bakterial antigenlərə cavab olaraq intraepitelial leykositlərin sayının həddən artıq çoxalması artıq sübut edilmiş faktlardanır. IEL-lər epitel qatına kriptdəki qan dövranından daxil olur, lakin onlar epitel hüceyrələrlə xovun yuxarisına tərəf miqrasiya etmirlər. Mənfəz antigenləri ilə təmasdan sonra onların qan dövranına təkrar qayıtması güman edilir.

Xüsusi səfhədə tərkibində B- və T-hüceyrələr, makrofaqlar, tosğun hüceyrələr və eozinofillər də daxil olan çoxsaylı aqreqasiya olunmamış limfoid toxuma vardır. Xüsusi səfhədəki B-hüceyrələrin *Peyer* yastıqcıqlarındakı prekursorlardan başlanğıc götürdüyü və immunoqlobulin A (İgA) hasil etmək üçün xüsusi səfhədə sitokinin təsiri altında differensasiya olunduğu güman edilir. IEL-lərin əksinə olaraq, xüsusi səfhədəki əksər T-hüceyrələr sitolitik funksiyadan daha çox immunoqlobulin hasilatı üçün helper-təsiredici kimi fəaliyyət göstərir. Tosğun hüceyrələr və eozinofillər xüsusi səfhədəki hüceyrə populyasiyasının təxminən 1%-dən də azını təşkil edirlər. Tosğun hüceyrələr və eozinofillər İgE və İgG kimi immun komplekslər də daxil olmaqla müxtəlif faktorların təsirindən aktivləşir, həmçinin allergik və hiperhəssaslıq reaksiyalarında vacib rol oynayırlar.

Aqreqasiya olunmuş limfoid toxuma. Aqreqasiya olunmuş limfoid toxuma limfa follikullarından və qalca bağırsağın sərbəst kənarı tərəfdə böyük limfa follikullarından ibarət olan *Peyer* yastıqcıqlarından təşkil olunmuşdur. *Peyer* yastıqcıqları selikli qişanın immunitetinin inkişafında, antigenlərin tanınması və zərərsizləşdirilməsində iştirak edən kritik struktur hesab olunur. Aktivləşmiş limfositlər bağırsağın limfoid toxumasından afferent limfa damarlarına daxil olaraq müsariqə limfa düyünlərindən keçir və döş limfa axarı vasitəsilə qan dövranına daxil olur. Bu proses ərzində limfositlər T- və B-limfoblastlara çevrilir ki, bu zaman çoxlu İgA ilə zəngin B-hüceyrələr populyasiyası meydana çıxır (şəkil 5.11). Sonra limfoblastlar mədə-bağırsaq sisteminin selikli qişasında, antigenlə stimulyasiya olunduğu yerdə xüsusi səfhədə məskunlaşır və burada antigenlə stimule olunmuş T-hüceyrələrin nəzarəti altında İgA sekresiya edən B-hüceyrələrə çevrilir. Yeni yaranmış bu effektor hüceyrələr xüsusi səfhədə qoruyucu immuniteti təmin edir. Aktivləşmiş limfositlər mədə-bağırsaq sisteminin selikli qişasından başqa süd vəziləri, ağciyər və gözlər kimi selik hasil edən toxumaların da xüsusi səfhəsində məskunlaşaraq orada antigen-spesifik antitellər sekresiya edirlər. Məsələn, İgA hasil edən hüceyrələr laktasiya dövründə əsas etibarilə süd vəzilərinə miqrasiya edir. Bununla da süd verən ana sekresiya olunmuş İgA-nı passiv yolla südəməz uşağa ötürmüş olur. Sekresiya olunmuş İgA yenidoğulmuşu ananın mədə-bağırsaq traktındakı bakteriya və viruslardan qoruyur. Aktivləşmiş limfositlərin selikli qişanın xüsusi sahələrində məskunlaşma qabiliyyəti endotelial hüceyrələrlə qarşılıqlı təsir hesabına tənzimlənir.

Antigen stimulyasiyası və xroniki iltihab endotelial venulaların sürətlə artmasına səbəb olur. Endotel hüceyrələrə adheziya etmiş molekulların ekspressiyasının artması sitokinlər vasitəsilə həyata keçir. Bu zaman həmçinin antigen-spesifik stimule olunmuş limfoblastların xüsusi səfhənin effektor sahələrinə toplanması baş verir.

İmmunoqlobulin sekresiyası. Bağırsaqların immun sisteminin əsas qoruyucu mexanizmi İgA-nın sintezi və sekresiyasıdır (şəkil 5.11). Bağırsaqlardakı immunoqlobulin sekresiya edən hüceyrələrin 5%-ə qədəri İgG sintez edir. Plazmada İgA monomer formada olur. Bağırsaqlarda (və digər selikli qişanın səthlərində) isə İgA dimer halında olurlar. Polimer immunoqlobulin

reseptorları İgA kompleksini hüceyrədən keçirir və bu kompleksin bağırsağın mənfəzinə azad olmasına imkan verir. Polimer immunoqlobulin reseptoru bağırsağın epitel hüceyrələrində hasil olan transmembran qlükoproteindir. İgA digər antitellərdən fərqli xarakteristikaya malikdir. İgG və İgM-dən fərqli olaraq komplementi aktivləşdirmir. İgA-nın əsas funksiyası bağırsağın selikli qişasını bakteriya, virus və mənfəz antigenlərindən qorumaqdır. İgA-nın qoruyucu təsiri bağırsağ fermentləri tərəfindən fermentativ parçalanmaya məruz qalmış zərərli parçalanma məhsullarını effektiv birləşdirmə qabiliyyətinin olması ilə əlaqədardır. İgA bakteriya və virusların epitel hüceyrələrinə adheziyasını ləngidir və bununla da onların məskunlaşması və proliferasiyasının pozulmasına gətirib çıxarır. Bundan əlavə, antigenin İgA ilə birləşməsi seliyanın sekresiyasını stimula edir və bununla da bakteriya və virusların selikli qişaya həm də təmas etməsinin qarşısı alınır. Sekresiya olunmuş İgA antigen və toksinlərlə birləşərək onların absorpsiyasını blokada alır ki, bu da bağırsaqların iltihabi xəstəlikləri kimi selikli qişasının baryer funksiyası pozulması ilə gədən xəstələnmə hallarında mühüm əhəmiyyət kəsb edir.

Endokrin funksiya. Mədə-bağırsağ traktı orqanizmin ən böyük endokrin sistemidir. Hormon hasil edən hüceyrələrin bərk konsistensiyalı kütləsinə malik olan digər endokrin orqanlardan fərqli olaraq, mədə-bağırsağ hormonlarının mənbəyi bütün mədə-bağırsağ traktı boyunca tək-tək yerləşən endokrin hüceyrələr və bağırsağ neyronlarıdır. Bu hormonlar hərəkət funksiyası, sekresiya və absorpsiya, bağırsağ qan dövranı, böyümə və immunitet kimi nazik bağırsağ fəaliyyətində mühüm rol oynayırlar.

NAZİK BAĞIRSAĞIN İNKİŞAF QÜSURLARI

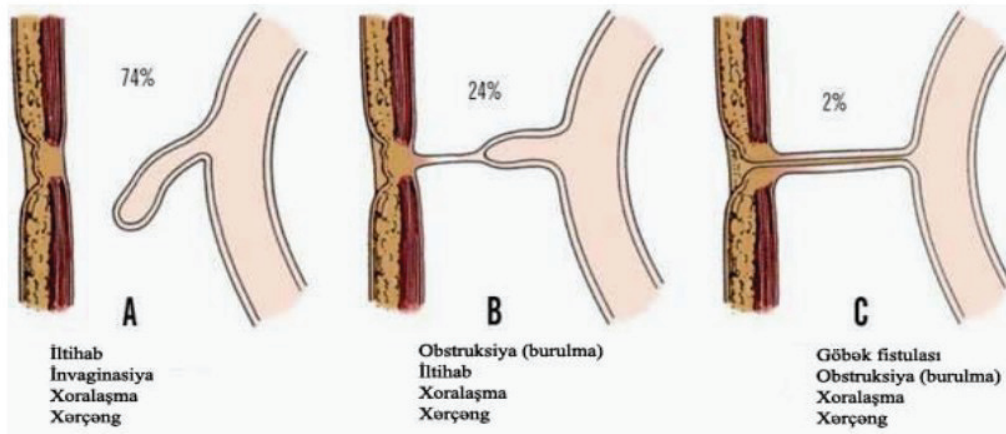
MECKEL DİVERTİKULU

Epidemiologiyası

Mekel divertikulu haqqında ilk məlumat 1598-ci ildə *Hildanus* tərəfindən verilmiş, lakin ətraflı olaraq 1809-cu ildə Alman anatomu *Johann Meckel* tərəfindən qeyd edilmişdir. Bəzi müəlliflər Meckel divertikulunu *ikilər qaydası* ilə yadda saxlamağı təklif edirlər: divertikul terminal *ileum*-dan 2 fut (60 sm) məsafədə yerləşir, uzunluğu 2 düymdür, ümumi populyasiyanın 2%-də rast gəlinir, kişilərdə 2 dəfə çox təsadüf olunur, bir və ya iki tip heterotopik selikli qişaya (ən çox mədə və mədəaltı vəzi tipinə) malik olur, həyatın ilk iki onilliyində təzahür edir, ən çox həyatın ilk iki ilində rast gəlinir.

Patogenezi

Erkən embrional dövrdə omfalo-enterik axacaq yumurta sarısı kisəsini primitiv bağırsaqla birləşdirir. Dölün inkişafının 7-8-ci həftələrində bu axacaq normada tamamilə obliterasiya olunur. Mədə-bağırsaqların ən çox rast gəlinən anadangəlmə qüsuru Meckel divertikulu olub, bu strukturun tam rezorbsiyasındakı pozğunluq nəticəsində baş verir. Axacağın qalıqı əksər hallarda divertikulyar kisə şəklində qalır; alternativ hallarda fibroz atma vasitəsilə divertikul müsariqə və ya göbəklə əlaqəli ola bilər. Bəzi hallarda bağırsaqlardan göbəyə qədər uzanan birləşdirici toxumadan ibarət olan nazik atma saxlanmış olur (şəkil 5.12). Bu atmalar bağırsaqların burulması və ya stranqulyasiyasına gətirib çıxara bilər. Nadir hallarda qalça bağırsaqlardan göbəyə doğru gedən fistul davamlı olaraq qalır və nazik bağırsaqların möhtəviyyətinin xaricə drenləməsinə gətirib çıxarır. Axarın digər nadir qalıqlarına göbək polipləri və axacağın sistləri aiddir.



Şəkil 5.12. *Ductus omphaloentericus*-un inkişaf anomaliyaları və bu zaman meydana çıxan əsas ağırlaşmalar. A. Meckel divertikulu; B. Meckel divertikulu fibroz atma ilə göbəklə birləşmişdir; C. Qalça bağırsaqlardan göbəyə doğru gedən fistul.

Yayılməsi

Geniş autopsiya seriyalarına əsasən ümumi populyasiyanın 2-3%-də Meckel divertikuluna rast gəlinməsi qeyd olunur. Bu qüsuru kişilər arasında 2-3 dəfə çox rast gəlinir. Meckel divertikulu həqiqi divertikul olub bağırsaqların malik olduğu seroz qişadan selikli qişaya qədər bütün qatları vardır. O, bağırsaqların anti-mezenterik (sərbəst) kənarında yerləşməklə ən çox ileosekal qapaqdan 100 sm-ə qədər olan məsafədə rast gəlinir. Lakin ona bağırsaqların başqa zonalarında da rast gəlinə bilər. Əksər divertikullar 1-10 sm uzunluğunda olur; gıqant divertikulların diametri 100 sm-ə

qədər çata bilər. İki tip gıqant divertikul ayırd edilir: I tip gıqant divertikulların diametri qalça bağırsağın diametri ilə eyni, lakin uzunluğu çox olur. Nadir hallarda rast gəlinən II tip gıqant divertikullar isə ovalşəkilli olur.

Histoloji xüsusiyyətləri

Bütün divertikulların 58%-də heterotopik toxumalara rast gəlinir. Ən çox rast gəlinən heterotopik toxumalar mədənin selikli qişası, mədəaltı vəzi toxuması və ya onların hər ikisinin kombinasiyasıdır. Yoğun bağırsağın selikli qişasına, Brünner vəzilərinə, acı bağırsağ və ya hepatobiliar toxumaya malik divertikulların olması barədə də məlumatlara rast gəlinir. Heterotopik selikli qişanın olması ilə simptomatik, ağırlaşmış Meckel divertikulu arasında korrelyasion asılılıq vardır. Mədə turşusunun sekresiyası nəticəsində qalça bağırsaqda xoralaşma olan hallarda uşaqlarda və böyüklərdə heterotopik mədə selikli qişası divertikulyar mənşəli mədə-bağırsağ qanaxmasına gətirib çıxara bilər. Demək olar ki, bütün qanaxan Meckel divertikullarında mədənin selikli qişası tapılır. Verilən məlumatların ziddiyyətli olmasına baxmayaraq, bəzi tədqiqat işlərində *H.pylori*-nin nadir hallarda Meckel divertikuluna heterotopiya etmiş mədə selikli qişasında məskunlaşaraq bu sahənin gastriti ilə müşayiət olunması qeyd edilir. Heterotopik toxuma nazik bağırsağın obstruksiyası və divertikulun iltihabı da daxil olmaqla bir sıra digər ağırlaşmaların inkişafında əhəmiyyətli risk təşkil edir.

Klinik mənzərəsi

Meckel divertikullarının böyük əksəriyyəti tamamilə simptomuzdur və onlar autopsiya, laparotomiya və ya mədə-bağırsağ traktının kontrast rentgenoloji müayinəsi zamanı təsadüfən aşkar edilir.

Ağırlaşmaları

Meckel divertikulu olan yaşlıların təxminən 2%-də ağırlaşmalar inkişaf edir. Meckel divertikulunun ağırlaşmalarına *qanaxma, bağırsağın obstruksiyası, divertikulit, perforasiya və xərçəngin inkişafı* aiddir. Obstruksiya divertikulun qonşu bağırsağ ilgəyinə *invaginasiyası* nəticəsində meydana çıxır; fibroz atma ətrafında bağırsağ burulması; qasıq, bud və ya göbək yırtığı kisəsində boğulma; iltihablaşma və bitişmə nəticəsində divertikulun boynu və ya qalça bağırsağın qonşu sahələrində maneənin yaranması halları da müşahidə olunur.

Spesifik ağırlaşmaların tezliyi uşaq və yaşlı xəstələrdə fərqlənir. Uşaqlarda ən çox rast gəlinən ağırlaşmaya mədə-bağırsağ qanaxması aiddir ki, bu da əsasən yenidoğulmuş dövrdə və ya erkən uşaqlıq dövründə (5 yaşa qədər) meydana çıxır. Digər çox rast gəlinən ağırlaşma isə bağırsağ keçməməzliyidir. Böyüklərdə isə bağırsağ keçməməzliyi nisbətən çox, qanaxma isə az rast gəlinən ağırlaşmalardan sayılır. Yaşlılarda nadir ağırlaşmalara həmçinin karsinoid, sarkoma, çox nadir hallarda isə adenokarsinoma aiddir. Karsinoid şişlər adətən kiçik olub, bioloji xüsusiyyətlərinə görə appendikulyar karsinoidə nisbətən yeyunoileal karsinoidə daha yaxındır (immunohistokimyəvi rənglənməsinə və metastaz potensialına görə). Meckel divertikulunun karsinoidinə əsasən qoca yaşlılarda (60 yaşdan yuxarı) rast gəlinir və əksər hallarda simptomuz gedişə malik olur. Şişin ölçüsü 5 mm-dən böyük olan hallarda metastaz potensialına malik olur. Digər ağırlaşmaya Meckel divertikulunda ilişib qalan və qarında ağrılar, qusma, qanaxma, nazik bağırsağın obstruksiyası kimi əlamətlər verən nazik bağırsağın daşları aiddir.

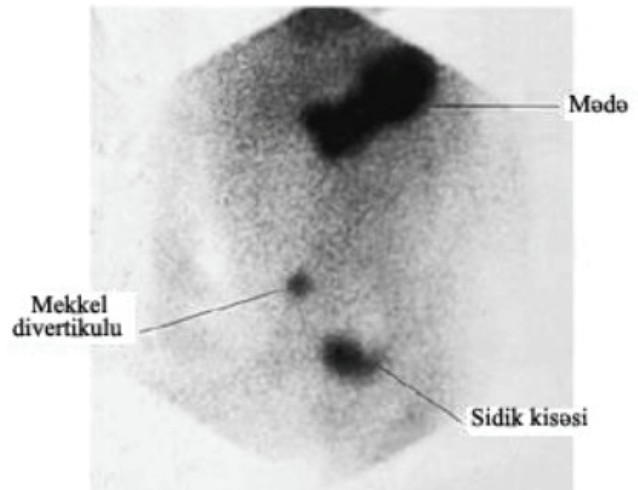
Meckel divertikulunun ən çox rast gəlinən klinik təzahür forması *mədə-bağırsağ qanaxmasıdır* ki, buna da ağırlaşmalar olan xəstələrin 25-50%-də rast gəlinir; qanaxma 2 yaş və daha aşağı yaşlı uşaqlarda da çox rast gəlinən simptomatik təzahür formasıdır. Bu ağırlaşma kəskin profuz qanaxma, xroniki qanaxmanın nəticəsi kimi anemiya və ya spontan dayanan və epizodik olaraq residiv verən qanaxma şəklində təzahür edə bilər. Qanaxma mənbəyini adətən heterotopik mədə selikli qişasına malik Meckel divertikulu yaxınlığında qalça bağırsaqda yerləşən və heterotopik mədə selikli qişasında hasil olan turşunun təsirindən yaranmış xroniki xora təşkil edir.

Meckel divertikulinin digər təzahür forması *bağirsaq keçməməzliyidir* ki, bu da divertikuldan göbəyə doğru gedən fibroz atma ətrafında nazik bağırsağın burulması, invaginasiya və nadir hallarda isə divertikulun qasıq yırtığında stranqulyasiyası nəticəsində (Littre yırtığı) meydana çıxır. Buğirsaq burulması adətən kəskin patologiyadır və o, progressivləşməyə imkan verilərsə prosesə cəlb olunmuş bağırsağın stranqulyasiyası ilə nəticələnə bilər. İnvaginasiya zamanı geniş əsaslı divertikul əvvəlcə bağırsaq mənfəzinə invaginasiya edir, sonra isə peristaltika vasitəsilə həmin istiqamətdə yerini dəyişir. Bu ileoileal və ya ileokolik invaginasiya şəklində təzahür edə bilər ki, bu zaman tenezm, erkən qusma, bəzi hallarda isə klassik qarağat rəngli selikli nəcis xaric olması ilə özünü göstərir. Bəzi hallarda barium imaləsi vasitəsilə invaginasiyanı düzəltmək mümkün olsa da, bu vəziyyətin növbəti residiv vermələrinin qarşısını almaq məqsədilə divertikulun rezeksiyası icra olunmalıdır.

Simptomatik təzahürün təxminən 10-20%-i *divertikulitin* payına düşür. Bu ağırlaşmaya böyüklər arasında daha çox rast gəlinir. Meckel divertikuliti klinik baxımdan kəskin appendisitdən fərqlənmədiyindən qarının sağ aşağı kvadrantındakı ağrılar zamanı o, diferensial diaqnostik baxımdan nəzərə alınmalıdır. Divertikulitin progressivləşməsi perforasiya və peritonitə gətirib çıxara bilər. Yadda saxlamaq lazımdır ki, appendisitə şübhə ilə icra edilən əməliyyat zamanı appendiks normal vəziyyətdə olan hallarda iltihablaşmış Meckel divertikulunu istisna etmək məqsədilə qalça bağırsağın distal hissəsi gözdən keçirilməlidir. Nəhayət, nadir hallarda Meckel divertikulinin çox nadir ağırlaşması kimi leyomioma, angioma və lipoma kimi xoşxassəli şişlər də inkişaf edə bilər.

Diaqnostikası

Meckel divertikulinin diaqnostikası çətin ola bilər. Qarın boşluğunun ümumi rentenoqrafiyası, kompüter-tomoqramma ilə skannerləşdirmə və USM nadir hallarda faydalı olur. Uşaqlarda Meckel divertikulinin yeganə və ən dəqiq diaqnostik testi natrium ^{99m}Tc -pertexnetatla aparılan sintroqrafiyadır (şəkil 5.12). Natrium ^{99m}Tc -pertexnetat əsas etibarilə mədənin selikli qişasının selik hasil edən hüceyrələri və divertikuldakı ektopik mədə toxuması tərəfindən mənimsənilir. Pediatrik yaş qrupunda bu skanerləşdirmənin diaqnostik həssaslığının 85%-dən yüksək, spesifikliyinin 95% və dəqiqliyinin isə 90% təşkil etdiyi qeyd olunur. Yaşlılarda natrium ^{99m}Tc -pertexnetat testinin dəqiqliyi

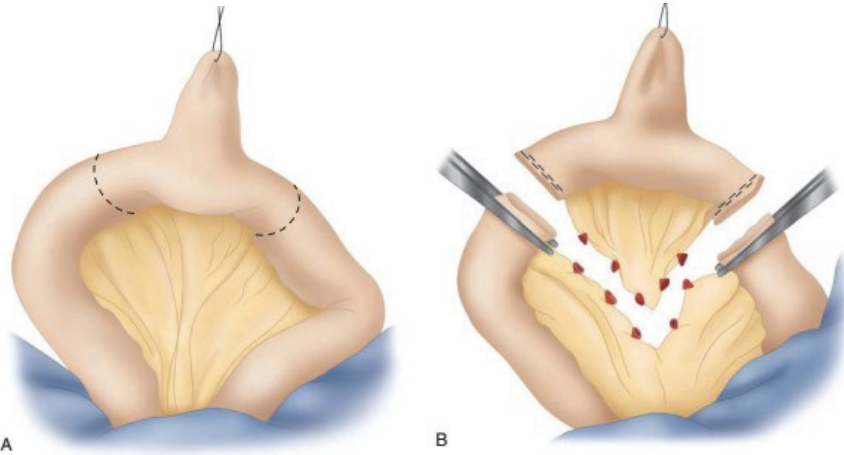


Şəkil 5.12. Natrium ^{99m}Tc -pertexnetatla aparılan ssintroqrafiya

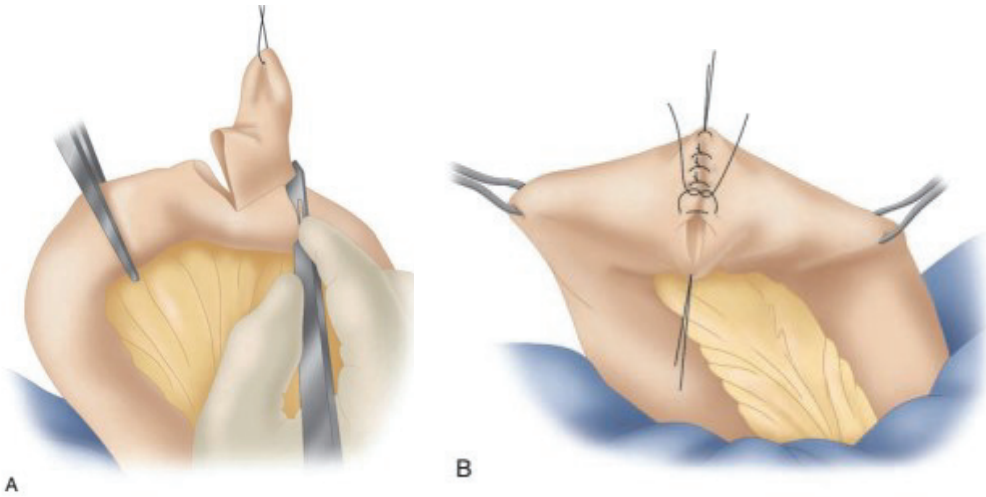
aşağıdır, çünki, divertikul daxilindəki ektopik mədə toxuması azalmış olur. Onun həssaslığı və spesifikliyi pentaqastrin, qlükaqon və ya H_2 -histamin reseptoru antaqonistləri (məs., simetidin) kimi farmakoloji vasitələr hesabına artırıla bilər. Pentaqastrin dolayı yolla selik hasil edən hüceyrələrdə metabolizmi artırır, qlükaqon isə perisaltikanı zəiflətmək hesabına durulaşmanı və mənfəz daxilindəki nişanlanmış radioaktiv izotopun yuyulub aparılmasını ləngidir. Simetidin peptik sekresiyanı azaltmaq hesabına sintroqrafiyanın həssaslığını artırır. Qeyd etmək lazımdır ki, bu zaman nişanlanmış radioaktiv izotopun mənimsənilməsi azalmır, onun mənfəzə sekresiyası azaldığından divertikulun divarında konsentrasiyası yüksəlir. Yaşlı xəstələrdə nüvə diaqnostikasının nəticəsi normal olan hallarda bariumla kontrast müayinə aparılmalıdır. Kəskin qanaxma olan xəstələrdə bəzi hallarda angiografiya da faydalı ola bilər.

Müalicəsi

Simptomlarla təzahür edən Meckel divertikulunun müalicəsi təcili cərrahi əməliyyat tələb edir və bu zaman divertikulun rezeksiyası və ya divertikulu əhatə etməklə qalça bağırsağ seqmentinin rezeksiyası icra olunmalıdır (şəkil 5.13). *Qanaxmalı xəstələrdə* bağırsağın seqmentar rezeksiyası tələb olunur (şəkil 5.14), çünki, qanaxan sahə adətən divertikul yaxınlığında qalça bağırsaqda yerləşmiş olur. *Qanaxma verməyən Meckel divertikulları üçün* divertikulun rezeksiyası əllə və ya steplerin köməyi ilə aparıla bilər. Bu zaman mümkün stenoz riskini azaltmaq məqsədilə tikişlər divertikulun əsasında diaqonal boyunca və ya köndələn istiqamətdə qoyulmalıdır. Son illər laparoskopun köməyi ilə icra edilən divertikulektomiyanın daha təhlükəsiz olduğu barədə məlumatlara rast gəlinir.



Şəkil 5.13. Qanaxma ilə ağırlaşmış divertikulit zamanı qanaxma mənbəyini xaric etmək üçün seqmentar rezeksiyanın aparılması



Şəkil 5.14. Divertikulun pazvari rezeksiyası və nazik bağırsağa tikişlərin köndələn istiqamətdə qoyulması

Ağırlaşmış Meckel divertikulların müalicə taktikasının öz həllini tapmasına baxmayaraq, təsadüfi tapıntı kimi aşkar edilən Meckel divertikullarının optimal müalicəsində ziddiyyətlər hökm sürməkdədir. *Uşaqlarda laparotomiya zamanı aşkar edilən simptomuz Meckel divertikulunun rezeksiya olunması məsləhət görülür.* Yaşlı xəstələrdə aşkar edilən Meckel divertikulunun müalicəsi ziddiyyətli olaraq qalmaqdadır. Simptomuz Meckel divertikulu olan şəxslərin 6,4%-də gələcəkdə müxtəlif ağırlaşmaların inkişaf etməsi gözlənilir. Buna görə də, təsadüfən aşkar edilən simptomuz Meckel divertikulunu xaric etməyi məsləhət görürlər, bir şərtlə ki, əlavə patoloji hallar (məsələn, peritonit) divertikulektomiya əməliyyatından sonra daha da təhlükəli ağırlaşmaların meydana çıxma riskini artırmamış olsun.

CROHN XƏSTƏLİYİ

Crohn xəstəliyi ilk dəfə 1932-ci ildə *Crohn* tərəfindən qeyd edilmişdir. O, naməlum etiologiyalı iltihabi xəstəlik olub, ağız boşluğundan anusa qədər həzm sisteminin istənilən nahiyəsində meydana çıxıb bilər. Epidemioloji tədqiqatlara əsasən xroniki iltihabın inkişafında həm genetik meylik, həm də mühit amillərinin rolunun olması güman edilir ki, bu da bağırsaqda iltihabi cavab reaksiyası şəklində təzahür edir. Crohn xəstəliyinin effektiv konservativ müalicəsi iltihabəleyhi, immunosupressant preparatlardan istifadə olunmasına əsaslanır. Crohn xəstəliyinin cərrahi müalicəsi kurativ olmasa da, xəstələrin əksəriyyəti bu pozğunluğun ağırlaşmalarının palliativ müalicəsi üçün cərrahi müalicə tələb edirlər. Bu bölmədə yalnız nazik bağırsağın Crohn xəstəliyinin xüsusiyyətləri nəzərdən keçirilir.

Epidemiologiyası

Crohn xəstəliyi bütün dünyada müxtəlif etnik və irqi populyasiyalar arasında qeyri-bərabər paylanır. Onun rastgəlmə tezliyi müxtəlif coğrafi zonalar və populyasiyalar daxilində də xeyli dəyişkəndir. Böyük Britaniya, ABŞ və Skandinaviya ölkələri kimi Şimal yarımkürəsi ölkələrində əhalinin hər 100 000 nəfərində Crohn xəstəliyinin rastgəlmə tezliyi 5-7 təşkil edir. Cənubi Avropa, Cənubi Afrika ölkələrində, Avstraliyada isə bu göstəricinin 0,9-3,1 təşkil etdiyi qeyd olunur. Bir neçə mərkəzdən alınan məlumatlar Crohn xəstəliyinin rastgəlmə tezliyində müvəqqəti artmalar olmasını güman etməyə imkan verir. 30-40 illik dövr ərzində Stokholm, Baltimor, Roçester, Nottinqam kimi şəhərlərdə Crohn xəstəliyinin 3 dəfədən 6 dəfəyə qədər artması haqqında məlumatlar verilir. Crohn xəstəliyinin yayılmasında həmçinin etnik və irqi fərqlər də meydana çıxır. Belə ki, digər ağ etnik qruplara nisbətən Yəhudi populyasiyalarında bu xəstəliyə 2-4 dəfə çox rast gəlinir. Afrika mənşəli amerikalılarda Crohn xəstəliyinə az rast gəlinir, Asiyada, məsələn Yaponiyada isə ona nadir hallarda (0,08/100 000) təsadüf olunur.

Crohn xəstəliyinin ən yüksək rastgəlmə tezliyi 15-30 yaşlar arası dövrə təsadüf edir. İkinci yüksək rastgəlmə tezliyi isə 60-80 yaşlar arası dövrə düşür. Yaşa görə bimodal paylanmanı daha gənc yaşlı xəstələrdə mənfəz antigenlərinə qarşı qeyri-normal immun cavab reaksiyasını genetik meyliklə izah etmək olar. İkinci pikin isə meylik olan şəxslərdə iltihabi cavab reaksiyası törədən mühit amillərinin təsiri nəticəsində ikincili olaraq meydana çıxması güman edilir. Qadınlarda kişilərə nisbətən daha çox rast gəlinir; qadın/kishi nisbəti 1,1-1,8:1 intervalında dəyişir.

Xəstəliyin ailəvi xarakter daşması da müşahidə olunmuşdur. Belə ki, bu xəstəliyə cəlb olunmuş xəstələrin birinci sıra qohumlarında Crohn xəstəliyi riskinin 6-10 dəfəyə qədər artması qeyd edilir. Xəstəliyin ailəvi formasına tez-tez rast gəlinməsinə baxmayaraq, onun ailələr daxilində paylanması Mendel qanunu ilə əks oluna bilmir.

Etiologiya və patogenezi

Qeyd olunduğu kimi, Crohn xəstəliyinin etiologiyası məlum deyildir və bu xəstəlik üçün mümkün səbəblər bir sıra nəzəriyyələrin tədqiqat predmetinə çevrilmişdir.

Crohn xəstəliyinin patogenezinə immun cavab reaksiyasının pozulması əsas rol oynayır. Ümumi və selikli qişanın immun sistemində hər hansı spesifik birincili defektin aşkar olunmamasına baxmayaraq, bəzi immunoloji pozğunluqlar aşkar edilmişdir. Crohn xəstəliyi zamanı bağırsağın selikli qişasının xüsusi səfəhsindəki limfositlərin sayı əhəmiyyətli dərəcədə artır. Selikaltı və selikli qişanın limfositlərindəki bu artım immunoqlobulin G hasil edən hüceyrələrdə özünü daha aydın büruzə verir. Crohn xəstəliyində həmçinin interleykin-A və interleykin-6 kimi proiltihabi sitokinlərin miqdarı da artır. Lakin Crohn xəstəliyi zamanı aşkar edilən immunoloji pozğunluqların mənşəyi məlum deyildir. Xəstəliyin bir çox hallarda ailəvi xarakterə malik olması, eləcə də müxtəlif etnik və irqi qruplardakı riskin fərqli olması Crohn xəstəliyinin etiologiyasında genetik meyliyin rol oynamasını güman etməyə imkan verir. Ailələr

daxilində Crohn xəstəliyinin yayılması mürəkkəbdir və xəstəliyin sadə Mendel qanunu üzrə paylanması tamamilə inkar edilir, lakin genom üzərində aparılan bir sıra tədqiqatlar Crohn xəstəliyinin replikasiya olunmuş meylik sahələrinin 6, 12 və 16-cı xromosomlarda yerləşdiyini göstərir. 16-cı xromosomun İBD1 lokusu kimi tanınan perisentromerik sahəsi xüsusi maraq kəsb edir. Bu lokusun daxilində olan NOD2/CARD15 genindəki polimorfizmin Crohn xəstəliyi ilə əlaqəsi vardır. NOD2/CARD15 geninin tam funksiyası hələ tam aydın deyildir və bu gendəki pozğunluqların Crohn xəstəliyinə meyilli necə törətməsi məlum deyildir.

Crohn xəstəliyinin potensial səbəbi kimi bir sıra infeksiyon amillər də tədqiq olunmuşdur ki, bunlardan da *mycobacteria* daha çox diqqəti cəlb etmişdir. Crohn xəstəliyi ilk təsvir edilən dövrlərdə onun *mycobacteria* ilə əlaqəli olması söylənilmişdir. Crohn xəstəliyi olan bəzi xəstələrdən rezeksiya olunmuş bağırsağ preparatında *Mycobacterium paratuberculosis* tapılmışdır. Lakin bu əlaqə daimi tapıntı kimi təsdiqlənmir və Crohn xəstəliyi nəticəsində zədələnmiş bağırsağdan götürülmüş nümunədə hətta polimeraz-zəncirvari reaksiya vasitəsilə də *Mycobacterium paratuberculosis* üçün spesifik DNT-nin olmasını təyin etmək mümkün olmur. Geniş tədqiq olunan digər infeksiyon amillərə bəzi viruslar və *H.pylori* aiddir. Lakin bu infeksiyon amillərin də Crohn xəstəliyinin səbəbi olmadığı müəyyən edilmişdir.

Crohn xəstəliyinin potensial səbəbi olaraq qida rasionu və papiros çəkmə kimi mühit amilləri də tədqiq olunmuşdur. Qida rasionundakı modifikasiyaların Crohn xəstəliyinin simptomlarının kəskinliyinə təsir edə bilməsinə baxmayaraq heç bir qida faktorunun xəstəliyin səbəbi olmadığı müəyyən edilmişdir. Papiros çəkənlərdə Crohn xəstəliyi riski çəkməyənlərə nisbətən daha yüksəkdir. Papiros çəkməyin mövcud xəstəliyi daha da ağırlaşdırdığı qeyd edilir.

Crohn xəstəliyinin patogenezinə gəlicə, qeyd etmək lazımdır ki, bu xəstəliyin bağırsağ selikli qişasının immun sisteminin tənzimlənməsinin pozulması nəticəsində meydana çıxan gastrointestinal sistemin idiopatik və heterogen pozğunluğu olduğu güman edilir. Genetik meyilli şəxslərdə immun-iltihabi zəncirin xroniki aktivləşməsi selikli qişanın zədələnməsi ilə nəticələnir. Mühit amillərinin təsiri altında genetik meyilli özünü biruzə verməsi selikli qişanın immun sisteminin mənfəzdəki bakteriya və digər antigenlərlə qarşılıqlı təsirdə olmasına gətirib çıxarır ki, bu da iltihabi prosesin daim saxlanmasına səbəb olur. Pro-iltihabi və anti-iltihabi proseslər arasındakı balans bağırsağın normal immun cavab reaksiyasını xarakterizə edir. Lakin Crohn xəstəliyi olan xəstələrdə bu sistemlər arasındakı pozğunluq iltihabi cavabın artmasına gətirib çıxarır ki, bu da kliniki olaraq iltihab və onun təkrarlanması ilə xarakterizə olunur. Çoxsaylı iltihabəleyhi mediatorlar tənzimlənə bilmir və buna görə də pro-iltihabi və anti-iltihabi mediatorların normal tarazlığı xroniki iltihabi vəziyyətə tərəf istiqamətlənir. Pro-iltihabi mediatorlara alfa şiş-nekroz faktoru (ŞNF-alfa), interleykin-1-beta, interleykin-8 və interleykin-12, eləcə də qamma-interferon aiddir. Anti-iltihabi mediatorlara isə interleykin-4, interleykin-10 və interleykin-13 aiddir. Beləliklə, immun cavab reaksiyasını koordinasiya edən sitokinlərin tənzimlənməsinin pozulması xroniki iltihabın meydana çıxmasında əhəmiyyətli rol oynayır.

İltihabi xəstəliyi olan xəstələrdə alfa-ŞNF-in konsentrasiyasının yüksəlməsi iltihabi prosesin immun zəncirində sitokinlərin erkən və mərkəzi rol oynamasını güman etməyə imkan verir. Alfa-ŞNF sirkulyasiya edən iltihab hüceyrələrinin toxumaların lokal iltihabi sahələrində toplanmasına, ödemənin inkişafına, koagulyasiyanın aktivləşməsinə və qranulomanın formalaşmasına təsir edir. Beləliklə, alfa-ŞNF-in təsirinin neytrallaşdırılmasının Crohn xəstəliyinin terapevtik müalicəsində vacib rol oynayacağı qeyd olunmuşdur. Aktivləşmiş T-hüceyrələri və makrofaqqlar tərəfindən hasil olan alfa-ŞNF potensial proiltihabi interleykinlər sayılan interleykin-1, interleykin-6, və interleykin-8-in, eləcə də qranulosit-makrofaq koloniyasını stimullaşdıran faktorun hasilatını stimule edir. Bu sitokinlər birlikdə hümorale immun cavabı törədir və leykotrienlər, superoksidadazalar, azot oksidi və prostaqlandinlər vasitəsilə həyata keçirilən mexanizmlər də daxil olmaqla digər hüceyrəvi iltihab mexanizmləri aktivləşdirir. Alfa-ŞNF bilavasitə iltihab hüceyrələrinin adheziyasına da təsir göstərir. Crohn xəstəliyi zamanı alfa-ŞNF vasitəsilə stimule olunan bu mexanizmlərin həddən artıq aktivləşməsi

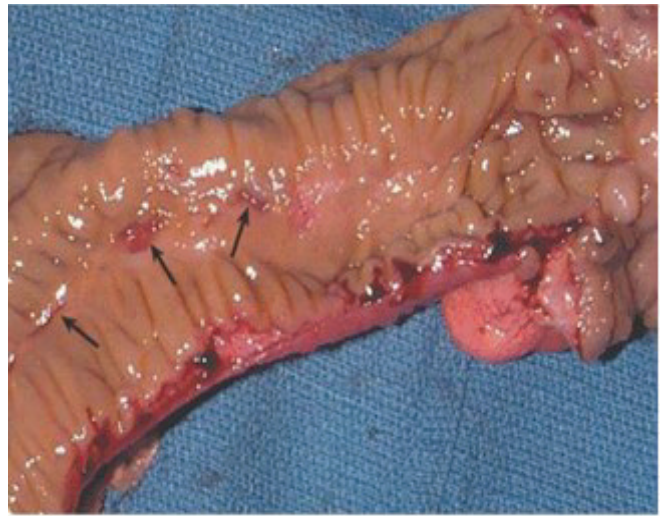
baş verir. Bu isə bağırsağın selikaltı qişasının iltihabı və zədələnməsi ilə nəticələnir, eləcə də bağırsağın saya əzələ hüceyrələrinin və fibroblastların proliferasiyası baş verir.

Bağırsaq epitelini alfa-ŞNF-ə adhezion molekulların artmış ekspressiyası ilə cavab verir ki, bu da hüceyrəvi infiltrasiyanın artması ilə nəticələnir. Fibroblastlar alfa-ŞNF-ə interleykin-6 hasil etməklə cavab verir ki, bu da immun cavab reaksiyasının kəskin fazasını aktivləşdirir və C-reaktiv zülalın plazmadakı konsentrasiyasının artmasına gətirib çıxarır. Nəticədə alfa-ŞNF epitelə ionların nəql olunması və keçiriciliyini artırmaq yolu ilə zədələyici təsir göstərir ki, bu da baryer funksiyasının zəifləməsi ilə nəticələnir.

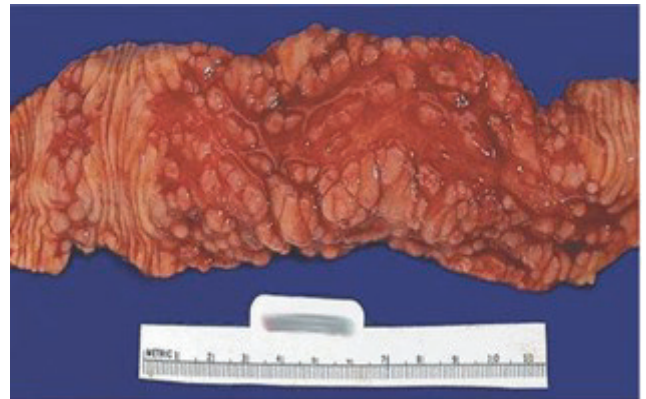
Patoloji anatomiyası

Crohn xəstəliyinin makroskopik və mikroskopik xüsusiyyətləri mədə-bağırsaq traktının istənilən seqmentində meydana çıxma bilər. Bu xəstəlik mədə-bağırsaq traktının izlələnmiş seqmentini zədələməklə fasiləli və seqmentar olmağa meyillidir. Qalça bağırsağın terminal hissəsinin kor bağırsağın cəlb olunmuş və ya onsuz müşahidə olunan formasına daha çox rast gəlinir və mədə-bağırsaq traktının Crohn xəstəliyi hallarının təxminən 60%-ni təşkil edir. 10% hallarda nazik bağırsağın proksimal hissəsi prosesə cəlb olunur. Adətən qalça bağırsağın terminal 15-25 sm hissəsi zədələnir.

Makroskopik mənzərəsi. Crohn xəstəliyinin ən erkən makroskopik təzahürü kiçik aftoz xoraların inkişaf etməsidir. Aftoz xoralar xoralaşmağa məruz qalmış selikli qişanın kiçik ölçülü sahələri olub, adətən mikroskopik limfoid aqreqatlar üzərində inkişaf edir. Aftoz xoralar yeni preparatda qırmızı sahələr və ya selikli qişadakı fokal çuxurlar şəklində görünür (şəkil 5.15). Xəstəlik progressivləşdikcə aftoz xoralar böyüyür və ulduzabənzər forma əldə edir. Xoralar birləşərək sonradan boylama xoralaşma şəklini əldə edir. Nazik bağırsağın Crohn xəstəliyində bu xətti xoralaşmalar demək olar ki, həmişə bağırsaq divarının mezenterik tərəfində meydana çıxır. Xəstəliyin daha sonrakı inkişafı ödemləşmiş selikli qişadacıqlarını əhatə edən nazik xətti xoralaşma şəbəkəsinin meydana çıxmasına səbəb olur (şəkil 5.16). Selikli qişadakı xoralar selikaltı qata penetrasiya edərək orada birləşə və bununla da intramural kanallar əmələ gətirə bilər ki, bunlar da bağırsaq divarının bütün qatlarından keçməklə abses, fistula və ya ciblər törədə bilər. Crohn xəstəliyində iltihab bağırsaq divarının bütün qatlarına keçir. İltihabi prosesə həmçinin müsariqə və regional limfa düyünləri də cəlb olunur və bu zaman müsariqə massiv olaraq qalınlaşır. Erkən və ya kəskin bağırsaq iltihabı dövründə bağırsağın divarı hiperemiyalaşmış olur (şəkil 5.17). İltihabi proses progressivləşdikcə, fibroz çapıqlar inkişaf edir və bağırsaq qalınlaşır, onun mənfəzi isə daralır. Əksər hallarda müsariqədən piy toxuması inkişaf edir və nazik bağırsağın seroz səthi üzərinə



Şəkil 5.15. Bağırsaq divarının müsariqə tərəfi boyunca yerləşən xoralar (ox işarəsi ilə göstərilmişdir)



Şəkil 5.16. Ödemləşmiş selikli qişadacıqlarını əhatə edən nazik xətti xoralaşma şəbəkəsinin meydana çıxması

tərəf genişlənir ki, bu da «piy manjeti» fenomeni ilə nəticələnir (şəkil 5.18). Bağırsağın bütün qatları qranulyar forma əldə edir. Daha dərin yarıqlar bağırsağın bütün divarından penetrasiya edərək sidik kisəsi, sidik axarı, yoğun bağırsağ (əsasən S-ə bənzər), nazik bağırsağın qonşu ilgəkləri və dəri səthi ilə fistullar törədə bilər.

Mikroskopik mənzərəsi. Crohn xəstəliyində ən erkən patoloji tapıntı aftoz xoraların olması hesab edilir. Bu zədələnmələr mikroskopik abseslər kimi başlayır və sonradan səthə doğru xoralaşır. Xoraların böyüməsi fissuraların da böyüməsinə imkan verir ki, bunlar da daha dərin və transmural olurlar. Xəstəlik progressivləşdikcə bütün bağırsağın divarı selikaltı qatın sərtləşməsi ilə müşayiət olunan fibrotik xüsusiyyət əldə edir. Həm hüceyrəvi komponentlərin, həm də kollagen liflərin artması ilə müşayiət olunan xroniki iltihabi infiltrat müəyyən edilir. 60%-ə qədər hallarda qranulomalar meydana çıxır. Histoloji müayinə zamanı digər *xarakterik tapıntılara* limfa kanallarının genişlənməsi və limfa aqreqlərinin olması daxildir.

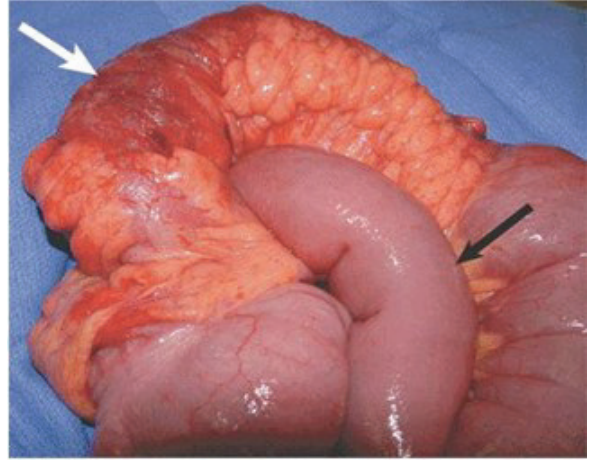
Klinik xüsusiyyətləri

Crohn xəstəliyinin klinik xüsusiyyətləri cəlb olunan bağırsağın seqmentinin lokalizasiyasından və inkişaf edən ağırlaşmaların növündən asılı olaraq fərqlənir. Bu ağırlaşmalara *bağırsağın obstruksiyası, iltihabi infiltratı, fistul, abses, sərbəst perforasiya, qanaxma və xərçəngin inkişafı* aiddir.

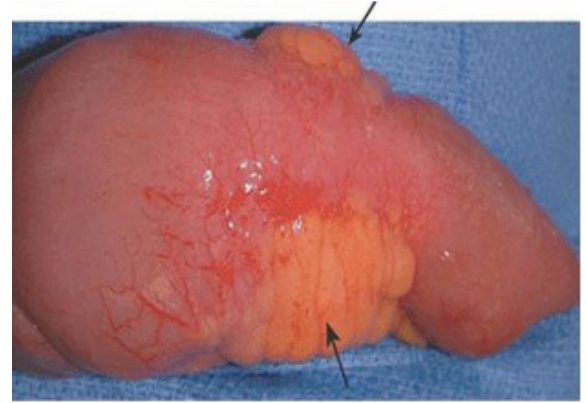
Xəstəliyin mənzərəsi. Crohn xəstəliyi onun klinik təzahürü və müşayiət olunan ağırlaşmalar əsasında kateqoriyə oluna bilər. Crohn xəstəliyinin üç əsas formasına aşağıdakılar aiddir: *striktura ilə nəticələnən forması, perforativ forma və iltihabi forma.*

Xəstəliyin striktura ilə nəticələnən forması. Xəstəliyin striktura ilə nəticələnən formasında bağırsağın mənəfi fibroz çapıq toxuması hesabına daralır. Bu strikturalar fibrostenotik zədələnmələr adlanır. Crohn xəstəliyinin striktura ilə nəticələnən forması üstünlük təşkil edən xəstələrdə ilk növbədə obstruktiv simptomlar ön plana çıxır. Fibroz strikturalar konservativ müalicə hesabına aradan qaldırıla bilmir və buna görə də əksər hallarda cərrahi müalicə tələb edir.

Perforativ forma. Xəstəliyin perforativ forması fistul və absesin inkişafı ilə xarakterizə olunur. Əksər hallarda nazik bağırsağın müsariqə kənarından başlanğıc götürən kiçik sinus yolları bağırsağın divarını deşir. Onlar qısa məsafədə sadə penetrasiya edə bilər ki, bu da nazik bağırsağın kontrast rentgenoloji müayinəsində kor kanal şəklində görünür, yaxud da abses və ya fistulun inkişafına səbəb ola bilər (şəkil 5.19). Perforativ forma inkişaf edən kimi, deşilən sinusun ətrafındakı iltihaba cavab olaraq bitişmələr formalaşır ki, bu zaman da əksər hallarda bitişməyə bağırsağın qonşu seqmenti, sidik kisəsi və ya qarın divarı cəlb olunur. Deşilən sinus sonra əmələ gələn bitişmələrdən keçərək qonşu orqanlara keçir və bununla da fistul formalaşır. Yalnız nadir hallarda bu proses sərbəst qarın boşluğuna perforasiya və nazik bağırsağın möhtəviyyatının qarın boşluğuna tökülməsi ilə nəticələnir. Bir çox hallarda xəstəliyin perforativ forması müəyyən

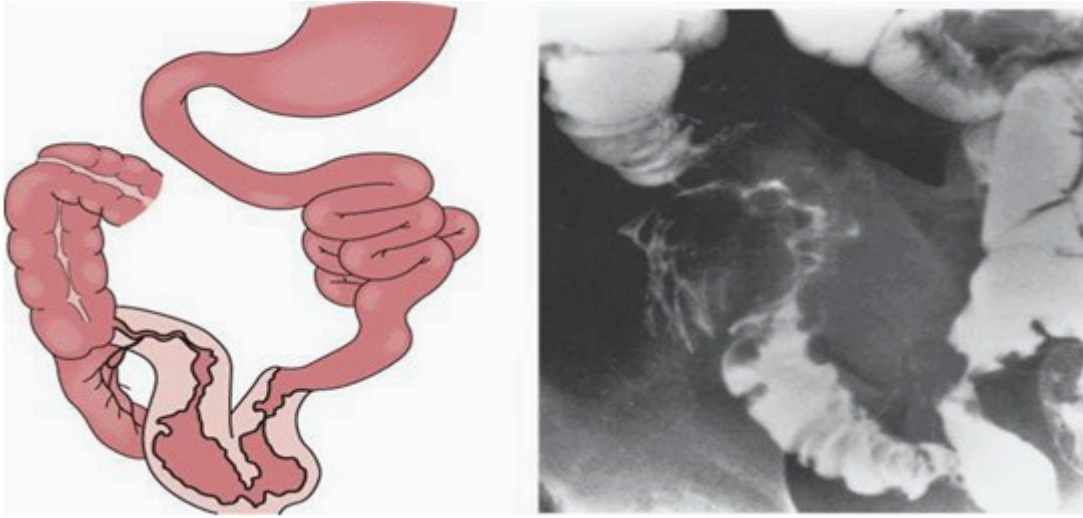


Şəkil 5.17. Hiperemiyalaşmış, çapıqlar inkişaf etmiş və piy toxuması ilə əhatə olunmuş nazik bağırsağ



Şəkil 5.18. «Piy manjeti» fenomeni. Müsariqədən inkişaf elən piy toxumasının bağırsağın seroz qışasını manjet şəklində əhatə etməsi

dərəcədə strikturaların formalaşması ilə də müşayiət olunur, lakin fistul və absesin olması cərrahi müalicənin aparılmasını tələb edir.



Şəkil 5.19. Qalça bağırsağın terminal hissəsinin perforasiyası nəticəsində əmələ gəlmiş sağ qalça nahiyyəsinin absesi

İltihabi forma. Ağırlaşmamış iltihab selikli qişanın xoralaşması, həmçinin iltihabi infiltrat və ödem nəticəsində törənən bağırsağ divarının qalınlaşması ilə təzahür edir. Proses bağırsağ mənfəzinin daralması və bəzən isə hissəvi bağırsağ keçməməzliyi ilə nəticələnə bilər. İltihab və ödem nəticəsində bağırsağ mənfəzinin daralması bir çox hallarda konservativ müalicə vasitəsilə yüngülləşdirilə bilər.

Simptomları. Nazik bağırsağın Crohn xəstəliyinin simptomlarına *xroniki abdominal ağrılar, ishal, bədən çəkisinin azalması, hərarət və anoreksiya* aiddir.

Ağrı və ishalın simptomatik dövrlərinin simptomuz dövrlərlə əvəzlənməsi xarakterikdir. Zaman keçdikcə simptomatik dövrlərin tezliyi, kəskinliyi və müddəti tədricən uzanır. Ağrı üstünlük təşkil edən simptomdur. O, 90% hallarda özünü göstərir və əsasən qarının aşağı şöbələrində yayılır. Ağrılar bəzən daha kəskin olaraq kəskin appendisitə əlamətlərini verə bilər.

Ishal ikinci çox rast gəlinən simptomlardanıdır və Crohn xəstəliyi olan xəstələrin 85%-də ona rast gəlinir. Hissəvi bağırsağ keçməməzliyi ilə əlaqədar olan qarın ağrıları fasiləli və sancışəkilli olur, əksər hallarda qida qəbulundan sonra başlayır. Əksər daimi xarakterli ağrılar iltihabın kəskinləşməsi və ya abses kimi septik ağırlaşmanın nəticəsində meydana çıxır.

Nazik bağırsağın perforativ forması olan xəstələrdə abses və ya fleqmona ilə əlaqədar olaraq yüksək hərarət, həmçinin palpasiya zamanı bərk infiltrat əllənə bilər. Həmçinin dəri səthinə, sidik kisəsinə, mədəyə, yoğun bağırsağa və ya uşaqlıq yoluna fistul açıla bilər. Retroperitoneal sahəyə tərəf genişlənən iltihabi infiltrat sağ sidik axarını sıxaraq sidik axarının simptomatik obstruksiyasını və hidronefroz törədə bilər. Crohn koliti üçün xarakterik olan ishalə nazik bağırsaqla məhdudlanmış Crohn xəstəliyində az rast gəlinir. Lakin nazik bağırsağın Crohn xəstəliyi olan bir çox xəstələrdə bağırsağ peristaltikasının artması qeyd edilir. Nazik bağırsağın Crohn xəstəliyi olan xəstələrin əksəriyyəti qida qəbulundan imtina etdiklərindən (qida qəbulundan sonra ağrılar artdığından) onların bədən çəkisi azalır. Lakin arıqlama nazik bağırsağın geniş sahəsinin zədələnməsi sayəsində meydana çıxan malabsorbsiya və protein itkisi nəticəsində də müşahidə oluna bilər.

Qalça bağırsağın terminal hissəsinin Crohn xəstəliyi kəskin appendisit kimi özünü büruzə verə bilər. Aralıq nahiyyəsinə baxış və barmaqla rektal müayinə bu xəstəlik zamanı fiziki müayinə metodlarının əsas komponenti hesab olunmalıdır. Belə ki, perianal təzahürlər bir çox hallarda Crohn xəstəliyinin aktiv ileokolik formasını müşayiət edir.

Bağırsaqdan kənar təzahürləri. Crohn xəstəliyinin bir sıra ekstraintestinal təzahürləri vardır ki, onlar bağırsağın xəstəliyini müşayiət edir və ya onu qabaqlayır. Bunlara aşağıdakılar aiddir:

1. *Dermatoloji*. Müşayiət olunan dəri xəstəliklərinə düyünlü eritema, qanqrenoz piodermiya və metastatik Crohn xəstəliyi aiddir. Son olaraq xorali dəri zədələnmələri meydana çıxır ki, biopsiyada da onlar qranulomatoz iltihabı əks etdirirlər.

2. *Oral*. Oral təzahürlərə aftoz stomatit aiddir. Onun biopsiyası zamanı xroniki qranulomatoz iltihab müəyyən edilir.

3. *Okulyar*. Episklerit və ön uveitin Crohn xəstəliyi ilə əlaqəsi ola bilər.

4. *Sümük-əzələ*. Bu təzahürlərə ankilozlaşdırıcı spondilit, çanaq osteomieliti, osteomalyasiya və aseptik nekroz aiddir. Osteomalyasiya malabsorbsiya nəticəsində D vitamini və kalsium çatışmazlığı hesabına yaranır.

5. *Renal*. Böyrək daşları, xüsusilə oksalat daşları enteral hiperoksaluriya ilə əlaqədardır.

6. *Hepatobiliar*. Crohn ileiti nəticəsində öd duzlarının enterohepatik sirkulyasiyasının pozulması hesabına öd daşları əmələ gələ bilər. Xorali kolitlə müqayisədə Crohn xəstəliyi zamanı birincili sklerozlaşdırıcı xolangitə və onun ağırlaşmalarına az rast gəlinir.

7. *Amiloidoz*. Uzun müddət davam edən Crohn xəstəliyi zamanı amiloidoz meydana çıxır bilər.

Nazik bağırsağın Crohn xəstəliyinin *diferensial diaqnostikası* xorali kolit, appendisit, işemik kolitlə aparılmalıdır. Uzun müddət davam edən Crohn xəstəliyi *xərçəngönü xəstəliklərdən* hesab olunur. Crohn xəstəliyi zamanı nazik bağırsağ adenokarsinoması riski artmış olur. Bu karsinoma adətən xroniki xəstəlik olan sahədən başlayır və qalça bağırsaqda daha çox rast gəlinir.

Diaqnostikası

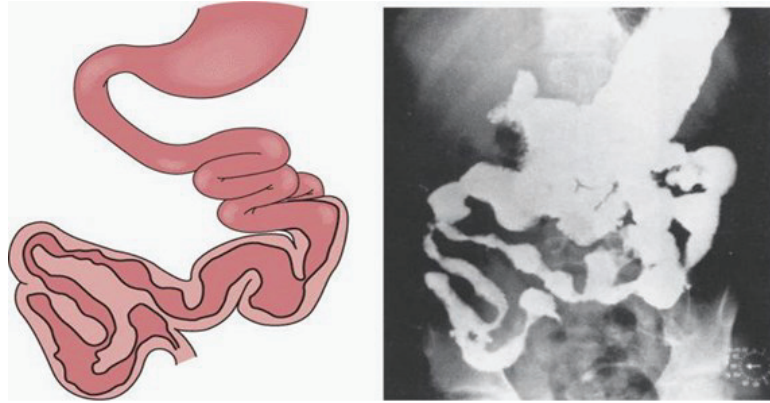
Crohn xəstəliyinin diaqnostikasında rentgenoloji, endoskopik, USM, KT, laborator müayinələrdən istifadə olunur. Rentgenoloji və endoskopik müayinələr mütləq müayinələrdir.

Nazik bağırsağın kontrast rentgenoloji müayinəsi. Nazik bağırsaqlar kontrast rentgenoloji müayinə vasitəsilə daha yaxşı qiymətləndirilə bilər. Crohn xəstəliyinin erkən mərhələsində selikli qişanın xoralaşması və qranulyar xüsusiyyətə malik olması tipik olaraq görünür. Həm selikli qişa büküşləri, həm də bağırsağ divarı qalınlaşmış olur. Xəstəliyin daha kəskin mərhələlərində bağırsağ mənfəzinin daralması, strikturalar və fissuralar rentgenoloji olaraq müəyyən edilir (şəkil 5.20). Kontrast maddə fonunda bağırsağın daralmış və genişlənmiş seqmentləri qantel şəklində izlənilir. Qalça bağırsağın terminal hissəsində iltihabi infiltrat və ya abses olduqda o, törəmə kimi əks olunur və kontrast maddə ilə dolu bağırsağ ilgəklərinin yerinin yuxarı və sola dəyişir (şəkil 5.21). Nazik bağırsağın rentgenoloji müayinəsi bir çox hallarda Crohn xəstəliyinin fistul və yüksək dərəcəli strikturaları kimi ağırlaşmalarını da əks etdirə bilər. Qeyd etmək lazımdır ki, bir çox bağırsağ fistulları rentgenoloji kontrast müayinələr zamanı görünür və onun rentgenoloji əlamətinin olmaması heç də fistulun mövcudluğunu inkar etməməlidir. Nazik bağırsaqların kontrast rentgenoloji müayinəsi müsariqənin genişlənməsinə əsasən fleqmona barədə məlumat almağa imkan verir.

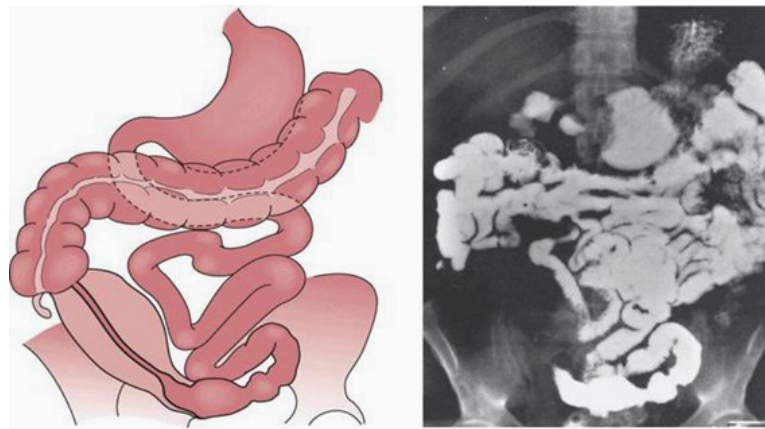
Endoskopik müayinə (patoloji prosesə cəlb olunan yerdən asılı olaraq ezofaqogastro-duodenoskopiya, intestinoskopiya, rektoromanoskopiya, kolonoskopiya) zamanı selikaltı qatın ödemləşməsi, damar mənşəsinin itməsi, prosesin infiltrativ fazasında kiçik aftalar, selikli qişaya “daş döşənmiş yol” relyefli görünüş verən dərin yarıqşəkili çatlar, strikturalar, zədələnmiş və sağlam seqmentlərin bir-birini əvəzləməsi müəyyən edilir.

Ultrasəs və KT müayinəsində Crohn xəstəliyinin dolaylı əlaməti kimi boşluqlu orqanın seqmentar olaraq 8-10 mm-ə qədər qalınlaşması müəyyən edilir. Bağırsağ divarının qalınlaşması xəstəliyin aktivliyi ilə mütənasiblik təşkil edir və düzgün konservativ müalicə vasitəsilə azalmağa meyllidir. Ümumiyyətlə, qeyd etmək lazımdır ki, ağırlaşmamış Crohn xəstəliyinin KT əlamətləri qeyri-spesifikdir və qarın boşluğunun adı KT müayinəsi Crohn xəstəliyi diaqnozunun təsdiqlənməsinə kömək edə bilmir. Lakin KT Crohn xəstəliyi ilə əlaqədar olan ağırlaşmaların təyin edilməsində faydalı ola bilər. Buna görə də, KT müayinəsi abses və ya iltihabi infiltrata şübhə olan hallarda icra edilməlidir. Bundan əlavə, KT retroperitoneal iltihabi infiltratın kompressiyası nəticəsində sidik axarının mümkün obstruksiyasını qiymətləndirməyə

imkan verir. Bağırsaq-sidik kisəsi fistulası isə sidik kisəsi daxilində havanın olmasına görə aşkar oluna bilər.



Şəkil 5.20. Daralmaların rentgenoloji görünüşü



Şəkil 5.21. İltihabi infiltrat kontrastla dolu bağırsaq ilgəklərinin yerini yuxarı dəyişmişdir

Laborator müayinələr. Əksər laborator müayinələrin nəticələr qeyri-spesifikdir. Xəstəliyin kəskin dövründə elektrolit pozğunluğu dehidratasiya və ya qusma və ishalın nəticəsi kimi meydana çıxa bilər. Qanın ümumi analizində leykositoz və anemiya aşkar edilə bilər ki, sonuncu da dəmirin, fol turşusunun, B₁₂ vitamininin malabsorbsiyası və ya xroniki mədə-bağırsaq qanaxması nəticəsində meydana çıxır. İshal təzahür edən xəstələrdə yumurta və parazitlərin, eləcə də *Clostridium difficile* toksinini istisna etmək məqsədilə nəcis laborator müayinəyə göndərməlidir. Crohn xəstəliyi və xorali koliti olan xəstələr antineytrofil sitoplazmatik antitellərə (ANSA) və *Saccharomyces cerevisiae* əleyhi antitellərə (ASCA) qarşı müxtəlif seroloji nəticələr göstərir. ANSA və ASCA-nı birlikdə istifadə etdikdə həssaslığın 71% təşkil etdiyi qeyd olunur. ASCA-nın yüksək titri Crohn xəstəliyi üçün spesifik hesab olunur.

Müalicəsi

Crohn xəstəliyinin konservativ müalicəsi. Crohn xəstəliyinin konservativ müalicəsində məqsəd aktiv xəstəliyi müalicə etmək və qalça bağırsağı saxlamaq üçün remissiyanın əldə edilməsinə çalışmaqdan ibarətdir.

Aminosalisilatlar. Crohn xəstəliyinin yüngül və orta ağır aktivlik dövründə başlanğıc müalicə kimi geniş istifadə olunur. Sulfapiridin və 5-aminosalisil turşusunun kombinasiyasından ibarət olan *sulfasalazin* ilk dəfə yoğun bağırsağın prosesə cəlb olunması hallarında istifadə olunmuşdur. O, mədə-bağırsaq traktının yuxarı şöbələrindən pis absorbsiya olunur və yoğun bağırsağın bakterial endoreduktazaları ilə birləşir. Sulfasalazinin aktiv iltihabəleyhi komponenti 5-

aminosalisil turşusudur. Sulfasalazin bölünmüş dozalarla olmaqla gündə 3-6 q-a qədər qəbul edilməlidir.

Crohn xəstəliyi zamanı təyin edilən əsas preparatlardan biri də *metronidazoldur* (10-20 mq/kq/gün). Onun perianal Crohn xəstəliyinin müalicəsində daha çox istifadə olunmasına baxmayaraq, qalça və yoğun bağırsağın Crohn xəstəliklərində də effektiv olduğu müəyyən edilmişdir. Perianal ağrılaşmaların müalicəsində metronidazolu əvəz etmək məqsədilə siprofloksasin ayrılıqda və ya metronidazolla birlikdə istifadə oluna bilər.

Crohn xəstəliyinin orta və ağır dərəcəli aktivliyə malik formalarında *oral kortikosteroidlərdən* daha geniş istifadə olunur. Prednizon (40-60 mq/gün) simptomlar aradan qaldırılana və bədən çəkisi artana qədər qəbul edilir. Steroidlərin qəbuluna yalnız potensial infeksiya və abses istisna olunduqdan sonra başlanmalıdır.

Keçməməzlik simptomu olan hallarda müalicə ilk növbədə nazoqastral dekompressiya ilə başlanmalı və xəstə ciddi nəzarətdə saxlanmalıdır, belə ki, tam keçməməzlik əlamətləri olduqda laparotomiyanın vacibliyi ortaya çıxır.

Bağırsaqların iltihabi xəstəliklərinin müalicəsində *immunosupressant dərmanlardan* (azatioprin və 6-merkaptopurin) istifadə olunur. Azatioprin bağırsaqlardan sürətlə sorulur və təbii killer hüceyrələrin aktivliyini tormozlamaqla, eləcə də sitotoksik T-hüceyrələrin supressiyası vasitəsilə immun cavab reaksiyasını pozur. 70%-ə qədər xəstələrdə remissiya əldə edilir. *Metotreksat* DNT sintezini zəiflədən dihidrofolat-reduktazanı tormozlayır. O, həmçinin interleykin-1-in hasilatını azalda və seçilmiş T-hüceyrə populyasiyasını zəiflədə bilər. Metotreksat 25 mq-dan həftədə 1 dəfə, 12-16 həftə ərzində əzələ daxilinə yeridilir. Müalicə ərəfəsində alkohol qəbulundan çəkinmək lazımdır. Metotraksatın teratogen təsiri olduğundan hamiləlik zamanı ondan istifadə olunmamalıdır.

Crohn xəstəliyinin müalicəsində istifadə olunan dərmanlardan biri də ilk dəfə 1998-ci ildə alınmış *İnfliksımab*-dir. İnfliksımab Crohn xəstəliyinin patogenezdə mühüm rol oynayan və proiltihabi sitokinlərdən sayılan şiş-nekroz faktoru əleyhinə antiteldir.

Cərrahi müalicəsi

Əməliyyata göstərişlər.

1. Konservativ müalicənin effektsizliyi.
2. Bağırsaq keçməməzliyi.
3. Bağırsaq fistulası.
4. Abses və iltihabi infiltrat.
5. Qanaxma.
6. Perforasiya.
7. Xərçəng və ya xərçəngə şübhə.

Əməliyyatın hazırlığı. Digər böyük həcmli əməliyyatlarda olduğu kimi, bu əməliyyatdan da əvvəl metabolik pozğunluqların tənzimlənməsinə, fizioloji və qidalanma ehtiyatlarının artırılmasına cəhd edilməlidir. Yanaşı ürək-damar və ya ağciyər xəstəlikləri olan xəstələrdə əməliyyatdan əvvəl onların vəziyyəti stabilləşdirilməli və funksional imkanları optimallaşdırılmalıdır. Maye və elektrolit pozğunluğu tənzimlənməlidir. Nazik bağırsağın Crohn xəstəliyinin müalicəsi məqsədilə seçilən hər hansı cərrahi əməliyyatdan əvvəl yoğun bağırsaq diqqətlə hazırlanmalıdır.

Dəridə kəsik aparmazdan bilavasitə əvvəl profilaktika məqsədilə geniş spektrli antibiotik yeridilməlidir. Kortikosteroidlərlə müalicə almış xəstələrdə hipotalamo-hipofizo-adrenal sistemin supressiyası riskinin qarşısını almaq məqsədilə stres-dozada steroidlərin yeridilməsi məsləhətdir. Bu sərəya son 6 ay ərzində nə vaxtsa steroidlərlə müalicə almış xəstələr daxil edilir.

Nazik bağırsağın Crohn xəstəliyinin cərrahi müalicəsində *nazik bağırsağın rezeksiyası* ən çox icra olunan əməliyyatdır. Uzun illər ərzində residiv riskini endirmək üçün vacib olan rezeksiyanın optimal həcmi ziddiyyətli məsələlərdən olmuşdur. Əvvəllər belə güman edilirdi ki, müsariqənin radikal xaric edilməsi ilə birlikdə mikroskopik normal bağırsaq səviyyəsində geniş rezeksiya residiv hallarının azalması ilə nəticələnir. Lakin zaman keçdikcə toplanmış məlumatlar

bu fikrin yanlış olduğunu təsdiq etdi. Ədəbiyyatlarda geniş rezeksiyanın residivləri azaltmaq baxımından heç bir fayda verməməsinə dair çoxsaylı məlumatlar vardır. İndi həmçinin məlumdur ki, müsariqənin geniş rezeksiyası da residivlərin tezliyinə təsir etmir. Buna görə də, hazırda makroskopik normal bağırsağ səviyyəsində məhdud rezeksiyalardan daha çox istifadə olunur. Crohn xəstəliyinə görə nazik bağırsağın rezeksiyasından əvvəl proksimal tərəfdə kəsiyin səviyyəsini təyin etmək məqsədilə xəstəliyin həmin istiqamətdə hansı səviyyəyə qədər çatdığını təyin etmək lazımdır. Əgər nazik bağırsağın xəstəliyi ileosekal qapağa qədər çatmırsa, onda distal tərəfdə bağırsağın kəsilməsi xəstəliyin vizual təyin edilə bilən sərhəddi səviyyəsində icra edilməlidir. Bir çox hallarda qalça bağırsağın terminal hissəsinin xəstəliyi ileosekal qapağa qədər çatır və hətta bir qədər kor bağırsağa keçir. Qalça bağırsağın Crohn xəstəliyinin belə klassik formalarında distal kəsik kor bağırsağın qalxan çənbər bağırsağa keçdiyi yerdən aparılır. Rezeksiyanın proksimal və distal səviyyəsi təyin edildikdən sonra müsariqə bağırsağ divarından 1-2 sm məsafədə kəsilərək ondan ayrılır.

Rezeksiya başa çatdıqdan sonra rezektat əməliyyat sahəsindən kənarlaşdırılır və antimezenterial kənarı boyunca açılır. Bağırsağın proksimal və distal uclarında xəstəliyin gözlə görünən əlamətlərinin olmadığına əmin olmaq üçün preparat diqqətlə yoxlanılır. Bundan əlavə, preparat xərçəngə görə də yoxlanıla bilər. Şübhə olan hallarda ekspress histoloji müayinə üçün materiallar götürülür. Əgər şişin olması təsdiqlənərsə, müsariqənin daha geniş rezeksiyası lazım gələ bilər.

Crohn xəstəliyinin perforativ ağırlaşması olan hallarda böyük həcmli abseslər formalaşmış olduqda sepsisə nəzarət etmək və sonradan daha təhlükəsiz cərrahi müdaxilə məqsədilə intraabdominal *absesin KT və ya ultrasəs nəzarəti altında əməliyyatını perkutan drenləşdirilməsi* xəstə üçün faydalı ola bilər.

Xəstəliyin kəskin fazasında səhv olaraq kəskin appendisitə şübhə ilə əməliyyat həyata keçirilərkən appendektomiya icra etmək məsləhət görülmür, belə ki, xarici fistulun inkişaf etmə riski yüksəkdir. Əməliyyat diaqnostik laparotomiya ilə məhdudlaşdırılmalı və diaqnozu histoloji təsdiqləmək üçün regionar limfa düyünü çıxarılmaqla yekunlaşdırılmalıdır.

Strikturoplastika. Bağırsağın strikturoplastikası nazik bağırsağın uzunluğunu saxlamaqla bağırsağ keçməməzliyini aradan qaldıran cərrahi müalicə üsuludur. Strikturoplastika tək və çoxsaylı fibroz strikturaları olan yeyunoileitlərdə göstərişdir. Strikturoplastika bir neçə dəfə rezeksiya əməliyyatları keçirmiş xəstələrdə məsləhət görülür. Onikibarmaq bağırsağın izolə olunmuş strikturalarında da strikturoplastikadan istifadə olunur. O, bağırsağın kəskin iltihabı və fleqmonası olan seqmentlərdə əks-göstərişdir. Bundan əlavə, yayılmış peritonit və ya dərin qidalanma pozğunluğu olan xəstələrdə də əks-göstərişdir. Həddən artıq qalınlaşmış və rigid bağırsağ divarı nəticəsində yaranan uzun və yüksək dərəcəli strikturalar strikturoplastika üçün əlverişli sayılmır və buna görə də, belə hallarda rezeksiya göstərişdir. İki çox istifadə olunan strikturoplastika metodlarına *Heineke-Mikulich* və *Finney üsulları* aiddir. Heineke-Mikulich üsulu ilə strikturoplastika uzunluğu 7 sm-dən az olan strikturalarda məqsədəuyğun sayılır. Bu zaman boylama kəsik strikturanın antimezenterial kənarı boyunca aparılır. Boylama enterotomiya sonradan striktura sahəsində bağırsağ mənfəzini genişləndirmək məqsədilə köndələn istiqamətdə tikilərək bağlanır. Enterotomiya icra edilərkən strikturanın selikli qişə səthi diqqətlə yoxlanılır və gizli xərsəngin olmasını istisna etmək məqsədilə striktura sahəsində biopsiya materialları götürülür.

Finney üsulu ilə strikturoplastikadan 10 sm-dən uzun strikturalar olan hallarda istifadə olunur. Bu zaman prosesə cəlb olunmuş bağırsağ U-şəkilli bükülür və onun qolları birlikdə sero-seroz tikilir.

Proqnozu

Crohn xəstəliyi radikal müalicəsi olmayan xəstəlikdir. Residiv tezliyi ildə 25-30%, 3 il ərzində isə 75% təşkil edir. Planlı əməliyyatlar zamanı letallıq 2-4%, təcili əməliyyatlardan sonra isə 25-30% təşkil edir.

NAZİK BAĞIRSAĞIN ŞİŞLƏRİ

Epidemiologiyası

Nazik bağırsağın xoşxassılı və bədxassəli şişlərinə az rast gəlinir. Mədə-bağırsaq traktının uzunluğunun 75%-ni və selikli qişa səthinin 90%-ni nazik bağırsağın təşkil etməsinə baxmayaraq, mədə-bağırsaq traktının bədxassəli şişlərinin cəmi 1-3%-ə qədəri onun payına düşür. Birincili nazik bağırsaq şişləri nazik bağırsağın həm epitelial, həm də mezenximal komponentlərindən inkişaf edir. Birincili bədxassəli şişlərə adenokarsinomalar, karsinoidlər, limfomalar və sarkomalar aiddir.

Etiologiya və patogenezi

Nazik bağırsaq şişlərinin az rast gəlməsinin səbəblərini izah etmək üçün bir sıra hipotezlər irəli sürülmüşdür. Bunlara aşağıdakılar aiddir:

1. Nazik bağırsağın selikli qişa hüceyrələri sürətlə qopur (təxminən 16 dəq ərzində 1 qram nazik bağırsaq selikli qişası) və əvəz olunur. Buna görə də, mutasiyaya uğramış hüceyrələrdən şiş inkişaf etməzdən əvvəl onlar qoparaq mənfəzə düşür;

2. Yoğun bağırsağın karsinogenezində bakterial fermentlərin rol oynadığı qeyd edilir. Bağırsaq florası pozulan hallarda (bakteriyaların həddən artıq artma sindromu) nazik bağırsağın xərçəngi gözlənilməyindən də yüksək tezlikdə inkişaf edir. Normal şəraitdə nazik bağırsaqlarda anaerob mikroorqanizmlərin olmaması şəraitində az miqdarda bakteriyalar olur.

3. Mənfəzdəki möhtəviyyatın maye tərkibdə olması və onun sürətli daşınması selikli qişanın karsinogenlərlə təmas müddətini, eləcə də fiziki zədələnmə ehtimalını azaldır, bundan əlavə yüksək konsentrasiyada rast gəlinən benzpiren-hidroksilaza kimi nazik bağırsaq fermentləri onları detoksikasiya edir;

4. Nazik bağırsaq möhtəviyyatının qələvi xarakterdə olması xərçəngin inkişafında protektiv rol oynaya bilər. Belə ki, şişlər mədə-bağırsaq traktının turş mühit olan sahələrində daha çox inkişaf edir. Bundan əlavə, mədə-bağırsaq traktı üçün karsinogen təsirə malik olan nitrozaminlər də turş mühit olan sahələrdə daha çox aşkar edilir.

5. Selikli qişanın xüsusi səfhəsindəki limfoid toxuma və qalça bağırsağın Peyer yastıqcıqları İgA ilə zəngin sekret vasitəsilə neoplastik hüceyrələrə qarşı immun cavabı təmin edə bilərlər.

6. Nazik bağırsaqlarda karsinogenlər hüceyrənin apoptozuna təsir edir və genetik defektlərə malik olan hüceyrələr tez bir zamanda qoparaq xaric olur.

7. Yoğun bağırsaqla müqayisədə nazik bağırsaqlarda kriptomların əsasında lokalizə olunan sütun hüceyrələrin sayının daha az olması və dərinə yerləşməsi çox güman ki, karsinogenlərlə təmasda olmanı azaldır. Sütun hüceyrələrin yetkin hüceyrələrə sürətlə diferensasiya etməsi, həmçinin qeyri-proliferativ enterositlər və qədəhəbənzər hüceyrələr hüceyrə böyüməsini pozan və xərçəngin inkişafına təkan verən amillər əleyhinə təsir göstərə bilər.

8. Onikibarmaq bağırsaqlarda suda həll olan və şişin inkişafını tormozlayan komponentin olması aşkar edilmişdir.

9. Nazik bağırsaqlarda prekarsinogenləri aktivləşdirən fermentlərin səviyyəsi nisbətən aşağı səviyyədədir.

Nazik bağırsağın bədxassəli şişlərinin risk faktorları

Crohn xəstəliyi. Ümumi populyasiya ilə müqayisədə Crohn xəstəliyi zamanı adenokarsinomanın inkişaf riski 100 dəfəyə qədər artmış olur. Bu xərçənglərin $\frac{3}{4}$ hissəsi Crohn xəstəliyinə cəlb olunmuş qalça bağırsaqlardan inkişaf edir, qalan hissəsi isə onikibarmaq bağırsaqlar və acı bağırsağın payına düşür. Crohn xəstəliyi ilə əlaqədar olan şişlər adətən pis proqnoza malik olurlar, çünki, onlar əksər hallarda gecikmiş mərhələdə aşkar edilir.

Ailəvi adenomatoz polipoz. Ailəvi adenomatoz polipoz xəstəliyi zamanı adenokarsinomanın inkişaf riski xüsusilə onikibarmaq bağırsaqlarda yüksəlmiş olur. Bəzi tədqiqatlara əsasən ailəvi

adenomatoz polipoz olan xəstələrin demək olar ki, 100%-də onikibarmaq bağırsağ polipozunun inkişafı gözlənilir ki, bu da sağlam populyasiya ilə müqayisədə onikibarmaq bağırsağ xərçəngi riskini 331 dəfə yüksəltmiş olur. Əvvəllər kolektomiya ilə müalicə almış ailəvi adenomatoz polipozlu xəstələrdə xərçəngdən ölüm hallarının əsas səbəbinin onikibarmaq bağırsağ və periampulyar xərçəng olduğu qeyd edilir. Belə xəstələr populyasiyasında dövrü olaraq ezofaqoqastroduodenoskopiyanın aparılması və aşkar edilən adenomaların təcili lokal rezeksiyası vacib sayılır. Kiçik və ayaqciq üzərindəki poliplərin endoskopik polipektomiyası məqsədəuyğundur, lakin xüsusilə periampulyar sahədə yerləşən böyük ölçülü şişlərin adekvat müalicəsi üçün pankreatoduodenektomiya tələb oluna bilər.

Nazik bağırsağ xərçəngi riskini artıran digər vəziyyətlər. Qluten enteropatiyasının limfoma ilə və müəyyən dərəcədə adenokarsinoma ilə əlaqəsi vardır və 14% hallarda ona rast gəlinir.

Son tədqiqat işlərində qlutensiz qida rasionunun maliqnezasiya riskinin azaltmadığı göstərsə də qlutensiz pəhrizin bu riski azaldıb-azaltmaması hələlik tam aydınlaşdırılmamışdır.

Von Riklenhausen xəstəliyi (neyrofibromatoz) nazik bağırsağın leyomiomaları kimi maliqnant transformasiyaya məruz qala bilər.

Peutz-Jeghers sindromunda bütün mədə-bağırsağ traktı boyunca hamartomalar inkişaf edir ki, sonuncunun da adenokarsinomaya maliqnant transformasiya riski yüksəkdir.

Sporadik xoşxassəli adenomatoz poliplərin də yüksək maliqnezasiya riski vardır və buna görə də, o aşkar edilərkən rezeksiya olunmalıdır.

Nazik bağırsağ adenokarsinomalarının patogenezdə öd turşuları və onların metabolitlərinin mühüm rol oynadığı ehtimal olunur. Xolesistektomiya əməliyyatı ilə nazik bağırsağ adenokarsinomaları arasındakı qarşılıqlı əlaqə hələlik tam sübut olunmamışdır.

Orqanların transplantasiyasından sonra və ya hər hansı xəstəliklə əlaqədar immunosupressorlardan istifadə xəstələri nazik bağırsağ xərçəngi, ilk növbədə limfoma və sarkomanın inkişaf riski qarşısında qoyur.

Klinik mənzərəsi

Nazik bağırsağ şişlərinin spesifik simptomları yoxdur. Xəstə tərəfindən söylənilən şikayətlər isə qeyri-spesifdir. Ən çox rast gəlinən simptomlar— qarında ağrılar, bədən çəkisinin azalması, anemiya, ürəkbulanma və qusma spesifik lokalizasiyanı əks etdirmir və xəstələrin təxminən 45%-də onlara rast gəlinir. Aydın olmayan bu şikayətlər diaqnostik səhvlərə və şiş diaqnozunun ləngiməsinə səbəb olur. Lokalizasiya onun təyininə təsir edə bilər, belə ki, qalça bağırsaqda qısa zamanda meydana çıxan törəmə nə qədər kiçikdirsə və mənfəz nə qədər çox daralmışsa keçməməzliyin meydana çıxma ehtimalı bir o qədər yüksək olur. Şiş böyüdükcə simptomların inkişafı ehtimalı da yüksək olur. Ölçüsü ən azı 4 sm olan törəmələr 75% hallarda simptomlar törədir. Bu ölçüdə olan maliqnant törəmələrin isə 92%-i simptomatik olur. Maliqnant zədələnmələr xoşxassəli şişlərə nisbətən daha simptomatik olmağa meyillidirlər və bu zaman qarında ağrılar və bədən çəkisinin azalması daha qabarıq şəkildə özünü göstərir. Əksinə, xoşxassəli şişlər ilk simptom kimi daha çox kəskin qanaxma ilə təzahür edirlər. Bir çox hallarda şişlər bağırsağ keçməməzliyi, perforasiya və massiv mədə-bağırsağ qanaxmasına görə əməliyyat zamanı aşkar edilir.

Diaqnostikası

Nazik bağırsağ şişi diaqnozunun qoyulmasına bir çox amillər çətinlik törədir. Bir çox hallarda diaqnoz təsdiq edilməzdən əvvəl simptomlar uzun müddət— bir neçə həftədən bir neçə aya qədər təzahür edir. Bu şişlərə nadir hallarda rast gəlinməsi, həmçinin digər qeyri-spesifik abdominal şikayətləri olan xəstələrdən diferensial diaqnostik fərqlənməməsi diaqnozun müəyyən müddət gizli qalmasına səbəb olur. Çox vacib səbəblərdən biri də nazik bağırsağın təsvirlərinin alınması ilə aparılan mövcud müayinə metodlarının imkanlarının məhdud olması və bununla əlaqədar olaraq diaqnozun gecikməsidir. Cərrahi əməliyyatdan əvvəl nadir hallarda əməliyyatönu dəqiq diaqnoz qoymaq mümkün olur. Xəstələrdə obstruktiv simptomlar meydana

çıxmayana qədər ümumi adominal rentgenoloji müayinə nadir hallarda yardımçı ola bilər. Mədə-bağirsaq şikayətlərinə və ya mədə-bağirsaq qanaxmasına görə müayinələr aparılan xəstələrdə yalnız mədə və yoğun bağırsağın ətraflı müayinəsi aparıldıqdan sonra nazik bağırsağın mümkün şiş diaqnozu barədə düşünmək lazım gəlir. Kəskin və ya xroniki mədə-bağirsaq qanaxması təzahür edən xəstələrdə neqativ-əzofaqoqastroduodenoskopik və neqativ-kolonoskopik nəticələr əldə edilən hallarda diqnostik müayinələr sırasına qarın boşluğunun *kompüter-tomografik (KT) müayinəsi* də daxil edilməlidir. Hərəkətli həcmli törəmənin müəyyən edilməsi ilə yanaşı KT-müayinə nazik bağırsaq şişinə yüksək şübhə oyadan əlamətlərin də təyin edilməsinə imkan verir. Əgər KT müayinədə nazik bağırsağın divarının qalınlığının 1,5 sm-dən artıq olması və ya diametri 1,5 sm-dən böyük olan müsariqə limfa düyünü və ya həcmli törəmə aşkar edilərsə, bu, nazik bağırsaq şişinə ciddi şübhə yaratmalıdır. KT-müayinədə həmçinin genişlənmiş proksimal bağırsaq ilgəyi ilə dekompressiyaya məruz qalmış distal bağırsaq ilgəyi arasında demarkasion keçid zona da müəyyən edilə bilər. Bu əlamət Crohn xəstəliyi üçün daha tipik sayılır və əgər Crohn xəstəliyi istisna olunursa, onda nazik bağırsaq şişi ehtimalı daha da yüksəlmiş olur.

Nazik bağırsağın distal şöbələrinin şişləri KT-müayinədə qalça-kor bağırsaq və ya acı-qalça bağırsaq invaginasiyasının əlamətlərini əks etdirə bilər. Bu xarakterik əlamətə yaşlı xəstələrdə kifayət qədər rast gəlinir və cərrahi müdaxiləyə göstəriş sayılır. İnvaginasiya zamanı nazik bağırsaq şişi proksimal nazik bağırsağı distal nazik bağırsağa və ya yoğun bağırsağa doğru dartıb aparan faktor rolunu oynayır; bu həcmli törəmə spontan düzəlmənin qarşısını alır. Yaşlılarda invaginasiyanın kontrast rentgenoloji düzəldilməsinə cəhd edilməməlidir. Belə hallarda təcili cərrahi müdaxilə və invaginat yerləşən bağırsaq segmentinin müsariqə ilə birlikdə rezeksiyası icra edilməlidir.

Əgər qarın boşluğunun KT-müayinəsi nazik bağırsaq şişinin əlamətlərini aşkar edə bilmərsə, onda növbəti müayinə üsulu nazik bağırsaq da hərtərəfli yoxlanılmaqla yuxarı həzm traktının seriyalarla aparılan kontrast rentgenoloji müayinəsi olmalıdır. Barium horrası ilə aparılan kontrast rentgenoloji müayinə 70-80% hallarda onikibarmaq bağırsağın zədələnməsini aşkar etməyə imkan verir, ikiqat kontrastlaşdırmadan (barium və hava ilə) istifadə edilərsə bu göstərici 85-90%-ə yaxınlaşır. Bariumla aparılan kontrast rentgenoloji müayinənin həssaslığı acı və qalça bağırsaqlarda əhəmiyyətli dərəcədə azalır. Nazik bağırsağın ətraflı müayinəsi 53-83% hallarda pozğunluğu əks etdirə bilər, lakin şişin birbaşa əlamətləri yalnız 30-44% hallarda aşkar edilir. Bu çatışmazlığı aradan qaldırmaq üçün bəzi müəlliflər Treitz bağından distal tərəfdə rentgenoloji təsviri almaq üçün birinci seçim müayinə kimi enteroklizisdən istifadə etməyi məsləhət görürlər. Enteroklizi—peristaltikaya təsir etmədən nazik bağırsağı genişləndirmək məqsədilə barium və metilsellüloza qarışığının nazoqastroduodenal zond vasitəsilə nazik bağırsağa infuziyasını həyata keçirən dinamik rentgenoloji metoddur. Enteroklizi nazik bağırsaq şişlərinin təyini baxımından yüksək yerlərdən birini tutur. Enteroklizi zamanı bir seriya ilə 90% hallarda şişi təyin etmək mümkün olur. Digər patologiyalar bəzən nazik bağırsaq şişinin təsvirini verə bilər. Bəzi hallarda örtülü perforasiyaya ikincili iltihabi cavab reaksiyası kimi meydana çıxan nazik bağırsaq divarının qalınlaşması neoplastik proses kimi qəbul edilə bilər. Qeyd etmək lazımdır ki, Crohn xəstəliyi zamanı da nazik bağırsaq divarının qalınlaşması nəzərə alınmalıdır.

Digər diaqnostik müayinə metodları ilə mənfəət cavab əldə edilən hallarda simsiz video kapsul endoskop vasitəsilə aparılır video kapsul endoskopiya (VKE) nazik bağırsaq şişinin diaqnostikası baxımdan mühüm əhəmiyyət kəsb edir. Bu qurğu udula bilən ölçülərə (11x26 mm) malikdir və xəstə tərəfindən udulur. Onun üzərində kiçik ölçülü videokamera, işıq mənbəyi, batareya və xəstənin gəzdirdiyi yazıcı qurğuya şəkli göndərən transmitter quraşdırılmışdır. VKE nazik bağırsaq patologiyalarını təyin etmək üçün yaxşı vasitə hesab olunur, lakin onun biopsiya nümunələri götürmək və təyin edilmiş şişin lokalizasiyasını təyin etmək qabiliyyəti yoxdur. VKE-dən istifadəyə nisbi əks-göstərişlərə keçməməzlik simptomları, hərəkəti pozğunluq aiddir. Əsas

ağırlaşmalarına kapsulun xüsusilə striktura nahiyələrində ilişib qalması aiddir ki, buna da 5% hallarda rast gəlinədiyi və 1% hallarda cərrahi əməliyyat tələb etdiyi qeyd olunur.

Çoxsaylı diaqnostik üsulların olmasına baxmayaraq nazik bağırsağın şişi olan xəstələrin yarısından çoxunda təcili cərrahi əməliyyat tələb olunur və bədxassəli şişi olan xəstələrin isə təxminən yarısında əməliyyat zamanı artıq metastazların olması müəyyən edilir.

NAZİK BAĞIRSAĞIN XOŞXASSƏLİ ŞİŞLƏRİ

Nazik bağırsağın birincili şişləri kimi 30-50% hallarda rast gəlinən xoşxassəli şişlər pis xarakterizə olunur. Xoşxassəli şişi olan xəstələrin təxminən 50%-i təcili cərrahi əməliyyata qədər hətta retrospektiv olaraq simptomuz olur. Nazik bağırsağın xoşxassəli şişlərinin 60%-ə qədəri bağırsaq keçməməzliyi, kəskin mədə-bağırsaq qanaxması və perforasiya kimi ağırlaşmalara görə təcili əməliyyat zamanı aşkar edilir. Əksər hallarda qarında ağrılar və residiv mədə-bağırsaq qanaxmaları kimi simptomlar diqqətli müayinələrin aparılmasına səbəb olur. Bir çox hallarda xoşxassəli şişləri heç vaxt təyin edilmir, çünki onlar simptomuz gedişə malik olurlar. Şişlərin ağırlaşmalarından (keçməməzlik, qanaxma, perforasiya) asılı olaraq müxtəlif müayinələr aparılır.

Xoşxassəli şişlərin müalicəsi lokalizasiyasından asılı olaraq şişin lokal xaric edilməsi və ya məhdud rezeksiyadan ibarətdir. Bəzi hallarda əməliyyat otağında şişin makroskopik əlamətlərinə əsasən onun xoş və ya bədxassəli olmasını tam təyin etmək mümkün olmur və buna görə də ən müvafiq əməliyyat əksər hallarda bağırsağın seqmentar rezeksiyasından ibarət olur. Kiçik ölçülü lipoma təsdiq edilən hallarda endoskopik rezeksiya və ya enterotomiya vasitəsilə selikaltı enukleasiya icra edilə bilər.

Nazik bağırsağın adenomasi

Brünner vəzisinin adenomasi onikibarmaq bağırsağın proksimal hissəsinin nadir xoşxassəli şişlərindəndir. Normada Brünner vəziləri onikibarmaq bağırsağın selikaltı qatında yerləşir və onikibarmaq bağırsağa qələvi bikarbonatla zəngin maye və selik ifraz edir ki, bu da mədə şirəsinin neytrallaşmasına kömək edir. Adenomanın formalaşmasına səbəb olan vəzi hiperplaziyasının patogenezi məlum deyildir. Brünner vəzisinin adenomasi zəif maliqnezasiya xüsusiyyətinə malikdir. Adenoma böyüdükcə onun öd yollarında obstruksiya törətməsinin və bağırsaq keçməməzliyinin qarşısını almaq məqsədilə o, aşkar edilən hallarda ya endoskopik olaraq lokal rezeksiya, yaxud da duodenotomiya və selikaltı qat səviyyəsində adenektomiya icra edilməlidir.

Qeyd etmək lazımdır ki, adenomalar əsasən onikibarmaq bağırsaqda, xüsusilə periampulyar zonada inkişaf etməsinə baxmayaraq, nadir hallarda ona acı bağırsağın proksimal şöbəsində də rast gəlinir. Ölçüsü 2 sm-dən böyük olan adenomaların maliqnezasiya potensialı yüksək olur. Onikibarmaq bağırsaqda yerləşən adenomaların təxminən 1/3-i mexaniki (obstruktiv) sarılıq və ya bağırsaq keçməməzliyi ilə təzahür edir və aparıcı ilkin diaqnostik müayinə kimi USM-i və kontrast rentgenoloji müayinənin aparılmasını tələb edir. Bu müayinə metodları vasitəsilə neqativ cavab alınan hallarda daha uyğun diaqnostik metodlara yuxarı həzm traktının ikili kontrast rentgenoqrafiyası və ezofaqoqastroduodenoskopiya aid edilir. Adenomalar adətən mənfəz daxilində kiçik «dolma defekti» şəklində görünür və əksər hallarda ayaqcıq üzərində yerləşir.

Yuxarı həzm traktının kontrast rentgenoloji müayinəsi pozitiv olan hallarda növbəti müayinə ezofaqoqastroduodenoskopiya və biopsiya nümunələrinin götürülməsi olmalıdır.

NAZİK BAĞIRSAĞIN BƏDXASSƏLİ ŞİŞLƏRİ

Nazik bağırsağın bədxassəli şişləri birincili və ya metastatik ola bilər. Birincili bədxassəli şişlərə adenokarsinoma, qastrointestinal stromal şişlər, leyomiosarkoma, karsinoid və çox nadir hallarda isə liposarkoma, miksoliposarkoma və limfangiosarkoma aiddir. Nazik bağırsağın metastatik şişlərinə bir çox solid şişlərdə rast gəlinəndə qeyd edilir, lakin melanoma və limfomalarda buna daha çox təsadüf olunur. Xoşxassəli şişlərlə müqayisədə bədxassəli şişlər daha çox ağrı, bədən çəkisinin azalması və anoreksiya kimi əlamətlərlə təzahür edir. Bu əlamətlərin qeyri-spesifik olmasına baxmayaraq, xoşxassəli şişlərə daha çox xas olan ürəkbulanma, qusma, kəskin və xroniki mədə-bağırsaq qanaxması kimi əlamətlərlə müqayisədə onlara daha çox rast gəlinir. Nazik bağırsağın bədxassəli şişi diaqnozu təcili ətraflı müayinələrin aparılmasını tələb edir.

ADENOKARSİNOMA

Epidemiologiyası

Adenokarsinoma nazik bağırsaq şişlərinin təxminən 35%-ni təşkil edir və ən çox rast gəlinən birincili xərçəngdir. Adenokarsinomanın inkişafında bir neçə risk faktorlarının rolu müəyyən edilmişdir. Onikibarmaq bağırsaq adenomasının maliqnezasiyası xüsusilə çox vacibdir və onun əsas etibarilə periampulyar zonada meydana çıxması aşkar edilir. Onlar öd axacağıının vəzili epitel toxumasından inkişaf edərək onikibarmaq bağırsağın divarına sirayət edir. Crohn xəstəliyi qalça bağırsağın distal hissəsindəki displaziya zonasında xərçəngin inkişaf etməsi riskini təxminən 100 dəfə artırır.

Klinik təzahürü

Nazik bağırsaq adenokarsinomalarının klinik mənzərəsi şişin lokalizasiyasından və ölçüsündən asılıdır. Şiş nazik bağırsağın proksimal hissəsindən inkişaf etməyə meyli olduğuna və bağırsaq divarını əhatə etdiyinə görə adenokarsinomalar anoreksiya ilə müşayiət olunan bağırsaq keçməməzliyi (obstruksiya) törədirlər. Şişlərin əksəriyyəti qarında sıxıcı ağrı törədir. Onikibarmaq bağırsağın periampulyar adenokarsinomaları böyüdükcə obstruktiv sarılıq və ya pankreatit törədir.

Diaqnostikası

Obstruksiya olan hallarda qarın boşluğunun icmal rentenoqrafiyası mədənin genişlənməsi və nazik bağırsağın proksimal hissəsinin demək olar ki, tam obstruksiyasını aşkar edir. Bir çox hallarda bu təsvirlər dəqiq fikir söyləməyə imkan vermir. Sarılığı olan xəstələrdə USM, qarın boşluğunun KT-müayinəsi və ya maqnit rezonans xolangiopankreatoqrafiya onikibarmaq bağırsaqda törəmənin olmasını və onun lokalizasiyasını göstərə bilər.

Həzm traktının yuxarı şöbələrinin kontrast rentgenoloji müayinəsi və ezofaqogastro-duodenoskopiya onikibarmaq bağırsaq adenokarsinomasını kifayət qədər yaxşı nümayiş etdirirlər. Bu üsulların diaqnostik dəqiqliyi təxminən eyni olub 85-90% təşkil edir. Lakin endoskopiyanın biopsiya nümunələri götürmək kimi üstün cəhəti vardır. Qeyd edilən diaqnostik müayinə metodları onikibarmaq bağırsaq patologiyalarında adenokarsinomaların təxminən 50%-nin müsbət diaqnostikasına imkan verən KT-müayinədən daha üstün hesab olunur. Nazik bağırsaq adenokarsinomalarının təxminən 70%-i polipoid, 20%-i xoralaşmış və 10%-i isə infiltrativ formada olur. Mədə-bağırsaq traktının digər şöbələri ilə müqayisədə acı və qalça bağırsağın adenokarsinomaları həmişə həlqə şəklində daralma verən şişlərdir və kontrast rentgenoloji müayinədə «alma özəyi» təsvirini verir. Bu əlamətlər metastatik şişlərdən fərqlənməyə bilər. Flüoroskopik müayinə zamanı kompressiya bu şişin rigid və deformasiya oluna bilmədiyini göstərir.

Müalicəsi

Adenokarsinoma üçün yeganə kurativ müalicə *tam cərrahi rezeksiyanın* aparılmasıdır. Əməliyyat zamanı kurativ müalicə üçün rezektabelliğin 50-65% arasında dəyişməsi müəyyən edilir. Onikibarmaq bağırsağın proksimal və orta hissəsinin adenokarsinomalarında şişin və limfa düyünlərinin tam xaric edilməsi üçün pankreatoduodenektomiyanın icra edilməsi vacibdir. Onikibarmaq bağırsağın üçüncü və dördüncü şöbələrinin, eləcə də müsariqəli nazik bağırsağın adenokarsinomalarında cərrahi müalicə məqsədilə *limfadenektomiya ilə birlikdə seqmentar rezeksiya* icra edilməlidir. Metastatik və ya qeyri-rezektabel şişlər olan xəstələrdə obstruksiyanı aradan qaldırmağa və ya qanaxmanı saxlamağa yönəlmiş palliativ əməliyyatlar icra edilə bilər. Onikibarmaq bağırsağın obstruksiyası zamanı genişlənə bilən duodenal stentləri endoskopik yerləşdirməklə palliativ müalicə aparıla bilər.

Təsnifatı və proqnoz

Nazik bağırsaq adenokarsinomalarının təsnifatı mədə və yoğun bağırsağın xərçənginin təsnifatı ilə oxşardır. Bu təsnifat sistemi yalnız nazik bağırsaq adenokarsinomalarına aid edilir. (Nazik bağırsağın digər maliqnant şişlərinə tətbiq edilmir.) Vater məməciyinin şişləri də ayrıca təsnif olunur. Mədə-bağırsaq şişlərinin digər şişləri kimi, şişin təsnifatı onun sirayət etmə dərinliyini (T) göstərir. T₁ və T₂ bağırsaq divarı daxilində yerləşməni, T₃ və T₄ isə divardan keçərək penetrasiyanın dərəcəsini göstərir. Yoğun bağırsaq xərçəngindən fərqli olaraq nazik bağırsaq xərçəngində limfa düyünlərinin təsnifatı pozitiv düyünlərin (N) sayı ilə deyil, yalnız limfa düyünlərində metastazın olması və olmaması ilə qeyd edilir. Uzaq metastazlar (M) ilə işarə edilir. Aşağıdakı cədvəldə nazik bağırsaq adenokarsinomasının TNM təsnifatı və xəstəliyin mərhələləri verilmişdir. Nazik bağırsaq adenokarsinomalarında yaşama müddətinə təsir edən amillər lokalizasiyadan asılı olaraq az fərqlənirlər. Onikibarmaq bağırsaq şişləri üçün neqativ rezeksion kənarlar, şişin birinci və ikinci hissədə yerləşməsi proqnoza kifayət qədər təsir edə bildiyi halda, limfa düyünlərinin vəziyyəti, ölçüsü və şişin diferensasiya dərəcəsi bu təsiri göstərə bilmir.

Nazik bağırsaq adenokarsinomasının TNM təsnifatı və mərhələləri

T _x	İlkin olaraq məlum deyil
T ₀	Şişin əlamətləri yoxdur
T _{is}	<i>Carcinoma in-situ</i>
T ₁	Şiş xüsusi səfhəyə və ya selikaltı qata sirayət edir
T ₂	Şiş xüsusi əzələ qatına sirayət edir
T ₃	Şiş serozaltı qata və ya peritonla örtülməmiş perimuskulyar toxumaya (acı və ya qalça bağırsaqda müsariqə, onikibarmaq bağırsaqda retroperitoneum) doğru 2 sm-ə qədər böyümüş olur
T ₄	Şiş visseral peritona və ya birbaşa qonşu strukturlara 2 sm-dən artıq sirayət edir
N _x	Regional limfa düyünləri qiymətləndirilə bilmir
N ₀	Regional limfa düyünləri cəlb olunmayıb
N ₁	Regional limfa düyünləri cəlb olunub
M _x	Uzaq metastazlar qiymətləndirilə bilmir
M ₀	Uzaq metastazlar yoxdur
M ₁	Uzaq metastazlar müəyyən edilir

Əksinə, limfa düyünləri prosesə cəlb olunmadıqda və şiş mədəaltı vəziyə penetrasiya etmədikdə ampulyar hissənin şişləri daha yaxşı proqnozla müşayiət olunur. Kimyəvi terapiya və ya şüa terapiyası vasitəsilə yaşama müddətinin uzanmadığı və ya xəstəliksiz yaşama intervalının artmadığı müəyyən edilmişdir. Buna görə də, nazik bağırsağın adenokarsinomalarında cərrahi müalicə əsas müalicə üsulu olaraq qalmaqdadır.

NAZİK BAĞIRSAQ FİSTULLARI

Nazik bağırsağ fistulları cərrahi əməliyyatların, iltihabi və ya infeksiyon intraabdominal proseslərin ağırlaşmaları kimi meydana çıxır. Nazik bağırsağın uzunluğu, eləcə də xüsusi spiralvari anatomiyaya malik olması onun müxtəlif xəstəliklərə cəlb olunmasına meylik yaradır. Qarın boşluğunda demək olar ki, istənilən cərrahi əməliyyat zamanı nazik bağırsağın yatrogen zədələnməsi mümkündür ki, bu da sonradan fistulun formalaşması ilə nəticələnə bilər. Nazik bağırsaqla intraabdominal strukturlar arasında yaranan fistul həтта həyat üçün təhlükəli də ola bilər. Bunlara qanaxma ilə nəticələnən aortoenterik fistul və öd yollarının tədricən infeksiyalaşması və xolangitlə nəticələnən enterobiliar fistul aiddir. Digər fistullar, xüsusilə nazik bağırsağ ilgəkləri arasında yaranan daxili fistullar simptomuz ola bilər. Cərrahi praktikada fistulların ən çox rast gəlinən növü enterokutan fistullardır. Onların letal nəticə törətmədiyinə baxmayaraq, enterokutan fistullara xüsusi diqqətlə yanaşılmalı, ağırlaşmaların meydana çıxması və xəstənin vəziyyətinin yaxşılaşması üçün müalicə olunmalıdır.

Bir sıra faktorlar nazik bağırsağ fistullarını potensial letal vəziyyətə doğru apara bilər.

Birincisi, belə fistullar inkişaf edən xəstələrin adətən sistem xəstəlikləri olur. Nazik bağırsağ fistulunun meydana çıxmasında septik vəziyyətin vacib risk faktoru olması məlumdur və septik vəziyyətin yüksək metabolik tələbatı fistulun spontan bağlanması qarşısını ala bilər. Sepsisin hipermetabolik vəziyyəti, əməliyyatdan sonrakı dövr və bağırsaqla hasil olan proteinlərlə zəngin mayələrin nazik bağırsağ fistulu vasitəsilə itməsi nəticəsində qidalanma pozğunluğu meydana çıxır. Hipovolemiya, hipokaliemiya, hipomaqnezemiya və metabolik asidoz da daxil olmaqla maye və elektrolit pozğunluğuna daha çox rast gəlinir və bağırsağ möhtəviyyətinin davamlı itməsi nəticəsində baş verir. Belə itkilər təkcə xaricə drenləşən fistul ilə məhdudlanmır, belə ki enterokolik fistul kimi daxili fistullar da bağırsağın normal ardıcılığından yan keçməklə onun absorbsiya qabiliyyətini azaldır. Nəhayət, fermentativ aktiv bağırsağ şirəsinin təsiri nəticəsində yara nahiyəsinin lokal ekskorsiyası (masserasiyası) və diskomfort fistul ləğv edildikən sonra qarın divarının potensial rekonstruksiyasını da ağırlaşdırır.

Təsnifatı

Fistulun adı onun əlaqələndirdiyi orqan və ya strukturların adından istifadə etməklə düzəldilir. Bunlara misal olaraq qastrokolik, yeyunoileal və aortoenterik fistulları göstərmək olar. Daxili fistullar bağırsaqla boş mənfəzə malik digər orqan və ya struktur arasında yaranır və simptomlar zəif olduğundan onun mövcudluğuna bəzən şübhə yaranmaya bilər. Nisbətən nadir hallarda belə fistulların mədə-bağırsağ traktının qonşu seqmentləri arasında, eləcə də nazik bağırsaqla öd yolları, sidik-cinsiyyət sistemi, arterial və venoz şaxələr arasında yaranması qeyd edilir. Daha çox rast gəlinən xarici və ya enterokutan fistullar əksinə olaraq asan aşkar edilir. Fistullar həmçinin Crohn xəstəliyi kimi iltihabi xəstəliklər zamanı meydana çıxan birincili fistullar və invaziv travma və ya cərrahi əməliyyatlar nəticəsində meydana çıxan ikincili fistullar kimi təsnif olunurlar. Bağırsağ fistullarının adətən aşağıdakı təsnifat növlərindən istifadə olunur:

- I. Mənşəyinə görə: anadangəlmə və qazanılmış
- II. Etiologiyasına görə: travmatik, müalicə məqsədilə yaradılmış, nazik bağırsağın xəstəliyinin nəticəsi kimi.
- III. Funksionallığına görə: natamam və tam
- IV. Fistulun xarakterinə görə: dodaqvari, boruvari
- V. Bağırsaqla yerləşmə səviyyəsinə görə: yuxarı, aşağı, qarışıq
- VI. Ağırlaşmanın olmasına görə: ağırlaşmamış və ağırlaşmış
- VII. Sayına görə: tək və çoxsaylı

Etiologiya və patofiziologiyası

Nazik bağırsağ fistulları bir neçə üsulla formalaşma bilər. Əksər hallarda enterokutan fistullar əməliyyatdansonrakı ağırlaşmalar kimi inkişaf edir və əsasən qarın boşluğu əməliyyatları zamanı buraxılan texniki səhvlərlə əlaqədar olurlar. Enteroenteral və enterokolik fistullar isə əsasən Crohn xəstəliyi ilə əlaqədar transmural iltihab nəticəsində inkişaf edirlər.

Webster və Carey fistulun formalaşmasında 5 əsas mexanizmi qeyd edirlər.

Anadangəlmə. Nazik bağırsağın nadir anadangəlmə fistuluna omfaloenterik axacağın obliterasiyasının tam çatmamazlığı aiddir. Bu anomaliya göbək nahiyəsində enterokutan fistul ilə nəticələnir. Axacağın natamam obliterasiyası baş verən hallarda axacağın bağırsağ hissəsi saxlanılır və Meckel divertikulunu əmələ gətirir. Nadir hallarda omfaloenterik axar davamlı olaraq bütünlüklə saxlanılır və xarici fistul formalaşır. Göbəkdən xaric olan möhtəviyyatın nəcis xarakterində olması diaqnozun qoyulmasına imkan verir.

Travma. Fistul ilə nəticələnən nazik bağırsağ travmaları adətən udulmuş balıq sümüyü, metal əşyalar və s. kimi daxili səbəblər hesabına meydana çıxır. Bu əşyaların nazik bağırsağın qonşu ilgəklərinə sirayət etməsi daxili enteroenteral fistulların əmələ gəlməsi ilə nəticələnir. Bıçaq və ya güllə yarası kimi daha böyük penetrasion travmalar nadir hallarda fistulların formalaşmasına səbəb olur, çünki, belə hallar adətən cərrahi müdaxilə ilə nəticələnir və bağırsağın zədələnmiş hissəsi bərpa olunur. Yaranın lokal təftişi zamanı nazik bağırsağın kiçik zədələnməsi nəzərdən qaçan hallarda enterokutan fistulun inkişaf etməsi mümkündür.

İnfeksiya. Abses və ya invaziv bağırsağ infeksiyası bağırsağ divarından keçərək fistul yarada bilər. Amebiaz, coccidiomycosis, tuberculosis, cryptosporidiosis, actinomycosis və salmonella ştammlarının bağırsağ fistulunun meydana çıxmasında rolu müəyyən edilmişdir. Fistullara həmçinin parenximatöz orqanda meydana çıxan absesə nazik bağırsağ ilgəyinin yaxın yerləşməsi zamanı da rast gəlinə bilər. Belə ki, perirenal absesin dağılması nefroenteral fistul ilə nəticələnmə bilər.

Perforasiya və ya abses vasitəsilə zədələnmə. Nazik bağırsağ divarının şiş, iltihab və ya operativ travma nəticəsində zədələnməsi absesin formalaşmasına səbəb ola bilər. Bu abses tədricən qonşu orqanların divarını əridərək ona sirayət edərsə, onda fistul formalaşır. Əksər enterokutan fistullar cərrahi müdaxilə zamanı nazik bağırsağın zədələnməsi və ya nazik bağırsağın böyük ölçülü abdominal defektə cəlb olması, yaxud da belə defektləri bərpa etmək üçün sintetik torlardan istifadə zamanı meydana çıxır. Zədələnmə yerində perforasiya və sonradan absesin formalaşması baş verir. Bu abses tədricən qonşu bağırsağ ilgəyinə açılmaqla daxili fistulu əmələ gətirir. Bəzi hallarda isə abses qarın divarından və ya yarıdan keçərək xarici enterokutan fistulun formalaşmasına səbəb olur.

İltihab, şüalanma və ya şiş. Nazik bağırsağ və qonşu strukturlar xroniki iltihabi vəziyyət, qarın boşluğunun şüa zədələnməsi və ya şiş nəticəsində sıx bitişmiş vəziyyətdə ola bilərlər. Ümumi divarın tədricən degenerasiyası fistulun formalaşması ilə nəticələnir. Bağırsağın iltihabi xəstəliklərindən xüsusilə Crohn xəstəliyinin enteroenteral, enterokolik, perineal və digər fistullar əmələ gətirdiyi yaxşı məlumdur. Mədənin və ya yoğun bağırsağın böyüyən xərçəngi qonşu nazik bağırsağ ilgəyinə sıx bitişərək onun divarından daxilə sirayət edir. Çanaq orqanlarının bədxassəli şişlərinə görə şüa müalicəsi təyin edilən hallarda fistulun formalaşmasına xüsusilə tez-tez rast gəlinir.

Ağırlaşmaları

Nazik bağırsağın daxili fistulları simptomuz ola bilər. Bu, xüsusilə o halda olur ki, fistul vasitəsilə yan keçilən absorbtiv sahənin həcmi kiçik olsun. Digər daxili fistullar asanlıqla təyin edilməyə bilər, çünki, onun simptomları birincili xəstəliyin əlamətlərini əks etdirir. Məsələn, Crohn xəstəliyi nəticəsində ikincili yaranan enteroenteral fistul əksər hallarda qarında ağrılar, ishal, bədən çəkisinin azalması və ya hərarətlə təzahür edir. Qeyd edilən bu simptomlar həmçinin birincili Crohn xəstəliyinin də kəskinləşmə dövrünü müşayiət edir.

Maye və elektrolit pozğunluqları. Maye və elektrolit pozğunluğuna əsasən enterokutan fistulu olan xəstələrdə rast gəlinir. Ağız suyu vəzilərindən, mədədən, onikibarmaq bağırsaqlardan, mədəaltı vəzidən, qaraciyərdən və nazik bağırsaqlardan ifraz olunan sekresiyanın miqdarı təxminən 8-10 litr/gün təşkil edir və o, natrium, kalium, xlorid və bikarbonatla zəngindir. Həcm itkisinin dərəcəsi və elektrolit balansının pozulması fistulun anatomik lokalizasiyasından asılıdır və 50-3000 ml/gün arasında dəyişə bilər. Onikibarmaq bağırsaqların fistulları maye və elektrolit itkisinə xüsusilə meyillidir və belə yüksək səviyyədə yerləşən fistulları olan xəstələrin daha aqressiv maye və elektrolit müalicəsinə ehtiyacı vardır. Crohn xəstəliyində qalça bağırsağın terminal hissəsində formalaşan fistullar kimi distal fistullar adətən az maye və elektrolit itkisi ilə müşayiət olunurlar, çünki nazik bağırsağın proksimal hissəsində artıq kifayət qədər absorpsiya baş vermiş olur.

Xaricə açılan yüksək səviyyəli fistullar zamanı ən çox rast gəlinən pozğunluqlar hipovolemiya, hipokalemiya və metabolik asidozdur. Hipovolemiyaya cavab olaraq natriumun böyrəklərdən reabsorpsiyası və kaliumun isə ekskresiyasının artmasına baxmayaraq hipokalemiyanın ilkin olaraq fistul ilə itirilən kalium hesabına yarandığı qeyd edilir. Metabolik asidoz adətən bikarbonatlarla zəngin mədəaltı vəzi şirəsinin itirilməsi nəticəsində meydana çıxır və ona görə də bu hal proksimal yerləşən fistullarda daha çox təzahür edir.

Qeyd etmək lazımdır ki, maye və elektrolit pozğunluğu törədən fistulu olan xəstələrdə ölüm faizi yüksəkdir. Ona görə də, maye və elektrolit balansının ciddi tənzimlənməsi, mümkün olan hallarda fistulun ləğv edilməsi vacibdir.

Həzm pozğunluğu. Nazik bağırsaqlarda maye ilə zəngin həzm olunmuş qida maddələri, eləcə də fermentlər və albumin kimi endogen proteinlər toplanmışdır. Buna görə də, absorbtiv sahədən yan keçməyə səbəb olan, eləcə də çoxlu bağırsaqlı şirəsi itkisi ilə nəticələnən fistullar olduqda həzm pozğunluğu demək olar ki, nazik bağırsaqlı fistulu olan bütün xəstələrdə inkişaf edir. Septik vəziyyət və ya cərrahi əməliyyatlar hesabına metabolik tələbatın əlavə artması hesabına qidalanma defisiti daha da pisləşə bilər.

Qarın divarı və yarada pozğunluqlar. Nazik bağırsağın xaricə drenləşən fistullarında əksər hallarda dəridə eroziya və ekskorsiyaya meydana çıxır. Mədə-bağırsaqlı sekresiyasının, xüsusilə mədəaltı vəzi fermentlərinin lokal həzm fəallığı xəstələrdə ciddi diskomforta səbəb olur. Dəridə lokal ekskorsiyasının dərəcəsi xaricə olan möhtəviyyətin həcmindən və tərkibindən asılı olub, proksimal fistullarda daha kəskin olur. Qidalanmanın pozulması bu prosesə çapıq və qranulyasion toxumanın əmələ gəlməsini ləngitməklə təsir edir.

Diaqnostikasi

Nazik bağırsaqlı fistulları bəzi xəstələrdə aşkar təyin edilə bildiyi halda, digər xəstələrdə onun müəyyən edilməsi çətin ola bilər. Enterokutan fistulların xaricə drenləşmə yerindən və ya əməliyyatdansonrakı kəskin yerindən əksər hallarda bağırsaqlı möhtəviyyəti və ya qaz xaric olur. Əgər fistulun drenləşdiyi yerdə sarı və ya yaşıl rəngli deyin, açıq rəngli ifrazat xaric olarsa, onda fistula səhv olaraq seroma və ya yara infeksiyası diaqnozu qoyula bilər. Simptomların az olması və ya simptomların hər hansı xəstəlik üçün də xas olması ucbatından enteroenteral fistulu olan xəstələr əksər hallarda diaqnozun gecikməsindən əziyyət çəkirlər. Bu, xüsusilə Crohn xəstəliyi üçün xarakterikdir və əməliyyat icra edilənə qədər fistul diaqnozu qoyula bilmir. Tədqiqat metodları təkcə fistulu təyin etməyə və onun lokalizasiyasını müəyyənləşdirməyə deyil, həm də onun səbəbi barədə məlumat əldə etməyə xidmət etməlidir. İndiqokarminin peroral qəbulu nazik bağırsaqla sidik kisəsi arasında, eləcə də nazik bağırsaqla qarın divarı arasında əlaqənin olmasını nümayiş etdirə bilər. Bu sınaqlar yalnız fistulun olmasını təsdiqləyir, lakin onun yerini və mənbəyini təyin edə bilmir.

Nazik bağırsaqlı fistullarının aşkar edilməsində kontrast rentgenoloji müayinə ən faydalı vasitə olaraq qalmaqdadır. Kiçik diametrlı kateteri fistulun drenləşdiyi yerdən fistul daxilinə yeritməklə və suda həll olan kontrast maddəni infuziya etməklə flüoroqrafiya icra edilə bilər.

Fistuloqrafiya xəstəliyin erkən dövrlərində aparılmalı və aşağıdakıları müəyyən etməyə imkan verməlidir:

1) fistulun yerini; 2) fistul ilə bağırsağ arasındakı əlaqəni; 3) fistuldan distal tərəfdə bağırsağın obstruksiyasının olub-olmamasını; 4) fistul ilə bilavasitə qonşu olan bağırsağın təbiətini; 5) intra-abdominal absesin olub-olmamasını.

Fistuloqrammanın ardınca mədə-bağırsağ traktının tam kontrast rentgenoloji müayinəsi aparılmalıdır. İntra-abdominal absesə şübhə olan hallarda KT-müayinə və USM faydalı ola bilər.

Nefroenterik fistulun təyin edilməsində venadaxili pieloqrafiya və retroqrad pieloqrafiya da faydalı ola bilər. Enterovezikal fistulun olması isə sistoskopiya vasitəsilə daha dəqiq təyin edilə bilər.

Müalicəsi

Nazik bağırsağ fistullarının müalicəsində əsas məqsəd mədə-bağırsağ traktının ardıcılığını saxlamaqdan ibarətdir. Lakin nazik bağırsağ fistulu yenidən əməliyyat stoluna götürülməklə heç də həmişə müalicə olunmur. Əksər xəstələrin müvəffəqiyyətli müalicəsi üçün bir neçə həftə, bəzən isə bir neçə ay tələb olunur. Həyat üçün təhlükəli pozğunluqlara nəzarət etmək üçün belə fistulu olan xəstələrin müalicəsi bir neçə ardıcıl mərhələdə aparılmalı və cərrahi əməliyyatla başa çatmalıdır. Bu mərhələlərə reanimasiya tədbirlər, septik vəziyyətə və ya infeksiyaya nəzarət, fistula lokal nəzarət, qidalanma və farmakoloji yardım, nəhayət, müvafiq cərrahi rekonstruksiya daxildir.

Reanimasiya tədbirlər. Nazik bağırsağ fistullarının müalicəsində ilk mərhələ dövr edən qanın həcmnin normallaşdırılması, elektrolit və turşu-qələvi tarazlığının bərpa olunmasıdır. Əksər xəstələrdə dövr edən qanın həcmnin xeyli artırılması lazım gəldiyindən müalicənin təhlükəsiz və effektiv olmasına əmin olunmalıdır. Maye defisitinin dəqiq təyin edilməsinin çətinlik törədəcəyi gözləndiyindən, əksər hallarda invaziv monitorinq lazım gəlir. Bu baxımdan mərkəzi venaların kateterizasiyası və lazım gəldikdə total parenteral qidalanma üçün ondan istifadə olunması həddən artıq faydalı ola bilər. Xəstənin sidik ifrazı 30 ml/saatdan artıq olmalı və bununla da böyrəklərin fəaliyyətində pozğunluğun olmaması sübut olunmalıdır. Ürək-damar sistemində pozğunluq və ya şok əlamətləri olan xəstələrdə dövr edən qanın həcmnin monitorinqində Swan-Ganz kateteri faydalı ola bilər. Dövr edən qanın həcmindəki defisit ilk növbədə hüceyrəxarici maye həcmnin itkisi hesabına baş verdiyindən, onun yerinin doldurulması izotonik məhlul formasında olmalıdır. Bu məqsəddə izotonik məhlul (0,9%-li NaCl) və ya Ringer laktat məhlulları daha müvafiq hesab olunurlar. Anemiya və xroniki xəstəliklər zamanı xroniki qanıtırmənin olması eritrositar kütlənin transfuziyasını tələb edə bilər. Kalium, kalsium və digər elektrolitlərin çatışmazlığı korreksiya olunmalıdır. Adətən proksimal fistullardan çoxlu miqdarda bağırsağ möhtəviyyətinin itirilməsi sayəsində meydana çıxan metabolik asidozu aradan qaldırmaq məqsədilə vena daxilinə natrium-bikarbonatın köçürülməsi lazım gələ bilər.

Septik vəziyyətə nəzarət. Dövr edən qanın həcmnin və maye-elektrolit müvazinətinin bərpa edilməsi ilə yanaşı, infeksiya və ya septik vəziyyət olan hallarda onların da aradan qaldırılması vacibdir. İnfeksiyanın klinik əlamətləri olan hallarda əksər bağırsağ mikroorqanizmlərinə təsir edən geniş spektrli antibiotiklərdən istifadə olunmalıdır. Abses boşluğunun adekvat drenləşdirilməsi həyata keçirilməlidir. Mümkün olan hallarda ümumi anesteziya və böyük həcmli cərrahi əməliyyatlardan çəkinmək lazımdır və ya xəstənin vəziyyəti stabilləşənə qədər o, təxirə salınmalıdır. Peritonit və ya intraabdominal absesin olmasını aşkar etmək üçün KT-müayinə və ya USM lazım gələ bilər. Bu iki müayinə metodu prosesin lokalizasiyasını təyin etməklə yanaşı, həm də böyük əməliyyatlara dözmə ehtimalı az olan ağır xəstələrdə onların nəzarəti altında perkutan drenləşdirməni həyata keçirməyə imkan verir.

Nazik bağırsağ fistulu olan xəstələrdə nəzarət oluna bilməyən septik vəziyyətin olması ölümə səbəb olan əsas faktorlardandır. Taxikardiya, yüksək hərarətin olması və leykositoz fistul və ya absesin formalaşmasına qeyri-adekvat nəzarətin olduğunu göstərir.

Fistula lokal nəzarət. Fistula lokal nəzarət müalicənin əsas komponentlərindəndir. Müalicənin reanimasiya tədbirləri mərhələsində peroral qəbulun dayandırılması və total parenteral qidalanma vacibdir. Onikibarmaq bağırsağ və ya acı bağırsağın proksimal hissəsinin fistullarında nazoqastrol və ya nazoenteral zondun fistuldan proksimal tərəfdə yerləşdirilməsi faydalı ola bilər. Enterokutan fistulun ətrafında dərinin kəskin ekskoriyasının qarşısının alınması vacib şərtlərdəndir. Ekskoriyanın qabaqlayıcı tədbirlər mərhələsi erkən başlanmalıdır, belə ki, əgər ekskoriya varsa, drenləşdirmə fonunda onun sağlması çətin olur və uzun müddət tələb edir.

Qidalanma tələbatının təmin edilməsi. Nazik bağırsağ fistulu olan xəstələrin qidalanma tələbatlarının qiymətləndirilməsi və onun təmin edilməsi xəstəliyin nəticəsinin yaxşılaşmasına kömək edir. *Chapman* və əməkdaşları müəyyən etmişlər ki, suboptimal qidalanan xəstələrdə ölüm göstəricisi 55% olduğu halda, optimal qidalanan (gündə 3000 kkal) fistullu xəstələrdə bu göstərici 12% təşkil edir. Xəstələr gündə 100-200 q aminturşu ilə birlikdə 3000-5000 qeyri-protein mənşəli kalori qəbul etməlidirlər. Qidalanma parenteral və ya enteral yollarla həyata keçirilə bilər. Bir çox hallarda total parenteral qidalanmaya xəstəliyin müalicəsinin erkən mərhələsində başlanılır. Total parenteral qidalanma dinamik bağırsağ keçməməzliyi olan müddətdə, eləcə də fistulun yolu tam təyin edilməmişdən əvvəl aparıla bilər. Mədə-bağırsağ fistulu olan xəstələrdə total parenteral qidalanmaya başlayarkən hiperqlikemiya tez-tez rast gəlinir. Təyin edilmiş total parenteral qidalanma rejimində yeni başlayan hiperqlikemiyanın olması bəzi hallarda müalicə həkimini intraabdominal absesin olması barədə düşünməyə vadar etməlidir.

Bağırsaqlara trofik təsirinə görə nazik bağırsağ fistullarının müalicəsində həm oral, həm də zondla enteral qidalanmadan geniş istifadə olunur. Əvvəllər fistuldan böyük həcmdə möhtəviyyatın xaric olması enteral qidalanma üçün nisbi əks-göstəriş hesab olunurdu. Lakin insanlarda və heyvanlar üzərində aparılan tədqiqatlarda hətta bu fistulların ağırlaşmalarının da adekvat enteral qidalanma vasitəsilə müalicə olunduğu güman edilir.

Element tərkibli enteral qidalanma və eləcə də parenteral qidalanmanın üstün və çatışmayan cəhətləri vardır. Belə ki, qidalanmanın tərkibi fərdi xəstələrdən, cərrahın təcrübəsindən asılıdır. Bir çox hallarda mümkün qədər total parenteral qidalanmadan istifadə olunmalıdır. Bundan sonra fistulun lokallaşmasına və infeksiyaya nəzarətə yönəlmiş mərhələlər həyata keçirilməlidir. Adətən abdominal septik vəziyyət aradan qaldırıldıqdan və maye-elektrolit balansını tənzimlədikdən sonra bağırsaqların normal peristaltikası və digər funksiyaları bərpa olunur. Fistulun lokalizasiyası bağırsağa daxil olmanı və qidalanmanı mümkün edən hallarda element tərkibli enteral qidalanmaya başlanılır və total parenteral qidalanma isə dayandırılır. Bu üsulların hər ikisinin kombinasiyasından istifadə etməklə müalicə kursu ərzində xəstənin adekvat qidalanması saxlanıla bilər.

Farmakoloji vasitələr. Xüsusilə proksimal yerləşən fistullarda və mədə şirəsinin sekresiyası çox olan hallarda famotidin və ranitidin kimi H₂-histamin reseptoru antaqonistləri fistuldan xaric olan möhtəviyyatın həcmində azalması faydalı ola bilər. Somatostatinin analoqu olan oktreotidin ayrılıqda total parenteral qidalanmaya nisbətən fistulun daha qısa müddətə bağlanması kömək etməsi müəyyən edilmişdir. Adi doza dəri altına hər 8 saatdan bir 100-250 mq yeritməkdən ibarətdir. Somatostatinin uzunmüddətli təsirə malik analoqu parenteral qidalanma ilə birlikdə istifadə olunduqda 24 saatlıq müalicə ərzində fistuldan xaric olan möhtəviyyatın həcmi 55%-ə qədər azalır. Bu müalicə ilə 6 gündən sonra davamlı bağlanma hallarının 77% olduğu qeyd edilir. Crohn xəstəliyi ilə əlaqəsi olan davamlı fistulların siklosporinlə qısa müddət ərzində müvəffəqiyyətlə müalicə olunduğu qeyd olunur.

Cərrahi müdaxilə. İnfeksiyaya nəzarət edilən hallarda, qidalanma adekvat olduqda və distal obstruksiya olmadıqda əksər enterokutan fistullar spontan olaraq bağlanır. Nazik bağırsağın sağalmayan fistullarının müalicəsində cərrahi korreksiya son üsul hesab olunur. Belə əməliyyatlar yalnız xəstənin vəziyyəti stabilləşdikdən, müsbət azot balansını əldə edildikdən və plazmada albuminin səviyyəsi normal göstəricilərə yaxınlaşdıqdan sonra icra edilməlidir.

Adətən buna ən azı bir neçə həftədən sonra nail olunur. Əməliyyata göstərişlər, əməliyyatın icra tarixi və korreksiya üsulu fistulun növündən və fərdi xüsusiyyətlərdən asılıdır.

Enterokutan fistullar. Nazik bağırsağın xarici fistulları və ya enterokutan fistullar nazik bağırsağ fistullarının ən çox rast gəlinən növüdür. Qalça bağırsağ isə enterokutan fistulların ən çox başlanğıc götürdüyü yerdir. Enterokutan fistulların spontan bağlanması mane olan amillərə yad cisimlərin olması, şüalanmış bağırsağ, iltihab (Crohn xəstəliyində), fistul yolunun epitelizasiyası (xüsusilə uzunluğu 2 sm-dən qısa olan fistullar), şişin olması, distal tərəfdə bağırsağın obstruksiyası, steroidlərin farmakoloji dozası aiddir. Enterokutan fistulların cərrahi müalicəsinə əsas göstəriş, aparılan müalicələrə baxmayaraq fistuldan çoxlu miqdarda ifrazatın xaric olmasıdır. Aparılan cərrahi müalicə fərdi xarakter daşmalıdır. Fistulun birbaşa tikilərək bağlanması tikişlərin açılması və residiv hallarının yüksək olması ilə müşayiət olunur. Bir çox hallarda üstünlük verilən əməliyyat prosesə cəlb olunmuş bağırsağ seqmentinin rezeksiyası və birincili uc-uca anastomozun qoyulmasıdır. Lakin irinli-iltihabi proseslər olan hallarda birincili anastomozun qoyulması məqsədəuyğun sayılmır. Belə hallarda bağırsağın proksimal və distal uclarının xaricə çıxarılması icra edilməlidir. Bu zaman nəcis qəbul edən vasitənin qoyulması və sonradan həmin sahənin adekvat müalicə olunması üçün proksimal uc standart Brooke ileostoması şəklində konstruksiya olunmalıdır.

Fistul çanaq boşluğu dərinliyində aparılan əməliyyatların ağırlaşması şəklində meydana çıxan hallarda rezeksiyanın icra edilməsi mümkün olmadıqda yan keçməni təmin etməklə (enteroenteroanastomoz) müalicəyə mərhələli yanaşma məsləhətdir. Fistuldan proksimal və distal tərəfdə sadə yan-yanı anastomozun qoyulması ayrılıqda qeyri-adekvatdır. Həmçinin anastomozun qoyulması ilə yanaşı cəlb olunan seqmentin birtərəfli (proksimal və ya distal) bağlanması da qənaətbəxş hesab olunmur. Fistulun effektiv defunksiyalaşdırılması məqsədilə yan-yanı anastomozla yanaşı cəlb olunmuş bağırsağın həm proksimal, həm də distal hissələrinin bağlanması lazımdır. Mərhələli əməliyyat zamanı isə fistul olan seqment ya yerində saxlanılır, yaxud da onun ucları selikli qısa fistulları şəklində bayıra çıxarılır; bağırsağın ardıcılığını təmin etmək məqsədilə gətirici və aparıcı bağırsağ ilgəkləri arasında anastomoz yaradılır. Əgər aparıcı ilgəyi mobilizə etmək mümkün deyilsə, onda qalça bağırsağın distal fistulundan proksimal tərəfdə bağırsağ kəsilmə və onunla köndələn çənbər bağırsağ arasında anastomoz yaradıla bilər. Fistullu seqment isə bağlanaraq yenidən çanaq boşluğuna qaytarıla və ya selikli fistul şəklində xaricə çıxarıla bilər. Lakin bu tam bağlanma qədər qənaətbəxş deyildir və ileosekal qapaq çatmamazlığı olan hallarda o, kifayət qədər işləyən fistula çevrilir. Mərhələli əməliyyat sonralar fistullu seqment xaric edildikdən sonra başa çatır ki, buna heç də həmişə nail olunmur.

Enteroenteral fistul. Son illər bəzi müalicə mərkəzləri enteroenteral fistulun müalicəsində cərrahi müdaxiləyə ehtiyac olmadığını qeyd edirlər. Crohn xəstəliyi olan xəstələrdə uzun müddətli parenteral qidalanma, bağırsağın yüklənməsinin aradan qaldırılması, siklosporin və ya infliksimab kimi farmakoloji vasitələrdən istifadə etməklə müəyyən növ fistulların müalicəsində müvəffəqiyyətlər əldə edildiyi haqqında fikirlər söylənməkdədir. Lakin buna baxmayaraq xəstəliyin davamlılığı, dərman maddələrinə dözülməzlik, eləcə də onların yanaşı təsirləri olan hallarda cərrahi müdaxilə lazım gəlir.

Cərrahi müdaxilə qaçılmaz olan hallarda seçim əməliyyat zədələnmiş bağırsağın fistul da daxil olmaqla en-blok xaric edilməsindən ibarətdir. İltihab və ya abses olan hallarda birincili rezeksiya məsləhət görülmür. Belə hallarda proksimal istiqamətləndirmə (yankeçmə əməliyyatı, enteroenteroanastomoz) və ya onunla əlaqəli olan absesin drenləşdirilməsi məqsədəuyğundur. İltihabi infiltratın sorulması məqsədilə zədələnmiş bağırsağın və fistulun rezeksiyası mümkün olan hallarda 6 həftəyə qədər təxirə salınmalıdır. Bu müddət ərzində qidalanma tələbatının ödənilməsi vacib şərtlərdəndir. Birincili və ya mərhələli əməliyyatın bir hissəsi kimi aparılan istənilən rezeksiya bağırsağın maksimal uzunluğunu saxlamaq məqsədilə yalnız zədələnmiş bağırsağı əhatə etməlidir. Belə ki, genişləndirilmiş rezeksiyanın xəstəliyin növbəti ağırlaşmalarının qarşısını almadığı və malabsorbsiya riskini artırdığı qeyd edilir. Bu xüsusilə Crohn xəstəliyinə aiddir.

Enterovezikal fistul. Enterovezikal fistulların yarından çoxunun Crohn xəstəliyinin ağırlaşması kimi meydana çıxdığı müəyyən edilmişdir. Nazik bağırsağın şüa zədələnməsi zamanı da buna rast gəlinir. Lokal enteriti olan xəstələrin 2-4%-də xəstəliyin gecikmiş ağırlaşması kimi enterovezikal fistulun əmələ gəlməsi gözlənilir. Belə fistullar uzun, dar və qıvrım olurlar. Fistul əksər hallarda sağ qalça çuxurunda qalça bağırsaqdan aşağı istiqamətdə gedir. Enterovezikal fistulu olan xəstələrin 80%-dən çoxunda fekaluriya və ya pnevmaturiya kimi sidik simptomları olur. Sidik kisəsinin qıcıqlanması və bunun ardınca dizuriya əlamətlərinə çox rast gəlinir. Az sayda xəstələrdə sidiyin bağırsağ infeksiyaları ilə çirklənməsi nəticəsində fulminant septiki vəziyyət yaranır. Sidik yollarının cəlb olunduğu daxili fistulun olması peroral indiqokarminin qəbulu vasitəsilə təsdiqlənə bilər. Diaqnozun təsdiq edilməsində sistoskopiya mühüm rol oynayır.

Obstruksiya, iltihabi infiltrat və abses olmayan hallarda üstünlük verilən cərrahi əməliyyat prosesə cəlb olunmuş bağırsağ seqmentinin və sidik kisəsinin cəlb olunan hissəsinin rezeksiyasıdır. Sidik yollarının davam edən infeksiyalaşmasının qarşısını almaq üçün fistulun xaric edilməsi xüsusilə vacibdir. Bağırsağın ardıcılığını bərpa etmək üçün birincili anastomoz qoyulur və sidik kisəsinin divarı tikilir. Digər fistullarda olduğu kimi, bağırsağın iltihabi infiltratlaşmış olması rezeksiyanı təhlükəli risk qarşısında qoyur. Belə hallarda bağırsağın kəsilməsi və onların proksimal və distal uclarının qarın divarından xaricə istiqamətləndirilməsi (stomanın yaradılması) məsləhət görülür.

Nefroenteral fistul. Nefroenteral fistul inkişaf edən hallarda adətən böyrəyin funksiyası pozulmuş olur, yaxud da o, ümumiyyətlə fəaliyyət göstərmir. Fistula cəlb olunmuş nazik bağırsağ isə geniş sahədə iltihabi dəyişikliyə məruz qalmış olur. Buna görə də, əksər hallarda bağırsağın rezeksiyası ilə birlikdə nefrektomiya seçim əməliyyat sayılır. Xəstəliyin kəskinlik dərəcəsiindən asılı olaraq bağırsağın birincili anastomozu qoyula bilər.

Enterovaginal fistul. Enterovaginal fistulun müalicəsi enterokutan fistulun müalicəsinə oxşardır. Uşaqlıq yolundan yeridilməklə lokal direnləşdirmə septik vəziyyətə adekvat nəzarət olunmasına, eləcə də fistuldan xaric olan möhtəviyyətin həcmi müəyyənləşdirməyə imkan verir. Əgər septik vəziyyət aradan qaldırılırsa, fistuldan xaric olan möhtəviyyətin həcmi azdırsa və qidalanma tələbatı adekvat ödənilərsə, enterovaginal fistulun spontan bağlanması mümkündür.

Fistul ilə birlikdə uşaqlıq yolunu əhatə edən toxuma (manjet) və cəlb olunmuş bağırsağ ilgəyinin rezeksiyası üstünlük verilən cərrahi müdaxilə sayılır. Ətraf iltihabi proses imkan verən hallarda birincili bağırsağ anastomozu qoyula bilər. Əməliyyadansonrakı dövrdə çanaq boşluğunun xaricə drenləşməsini təmin etmək məqsədilə uşaqlıq yolundakı defekt açıq saxlanıla bilər.

Ədəbiyyat

1. Bland KI, Sarr MG, Büchler MW, Csendes A, Garden OJ, Wong J. Surgery of the small bowel. Handbooks in general surgery. London: Springer-Verlag, 2011.
2. Charles J. Yeo. Shackelford's Surgery of the Alimentary Tract, 2 Volume Set, 8th Edition. Elsevier, 2019
3. Courtney Townsend R. Daniel. Sabiston Textbook of Surgery. 20th Edition. The Biological Basis of Modern Surgical Practice; Elsevier, 2016.
4. Gionchetti P, Dignass A, Danese S et al. European Evidence-based Consensus on the Diagnosis and Management of Crohn's Disease 3rd ed. 2016: Part 2: Surgical Management and Special Situations. ECCO Guideline/Consensus Paper. Oxford: Oxford University Press, 2016.
5. Keighley MRB, Williams NS. Surgery of the anus rectum and colon. 3rd edn. Philadelphia: Elsevier Saunders, 2008.

FƏSİL VI. SOXULCANVARI ÇIXINTININ CƏRRAHİ XƏSTƏLİKLƏRİ

Soxulcanvari çıxıntının anatomiyası

Soxulcanvari çıxıntının histoloji quruluşu

Soxulcanvari çıxıntının fiziologiyası

Kəskin appendisit

Soxulcanvari çıxıntının kəskin appendisiti xatırladan nadir cərrahi xəstəlikləri

 Fibroblastik appendisit

 Miksoqlobulyoz

Soxulcanvari çıxıntının şişləri

 Sistik şişlər və peritoneal psevdomiksoma

 Soxulcanabənzər çıxıntının maye ilə dolu mukoselesi

 Soxulcanabənzər çıxıntının adenokarsinoması

 Soxulcanabənzər çıxıntının karsinoid şişləri

SOXULCANVARI ÇIXINTININ ANATOMİYASI, HİSTOLOJİ QURULUŞU VƏ FİZİOLOGİYASI HAQQINDA QISA MƏLUMAT

Soxulcanvari çıxıntının anatomiyası

Soxulcanvari çıxıntı (*appendix vermiformis*) əksər hallarda kor bağırsağın arxa medial divarından çıxır. Onun əsası ilə nazik bağırsağın kor bağırsağa keçdiyi yer arasındakı məsafə 0,6-5 sm arasında dəyişir. Çox nadir hallarda çıxıntı kor bağırsağın zirvəsindən başlanğıc götürür. Onun uzunluğu sabit olmayıb 4 sm-dən 12 sm-ə qədər dəyişir və əksər hallarda 8-12 sm uzunluğunda olur. Appendiksin diametri isə 0,4-1,2 sm-ə çatır və orta hesabla 0,7 sm təşkil edir.

Appendiks arxa tərəfdə sağ qalça-bel əzələsi və bel sinir kələfi ilə təmasda olur. Ön tərəfdə qarın divarı, böyük piylik və ya qalça bağırsağın ilgəkləri ilə təmasdadır. Canlı insanlarda kor bağırsağın mövqeyi tənəffüsdən, qarın əzələlərinin gərginləşməsindən və bağırsaqların genişlənmə vəziyyətindən asılı olaraq dəyişkəndir. Əksər hallarda *linia biiliaca*-nın orta və sağ 1/3 hissələri arasındakı sahəyə (Lans nöqtəsinə) və ya göbəyi sağ qalça sümüyünün yuxarı ön tını ilə birləşdirən xəttin bayır və orta 1/3 hissələrinin sərhədinə (MacBurney nöqtəsi) proyeksiya olunur. Az hallarda isə soxulcanvari çıxıntının əsası qarın ön divarının digər hissələrinə proyeksiya olunur. Bu proyeksiyon nöqtələrə sağ qabırğaaltı, qasıq bağı səviyyəsi və s. aiddir. Soxulcanvari çıxıntının vəziyyətinin belə dəyişkən olması onun iltihabı zamanı diaqnostik səhvlərin meydana çıxmasınən əsas səbəblərindəndir.

Ayaqüstə olarkən kor bağırsağ və appendiks əsasən çanaq girəcəyi səviyyəsində sallanmış vəziyyətdə olur. Bu zaman ön və içəri tərəfdən nazik bağırsağ ilgəkləri ilə, bəzən isə piyliklə, arxa tərəfdən isə böyük bel əzələsi, sidik axarı və qalça damarları ilə əhatə olunur. Appendiks kor bağırsağın zirvəsindən (nisbi fiksə olunma nöqtəsindən) istənilən tərəfə istiqamətlənə və onun ucu dalaq istisna olmaqla qarın boşluğunun istənilən orqanı ilə təmas edə bilər.

Wakeley 1933-cü ildə appendiksin 5 tipik lokalizasiyasını qeyd etmişdir. Rastgəlmə tezliyinə görə onlar aşağıdakı ardıcılıqda düzülür: 1) retrosekal-retrokolik—sərbəst və ya fiksə olunmuş (retroperitoneal) formalar; 2) çanaq və ya enən forma; 3) aşağı və sağa tərəf istiqamətlənən—subsekal forma; 4) yuxarı və sola gedərək qalça bağırsağın önünə keçən ileosekal forma; 5) qalça bağırsağın arxasında yerləşən ileosekal forma.

Soxulcanvari çıxıntının retroperitoneal forması onun xaric edilməsini çətinləşdirir, belə ki, o yaranın dərinliyində kor bağırsağın arxasında, bəzən isə qalxan çənbər bağırsağın arxasında yerləşir; çıxıntının belə vəziyyətində iltihabi proses retroperitoneal piy toxumasına və retroperitoneal orqanlara yayıla, həmçinin diafraqmaaltı və paranefral abseslərin formalaşması ilə nəticələnə bilər.

Soxulcanvari çıxıntı hər tərəfdən periton səfhəsi ilə örtülmüşdür. Onun özünə məxsus müsariqəsi *mesenteriolum appendicis vermiformis* vardır ki, bu da əksər hallarda üçbucaq formasında iki periton səfhəsindən ibarət olur. Müsariqənin bir tərəfi soxulcanvari çıxıntıya, digər tərəfi isə kor bağırsağa və nazik bağırsağın terminal hissəsinə birləşir. Müsariqənin sərbəst kənarı ilə əsas qan və limfa damarları, eləcə də sinir kələfi keçir. Müsariqə uzun və ya qısa ola bilər, əsasında onun eni 3-4 sm-ə çatır. Bəzən müsariqə büzüşərək çıxıntının formasının dəyişməsinə gətirib çıxarır. Müsariqə səfhələri arasında toplanan piy toxumasının da miqdarı dəyişkən olur. Bəzi hallarda o zəif təzahür edir və damarlar aydın seçilir, digər hallarda isə piy toxumasının hesabına müsariqənin qalınlığı 1-1,5 sm-ə qədər artmış olur.

Appendiksin qan təchizati. Appendikulyar arteriya qalça-çənbər bağırsağ arteriyasından, qalça şaxəsindən və ya kor bağırsağ arteriyasından başlanğıc götürə bilər. Əsas appendikulyar arteriya ilə yanaşı appendiksin əsası ön və ya arxa kor bağırsağ arteriyalarının kiçik şaxələri ilə də təchiz oluna bilər.

Soxulcanvari çıxıntının arteriyası kimi onun eyni adlı *venası* da appendiks müsariqəsinin səfhələri arasında yerləşir. Appendikulyar vena kor bağırsağ venası ilə birləşərək qalça-çənbər bağırsağ venasını əmələ gətirir ki, bu da sağ çənbər bağırsağ venasının şaxələrindən biridir.

Limfa axını. İleosekal nahiyədən limfa axını appendikulyar, qalça-çənbər bağırsağ və yuxarı müsariqə arteriyası boyunca yerləşən limfa düyünlər zənciri vasitəsilə həyata keçdiyi güman edilir. Limfa buradan keçərək qarın limfa düyünlərinə, sonra isə *cisterna chyli*-yə açılır.

Yadda saxlamaq lazımdır ki, appendiksin divarındakı limfa düyünləri orqanın limfa drenaj sistemi ilə birləşməmişdir. Ona görə də bu düyünlərdə əmələ gələn limfositlər appendiksin mənfəzinə keçir.

Innervasiyası. Soxulcanvari çıxıntının simpatik innervasiyası öz başlanğıcını yuxarı müsariqə sinir qanqlionundan və günəş kələfindən götürür. Parasimpatik innervasiya isə azan sinirlər vasitəsilə həyata keçir.

Soxulcanvari çıxıntının histoloji quruluşu

Soxulcanvari çıxıntının divarının quruluşu çənbər bağırsağ divarının quruluşuna oxşardır. O, xaricdən daxilə doğru aşağıdakı qatlardan təşkil olunmuşdur:

- *seroz qişa*
- boylama və sirkulyar əzələ liflərindən təşkil olunmuş *əzələ qatı*. Appendiksin əsasında boylama əzələ lifləri birləşərək qalınlaşma əmələ gətirir ki, bunun da bütün kor bağırsağ zolaqları (*taenia*) ilə əlaqəsi vardır.
- çoxlu limfoid adacıqlara malik olan *selikaltı qat*.
- *selikli qişa*

Soxulcanvari çıxıntının fiziologiyası

İnsanlarda soxulcanvari çıxıntının fizioloji təsiri tam məlum deyildir. Çoxlu sayda limfa fəllikullarına malik olduğuna görə appendiksin immun funksiya icra etdiyi güman olunur. Lakin bu heç də o demək deyildir ki, diaqnostik laparotomiya zamanı normal appendiks çıxarılmalıdır. Bunun səbəbi çox sadədir: gələcəkdə qanqrena, perforasiya, məhdud və yayılmış peritonit kimi ağırlaşmalarla və ya onlarsız təsadüf edən kəskin appendisit inkişafı mümkündür.

KƏSKİN APPENDİSİT

Tarixi məlumatlar

Appendiks haqqında ilk qeydlərin tarixi XVI əsrə təsadüf edir. Təxminən 1500-cü ildə *Leonardo da Vinchi*-nin anatomiyaya dair qeydlərində buna rast gəlinməsinə baxmayaraq, 1524-cü ildə *Karpi* və 1543-cü ildə *Vesalius* tərəfindən qeyd edilənə qədər appendiks formal olaraq demək olar ki, təsvir edilməmişdir.

İlk appendektomiya əməliyyatı 1736-cı ildə *Amyand* tərəfindən icra edilmişdir. Belə ki, o, qasıq yırtığı daxilində enterokutan fistulu olan oğlanı əməliyyat edərkən yırtıq möhtəviyyətinin deşilərək nəcis fistulu formalaşdırmış appendiksdən ibarət olduğunu müəyyən etmişdir. Onun orijinal qeydlərinin nəticəsi kimi, daxilində appendiks olan qasıq yırtığı bu günə kimi *Amyand yırtığı* adını daşıyır. Təxminən 150 il keçdikdən sonra, 1880-ci ildə *Lawson Tait* Londonda qanqrenoz appendisitə görə ilk müvəffəqiyyətli transabdominal appendektomiya əməliyyatını icra etmişdir. 1886-cı ildə Harvard Tibb Məktəbinin əməkdaşı *Reginald Fitz* ilk dəfə olaraq iltihablaşmış appendiksin klinik əlamətlərini qeyd etmiş və «appendisit» terminini təklif etmişdir. Son 130 il ərzində kəskin appendisit diaqnostikası və müalicəsi sahəsində xeyli nailiyyətlər əldə edilmişdir. Lakin buna baxmayaraq kəskin appendisit bu günə qədər də bəzən cərrahlara baş ağrısı törədən xəstəlik olaraq qalmaqdadır.

Epidemiologiyası

Kəskin appendisit təcili abdominal cərrahiyyənin ən çox rast gəlinən patolojiyalarından olub, bütün cərrahi əməliyyatların təxminən 1%-ni təşkil edir. Yenidoğulmuşlarda az rast gəlinməsinə baxmayaraq, appendisit rastgəlmə tezliyi bütün uşaqlıq dövründə artmaqda davam edir və 10-30 yaşlar arasında maksimal həddə çatır. Otuz yaşdan sonra kəskin appendisit rastgəlmə tezliyi azalmağa başlayır, lakin ona istənilən yaşda rast gəlinə bilər. Yeni yetmələr və gənclər arasında kişi/qadın nisbəti təxminən 3:2-dir. 25 yaşdan sonra bu nisbət tədricən azalır və cinsi nisbət təxminən 35 yaşda bərabərləşir.

Etiopatogenezi

Kəskin appendisit etiologiyası tam məlum deyildir. Appendisit patogenezinə ən çox qəbul edilən nəzəriyyə *appendiksin mənfəzinin obstruksiyası* və bunun ardınca infeksiyalaşma nəticəsində appendisit inkişaf etməsidir. Appendiksin mənfəzi selikaltı limfa follikullarının hiperplaziyası, nəcis daşları, qida qalıqları, striktura, şiş və ya digər patoloji vəziyyətlər hesabına obstruksiya olunur. Çıxıntının mənfəzi obstruksiya olunduqda appendisitə gətirib çıxaran proseslər ardıcılığı çox güman ki, aşağıdakı kimidir: appendiksin mənfəzində selik toplanmağa başlayır və orqan daxilində təzyiq yüksəlir. Virulent bakteriyalar mənfəzdə toplanmış seliyi irinə çevrir. Davam edən sekresiya və seroz qişanın nisbi qeyri-elasticliyi appendiksin mənfəzində təzyiqin daha da yüksəlməsinə səbəb olur. Təzyiqin artması divardan limfa axınının pozulması ilə nəticələnir ki, bu da appendiksin ödemləşməsinə, bakteriyaların diapedezinə və selikli qişada xoraların meydana çıxmasına gətirib çıxarır. Bu mərhələdə xəstəlik hələ appendiks səviyyəsində lokallaşmış olur. Buna görə də, xəstənin hiss etdiyi ağrı visseral xarakter daşıyır və epiqastral və ya göbəkətrafi sahədə lokalizə olunur. Bu ağrı adətən anoreksiya, ürəkbulanma və bəzi hallarda isə qusma ilə müşayiət olunur. Mənfəzə davam edən sekresiya və divarda ödem artması mənfəz daxilində və divarda təzyiqin daha da artmasına səbəb olur. Bu isə divardakı venaların sıxılmasına və appendiksin işemiyasına gətirib çıxarır. Bakteriyalar appendiksin divarından keçir və kəskin irinli appendisit inkişaf edir. Seroz qişası iltihablaşmış appendiks parietal peritonla təmasda olan vaxtdan somatik ağrılar meydana çıxır və ağrının sağ qalça çuxuruna klassik yerdəyişməsi baş verir. Bu patoloji proses davam etdiyindən, appendiksin divarında vena və arteriyaların trombozu baş verir ki, bu da qanqrenoz appendisitlə nəticələnir. Bu mərhələdə kiçik nekroz ocaqları əmələ gəlir ki, onlar da bakteriyaların keçməsinə və qarın boşluğunun çirklənməsinə səbəb olur. Kəskin appendisit proqressivləşməsində son mərhələ qanqrenoz

dəyişikliyə məruz qalmış sahələrdə perforasiyanın baş verməsi və toplanmış irinin qarın boşluğuna tökülməsidir.

Təsnifatı

Kəskin appendisitın aşağıdakı formaları ayırd edilir:

1. Appendikulyar sancı
2. Sadə (səthi, kataral) appendisit
3. Destruktiv appendisit
 - a. Fleqmonoz appendisit
 - b. Qanqrenoz appendisit
 - c. Perforativ appendisit
4. Ağırlaşmış appendisit
 - a. Appendikulyar infiltrat
 - b. Appendikulyar abses
 - c. Yayılmış irinli peritonit
 - d. Kəskin appendisitın digər ağırlaşmaları: pileflebit, sepsis və s.

Patoloji anatomiyası

Soxulcanvari çıxıntının iltihabı zamanı müşahidə olunan morfoloji dəyişikliklər fərqli olub iltihabi prosesin mərhələsindən asılıdır. Appendiksın iltihabının başlanğıc forması *kəskin kataral appendisitdir*. Bu zaman soxulcanvari çıxıntı makroskopik olaraq bir qədər qalınlaşmış görünür, seroz qişa tutqun olub, onun altında qanla dolmuş çoxsaylı kiçik damarlar gözə çarpır ki, bu da appendiksə hiperemiyalaşmış görünüş verir. Köndələn kəsikdə selikli qişa ödemlənmiş, bozuntul-qırmızı rəngdədir, selikaltı qatda tək-tək qansızma ləkələrinə rast gəlinir. Appendiksın mənfəzində bəzi hallarda qatılalmış maye olur. Mikroskopik olaraq selikli qişada fibrin və leykositlərlə örtülmüş kiçik defektlər müəyyən edilir. Selikaltı qatda zəif leykositə infiltrasiya müəyyən edilir. Əzələ qatı dəyişilməmiş və ya zəif dəyişilmiş olur. Seroz qişada və appendiksın müsariqəsində çoxsaylı genişlənməmiş damarlar aşkar edilir. Bəzi hallarda qarın boşluğunda steril reaktiv maye toplanması müşahidə olunur.

İltihabi prosesin növbəti mərhələsi *kəskin fleqmonoz appendisitdir*. Soxulcanabənzər çıxıntı makroskopik olaraq əhəmiyyətli dərəcədə qalınlaşmış olur. Onun seroz qişası və müsariqəsi ödemlənmiş, kəskin hiperemiyalaşmış görünür. Appendiks az və ya çox dərəcədə fibrin ərpləri ilə örtülür. Proses periton təbəqəsinə keçdiyindən kor bağırsağ kümbəzində, parietal peritonda və qonşu bağırsağ ilgəklərində də fibrin ərplər müşahidə oluna bilər.

Qarın boşluğunda demək olar ki, həmişə maye toplanmış olur ki, bu da çoxlu sayda leykositlərin olması hesabına bulanıq olur. Maye infeksiyalaşmış da ola bilər. Soxulcanvari çıxıntının mənfəzində, bir qayda olaraq, boz və ya yaşıl rəngdə irin toplanır. Appendiksın selikli qişası ödemlənmişdir, asan zədələnir; bəzi hallarda çoxlu sayda eroziya və kiçik xoralar görünür. Mikroskopik olaraq, appendiks divarının bütün qatlarında massiv leykositə infiltrasiya, selikli qişanın örtük epitelinin qopması müəyyən edilir. Müsariqədə kəskin nəzərə çarpan hiperemiya ilə yanaşı leykositə infiltrasiya aşkar olunur.

Fleqmonoz iltihabın formalarından biri *appendiksın empiemasıdır*. Bu vəziyyət appendiksın mənfəzinin nəcis daşları və ya striktura ilə tutulması nəticəsində mənfəzdə irinin toplanması hesabına əmələ gəlir. Appendisitın bu formasının morfoloji xüsusiyyəti ondan ibarətdir ki, proses nadir hallarda seroz qişaya keçir. Empiema zamanı soxulcanvari çıxıntı kolba şəklində genişlənir və gərgin olur, aydın flüktuasiya müəyyən edilir. Bununla yanaşı, çıxıntının seroz qişası kataral appendisitdəki kimi görünür; o, tutqun, hiperemiyalaşmış olsa da, fibrin ərpləri ilə örtülmür. Qarın boşluğunda steril seroz maye toplanması müşahidə oluna bilər. Soxulcanvari çıxıntını açarkən çoxlu miqdarda pis qoxulu irinli ifrazat xaric olur. Mikroskopik olaraq selikli qişada və selikaltı qatda əhəmiyyətli leykositə infiltrasiya müəyyən edilir və periferiyaya doğru getdikcə onun intensivliyi azalır.

İltihabın fleqmonoz mərhələsinin ardınca *qanqrenoz appendisit* meydana çıxır və soxulcanvari çıxıntıda nekrotik dəyişikliklərlə xarakterizə olunur. Bu zaman çıxıntının total nekrozuna nadir hallarda rast gəlinir. Əksər hallarda nekroz zonası çıxıntının kiçik sahəsini əhatə edir. Çıxıntının mənfəzində olan nəcis daşları və yad cisimlər divarın nekrozuna səbəb olur. Makroskopik olaraq nekrozlaşmış sahə yaşılımtıl rəngdə olur, yumşaqdır və asanlıqla cırılır. Çıxıntının yerdə qalan hissəsi isə kəskin appendisit fleqmonoz formasında olduğu kimi görünür. İltihablaşmış appendiksi əhatə edən orqan və toxumaların üzərində fibrin ərpləri görünür. Əksər hallarda qarın boşluğunda nəcis qoxulu irinli maye olur. Mikroskopik olaraq divarın destruktiv sahələrində onun qatlarını diferensasiya etmək mümkün olmur və nekrotik toxumalar müəyyən edilir. Yerdə qalan sahələrdə isə fleqmonoz appendisite xas mənzərə aşkar edilir. Bəzi hallarda qanqrenoz appendisit bu ardıcıl mərhələləri keçmədən birincili olaraq meydana çıxa bilər. Bu əsasən qoca yaşlılarda çıxıntının damarlarının trombozlaşması nəticəsində meydana çıxır və bəzi hallarda spontan amputasiya ilə nəticələnir.

Əgər qanqrenoz appendisit müalicə olunmazsa, onda perforasiya baş verir və proses *perforativ appendisit* mərhələsinə keçir. Bu zaman appendiks möhtəviyyəti qarın boşluğuna tökülür. Bunun nəticəsində irinli peritonit inkişaf edir ki, bu da sonradan məhdudlaşa (absesin əmələ gəlməsi) və ya yayılaraq yayılmış irinli peritonite keçə bilər. Makroskopik olaraq soxulcanvari çıxıntı perforasiya zamanı qanqrenoz formadan bir o qədər fərqlənir. Nekroz sahələri yenə də yaşılımtıl rəngdə olur və onlardan bəzilərdə perforativ dəlik görünür. Bu dəliklərdən pis (ixoroz) qoxulu irin xaric olur. Ətraf periton örtüyü massiv fibrin ərplərlə örtülür. Qarın boşluğunda çoxlu miqdarda irinli möhtəviyyət, bəzən isə soxulcanvari çıxıntıdan düşən nəcis daşı olur.

Kəskin appendisit kataral mərhələsi əksər hallarda 6-12 saat davam edir. Fleqmonoz appendisit adətən 12 saatdan sonra başlayır, qanqrenoz appendisit isə 24-48 saatdan sonra meydana çıxır. Proqressivləşən appendisit zamanı appendiksin perforasiyası 48 saatdan sonra baş verir. Yuxarıda qeyd olunan müddətlər proqressivləşən əksər kəskin appendisitlər üçün xarakterik olsa da mütləq deyildir.

Simptomları

Kəskin appendisit simptomları onun formasından, mərhələsindən, appendiksin lokalizasiyasından asılı olaraq fərqli ola bilər, lakin əsas simptomlara demək olar ki, həmişə rast gəlinir.

Kəskin kataral appendisit. Xəstəlik adətən epigastral və ya göbəkətrafi nahiyədə lokalizə olunan və aydın olmayan diskomfort şəklində ağrılarla başlayır, təxminən 4-12 saatdan sonra anoreksiya və ürəkbulanma ilə müşayiət olunur. Ağrılar adətən kəskin olmur və mədə ağrılarını xatırladır. Qusma isə sonradan meydana çıxır. Əgər ürəkbulanma və qusma ağrıdan əvvəl meydana çıxırsa, onda çox güman ki, qarındakı ağrıların səbəbi digər patologiyalardır (məs., gastroenterit). Ağrıların intensivliyi tədricən artır və müəyyən müddət, adətən 8 saat ərzində sağ qalça çuxuru nahiyəsinə doğru yerini dəyişir (*Kocher simptomu*). Ağrıların yerdəyişməsi soxulcanvari çıxıntının visseral innervasiyasının müsariqə kökünün sinir düyünləri və günəş kələri ilə sıx əlaqədə olması ilə əlaqədardır. Bundan sonra ağrılar daha yaxşı lokallaşır, küt və sancışəkilli ağrı kəskin və daimi ağrılarla əvəz olunur. Bu isə soxulcanvari çıxıntıda gedən iltihabi prosesin somatik innervasiyaya malik peritonla təmas etməsi və onun iltihabi prosesə cəlb olunması nəticəsində baş verir.

Ağrıların belə yerdəyişməsi diaqnostik baxımdan mühüm əhəmiyyət kəsb edir və kəskin appendisitli xəstələrin təxminən 80%-də rast gəlinir. Soxulcanvari çıxıntının müxtəlif mövqələrdə yerləşməsi ağrının lokalizasiyasına öz təsirini göstərir. Belə ki, çıxıntının müxtəlif mövqələrində ağrının lokalizasiyası da fərqlənir.

- *Retrosekal appendiks*—ağrılar sağ aşağı kvadrantda, sağ yan kanal, yaxud da bel nahiyəsində lokalizə olunur və sidik axarını qıcıqlandırır;

- *Kiçik çanaqda lokalizə olunan appendiks*—sidik simptomları ilə təzahür edən çanaq ağrıları; bu zaman kiçik çanağın iltihabi xəstəlikləri istisna olunmalıdır;
- *Qaraciyəraltı yerləşən appendiks*—kor bağırsağın malrotasiyası və ya onun yuxarı istiqamətdə yerdəyişməsi nəticəsində olur və öd kisəsi simptomları ilə təzahür edir;
- *Yuxarı və ya aşağı orta xətdə yerləşən appendiks*—epiqastral və ya hipoqastral ağrılarla təzahür edir;
- *Situs inversus*—ağrılar sol qalça nahiyəsində meydana çıxır.

Qeyd edildiyi kimi, xəstəliyin ilk saatlarında qusma meydana çıxa bilər ki, bu da adətən reflektor xarakter daşıyır. Buna xəstələrin 30-40%-də rast gəlinir və yalnız nadir hallarda güclü və çoxsaylı ola bilər. Ürəkbulanmaya isə daha çox rast gəlinir. Bir qayda olaraq xəstəlik başlayan ilk gün defekasiyanın olmaması qeyd edilir. Lakin retrosekal və ya çanaq yerləşmələrində bir neçə dəfə duru nəcis ifrazı ola bilər ki, bu da iltihablaşmış çıxıntının yoğun bağırsaqla sıx təmasda olması ilə əlaqədardır.

Qeyd olunduğu kimi, bəzi hallarda sidik ifrazının pozulması (dizurik əlamətlər) müşahidə olunur. Bu adətən soxulcanvari çıxıntının qeyri-adi lokalizasiyası ilə əlaqədar olub, çıxıntının sidik axarı, sidik kisəsi və ya böyrəklə təmasda olması nəticəsində meydana çıxır.

Obyektiv müayinə zamanı xəstəliyin ilk saatlarında xəstənin ümumi vəziyyətinin az dəyişməsi müəyyən edilir. Dəri örtüyü adi rəngdə olur, nəbz bir qədər tezləşir. Dilin nəm və ərplə örtülü olması diqqəti cəlb edir.

Qarın gözdən keçirilərkən adətən elə bir dəyişiklik aşkar olunmur və tənəffüsdə iştirak edir. Ağrının lokalizasiyasını dəqiqləşdirmək üçün qarının sağ və sol qalça nahiyələrində simmetrik nöqtələrin ehtiyatla perkussiyası lazım gəlir. Bu zaman xəstələrin əksəriyyətində sağ qalça nahiyəsində hiperesteziya zonasının olması müəyyən edilir (*müsbət Razdolski simptomu*). Dərin palpasiya zamanı məhz bu nahiyədə aydın, bəzən hətta güclü ağrını təyin etmək mümkün olur. Sağ qalça nahiyəsindəki bu palpator ağrı hətta xəstəliyin ilk saatlarında—epiqastral və ya diffuz ağrılar sağ aşağı kvadranta yerdəyişmə etməzdən əvvəl də təyin edilir. Soxulcanvari çıxıntının kataral iltihab mərhələsində peritonun qıcıqlanma simptomları aşkar edilmir, belə ki, appendiksdəki iltihabi proses hələ selikli qişə və selikaltı qat səviyyəsində məhdudlanmış olur. Lakin buna baxmayaraq bu dövrdə bəzi simptomları təyin etmək mümkün olur:

Rovsing simptomu—qarının üzərindən sol əllə S-vari bağırsaqla sol qalça sümüyü qanadına doğru sıxılır və onun mənfəzi bağlanır. Bu zonadan yuxarıda sağ əllə qarının ön divarına itələmə şəklində təzyiq edilir. Bu zaman sağ qalça nahiyəsində ağrı meydana çıxır ki, bu da yoğun bağırsaqla olan qazların proksimal tərəfə yerdəyişməsi və appendiksi gərginləşdirməsi ilə əlaqədardır.

Sitkovski simptomu—xəstə sol yanı üstə uzanarkən ağrıların meydana çıxması və ya artması ilə xarakterizə olunur. Bu simptom ilk dəfə təzahür edən kəskin appendisit tutması üçün xas deyildir. O, təkrari kəskin appendisit tutmaları baş verən və sağ qalça çuxuru nahiyəsində artıq bitişmələr formalaşmış xəstələr üçün daha xarakterikdir. Xəstə sol yanı üstə uzanarkən məhz bu bitişmələrin dartılması hesabına ağrılar meydana çıxır.

Bartomier-Michelson simptomu—xəstənin sol yanı üstə uzanmış vəziyyətində aparılır. Bu zaman sağ qalça nahiyəsinin palpasiyası ağrının artması ilə müşayiət olunur, çünki bu zaman soxulcanabənzər çıxıntını əhatə edən nazik bağırsaqla ilgəkləri və böyük piylik sola tərəf yerini dəyişir və çıxıntı palpasiya üçün daha əlçatan olur.

Kəskin appendisit daha erkən əlamətlərindən biri bədən temperaturunun yüksəlməsidir. Kataral appendisit formasında o, 37-37,5°C arasında dəyişir. Belə erkən simptomlara həmçinin leykositoz aiddir. Kəskin kataral appendisit zamanı o, 10–12x10⁹/litr arasında dəyişir.

Kəskin fleqmonoz appendisit. Kəskin appendisite görə cərrahi şöbələrə daxil olan xəstələrdə ən çox rast gəlinən klinik forma fleqmonoz appendisittir. Fleqmonoz appendisit zamanı ağrıların intensivliyi artmış olur və daimi xarakter daşıyır. O, əsasən sağ qalça çuxurunda dəqiq lokalizə olunur və bəzən pulsasiyaedici xarakter daşıyır. Kəskin appendisit bu forması üçün qusma xarakterik deyildir, lakin xəstələr daim ürəkbulanma hissindən şikayət edirlər.

Nəbzın sayı artaraq dəqiqədə 80-90 vuruğa çatır. Dil ərplə örtülü olur. Qarın inspeksiyasında sağ qalça nahiyəsinin tənəffüsdə zəif iştirak etməsi diqqəti cəlb edir. Səthi palpasiya zamanı sağ qalça nahiyəsində hiperesteziya ilə yanaşı qarın divarı əzələlərinin gərginləşməsi (*defense musculaire*) də müəyyən edilir. Bu peritonun tipik qıcıqlanma simptomu olub iltihabi prosesin parietal peritona keçdiyini göstərir. Peritonun digər qıcıqlanma simptomları da təyin edilir. Bunlara aşağıdakılar aiddir:

Şetkin-Blumberq simptomu—qarın divarına təzyiq etdikdən sonra əli qəflətən çəkərkən xəstə ağrının qəflətən güclənməsini hiss edir ki, bu da iltihabi ocaq nahiyəsində qarın divarının silkələnməsi nəticəsində baş verir.

Voskresenski («köynək») simptomu— xəstənin köynəyi üzərindən qabırğa qövsü səviyyəsindən qasıq bağına və əks istiqamətdə əllə sürüşən hərəkət icra edilir. Bu hərəkət ardıcıl olaraq həm sol, həm də sağ tərəfdə həyata keçirilir. Bu zaman sağ qalça nahiyəsində ağrının əhəmiyyətli dərəcədə artması müəyyən edilir. Bu simptomun meydana çıxma mexanizmi Şetkin-Blumberq simptomunda olduğu kimidir.

Sağ qalça nahiyəsində aydın nəzərə çarpan ağrı olduğundan bəzən dərin palpasiya çətinləşir. Belə hallarda buna cəhd etmək məsləhət deyildir. Rovsing, Sitkovski, Bartomye-Michelson simptomları öz əhəmiyyətini saxlayır. Bədən hərərəti 38-38,5°C-yə, leykositlərin sayı isə $12-20 \times 10^9$ /litr çata bilər.

Qanqrenoz appendisit. Qanqrenoz appendisit soxulcanvari çıxıntının divarının nekrozlaşması və çürüntülü iltihabın inkişafı ilə xarakterizə olunur. İltihablaşmış soxulcanvari çıxıntıda sinir uclarının məhv olması hesabına ağrı hissi subyektiv olaraq xeyli azalır. Bəzi hallarda isə hətta tamamilə keçə bilər. Qarın boşluğundan çoxlu miqdarda bakterial toksinlərin sorulması iltihabi reaksiyanın ümumi simptomlarının tədricən artmasına gətirib çıxarır. Bəzi hallarda təkrari qusmalar baş verir.

Qarın müayinəsi zamanı sağ qalça nahiyəsində qarın divarı əzələlərinin gərginləşmə intensivliyi fleqmonoz appendisitlə müqayisədə bir qədər azalır, lakin dərin palpasiya ağrının kəskin artmasına səbəb olur. Əksər hallarda qarın bir qədər şişkin, bağırsaqların peristaltik küyü isə zəifləmiş və ya itmiş olur. Şetkin-Blumberq simptomu, eləcə də Voskresenski simptomu müəyyən edilir. Həmçinin Rovsing, Sitkovski və Bartomye-Michelson simptomları da müsbət ola bilər.

Qanqrenoz appendisit zamanı bədən hərərəti bəzən normal (37°C-yə qədər) və hətta normadan aşağı (36°C-yə qədər) da ola bilər. Leykositlərin sayı ya əhəmiyyətli dərəcədə azalır ($10-12 \times 10^9$ /litr), yaxud da normal göstəricilər səviyyəsində ($6-8 \times 10^9$ /litr) ola bilər. Lakin leykoformulada iltihab əlamətləri neytrofillərin cavan formalarının əhəmiyyətli dərəcədə artması şəkildə özünü göstərir. Ağır iltihabi prosesin əlamətləri fonunda aydın nəzərə çarpan taxikardiya (1 dəqiqədə 100-120 vuruğu) ilə bədən temperaturunun səviyyəsi arasındakı uyğunsuzluq «toksik qayçı» simptomu adlanır. Bu əlamət qanqrenoz appendisit üçün xarakterikdir və xəstəliyin verilmiş formasının diaqnostikasında nəzərə alınmalıdır.

Bəzən qoca yaşlı xəstələrdə birincili-qanqrenoz appendisit inkişaf edə bilər. O, appendiks arteriyasının tromblaşması hesabına qan dövranının birincili pozulması nəticəsində baş verir. Bu zaman soxulcanvari çıxıntının infarktı baş verir ki, bu da kataral və fleqmonoz mərhələləri keçmədən tezliklə qanqrena ilə nəticələnir. Kəskin appendisit birincili qanqrenoz formasının başlanğıc dövrü soxulcanvari çıxıntının infarktı nəticəsində sağ qalça nahiyəsində meydana çıxan kəskin ağrı ilə xarakterizə olunur. Kəskin ağrılar tez bir zamanda keçir ki, bu da qan dövranından mərhum olan çıxıntıda sinir uclarının tez məhv olması ilə əlaqədardır. Eyni zamanda bakterial iltihabın sürətlə inkişafı və onun soxulcanvari çıxıntı hüduqlarından kənara çıxması peritonun qıcıqlanma simptomlarının meydana çıxması, bədən hərərətinin yüksəlməsi və leykositozla nəticələnir. Sonradan tam nekroza uğramış çıxıntının kor bağırsaqdan qoparaq (spontan amputasiya) sərbəst qarın boşluğuna düşməsi baş verə bilər. Belə hallarda çıxıntı əməliyyat zamanı qarın boşluğundan tapılır.

Perforativ appendisit zamanı çıxıntının perforasiya etmə anı sağ qalça nahiyəsində güclü ağrı ilə müşayiət olunur. Bu, xüsusilə qanqrenoz appendisit inkişafı dövründə zəifləmiş ağrı fonunda baş verdikdə daha aydın nəzərə çarpır. Sağ qalça nahiyəsindəki ağrı daha sabit və intensiv olur. Təkrari qusmalar meydana çıxır ki, bu da yalnız peritonun qıcıqlanması ilə deyil, həm də inkişaf edən intoksikasiya ilə əlaqədardır.

Xəstənin obyektiv müayinəsi zamanı taxikardiya, qəhvəyi rəngli ərplə örtülmüş dilin quru olması müəyyən edilir. Qanqrenoz appendisit fonunda nisbətən zəifləmiş qarın divarının əzələ gərginliyi yenidən artır. Bu gərginlik əvvəlcə lokal xarakter daşıyır, lakin sonradan irinli möhtəviyyatın qarın boşluğuna yayılması ilə əlaqədar olaraq gərginlik də bütün qarın divarını əhatə edir. Peritonun bütün qıcıqlanma simptomları kəskin təzahür edir. Qarın getdikcə daha köpmüş olur ki, bu da yayılmış irinli peritonitin inkişaf etdiyini göstərir. Bədən hərarətinin kəskin yüksəlməsi və onun bəzən hektik xarakter alması mümkündür. Leykostilərin sayının artması və ya hətta azalması müəyyən oluna bilər. Lakin buna baxmayaraq demək olar ki, həmişə leykositar formulda neytrofillərin kəskin sola meyilliliyi müəyyən edilir. Soxulcanvari çıxıntının perforasiyasının nəticəsi ya 1) yayılmış irinli peritonitin inkişaf etməsi ilə, yaxud da 2) qarın boşluğunda lokal irinli absesin formalaşması ilə nəticələnə bilər.

Atipik formaların klinik mənzərəsi

Soxulcanvari çıxıntının empiemasına kəskin appendisit hallarının 1-2%-də rast gəlinir. Xəstəliyin bu forması morfoloji nöqtəyi-nəzərdən fleqmonoz appendisitə oxşar olsa da, klinik baxımdan bir sıra xüsusiyyətlərinə görə ondan fərqlənir. Soxulcanvari çıxıntının empieması zamanı qarındakı ağrılar xarakterik yerdəyişməyə məruz qalmır (*mənfi Kocher simptomu*), əksinə, onlar sağ qalça nahiyəsində başlayır. Bu ağrılar küt xarakterdə olub zəif progressivləşir, ən yüksək həddə xəstəliyin inkişafının 3-5-ci günlərində çatır. Bu müddətə qədər onlar artıq pulsasiyaedici xarakterdə olur, bir və ya iki dəfə qusma hallarına rast gəlinir. Xəstəliyin başlanğıc dövründə xəstənin ümum vəziyyəti az dəyişikliyə məruz qalır. Bədən hərarəti normal və ya zəif yüksəlmiş olur. Pulsasiyaedici ağrılar fonunda isə bədən hərarəti 38-39°C-yə çata bilər. Xəstəliyin hətta gecikmiş mərhələlərində qarın divarı əzələləri gərginləşməmiş və peritonun qıcıqlanma simptomları mənfi olur. Rovsing, Sitkovski, Bartomye-Michelson simptomları isə əksər hallarda müsbət olur. Sağ qalça nahiyəsinin dərin palpasiyası zamanı ağrılar güclənir. Arıq xəstələrdə kəskin qalınlaşmış, ağırlı soxulcanvari çıxıntı əllənə bilər. Soxulcanvari çıxıntının empiemasını bəzən qarın boşluğunun USM müayinəsi ilə təyin etmək mümkün olur. İlk günlər leykositlərin sayı norma həddində olsa da, sonradan onun 20×10^9 /litr-ə qədər və daha çox artması, leykoformulda neytrofillərin sola meyilliyi müəyyən edilir.

Retrosekal kəskin appendisit

Soxulcanvari çıxıntının kor bağırsağın arxasında yerləşməsinə 5-7% hallarda rast gəlinir. Retrosekal yerləşmiş çıxıntı bir qayda olaraq kor bağırsağın arxasında yerləşir və qısa müsarifəyə malik olur. Təxminən 2% hallarda isə appendiks tamamilə retroperitoneal yerləşir. Kor bağırsağın arxasında yerləşən appendiks həmçinin qaraciyər, sağ böyrək, bel əzələləri ilə sıx təmasda ola bilər ki, bu da retrosekal appendisit klinik təzahürünün məlum xüsusiyyətlərini əks etdirir. Digər formalarda olduğu kimi, retrosekal appendisit də epigastral və ya bütün qarında yayılmış ağrılarla başlayır və sonradan sağ yan kanal və ya bel nahiyəsində lokalizə olunur. Soxulcanvari çıxıntının tipik lokalizasiyasından fərqli olaraq ürəkbulanma və qusma əlamətlərinə nisbətən az rast gəlinir. Ağrı başladıqdan bir neçə saat sonra bəzi hallarda kor bağırsağın qıcıqlanması ilə əlaqədar olaraq iki və ya üç dəfə selik qarışıq duru nəcis ifrazı olur. Çıxıntı böyrək və ya sidik axarı ilə təmasda olan hallarda isə dizurik əlamətlər müşahidə olunur. Hətta çıxıntının destruksiyası olan hallarda belə, qarının obyektiv müayinəsində kəskin appendisit tipik simptomlarını həmişə təyin etmək mümkün olmur. Bu zaman sağ yan kanalda və ya qalça darağından bir qədər yuxarıda ağrının olmasını müəyyən etmək olur. Peritonun qıcıqlanma simptomları isə müəyyən edilmir. Bel nahiyəsinin müayinəsində Pti üçbucağı əzələlərinin gərginləşməsi və barmaqla təzyiq etdikdə ağırlı olması (*Yaure-Rozanov simptomu*)

aşkar edilə bilər. Retrosekal appendisit üçün *Obraztsov simptomu* xarakterikdir. Onun mahiyyəti sağ qalça-bel əzələsində ağrının meydana çıxmasından ibarətdir: xəstənin uzanıqlı vəziyyətində sağ aşağı ətrafı düz vəziyyətdə yuxarı qaldırılır və sonra xəstəyə onu aşağı endirmək təklif olunur. Bu zaman xəstə sağ bel nahiyəsində dərin ağrı hiss edir. Bəzi xəstələr hələ bu simptomu yoxlamazdan əvvəl sağ ayağı hərəkət etdirərkən bel nahiyəsində ağrının olmasını qeyd edir və onu diz oynağı səviyyəsində bükərək uzanırlar.

Kəskin appendisit digər formaları ilə müqayisədə retrosekal appendisit daha çox destruksiya ilə nəticələnir. Bu, qısa və deformasiyaya uğramış müsariqədə qan dövranının pozulması ilə əlaqədardır. Bədən hərarəti və leykositoz tipik lokalizasiyalı appendisitə nisbətən daha yüksəlmiş olur.

Çanaq lokalizasiyalı kəskin appendisit

Soxulcanvari çıxıntının aşağı (çanaq) yerləşməsinə 16% kişilərdə və 30% qadınlarda rast gəlinir. Bu xüsusiyyət, eləcə də qadınlarda rast gəlinən daxili cinsiyyət orqanlarında iltihabi proseslər çanaq lokalizasiyalı kəskin appendisit dferensiasiyasında çətinliklərə səbəb olur. Xəstəliyin başlanması tipik xüsusiyyətə malik olur: ağrılar epiqastral nahiyədə və ya bütün qarında başlayır, bir neçə saatdan sonra qasıq bitişməsinin üzərində və ya sağda qasıq bağının üzərində lokalizə olunur. Ürəkbulanma və qusma xarakterik deyildir. Lakin çıxıntı düz bağırsağ və sidik kisəsinə yaxın yerləşdiyindən bəzi hallarda tez-tez selik qarışıq stul, yalançı tenezmlər və dizurik əlamətlər müşahidə olunur. Çanaq appendisiti zamanı proses ətraf orqanlar hesabına tez məhdudlaşır və buna görə də qarının müayinəsi zamanı qarın divarı əzələlərinin gərginləşməsinə və peritonun qıcıqlanma simptomlarını həmişə təyin etmək mümkün olmur. Rovsing, Sitkovski, Bartomye-Michelson simptomları da xarakterik deyildir. Bəzi hallarda *Koup simptomu (daxili qapayıcı əzələnin ağrılı gərginləşməsi)* müsbət olur. O, aşağıdakı kimi yoxlanır: xəstənin arxası üstə uzanmış vəziyyətində sağ aşağı ətraf diz oynağından bükülür və bud bayır tərəfə rotasiya etdirilir. Bu zaman xəstə çanağın dərinliyində sağda ağrı hiss edir. Qeyd etmək lazımdır ki, Koup simptomu kiçik çanağın digər iltihabi proseslərində, xüsusilə ginekoloji xəstəliklərdə də müsbət ola bilər. Çanaq appendisitə şübhə olan hallarda vaginal və rektal müayinələr istisna əhəmiyyət kəsb edir. Bu zaman *Douglas boşluğunda* ağrı ilə yanaşı həm də qarın boşluğunda maye toplanmasını, iltihabi infiltratın olmasını, yumurtalıqların vəziyyətini qiymətləndirmək mümkün olur. İltihabi prosesin tez məhdudlaşması ilə əlaqədar olaraq hərəkət və leykositar reaksiya tipik lokalizasiya ilə müqayisədə zəif təzahür edir.

Qaraciyəraltı kəskin appendisit

Nadir hallarda soxulcanvari çıxıntının yuxarı-medial (qaraciyəraltı) yerləşməsinə rast gəlinir. Bu zaman kəskin appendisit diaqnostikası çətinləşir. Sağ qabırğaaltı nahiyədə ağrı, bu zonada əzələ gərginliyi və peritonun digər qıcıqlanma simptomları ilk növbədə kəskin xolesistit barədə düşünməyə məcbur edir. Belə hallarda kəskin appendisit tutması üçün tipik olan anamnez düzgün diaqnozun qoyulmasına kömək edə bilər. Bundan əlavə, əksər kəskin xolesistitlərdə böyümüş öd kisəsinə palpasiya etmək mümkün olduğu halda, kəskin appendisit zamanı qarında hər hansı patoloji həcmli törəmə əlləmək mümkün olmur; lakin appendikulyar infiltrat istisna təşkil edir.

Soltərəfli kəskin appendisit

Klinik təcrübədə çox nadir hallarda soltərəfli appendisitə də rast gəlinir. Bu, yuxarıda qeyd olunduğu kimi, daxili orqanların əks yerləşməsi və ya kor bağırsağın uzun müsariqə hesabına hərəkətli olması sayəsində meydana çıxır. Hər iki halda kəskin appendisit üçün tipik əlamətlər sol qalça nahiyəsində aşkar edilir. Lakin qeyd etmək lazımdır ki, kor bağırsağın hərəkətli olması nəticəsində yaranan soltərəfli appendisitlərdə appendektomiya sağtərəfli kəsikdən icra edilə bildiyi halda, daxili orqanların əks yerləşməsi hesabına yaranan soltərəfli appendisitlərdə appendektomiya icra etmək üçün kəsik sol qalça nahiyəsində aparılmalıdır.

Diferensial diaqnostikasi

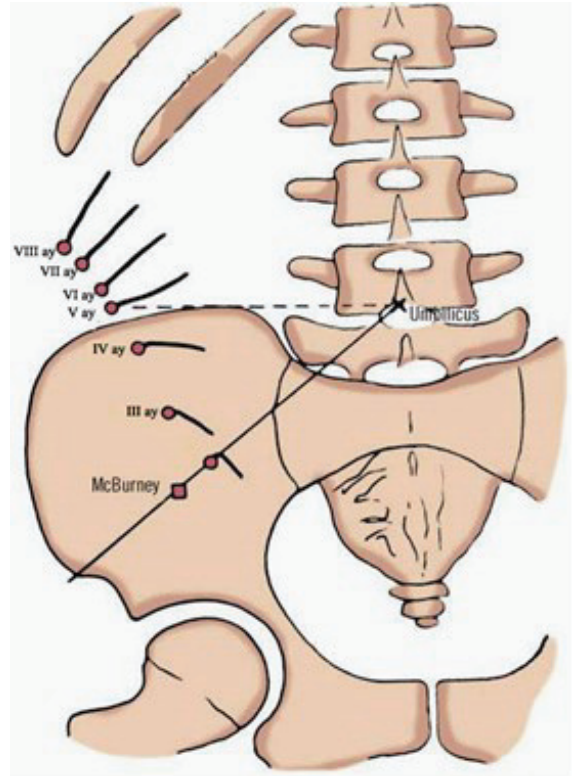
Kəskin appendisiti demək olar ki, qarın boşluğu orqanlarının və retroperitoneal orqanların bütün kəskin patologiyalarından diferensasiya etmək lazımdır. Bu, bir tərəfdən soxulcanvari çıxıntının lokalizasiyasının həddən artıq dəyişkən olması ilə, digər tərəfdən isə bəzən spesifik simptomların olmaması ilə əlaqədardır. Ağrıların sağ qalça nahiyəsində dəqiq lokallaşmadığı və əsasən epiqastral və ya mezoqastral nahiyədə hiss olunduğu başlanğıc mərhələdə kəskin appendisiti kəskin qastroenteritdən, kəskin pankreatitdən, mədə və onikibarmaq bağırsağ xorasının perforasiyasından diferensasiya etmək lazımdır.

Hamilə qadınlarda xəstəliyin xüsusiyyətləri

Hamilə qadınlarda kəskin appendisitə 0,7-1,2% hallarda rast gəlinir. Onlarda kəskin appendisitə xüsusi yanaşma onunla əlaqədardır ki, kəskin appendisitə xas olan bəzi əlamətlər (qarında ağrılar, qusma, leykositoz) hamiləliyin adi gedişi zamanı da müşahidə olunur və onun diaqnostikasını çətinləşdirir. Hamiləliyin birinci yarısında kəskin appendisitə klinik gedişi hamiləlikdən kənar gedişdən demək olar ki, fərqlənmir. Hamiləliyin ikinci yarısında meydana çıxan kəskin appendisitə isə əhəmiyyətli dərəcədə fərqlənir. İlk növbədə ağrı sindromunun zəif təzahür etməsi diqqəti cəlb edir ki, bu da çox vaxt hamiləliyin ikinci dövründə uşaqlığın bağ aparatının dartılması nəticəsində meydana çıxan ağrı ilə səhv salınır. Lakin diqqətli anamnez toplanarsa, ağrının epiqastral nahiyədən başlayaraq sonradan çıxıntının lokalizə olunduğu yerdə lokallaşması aydın olar. Qusma həlledici əhəmiyyət kəsb etmir, çünki ona hamiləlik zamanı tez- tez rast gəlinir. Qarının obyektiv müayinəsi zamanı hamiləlik müddətinin artması ilə soxulcanvari çıxıntının yuxarıya doğru yerdəyişməsi nəzərə alınmalıdır.

Beləliklə, hamiləliyin ikinci yarısında kəskin appendisitə zamanı lokal ağrılı zona sağ qalça nahiyəsində deyil, bir qədər yuxarıda müəyyən edilir (şəkil 6.1). Qarın divarı böyümüş uşaqlıq hesabına dartıldığından lokal əzələ gərginliyi zəif təzahür edir. Hamiləliyin gecikmiş dövrlərində kor bağırsağ soxulcanvari çıxıntı ilə birlikdə böyümüş uşaqlığın arxasında yerləşdiyindən peritonun qıcıqlanma simptomları (Şetkin-Blumberq, Voskresenski və s.) mənfəi ola bilər. Bu dövrdə bir qayda olaraq Obrastsov (psoas) simptomu, bəzi hallarda isə Sitkovski və Bartomye-Michelson simptomları yaxşı təyin edilir. Hamiləlikdən kənar dövrün appendisiti ilə müqayisədə hamiləlik zamanı temperatur reaksiyası zəif ifadə olunur. Leykositlərin sayı zəif artmış olur. Bu zaman nəzərə almaq lazımdır ki, 12×10^9 /litr-ə qədər olan leykositoz hamiləlik üçün fizioloji hal sayıla bilər.

Hamiləliyin ikinci dövründə kəskin appendisitə sağtərəfli pielitin diferensial diaqnostikasi çətinidir. Bu məqsədlə ilk növbədə anamnestik olaraq xəstəliyin necə başlanmasını öyrənmək lazım gəlir. Belə ki, appendisitə həmişə ağrı ilə başladığı, sonra isə hərarət və qusma qoşulduğu halda, pielit zamanı əvvəlcə titrətmə ilə müşahidə olunan yüksək hərarət, qusma baş verir, sonra isə ağrılar meydana çıxır.



Şəkil 6.1. Hamiləlik dövründə soxulcanvari çıxıntının yerdəyişməsi

Uşaqlarda kəskin appendisitın xüsusiyyətləri

Bir çox səbəblərə görə azyaşlı uşaqlarda kəskin appendisitın diaqnostikası çətin olur. Belə ki, xəstədən dəqiq anamnez toplamağın həmişə mümkün olmaması, kəskin appendisitə az rast gəlinməsi və əvəzində kəskin qeyri-spesifik qarın ağrılarına isə tez-tez təsadüf olunması bu səbəblər sırasındadır. Bu səbəblər ucbatından bir çox hallarda diaqnoz və müalicə gecikir və nəticədə ağırlaşmalar inkişaf edir.

Böyüklərə nisbətən uşaqlarda kəskin appendisitə az rast gəlinir. Xəstəliyə əksər hallarda 5 yaşdan yuxarı uşaqlarda təsadüf olunur. Beş yaşa qədər uşaqlarda kəskin appendisitın az təsadüf etməsi çıxıntının asan boşalmasına şərait yaradan qıfşəkilli formada olması, həmçinin bu yaşlarda soxulcanvari çıxıntının limfoid toxumasının zəif inkişaf etməsi ilə əlaqədardır. Kəskin appendisit böyüklərə nisbətən uşaqlarda daha sürətlə inkişaf edir. Uşaq orqanizminin infeksiyalara qarşı müqavimətinin kifayət qədər olmaması, uşaqlarda peritonun plastik xüsusiyyətlərinin zəif olması, piyliyin zəif inkişaf etməsi sayəsində onun soxulcanvari çıxıntıya qədər çatmaması və məhdudlaşdırıcı baryerin yaranmasında iştirak etməməsi kəskin appendisitın ağır gedişini izah edə bilər.

Qarında meydana çıxan ağrılar bir çox hallarda sancışəkilli xarakterə malik olur və yaşlılar üçün xas olan dəqiq dinamika müşahidə olunmur. Qeyd etmək lazımdır ki, 10 yaşa qədər olan uşaqlar ağrının dəqiq yerini göstərə bilmir ki, bu da xəstəliyin diaqnostikasını çətinləşdirir. Qusma uşaqlarda çoxsaylı olur, nəcis ifrazında ləngiməyə meylik olur, əksinə, daha az yaşlı uşaqlarda tezləşir. Xəstə uşağın mövqeyi xarakterikdir. O, sağ yanı və ya arxası üstə uzanır, ayaqlarını bükərək qarına yaxınlaşdırır, sağ əlini sağ qalça nahiyəsinə qoyaraq onu həkim müayinəsindən qoruyur. Ehtiyatlı palpasiya zamanı sağ qalça nahiyəsində bəzi hallarda hiperesteziya, əzələ gərginliyi müəyyən edilir. Hətta xəstəliyin ilk saatlarında Şetkin-Blumberq, Voskresenski, Bartomye-Michelson simptomları müsbət olur. Xəstəlik başlayan vaxtdan bədən hərarəti yüksəlir və bəzən 38°C və daha yüksək olur. Leykositlərin sayı da artır, lakin nadir hallarda 20×10^9 /litr-i keçir. Leykoformulada sola meylik müəyyən edilir.

Yaşlı və qoca şəxslərdə kəskin appendisitın xüsusiyyətləri

Gənc və orta yaşlı insanlarla müqayisədə yaşlı və qocalarda kəskin appendisitə nisbətən az rast gəlinir. Yaşlı və qoca xəstələrdə appendisitın destruktiv forması üstünlük təşkil edir. Bu, bir tərəfdən orqanizmin reaktivliyinin zəifləməsi, digər tərəfdən isə soxulcanabənzər çıxıntının damarlarının aterosklerotik zədələnməsi ilə əlaqədardır. Məhz qoca yaşlılarda kataral və fleqmonoz mərhələləri keçmədən birincili-qanqrenoz appendisitə daha çox rast gəlinir. Qoca yaşlılarda xəstəliyin simptomları əsasən zəif təzahür edir. Yaşlı şəxslərdə ağrı hissiyatı həddinin fizioloji yüksəlməsi nəticəsində xəstələr əsasən qarın ağrıların epigastral fazasına daha çox diqqət yetirirlər. Ürəkbulanma və qusmaya orta yaşlılara nisbətən daha çox rast gəlinir ki, bu da destruktiv prosesin sürətli inkişafı ilə əlaqədardır. Qarın obyektiv müayinəsində hətta appendisitın destruktiv formasında belə, sağ qalça nahiyəsində zəif ağrı müəyyən edilir. Qarın divarı əzələlərinin yaşla əlaqədar relaksasiyası hesabına zədələnmə ocağı nahiyəsində əzələ gərginliyi zəif olur. Şetkin-Blumberq simptomu asanlıqla müəyyən edilir. Bir çox hallarda Sitkovski, Voskresenski simptomları da müsbət olur. Xəstəliyin destruktiv formalarında bağırsaqların parezi ilə əlaqədar olaraq, aydın nəzərə çarpan meteorizm müəyyən edilir. Bədən hərarəti və leykositlərin sayı normal və ya bir qədər yüksəlmiş olur. Orta yaşlı xəstələrə nisbətən qoca yaşlılarda appendikulyar infiltrat daha tez-tez inkişaf edir. Xəstələr bir çox hallarda ağrıların başlanmasından bir neçə gün sonra sağ qalça nahiyəsində həcmli törəmə olduğunu müəyyən edirlər ki, bu da appendikulyar infiltratla kor bağırsağ şişi arasında diferensial diaqnostikanın aparılmasını tələb edir.

KƏSKİN APPENDİSİTİN AĞIRLAŞMALARI

Kəskin appendisitinin ağırlaşmalarına aşağıdakılar aiddir:

1. Appendikulyar infiltrat;
2. Periappendikulyar abses (ilgəklərarası, çanaq, diafraqmaaltı və s.);
3. Yayılmış irinli peritonit;
4. Qarı venası sisteminin septik tromboflebiti (pileflebit).

Appendikulyar infiltrat

Appendikulyar infiltrat dedikdə iltihablaşmış soxulcanvari çıxıntı ətrafında yerləşən orqan və toxumaların öz aralarında bitişərək əmələ gətirdiyi konqlomerat başa düşülür. Onun əmələ gəlməsində parietal periton, böyük piylik, kor bağırsağ və nazik bağırsağ ilgəkləri iştirak edir. İnfiltrat qarın boşluğunda iltihabi prosesin məhdudlaşmasında iştirak edən peritonla örtülü orqanların mühafizə reaksiyasıdır.

Appendikulyar infiltrat adətən soxulcanvari çıxıntının fleqmonoz dəyişikliklərində inkişaf edir, lakin bəzi hallarda konqlomeratın mərkəzində tam destruksiyaya uğramış çıxıntı tapılır. Appendikulyar infiltrat kəskin appendisitinin ağırlaşması kimi 1-3% hallarda meydana çıxır. O, əsas etibarilə xəstənin həkimə gec müraciət etməsi nəticəsində, nadir hallarda isə, xəstəxanaya qədərki mərhələdə və ya stasionarda diaqnostik səhv nəticəsində yaranır. Appendikulyar infiltratın tipik klinik mənzərəsi adətən xəstəlik başlayandan 3-5 gün sonra inkişaf edir. Bu günlər ərzində qarındakı ağrılar azalır, hərarətin subfebril qalmasına baxmayaraq, xəstələr özünü yaxşı hiss edirlər. Xəstənin ümumi vəziyyəti də yaxşılaşır. Qarının obyektiv müayinəsində əzələ gərginliyi və ya peritonun digər qıcıqlanma simptomları müəyyən edilmir. Sağ qalça nahiyəsində, infiltratın lokalizə olunduğu yerdə kifayət qədər möhkəm, az ağırlı və az hərəkətli şişəbənzər törəmə əllənir. İnfiltratın ölçüləri fərqli ola bilər. O, bəzən bütün sağ qalça nahiyəsini əhatə edir. Bəzi hallarda Rovsing və Sitkovski simptomları müsbət ola bilər. Bir qayda olaraq, zəif leykositoz fonunda leykositar formulun sola meyl etməsi aşkar edilir.

Appendikulyar infiltratın diaqnostikasında anamnezin öyrənilməsi müstəsna rol oynayır. Əgər sağ qalça nahiyəsində qeyd edilən törəmənin meydana çıxmasından bir neçə gün əvvəl epiqastral nahiyədə başlayan və sonradan sağ qalça nahiyəsində lokallaşan ağrılar (Kocher simptomu), birdəfəlik qusma və bədən hərarətinin artması halı olmuşsa, onda appendikulyar infiltrat diaqnozunun düzgünlüyünə şübhə olmamalıdır. Qeyd edilən anamnez və infiltratın sağ qalça nahiyəsində tipik lokalizasiyası olduqda diferensial diaqnoz çətin olmur.

Xüsusilə yaşlı xəstələrdə appendikulyar infiltratın kor bağırsağ şişi ilə diferensiasiyası xüsusi diqqət tələb edir. Burada da həmçinin diqqətli anamnezin toplanması mühüm rol oynayır. Məlum olduğu kimi, kəskin appendisit zamanı onun müddəti qısa olur, ağrı kəskin xarakter daşıyır və hərarətin yüksəlməsi ilə müşayiət olunur. Şişlər üçün uzunmüddətli anamnez, ağrı simptomunun tədricən artması və hərarətlə müşayiət olunmaması xarakterikdir. Bundan əlavə, kor bağırsağın şişləri əksər hallarda anemiya ilə müşayiət olunur və bəzən bağırsağ keçməməzliyi əlamətləri meydana çıxır ki, buna da appendikulyar infiltrat zamanı demək olar ki, rast gəlinmir. Nəhayət, dinamik müşahidə zamanı appendikulyar infiltratın ölçülərinin tədricən kiçilməsi izləndiyi halda, şişlərdə belə kiçilmə müşahidə olunmur.

Qeyd etmək lazımdır ki, uşaqlarda appendikulyar infiltrat bir qədər tez—xəstəliyin 2-ci günündə inkişaf edir. Uşaqlarda soxulcanvari çıxıntı uzun, böyük piylik isə qısa və peritonun plastik xüsusiyyəti zəif olduğundan formalaşan infiltrat davamsız olur və qarın boşluğunda infeksiyanın yayılmasının qarşısının alınmasında etibarlı baryer rolunu oynaya bilmir. Bununla əlaqədar olaraq, uşaqlarda hətta formalaşmış (palpasiya olunan) appendikulyar infiltratın olması da əməliyyata göstəriş sayılmalıdır. Bu zaman soxulcanvari çıxıntını yüngül bitişmələr əmələ gətirən qonşu orqanlardan ayırmaq çətinlik törətmir.

Appendikulyar infiltrat ya onun tamamilə sorulması, yaxud da irinləyərək absesə çevrilməsi ilə nəticələnə bilər.

Periappendikulyar abses

Periappendikulyar abses əksər hallarda appendikulyar infiltratın absesləşmə istiqamətində inkişaf etməsi nəticəsində meydana çıxır. Xəstənin nisbətən yaxşılaşması fonunda onun vəziyyəti getdikcə pisləşməyə başlayır. İlk növbədə bədən hərarətinin daha da yüksəlməsi diqqəti cəlb edir. Bəzən hərarətin hektik xarakter əldə etməsi və onun dəyişməsinin titrətmə ilə müşayiət olunması müəyyən edilir. Sağ qalça nahiyəsində səngimiş ağrıların intensivliyi yenidən artır. Palpasiyada sağ qalça nahiyəsində kəskin ağrılı patoloji törəmə əllənir. Dinamik müşahidə zamanı bu törəmənin ölçülərinin tez bir zamanda böyüməsi, onun konsistensiyasının yumşalması və konturlarının qeyri-dəqiq olması aşkar oluna bilər. Absesin lokalizasiya olduğu zonada peritonun qıcıqlanma simptomu müsbət olur. Qanın ümumi analizində isə yüksək leykositoz, eləcə də neytrofillərin sola meyilliliyi, EÇS-in artması müəyyən edilir. Gecikmiş mərhələdə intoksikasiya əlamətləri qoşulur.

Bəzi hallarda irinliyin məhdudlaşması periappendikulyar zonada deyil, qarın boşluğunun digər zonalarında baş verə bilər. Belə hallar adətən appendiksin anomal yerləşmələri zamanı diaqnostikanın gecikməsi ilə əlaqədar meydana çıxır. Bu zonalara ilgəklərərası, çanaq, diafraqmaaltı, qaraciyəraltı, sol qalça nahiyəsi aiddir.

Digər lokalizasiyalı abseslərin də tipik klinik əlamətləri periappendikulyar absesin əlamətlərinə oxşardır. Ağrılar və patoloji törəmə adətən absesin lokalizə olduğu zonalarda müəyyən edilir.

Çanaq abseslərinə nisbətən tez-tez rast gəlinir. Onun ilk əlamətləri qarının aşağı şöbələrində və aralıq nahiyəsində küt ağrılar, dizurik pozğunluqlar və tezləşmiş ağrılı tenezmlərdən ibarətdir. Adətən bu əlamətlər appendikulyar infiltrat təyin edildiyi vaxtdan bir neçə gün sonra meydana çıxır. Xəstənin ümumi vəziyyəti getdikcə pisləşir. Bədən hərarəti yüksəlir. Leykositoz və neytrofillərin sola meyilliyi müəyyən edilir.

Çanaq abseslərinin diaqnostikasında rektal müayinə, qadınlarda isə həm də vaginal müayinə dəyərli müayinə vasitəsidir. Çanaq absesinin formalaşmasının erkən mərhələlərində uşaqlıq yolunun arxa tağı nahiyəsində və ya düz bağırsağın ön divarı tərəfdə az hərəkətli və ağrılı infiltrat əllənir. Növbəti dinamik müşahidələrdə infiltratın yumşalması və abses meydana çıxan hallarda isə flüktuasiya sahələri müəyyən edilir.

Pileflebit

Pileflebit (qarı venası və onun gətirici şaxələrinin septik tromboflebiti) kəskin appendisitə ən az rast gəlinən və ən təhlükəli ağırlaşmasıdır. Nəzəri olaraq qalça-çənbər bağırsağ venalarının (vv. *ileocolicae*) erkən bağlanması və ya ileosekal bucağın sağlam toxumalar səviyyəsində rezeksiyasının xəstəni xilas etmə ehtimalı olmasına baxmayaraq, hal-hazırda pileflebitin müalicə olunması hallarına rast gəlinmir. Pileflebitin meydana çıxmasının əsas səbəbi nekrotik prosesin soxulcanvari çıxıntı müsariqəsinə və onun venalarına keçməsi ilə xarakterizə olunan qanqrenoz appendisitdir. Bundan sonra proses qalxan xarakter əldə edir, tezliklə ileosekal bucağın müsariqə venalarına, 2-3 gündən sonra isə qarı venasına çatır. Proses buradan retroqrad istiqamətdə davam edərək dalaq venasını və digər müsariqə venalarını da əhatə edir. Pileflebit inkişaf edən hallarda appendektomiyadan sonra yaxşılaşma meydana çıxmır, əksinə, xəstənin vəziyyəti pisləşməkdə davam edir: xəstələrdə əməliyyatdan sonrakı ilk gündən bədən hərarəti yüksəlir. Ümumi iltihabi reaksiyanın klinik mənzərəsinin sürətlə inkişaf etməsi xarakterikdir. Qarının müayinəsi zamanı meteorizm, qarının sağ yarısında bərabər paylanmış ağrı və zəif təzahür edən peritonun qıcıqlanma simptomları müəyyən edilir. Xəstəliyin sonrakı dövründə— proses qaraciyər venalarına keçdikdən sonra sarılıq meydana çıxır, qaraciyərin böyüməsi müəyyən edilir və qaraciyər-böyrək çatışmazlığı progressivləşir. Belə xəstələr adətən xəstəliyin 7-10-cu günləri ölür. Massiv antibakterial müalicə aparıldıqda xəstəliyin gedişi nisbətən yüngülləşsə də, onun dinamikası olduğu kimi qalır. Xəstə qaraciyərdə meydana çıxan çoxsaylı abseslərdən vəfat edir. Yuxarıdakı deyilənləri nəzərə alaraq, qanqrenoz appendisitə görə appendektomiya icra edərkən xüsusilə diqqətli olmaq tələb olunur. Əgər soxulcanabənzər

çıxıntının müsariqəsində yeni başlayan pileflebit əlamətlərinə rast gəlinərsə (sero-nekrotik görünüş, daxilində yaşılımtıl tromblaşmış venalar görünən seroz qişanın tutqun olması), onda soxulcanvari çıxıntının müsariqəsi qalça bağırsağın terminal hissəsinin arxasında yerləşən kökünə qədər rezeksiya olunmalıdır.

Kəskin appendisitinin instrumental diaqnostikası

Kəskin appendisitinin klassik simptomları təzahür etməyən xəstələrdə rentgenoloji, kompüter-tomoqrafik və ultrasəs müayinə metodları bəzi hallarda diaqnozun təsdiqlənməsində və ya onun istisna edilməsində vacib rol oynaya bilər.

Qarın boşluğunun ümumi rentgenoloji müayinəsində soxulcanvari çıxıntının mənfəzindəki nəcis daşı və ya yad cisimlər aşkar edilə bilər. Lakin bu tapıntıların heç biri daim əlamət və ya spesifik olmadığından, kəskin appendisitə şübhə olan xəstələrin müayinəsində rentgenoloji metoddan geniş istifadə olunmur.

Qarın boşluğunun ultrasəs müayinəsi bəzi hallarda seçim müayinə metodu kimi faydalı ola bilər. Lakin bu müayinə üsulunun onu icra edən mütəxəssisdən asılılığı yüksəkdir. Ultrasəs müayinəsinin həssaslığı 80%-ə, spesifikliyi isə 90%-ə yaxınlaşdığından o, kəskin appendisit diaqnozunun müəyyən edilməsinə kömək edə bilər. Bir çox hallarda normal ölçülü appendiksin USM vasitəsilə təyin edilə bilməməsi onun diaqnostik səmərəliliyini azaldır.

Kompüter-tomoqrafiyanın (KT) həssaslığı və spesifikliyi 95%-ə yaxınlaşır və kəskin appendisitinin diaqnostikasında USM-ə nisbətən daha yüksək dəqiqliyə malikdir. Kompüter-tomoqrafik müayinə metodu appendikulyar infiltrat və absesin lokalizasiyasının təyin edilməsində və absesin perkutan drenləşdirilməsində xüsusilə faydalıdır.

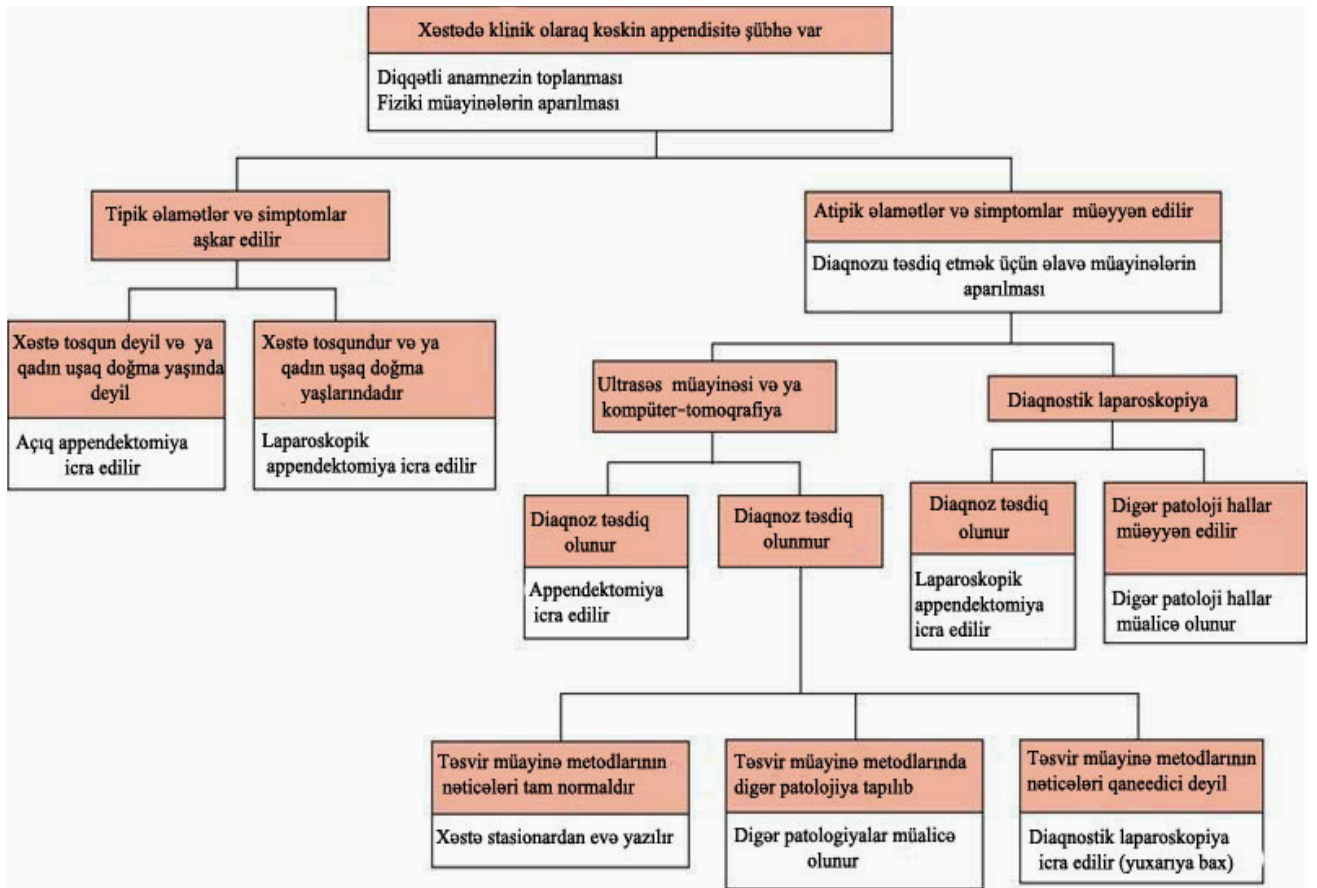
Kəskin appendisitinin müalicəsi

Əməliyyatın hazırlığı. Kəskin appendisit diaqnozu ehtimal edilən xəstələrin birbaşa əməliyyat otağına aparılması lazım deyildir. Peirtonitin olması güman edilən bütün xəstələr əməliyyat otağına götürülməzdən əvvəl adekvat hazırlanmalıdır. Yadda saxlamaq lazımdır ki, *appendikulyar infiltrat müəyyən edilən xəstələr ilkin olaraq konservativ müalicə almalıdır.* Xüsusilə peritonit olan xəstələrdə vena daxilinə mayelərin köçürülməsinə və intensiv terapiyaya başlanılmalıdır. Xəstənin diurezinin qənaətbəxş olması intensiv terapiyanın adekvatlığının göstəricisi hesab oluna bilər. Peritonit inkişaf etmiş və paralitik bağırsağ keçməməzliyi əlamətləri olan xəstələrdə nazoqastral aspirasiya faydalıdır. Xəstənin bədən hərəkəti 39°C-dən yüksək olarsa, əməliyyata başlamazdan əvvəl hərəkəti endirmək üçün müvafiq tədbirlər aparılmalıdır. Septik vəziyyəti zəiflətmək və əməliyyatdan sonrakı dövrdə yaranan infeksiyalanmasının profilaktikası məqsədlə əməliyyata başlamazdan əvvəl seftriakson kimi geniş spektrli antibiotiklər təyin edilməlidir. Əgər əməliyyat zamanı kəskin appendisitinin erkən mərhələləri aşkar edilərsə, əməliyyatdan bir gün sonra antibiotiklərin qəbulu dayandırıla bilər. Qanqrenoz və ya perforativ appendisit zamanı, eləcə də lokal və ya yayılmış peritonit aşkar edilən xəstələrdə kliniki göstəriş olduğundan antibiotiklərin qəbulu davam etdirilməlidir. Əməliyyatın hazırlığı zamanı bu xəstələrə təmizləyici imalə məsləhət görülmür.

Perforasiya ilə nəticələnmiş kəskin appendisitlərin müalicəsi

Kəskin appendisit diaqnozu şübhə törətməyən hallarda onun cərrahi müalicəsi iltihablaşmış soxulcanvari çıxıntının erkən xaric edilməsindən ibarətdir. Kəskin appendisit diaqnozu nə qədər tez qoyularsa və appendektomiya əməliyyatı nə qədər tez icra edilərsə, proqnoz da bir o qədər yaxşı olur. Belə ki, perforasiya ilə nəticələnən kəskin appendisitlərdə icra edilən əməliyyat zamanı ölüm faizi (10%) kataral və fleqmonoz appendisitlərə görə icra edilən əməliyyatlara (0,1%) nisbətən 100 dəfə yüksəkdir.

Müstəsna hallarda—çox ağır və zəifləmiş xəstələrdə appendektomiya əməliyyatı xəstə üçün yüksək risk təşkil etdikdə gözləmə taktikası seçilərək proses tam sorulana və ya peritonun qıcıqlanma simptomları meydana çıxana qədər konservativ müalicə aparıla bilər. Sonuncu hal baş verərsə, təcili appendektomiya əməliyyatı fleqmonoz iltihab mərhələsində icra edilmiş olur.



Şəkil 6.2. Ağırlaşmamış kəskin appendisitə diaqnostik və müalicə alqoritmi

Soxulcanvari çıxıntının perforasiyası baş verməyən hallarda appendektomiya əməliyyatı açıq və laparoskopik üsullarla icra edilə bilər. Bu üsulların hər birinin üstün və çatışmayan cəhətləri vardır. Bunlar aşağıdakı kimi qruplaşdırıla bilər:

1. Açıq appendektomiya daha tez icra edilir;
2. Laparoskopik appendektomiya icra edilmiş xəstələrdə əməliyyatdan sonrakı ağrı sindromu zəif təzahür edir və analgetiklərə tələbat azalır;
3. Laparoskopik appendektomiyadan sonra çarpayı günlərinin sayı daha az olur;
4. Laparoskopik appendektomiya keçirmiş xəstələrdə yaranın infeksiyalaşmasına daha az rast gəlinir;
5. Açıq appendektomiya əməliyyatından sonra qarın boşluğunun abseslərinə daha az rast gəlinir;
6. Laparoskopik appendektomiyadan sonra xəstələrin əmək qabiliyyəti daha tez bərpa olunur;
7. Açıq appendektomiya zamanı əməliyyat otağı və xəstəxana xərcləri daha az olur.

Kəskin appendisit diaqnozuna şübhə olan hallarda diaqnostik laparoskopiya və diaqnoz təsdiq edilən hallarda isə laparoskopik appendektomiya göstəridir. Bu, xüsusilə uşaq doğma yaşlarında olan qadınlarda ginekoloji patologiyaların aşkar edilməsi ehtimalı yüksək olan hallarda aparılır. Bu populyasiyada kəskin appendisitə şübhə olan xəstələrin təxminən 40%-də laparoskopik olaraq appendiksini normal olması müəyyən edilir. Beləliklə, laparoskopiya həm diaqnostik, həm də terapevtik xüsusiyyətlərə malikdir və ginekoloji patologiyalar aşkar edildikdə lazımsız laparotomiyadan çəkinməyə imkan verir.

Anesteziya növünün seçilməsi. Qarın boşluğunun digər əməliyyatları kimi, appendektomiyayı da ümumi anesteziya altında icra etmək məqsədəuyğundur. Bu zaman geniş təftişin və qarın boşluğunda sərbəst manipulyasiyaların aparılmasına daha yaxşı imkan yaradan endotraxeal narkozdan istifadə olunmasına üstünlük verilir. Ümumi anesteziya imkanları olmayan hallarda isə yerli anesteziyadan istifadə oluna bilər.

Qeyd etmək lazımdır ki, ümumi anesteziya ruhi xəstələrdə, psixi olaraq qeyri-stabil xəstələrdə, uşaqlarda, həmçinin periappendikulyar abses və yayılmış peritonitə şübhə olan xəstələrdə xüsusilə göstərişdir.

Kəskin appendisitın müxtəlif formalarında cərrahi müdaxilənin xüsusiyyətləri

Bütün appendisitlər zamanı appendektomiyanın texnikası oxşar olsa da, onun müxtəlif formalarında əlavə texniki qaydaların tətbiqi halları meydana çıxır. Bunları qısa olaraq aşağıdakı kimi xarakterizə etmək olar.

1. Kataral appendisitə görə aparılan əməliyyatlar zamanı soxulcanvari çıxıntıdakı dəyişikliklərin birincili və ya ikincili olması aydınlaşdırılmalı, həmçinin xəstəliyin klinik təzahürünün appendiksdeki morfoloji dəyişikliklərlə uyğunluğu təhlil edilməlidir. Bu uyğunluğa şübhə olan hallarda terminal ileiti, Meckel divertikulitini istisna etmək üçün qalça bağırsağın terminal 1 m sahəsi təftiş olunmalıdır. Qadınlarda bundan əlavə ikincili appendisiti istisna etmək məqsədilə daxili cinsiyyət orqanlarının təftişi də aparılmalıdır.

2. Fleqmonoz appendisitə görə cərrahi müdaxilə aparılarkən soxulcanvari çıxıntıda xarakterik iltihabi əlamətlər aşkar edilərsə, adətən qonşu orqanların əlavə təftişinə ehtiyac olmur. Lakin bu zaman qarın boşluğunda infeksiyalaşmış eksudatın olması onun tam qurudulmasını, qarın boşluğunun drenləşdirilməsini (3-4 gün ərzində) və antebakterial müalicənin aparılması məsələlərini ortaya qoyur.

3. Qanqrenoz appendisitə görə cərrahi müdaxilə aparılarkən bir sıra texniki çətinliklərlə rastlaşılır ki, bunlar da çıxıntıda, onun müsariqəsində nekrotik proseslərin olması, toxumaların asan qopması və ya cırılması ilə əlaqədardır. Bu isə bəzən nekrotik toxumaların qarın boşluğundan tam təmizlənməsini mümkünsüz edir. Qarın boşluğunda infeksiyalaşmış eksudat toplandığından, o tam qurudulmalıdır və drenaj borunun saxlanması isə mütləq göstərişdir. Tam hemostaz əldə edilməyən hallarda, eləcə də nekrotik toxumaları tam təmizləmək mümkün olmadıqda, qarın boşluğuna əsas kəsikdən drenajla birlikdə tampon da yeridilməlidir.

4. Perforativ appendisitə görə cərrahi müdaxilə aparılarkən appendektomiyanı asanlaşdırmaq, nekrotik toxumaları tam təmizləmək və qarın boşluğunu adekvat sanasiya etmək məqsədilə geniş kəsik aparılmalıdır. Standart çəp kəsik bu tələblərə cavab vermədiyindən, əvvəlcədən perforativ appendisit diaqnozu məlum olan hallarda və peritonit əlamətləri olduqda aşağı orta kəsik üzrə laparotomiya seçilməlidir. Perforativ appendisit zamanı qarın boşluğunun drenləşdirilməsi mütləq göstərişdir. İrin və nekrotik toxumaların tam təmizlənməsinə əminlik olduqda qarın boşluğunun müvafiq sahəsi yuyulduqdan sonra soxulcanvari çıxıntının yatağında əlavə kontraperturadan çıxarmaq şərti ilə rezin drenaj boru saxlanılır. Əgər əməliyyat zamanı aydın nəzərə çarpan yerli peritonit əlamətləri və irinli eksudatın kiçik çanağa toplanması aşkar olarsa, onda iki drenaj saxlanmalıdır. Bunlardan biri soxulcanvari çıxıntının yatağında, digəri isə kiçik çanaqda yerləşdirilir.

5. Perforasiya etmiş appendiksin ətrafında piylik və qonşu orqanlarla məhdudlaşmış periappendikulyar abses olan hallarda soxulcanvari çıxıntı yalnız abses boşluğunda sərbəst yerləşdikdə onu tam xaric etmək mümkün olur. Digər hallarda çıxıntının kobud mobilizə olunmasına və çıxarılmasına cəhd edilməməlidir. Belə ki, istənilən halda abses boşluğunun əsas kəsikdən drenləşdirilməsi və tamponadası göstərişdir. Tam appendektomiya isə 6-8 həftədən sonra icra edilə bilər. Ümumiyyətlə, appendektomiya zamanı qarın boşluğunun tamponadasına göstərişlər aşağıdakılardır:

a) intraabdominal hemostazın mümkün olmaması (kapilyar qanaxma) və ya hemostaza tam əminliyin olmaması (məs. qanqrenoz appendisit zamanı);

b) iltihablaşmış soxulcanvari çıxıntının və ya onun bir hissəsinin xaric edilməsinin texniki mümkün olmaması;

c) formalaşmış appendikulyar absesin olması;

d) retroperitoneal sahədə fleqmonanın olması.

Bütün hallarda tamponada drenaj borunun saxlanması ilə müşayiət olunmalıdır. Qarın boşluğunda saxlanmış tamponlar əməliyyatdan ən azı 5-6 gün sonradan başlayaraq tədricən dartılmalıdır. Belə ki, bu müddət ərzində onun ətrafında möhkəm drenaj kanalı formalaşır.

6. Kəskin appendisitə görə əməliyyat zamanı appendikulyar infiltrat aşkar edilən hallarda möhkəm formalaşmış infiltratdan soxulcanvari çıxıntının ayrılması yolverilməzdir! Belə ki, bu zaman infiltratlaşmış və çətin diferensasiya olunan bağırsağın zədələnməsi ilə yanaşı, həm də mühafizə baryerinin pozulması və sonradan yayılmış peritonitin inkişafı mümkündür. Buna görə də, appendikulyar infiltratla rastlaşılan zaman drenaj borunun və əsas kəsikdən çıxarmaqla tamponun saxlanması kifayətdir. Yalnız infiltrat sorulduqdan təxminən 6-8 həftə sonra appendektomiya məsləhətdir.

Laparoskopik appendektomiya

Laparoskopik appendektomiya ilk dəfə 1983-cü ildə *Semm* tərəfindən qeyd edilmiş və hal-hazırda ondan geniş istifadə olunmaqdadır. Onun texnikası standartlaşdırılmış və əsasən üç-troakarlı (portlu) üsuldən istifadə olunur.

Laparoskopik appendektomiyaya əsas göstərişlər aşağıdakılardır:

1. Uşaq doğma yaşlarında olan qadınlar;
2. Hamilə qadınlar;
3. Dərialtı piy qatı artıq dərəcədə inkişaf etmiş tosqun xəstələr.

Əməliyyatdan sonrakı ağırlaşmalar

Appendektomiyadan sonrakı ağırlaşmalara aşağıdakılar aiddir:

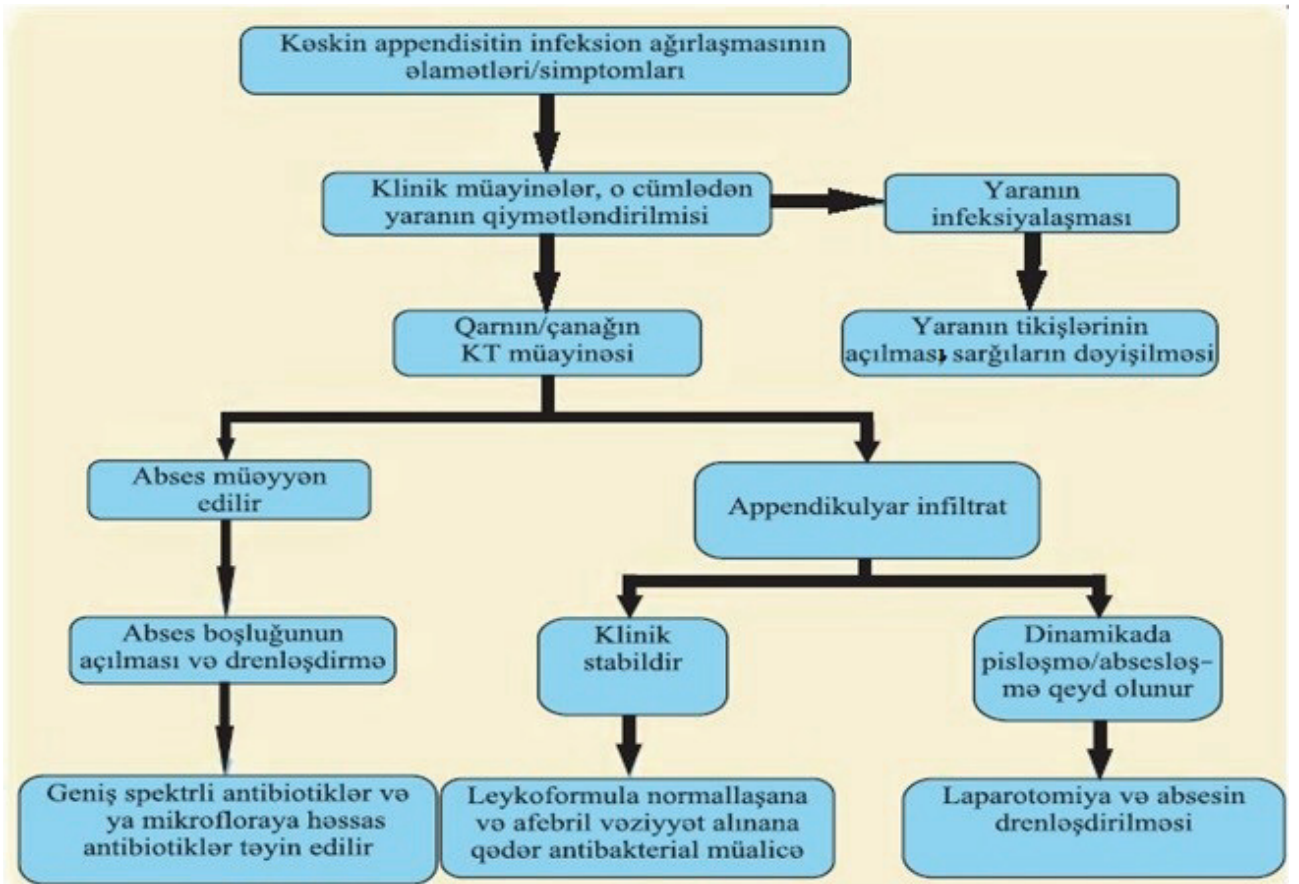
1. Peritonit;
2. Qarın boşluğunun absesləri;
3. Bağırsaq fistulunun inkişafı;
4. Qanaxma;
5. Bağırsaq keçməməzliyi;
6. Yaranın irinləməsi.

Appendektomiyadan sonra ağırlaşmaların meydana çıxmasının əsas etioloji faktorlarına aşağıdakılar aiddir:

1. Kəskin appendisitinin gecikmiş mərhələləri, xəstənin həkimə gec müraciət etməsi, eləcə də müalicənin stasionara qədərki və stasionardakı mərhələlərində diaqnostik səhvlərin buraxılması;

2. Cərrahi texnikanın adekvat olmaması və appendektomiya icra edilərkən taktiki səhvlərin buraxılması;

Peritonit əksər hallarda xəstəxanaya qədərki müalicə dövründə kəskin appendisitinin gecikmiş mərhələlərinin inkişaf etməsi nəticəsində meydana çıxır. Bu adətən iltihablaşmış appendiksin destruktiv formalarında irinli möhtəviyyatın qarın boşluğunun digər şöbələrinə yayılması ilə əlaqədardır. Bəzi hallarda diffuz və ya yayılmış peritonit əlamətləri olan kəskin appendisitli xəstələrdə appendektomiya səhvən McBurney kəsiyi ilə icra edilir. Məlum olduğu kimi, bu kəsikdən qarın boşluğunun sanasiyası, peritonitin yayılma dərəcəsinin təyini adekvat aparılmır və həmçinin qarın boşluğunun drenləşdirilməsi, bağırsaqların intubasiyası kimi vacib manipulyasiyaları icra etmək mümkün olmur. Kəskin appendisitinin irinli-destruktiv dəyişikliklərinin nəticəsi olmayan əməliyyatdansonrakı həqiqi peritonitlər həmçinin cərrah tərəfindən buraxılan texniki və taktiki səhvlər nəticəsində meydana çıxır. Bu zaman əməliyyatdansonrakı peritonitin əsas səbəbi soxulcanvari çıxıntının güdülünün çatışmazlığı, büzməli tikiş qoyularkən kor bağırsağın divarının bütün qatlarının deşilməsi, rezidual və ya tam dayandırılmamış kapillyar qanaxmaların olması, aseptika və antiseptika qaydalarının kobud pozulması, soxulcanvari çıxıntının bir hissəsinin qarın boşluğunda saxlanması olur. Appendikulyar mənşəli peritonitin klinikası, diaqnostikası və müalicəsi digər peritonitlərdən bir o qədər də fərqlənmir.



Şəkil 6.3. Kəskin appendisitın infeksiyon mənşəli ağırlaşmalarının diaqnostika və müalicə alqoritmi

Qarın boşluğunun absesləri əksər hallarda yayılmış peritonitin nəticəsi kimi meydana çıxır. Əsas etibarilə çanaq abseslərinə rast gəlinir. Bu, ilk növbədə anatomik səbəblərlə əlaqədardır. Belə ki, çanaq boşluğu qarın boşluğunun daha aşağı hissəsi olduğundan, əksər hallarda iltihabi eksudat orada toplanmağa meyllidir. Bundan əlavə, əməliyyatdansonrakı dövrdə xəstəyə yarımoturaq vəziyyətin verilməsi də buna şərait yaradır.

Çanaq absesinin ilk əlamətləri qarının aşağı şöbələrində və aralıqda küt ağrıların olması, dizurik əlamətlər, tezləşmiş və ağırlı tenezmlərdən ibarətdir. Adətən bu əlamətlər əməliyyatdan 5-7 gün sonra xəstənin yaxşılaşması fonunda meydana çıxır. Bu vaxtdan etibarən xəstənin hərarəti yüksəlir, leykositlərin sayının artması ilə bərabər neytrofillərin sola meylliyi aşkar edilir. Bu dövrdə xəstənin ümumi vəziyyəti hələ kafi olur, lakin intoksikasiya əlamətləri müşahidə olunur: dəri örtüyünün solğunluğu, taxikardiya müəyyən edilir. Qarın obyektiv müayinəsində bağırsaqların zəif parezi, qasıqüstü nahiyədə ağırlı zona və ya infiltrat müəyyən edilsə də, peritonun qıcıqlanma simptomu mənfəi olur. Belə hallarda rektal, qadınlarda isə həm də vaginal müayinə qiymətli diaqnostik vasitə ola bilər. Çanaq abseslərinin formalaşmasının erkən mərhələlərində uşaqlıq yolunun arxa tağı nahiyəsində və ya düz bağırsağın ön divarında az hərəkətli ağırlı infiltrat müəyyən edilir. Sonrakı dinamik müəşahidə zamanı infiltratın yumşalması və absesləşmə meydana çıxdıqdan sonra isə bəzi sahələrdə flüktuasiya təyin edilir ki, bu da cərrahi əməliyyata (absesin açılmasına) göstərişdir. Kiçik çanağın absesləri əksər qadınlarda əsasən uşaqlıq yolunun arxa tağından, kişilərdə isə düz bağırsağın ön divarından açılır. Xəstəyə Trendelenburg vəziyyəti verilir. Ümumi anesteziya aparıldıqdan sonra xüsusi düz bağırsağ güzgüləri vasitəsilə anus geniş açılır. Adətən bu zaman düz bağırsağın ön divarında şişkinlik görünür. Bu şişkinlik barmaqla yoxlanılır, flüktuasiya sahəsi tapılaraq yoğun iynə taxılmış şprislə punksiya olunur. Şprisdə irinin olması abses boşluğuna düzgün düşüldüyünü göstərir. Bundan sonra dəqiq orta xətt boyunca bağırsağ oxu istiqamətində 1 sm uzunluğunda boylama kəsik aparılır. Kəsikdən yoğun rezin drenaj boru yeridilərək abses boşluğu antiseptik

məhlullarla yuyulur. Drenaj 4-5 gün müddətinə abses boşluğunda saxlanılır. Drenaj borunun spontan xaric olmasının qarşısını almaq məqsədilə o, bir tikişlə düz bağırsağın selikli qişasına fiksə edilir. Əməliyyatdan sonrakı dövrdə xəstəyə antibiotiklər təyin edilir və abses boşluğu dioksidinlə yuyulur.

Bağırsaq fistullarına appendektomiya əməliyyatlarından sonra 0,35-0,8% xəstələrdə rast gəlinir. Bağırsaq fistulunun əmələ gəlməsi bağırsağın ileosekal bucağı nahiyəsindəki irinli-iltihabi proseslərlə sıx bağlıdır. Orqanın divarı infiltratlaşmış və asan zədələnən olur. Appendikulyar infiltratın kobud ayrılması, həmçinin formalaşmış abseslərdə çıxıntının xaric edilməsi cəhdi xüsusilə təhlükəlidir. Ədəbiyyatlarda appendikulyar infiltratın istənilən mərhələsində appendektomiyanın icra edilməsinin mümkünlüyü barədə məlumatlara rast gəlinir. Lakin qeyd etmək lazımdır ki, appendektomiya yalnız yüngül və zəif bitişmələr olan və kobud ayrılma tələb etməyən bəzi hallarda nisbətən təhlükəsizdir ki, belə vəziyyət də adətən xəstəlik başlayandan sonra 1-3-cü günlər ərzində olur. Əks halda, kor və qalça bağırsaq divarının kobud zədələnməsi divarın nekrozuna və bağırsaq fistulunun formalaşmasına gətirib çıxara bilər. Appendikulyar infiltratın inkişafının son mərhələsində—absesləşmə fazasında appendektomiyanın icra edilməsinə ciddi cəhd edilməməlidir. Qarın boşluğunda tənzip tamponların, kobud drenajların uzun müddət saxlanması bağırsaq divarında yataq yaralarının meydana çıxmasına və sonradan bağırsaq fistullarının formalaşmasına gətirib çıxara bilər. Soxulcanvari çıxıntının güdülünün işlənmə metodu və kor bağırsaq divarının infiltratlaşmış olması şəraitində onun bağlanması da böyük əhəmiyyət kəsb edir. Çıxıntının güdülünün infiltratlaşmış kor bağırsaq divarına qoyulan büzməli tikiş vasitəsilə bağlanması zamanı güdül çatışmazlığının meydana çıxma riski yüksək olur ki, bu da bağırsaq fistulunun formalaşması ilə nəticələnir. Bu riski azaltmaq üçün güdülün üzəri atravmatik iynədən istifadə etməklə düyünlü seromuskulyar tikişlərlə bağlanmalı və onun üzəri böyük piyliklə peritonizasiya olunmalıdır. Yuxarıda qeyd olunduğu kimi, bəzi xəstələrdə yayılmış peritonitin və fistulunun formalaşmasının qarşısını almaq məqsədilə kor bağırsağın ekstraperitonizasiyası və ya sekostomanın qoyulması lazım gələ bilər.

Qanaxma. Appendektomiyadan sonra əməliyyatdan sonrakı yarada (dərialtı, əzələarası) və ya qarın boşluğunda qanaxmanın olması mümkündür. İntraperitoneal qanaxmalar xüsusilə təhlükəlidir və ona 0,03-0,2% xəstələrdə rast gəlinir və bir qayda olaraq dayandırılması üçün təkrari əməliyyat tələb olunur. Qarın boşluğunun qanaxmaları *çixıntının müsariqə damarlarının divarının infeksiyalaşmış tromb hesabına zədələnməsi və ya arroyiyaya uğraması, qazanılmış və ya anadangəlmə hemorragik diatezlər* nəticəsində meydana çıxma bilər. Lakin qanaxmaların əsas səbəbi *operativ texnikanın çatışmazlığı* ilə izah olunur. *Çixıntının müsariqəsinə qoyulmuş liqaturanın boşalması və ya onun sürüşməsi, bitişmələri kəsərkən onların daxilindəki damarların liqaturaya alınmaması, qarın divarı yarası nahiyəsində adekvat hemostazın yaradılmaması* əsas texniki səhvlərə aiddir.

Qeyri-intensiv qanaxmalar adətən müəyyən müddətdən sonra spontan olaraq dayanır. Yalnız bir neçə gündən sonra anemiya müşahidə olunur. Bəzi hallarda infeksiyanın da qoşulması peritonitin inkişaf etməsinə səbəb olur. Əgər infeksiya qoşulmazsa, qarın boşluğunda qalan qan sonradan kobud bitişmələrin meydana çıxmasına səbəb olur.

Appendektomiya əməliyyatından sonra qanaxmanın meydana çıxmasının qarşısını almaq üçün bir sıra prinsiplərə əməl etmək lazımdır ki, bunlara da əməliyyat zamanı xəstənin yaxşı ağrısızlaşdırılması, adekvat əməliyyat sahəsinin yaradılması, toxumalarla ehtiyatla davranma və diqqətli hemostaz aiddir.

Əməliyyatdan sonrakı bağırsaq keçməməzliyi. Appendektomiyanın ən ağır fəsadlarından biri əməliyyatdan sonrakı erkən dövrdə meydana çıxan kəskin bağırsaq keçməməzliyidir. Ona təxminən 0,2-0,5% hallarda rast gəlinir. Bu ağırlaşmanın meydana çıxmasının əsas səbəbləri əməliyyat zonasında bitişmə prosesləridir ki, bunlardan da qalça bağırsağı kiçik çanağın girişində parietal peritona fiksə edən bitişmələr xüsusi əhəmiyyət kəsb edir. Əməliyyatdan sonrakı bağırsaq keçməməzliyinə əsasən destruktiv appendisitə görə icra edilmiş

appendektomiyalardan sonra rast gəlinir. İleosekal bucaq nahiyəsində deformatsiyaedici bitişmələrin inkişafına əməliyyat zamanı visseral peritonun kobud travmaya məruz qalması şərait yaradır. Bundan əlavə, appendiksin müsariqə güdülünün Z-vari tikişə alınaraq güdül üzərinə fiksə edilməsi ileosekal bucağın deformatsiyasına, sonra isə bağırsağ keçməməzliyinin meydana çıxmasına səbəb ola bilər.

SOXULCANVARI ÇIXINTININ KƏSKİN APPENDİSİTİ XATIRLADAN NADİR CƏRRAHİ XƏSTƏLİKLƏRİ

FİBROBLASTİK APPENDİSİT

İlk dəfə 1924-cü ildə *Bart* tərəfindən təsvir edilmişdir. Xəstəliyin yaranma səbəbi məlum deyildir. Yüksək fərdi reaktivlik fonunda toxumalara bakterial təsirin olmasına önəm verilir. Nəticədə fibroblastik elementlərin yaranması baş verir.

Xəstəliyin *klirik mənzərəsi* kəskin appendisiti xatırladır. Bəzi hallarda çıxıntının divarının perforasiyası ilə *ağırlaş*a bilər. Əməliyyat zamanı ətraf orqanlarla bitişmiş bərk konsistensiyalı, böyük ölçülü çıxıntı aşkar edilir. Şişəbənzər bərk infiltrat kor bağırsağa və hətta nazik bağırsağa qədər yayılır. Kor və nazik bağırsağın divarları qalınlaşır və bərkiyir, müsariqədə isə böyümüş limfa düyünləri aşkar olunur.

Müalicəsi. Xəstəlik xoşxassəli olduğu üçün appendektomiya kifayət edir. Əksər hallarda xəstəliyi soxulcanvari çıxıntının xərçəngindən fərqləndirmək çətin olduğu üçün cərrahlar daha geniş onkoloji əməliyyatlar (ileosekal bucağın rezeksiyası, sağtərəfli hemikolektomiya) aparırlar.

MİKSOQLOBULYOZ

Xəstəlik soxulcanvari çıxıntının mənfəzində selikli kürəciklərin yaranması ilə xarakterizə olunur. Bu xəstəlik ilk dəfə 1909-cu ildə *Kanyetto* tərəfindən təsvir edilsə də, bu termin 1914-cü ildə *Hanzemann* tərəfindən təklif edilmişdir.

Xəstəlik 20-70 yaş arasında, hər iki cinsdə təsadüf edir. Soxulcanvari çıxıntının (yaxud da kor bağırsağın) mənfəzində çoxlu miqdarda kiçik ölçülü, müxtəlif rəngli (açıq-sarı rəngdən tünd-qəhvəyi rəngə qədər) kürəciklər aşkar olunur. Kürəciklərin mərkəzində epiteldən təşkil olunmuş detrit, üzərində isə selik toplanmış olur. Çıxıntının mənfəzi onun əsası səviyyəsində obliterasiyaya uğrayır, vəzili epitel hüceyrələrinin bir hissəsi atrofiyalaşır, qalan hüceyrələrin daxilində isə çoxlu selik toplanır. Selikaltı təbəqədə xroniki iltihabi proses aşkar olunur. Kürəciklərin yaranmasını peristaltikanın təsirdən seliyin konqlomerat formasında toplanması ilə izah edirlər. E.K. Jukova xəstəliyi soxulcanvari çıxıntının selik əmələgətirən hüceyrələrinin anadangəlmə anomal inkişafı ilə əlaqələndirir. Müəllif iki yenidoğulmuşda yoğun bağırsağın miksoqlobulyozla total zədələnməsini müşahidə etmişdir. Bu uşaqlarda digər anadangəlmə anomaliyalar (düz bağırsağın inkişafdan qalması, anal dəliyin olmaması, sidik kisəsinin və uraxusun kəskin genişlənməsi) da qeyd olunmuşdur. Selik kürəcikləri ilə dolmuş çıxıntının ölçüsü yumruq, hətta böyük insan başı ölçüsündə də ola bilər.

Xəstəliyin xarakterik *klirik mənzərəsi* olmadığından, diaqnoz əsasən əməliyyat vaxtı qoyulur. Bəzi hallarda kor bağırsağ proyeksiyasında törəmə əllənir. Xəstəlik xroniki, az hallarda isə kəskin appendisiti xatırladır. Soxulcanvari çıxıntının perforasiyası ilə fəsadlaşaraq yerli peritonitin, yaxud miksosarkomanı xatırladan yalançı miksomanın yaranmasına səbəb ola bilər.

Müalicəsi cərrahidir. Soxulcanvari çıxıntının, yaxud bağırsağın zədələnmiş hissəsinin çıxarılmasından və qarın boşluğunun selik konqlomeratlarından təmizlənməsindən ibarətdir. Xəstəlik xoşxassəli olduğundan əməliyyatın nəticəsi və proqnoz uğurlu olur.

SOXULCANVARI ÇIXINTININ ŞİŞLƏRİ

Epidemiologiyası

Soxulcanvari çıxıntının şişlərinə nadir hallarda rast gəlinir. Xəstələrin 50%-dən çoxunda kəskin appendisitın simptomları və əlamətlərinə rast gəlinir ki, bu da təcili appendektomiya əməliyyatı ilə nəticələnir. Bu zaman soxulcanvari çıxıntının şişləri ilə eyni vaxtda kəskin appendisitə nadir hallarda rast gəlinir. Patoloji-anatomik müayinə indiyə qədər birincili diaqnostik metod olaraq qalmaqdadır. Birincili appendikulyar adenokarsinoma ilk dəfə 1882-ci ildə *Berger* tərəfindən qeyd edilmişdir. Bütün appendektomiyaların yalnız 0,1%-də ona rast gəlinir. İldə hər 100 000 əhali arasında rastgəlmə tezliyi 0,2 təşkil edir. Bütün bağırsaqların bədxassəli şişlərinin yalnız 0,2-0,5%-i soxulcanvari çıxıntının payına düşür. Onun daha çox rast gəlinədiyi orta yaş həddi təxminən 60-dır. Kişilərdə qadınlara nisbətən 1,5 dəfə çox təsadüf edilir.

Patoloji-anatomik formaları

Appendiks və yoğun bağırsağ ümumi embrioloji mənşəyə malik olduğundan onlarda inkişaf edən şişlər də oxşar olurlar. Soxulcanvari çıxıntının ən çox rast gəlinən şişlərinə sistik törəmələr (mukosele), karsinoid şişlər, adenokarsinoma və metastazlar aiddir. Limfoma və stromal şişlərə (leyomioma və leyomiosarkoma) isə nadir hallarda rast gəlinir.

SİSTİK ŞİŞLƏR VƏ PERİTONEAL PSEVDOMİKSOMA

Soxulcanvari çıxıntının sistik şişlərinə *mukosele*, *musinoz şişlər* də deyilir. Buraya sadə sistlər, musinoz sistadenoma, musinoz sistadenokarsinoma və peritoneal psevdomiksoma da daxil olmaqla bir sıra xəstəliklər aid edilir. Yuxarıda sadalanan istənilən vəziyyətlərdə mukosele formalaşsa bilər. Sadə sist soxulcanabənzər çıxıntının mənşəsinin qeyri-şiş mənşəli okklüziyası nəticəsində meydana çıxır, diametri adətən 2 sm-dən kiçik olur və appendektomiya zamanı təsadüfən aşkar edilir. Bunun əksinə olaraq, musinoz sistadenomalar xoşxassəli şişlərdir və böyük ölçülü mukosele ilə xarakterizə olunur. Onların diametri 8 sm və daha böyük ola bilər. Xoşxassəli musinoz sistadenomalar appendiksin zəif sürətlə genişlənməsi ilə əlaqədar olaraq əksər hallarda simptomuz olur. Fiziki müayinə və ya rentgenoloji müayinə zamanı təsadüfən aşkar edilir. Adi rentgenoloji və ya KT müayinədə appendiks divarının kalsinatlaşmış olması xarakterikdir.

Müalicəsi

2 sm və daha böyük appendikulyar mənşəli musinoz törəmələrin cərrahi yolla xaric edilməsi məsləhət görülür. Musinoz sistadenoma soxulcanvari çıxıntının əsasını əhatə etməyən hallarda adi appendektomiya ilə kifayətlənmək olar. Bəzi hallarda, o, əməliyyata qədərki dövrdə və ya əməliyyat zamanı cırıla bilər. Lakin bu zaman sistin möhtəviyyəti sağ qalça nahiyəsində məhdudlandığından ona lokal peritoneal psevdomusinoz kimi baxılır. Əgər şiş xoşxassəlidirsə, appendektomiya və hər hansı rezidual musinin kənar edilməsi adekvat hesab olunur. Maliqnezasiya ehtimalı və cırılma nəticəsində musin hasil edən hüceyrələrin qarın boşluğuna yayılması təhlükəsi olduğundan laparoskopik appendektomiya məsləhət görülmür. O, yoğun və düz bağırsağın xərçəngi ilə əlaqəli olduğundan, əməliyyatdan sonrakı dövrdə kolonoskopiya məsləhətdir.

SOXULCANVARI ÇIXINTININ MUKOSELESİ

Kontrast KT müayinədə bütün qarın boşluğunu əhatə edən çoxsaylı sistik törəmələr müəyyən edilir. Onlardan bəziləri kalsinatlaşmış olur.

Musinoz sistadenokarsinoma soxulcanvari çıxıntının sistik şişinin maliqnant forması sayılır. Sistadenomanın əksinə olaraq, musinoz sistadenokarsinoma olan xəstələrdə adətən qarında

ağrılar, bədən çəkisinin azalması, qarında həcmli törəmə və ya kəskin appendisit əlamətləri olur. Musinoz sistadenokarsinomanın perforasiyası və musin hasil edən hüceyrələrin qarın boşluğuna disseminasiyası nəticəsində peritoneal psevdomiksoma inkişaf edir ki, bu da qarının ölçülərinin böyüməsi ilə təzahür edir. Peritoneal psevdomiksoma musinoz assitin inkişaf etməsi ilə xarakterizə olunan klinik vəziyyətdir.

Müalicəsi. Diffuz peritoneal psevdomiksoma yüksək maliqnantlığa malikdir. Belə hallarda məsləhət görülən müalicə sağtərəfli hemikolektomiya və qarın boşluğundakı bütün musinin xaric edilməsindən ibarət olmalıdır. Musinoz sistadenokarsinomaya görə hemikolektomiyadan sonra 5-illik yaşama müddəti 75%, yalnız appendektomiyadan sonra isə 50% təşkil edir.

SOXULCANVARI ÇIXINTININ ADENOKARSİNOMASI

Soxulcanvari çıxıntının birincili adenokarsinomasının iki tipi ayırd edilir: musinoz (yuxarıda qeyd olunan) və yoğun bağırsağ tipli. Yoğun bağırsağ tipli adenokarsinomalara az rast gəlinir. Onlar selik sekresiya etmir. Adenokarsinomalardan soxulcanvari çıxıntının mənfəzinin tutulmasına səbəb olduğundan kəskin appendisit əlamətləri ilə təzahür edir. Yoğun bağırsağ xərçənginə oxşar olduğuna görə appendiksin adenokarsinomalarının Dukes təsnifatı üzrə A, B, C və D mərhələləri ayırd edilir. Mərhələlərdən asılı olaraq 5-illik yaşama müddəti müvafiq olaraq 100%, 67%, 50% və 6% təşkil edir. Appendikulyar adenokarsinomanın tipləri metastazvermə xüsusiyyətlərinə görə də fərqlənirlər. Belə ki, yoğun bağırsağ tipli adenokarsinomalardan limfatik və hematogen yolla disseminasiyaya meyilli olduğu halda, musinoz adenokarsinomalardan peritona, qadınlarda isə yumurtalığa metastaz verirlər.

Yoğun bağırsağ tipli adenokarsinomalardan daha pis proqnoza malik olur və müalicədən sonra 5-illik yaşama müddəti 71% təşkil edən musinoz tipli adenokarsinomadan fərqli olaraq cəmi 41% təşkil edir.

Müalicəsi

Soxulcanabənzər çıxıntının yoğun bağırsağ tipli adenokarsinomalardan üçün adekvat müalicə sağtərəfli hemikolektomiya hesab olunur. Diaqnoz appendektomiyadan sonra preparatın patoloji-anatomik müayinəsi zamanı müəyyən edilən hallarda təkrari əməliyyat və sağtərəfli hemikolektomiya icra edilməlidir.

SOXULCANVARI ÇIXINTININ KARSİNOİD ŞİŞLƏRİ

Soxulcanvari çıxıntının ən çox rast gəlinən şişlərinə karsinoid aiddir. O, appendiksin rast gəlinən bütün şişlərinin təxminən 50%-ni təşkil edir. Soxulcanvari çıxıntının bədxassəli şişləri arasında karsinoidlər daha zəif aqressivliyə və adenokarsinomalardan müqayisədə daha əlverişli proqnoza malik olub 5-illik yaşama müddəti təxminən 90% təşkil edir. Soxulcanvari çıxıntının əksər karsinoidləri kəskin appendisitə görə icra edilən appendektomiya zamanı təsadüfən aşkar edilir. Əksər appendikulyar karsinoidlər soxulcanvari çıxıntının ucunda yerləşdiyindən onlar yalnız 25% hallarda kəskin appendisitə inkişafına səbəb olurlar. Şişin potensial maliqnantlığı ilk növbədə onun ölçüsü ilə müəyyən edilir. Karsinoid şişlərin 75%-dən çoxunun ölçüsü 1 sm-dən kiçik, 5-10%-i isə 2 sm-dən böyük olur. Ölçüsü 2 sm-dən böyük şişlər istisna olmaqla limfa düyünlərinə invazyaya və uzaq metastazlara nadir hallarda rast gəlinir.

Müalicəsi

Appendikulyar karsinoidlərin müalicəsi ilk növbədə onların ölçüsündən asılıdır. Ölçüsü 2 sm-dən kiçik olan karsinoidlərdə limfa düyünləri prosesə cəlb olunmadığına görə adi appendektomiya adekvat hesab olunduğu halda, 2 sm-dən böyük ölçülü karsinoidlərdə sağtərəfli hemikolektomiya məsləhətdir. Bəzi müəlliflər metastaz potensialı yüksək olduğuna görə, gənc yaşlarda, eləcə də prosesə appendiksin əsas cəlb olunmuş karsinoidlərdə sağtərəfli hemikolektomiyadan sonra icra olunmasını təklif edirlər.

Ədəbiyyat

1. Andersen BR, Kallehave FL, Andersen HK. Antibiotics versus placebo for prevention of postoperative infection after appendectomy. *Cochrane Database Syst Rev*2005; Issue 3, Art. No. CD001439.
2. Ansari N, Chandrakumaran K, Dayal S et al. Cytoreductive surgery and hyperthermic intraperitoneal chemotherapy in 1000 patients with perforated appendiceal epithelial tumours. *Eur J Surg Oncol*2016; 42(7): 1035–41.
3. Berry J, Malt RA. Appendicitis near its centenary. *Am J Surg*1984; 2000: 567–75.
4. Carr NJ, Cecil TD, Mohamed F et al. (2016) A consensus for classification and pathologic reporting of pseudomyxoma peritonei and associated appendiceal neoplasia. The Results of the Peritoneal Surface Oncology Group International (PSOGI) Modified Delphi Process. *Am J Surg Pathol*2016; 40: 14–26.
5. Charles J. Yeo. Shackelford's Surgery of the Alimentary Tract, 2 Volume Set, 8th Edition. Elsevier, 2019
6. Courtney Townsend R. Daniel. Sabiston Textbook of Surgery. 20th Edition. The Biological Basis of Modern Surgical Practice; Elsevier, 2016.
7. Ingraham AM, Cohen ME, Bilimoria KY et al. Effect of delay to operation on outcomes in adults with acute appendicitis. *Arch Surg*2010; 145: 886–92.
8. Keighley MRB, Williams NS. Surgery of the anus rectum and colon. 3rd edn. Philadelphia: Elsevier Saunders, 2008.
9. Kim K, Kim YH, Kim Sy et al. Low-dose abdominal CT for evaluating suspected appendicitis. *N Engl J Med*2012; 366: 1596–1605.
10. Michael W Mulholland. Greenfield's Surgery: Scientific Principles and Practice. Sixth Edition. Philadelphia, PA: Wolters Kluwer, 2016.
11. Murphy EMA, Farquharson SM, Moran BJ. Management of an unexpected appendiceal neoplasm. *Br J Surg*2006; 93: 783–92.
12. National Surgical Research Collaborative. Multicentre observational study of performance variation in provision and outcome of emergency appendectomy. *Br J Surg* 2013; 100: 1240–52.
13. Norman S. Williams. Bailey & Love's Short Practice of Surgery. 27th edition. Elsevier, 2018.
14. Salminen P, Paajanen H, Rautio T et al. Antibiotic therapy vs appendectomy for treatment of uncomplicated acute appendicitis. The APPAC randomized clinical trial. *JAMA*2015; 313: 2340–8.
15. Sauerland S, Jaschinski T, Neugebauer EA. Laparoscopic versus open surgery for suspected appendicitis. *Cochrane Database Syst Rev*2010;CD001546.
16. Wright GP, Mater ME, Carroll JT et al. Is there truly an oncologic indication for interval appendectomy? *Am J Surg* 2015; 209: 442–6.

FƏSİL VII. YOĞUN BAĞIRSAĞIN CƏRRAHİ XƏSTƏLİKLƏRİ

Yoğun bağırsağın embrioloji inkişafı, anatomiyası, histologiyası və fiziologiyası haqqında məlumat

Yoğun bağırsağın embriologiyası

Yoğun bağırsağın cərrahi anatomiyası

Yoğun bağırsağın şöbələri

Kor bağırsaq

Qalxan çənbər bağırsaq

Köndələn çənbər bağırsaq

Enən çənbər bağırsaq

S-vari bağırsaq

Yoğun bağırsağın qan təchizatı

Yoğun bağırsağın innervasiyası

Yoğun bağırsağın histologiyası

Yoğun bağırsağın fiziologiyası

Qeyri-spesifik xorali kolit

Yoğun bağırsağın divertikulyozu və divertikulit

Yoğun bağırsağın polipləri

Neoplastik poliplər

Dişli adenoma

Qeyri-neoplastik poliplər

Hiperplastik polip

Hamartomatoz poliplər

Yuvenil poliplər və yuvenil polipoz

Peutz-Jeghers sindromu

Ailəvi adenomatoz polipoz

Çənbər bağırsağın xərçəngi

Yoğun bağırsağın burulması

S-vari bağırsağın burulması

Meqakolon

Hirschsprung xəstəliyi

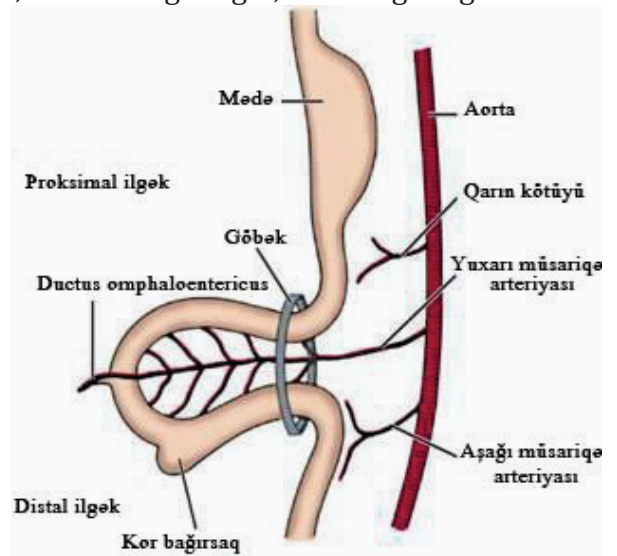
YOĞUN BAĞIRSAĞIN EMBRİOLOJİ İNKİŞAFI, ANATOMİYASI, HİSTOLOGİYASI VƏ FİZİOLOGİYASI HAQQINDA MƏLUMAT

YOĞUN BAĞIRSAĞIN EMBRİOLOGİYASI

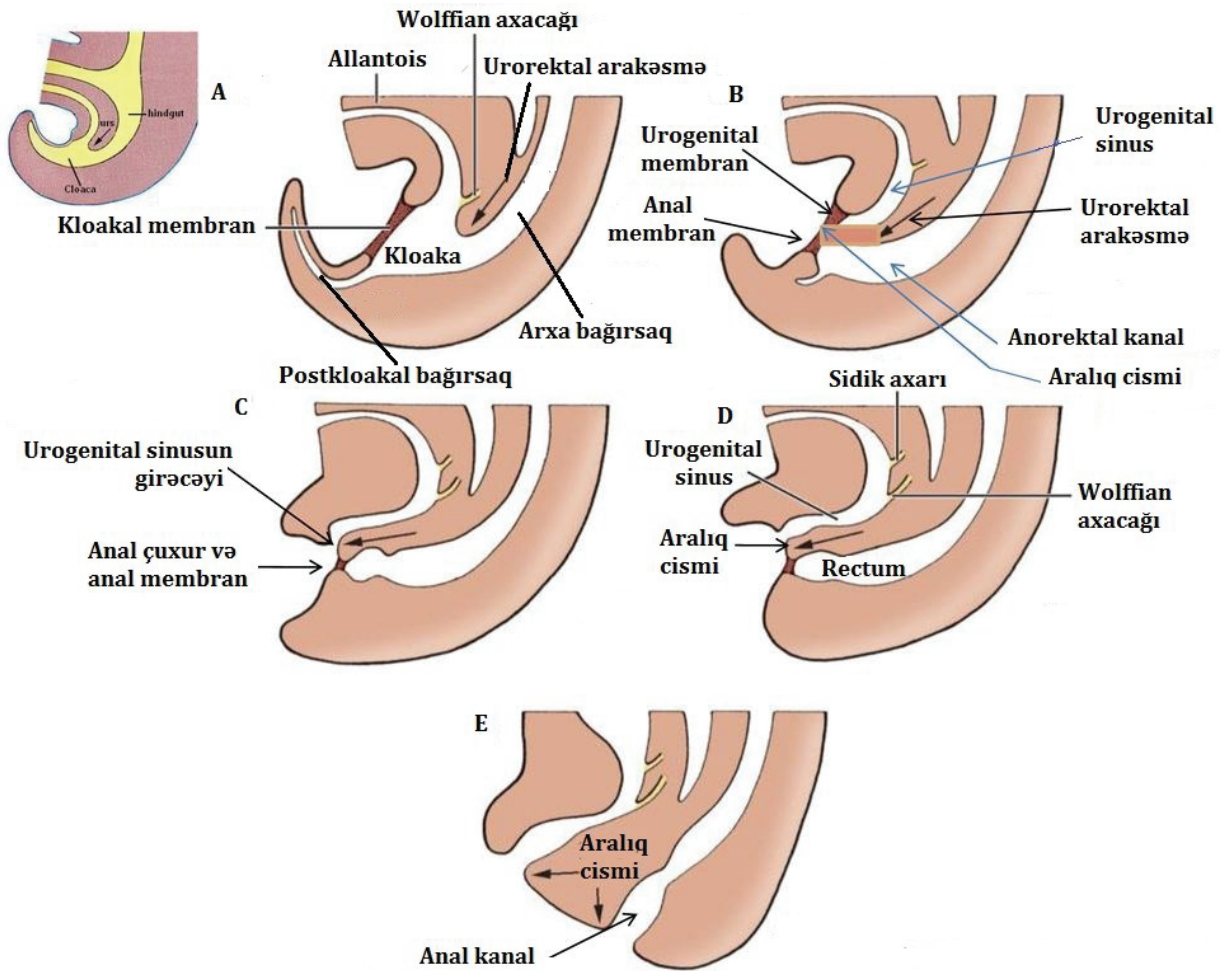
Yoğun bağırsağ orta və arxa bağırsaqdan inkişaf edir. Orta bağırsağ kor bağırsağın, qalxan çənbər bağırsağın və köndələn çənbər bağırsağın proksimal 2/3 hissəsinin, arxa bağırsağ isə köndələn çənbər bağırsağın distal 1/3 hissəsinin, S-vari bağırsağın, düz bağırsağın və anal kanalın proksimal hissəsinin formalaşmasında iştirak edir. Anal kanalın distal hissəsinin ektodermal mənşəli anal çuxurdan başlanğıc götürdüyü güman edilir. Bağırsağın göbək ciyəsinə herniasiya etmə dövründə yuxarı müsariqə arteriyasından distal tərəfdəki bağırsaqda formalaşan lokal genişlənmə gələcək kor bağırsağın yerini göstərir (şəkil 7.1). Anal kanalın kloakadan inkişaf etdiyi güman edilir. Anatomik baxımdan anorektumun embrional inkişafını daha düzgün anlamaq üçün aşağıdakı məlumatları qeyd etmək vacibdir.

Embrional inkişafın 5-ci həftəsində embrional kloaka dorzal tərəfdən *arxa bağırsağı*, ventral tərəfdən isə *allantoisi* qəbul edən endodermal kisədən ibarət olur. Kloaka ətraf toxumalardan nazik *kloakal membranla* (proktodeum) ayrılır. İnkişafın 6-cı həftəsində *mezodermal (urorektal) arakəsmə* kloakanı ventral *urogenital sinusa* və dorzal *rektal hissəyə* bölür. Mezodermal arakəsmə 7-ci həftədə *aralıq cismini* təşkil etmək üçün kloakal membranla birləşir. *Kloakal membran* nisbətən böyük ventral *urogenital membrana* və kiçik dorzal *anal membrana* bölünür. Bayır tərəfdən anal membran yüngül çuxur əmələ gətirir ki, buna da *anal çuxuru* deyilir. İnkişafın 9-cu həftəsinə qədər anal membran özündən heç bir iz qoymadan cırılır. Yaşlılarda *linea pectinea*-nın anal membran səviyyəsinə uyğun gəlməsi güman edilir. Buna görə də, düz bağırsaqla anal kanalın proksimal hissəsi arasındakı demarkasiya xətti endodermal mənşəli olub aşağı müsariqə arteriyası ilə təchiz olunur. Anal kanalın aşağı hissəsi isə ektodermal mənşəlidir və daxili qalça arteriyasının şaxələri ilə təchiz olunur (şəkil 7.2).

Anal membranın hər iki tərəfində somatik mezoderma bir cüt anal qabarcıq formalaşdırır. Bu qabarcıqlar dorzal istiqamətə tərəf nalşəkili genişlənir. Onuncu həftədə nalşəkili strukturun ventral ucu aralıq cismi ilə birləşir. Nalşəkili strukturda olan eninəzolaqlı əzələ sonradan xarici anal sfinkterin səthi təbəqəsinə çevrilir. Düz bağırsağ həтта kor qurtardıqda və ya başqa yerə açıldıqda belə, anal sfinkter adətən normal yerində formalaşır. Yuxarı və aşağı müsariqə arteriyaları bütün yoğun bağırsağı qanla təchiz edir. Cərrahi anal kanalda daxili cinsiyyət arteriyaların şaxələri iştirak edir.



Şəkil 7.1. Yuxarı müsariqə arteriyasından aşağı tərəfdə bağırsaqda lokal genişlənmə gələcək kor bağırsağın yerini göstərir



Şəkil 7.2. Embrional inkişafın 5-10-cu həftələrində anorektal zonanın inkişafı. A. Qapayıcı təbəqə (proktodeum kloakanı xaricdən izolə edir). Urorektal arakəsmə (ox işarəsi) kloakanı bölmək üçün aşağı istiqamətdə böyüyür; B.D. Kloaka artıq dorzal anorektal kanala və ventral urogenital sinusa ayrılmışdır; C. Aralıq cismini əmələ gətirmək üçün urorektal arakəsmə kloakal membranla birləşir; E. Anal membran cırılır. Aralıq cismi vasitəsilə düz bağırsağa və urogenital cibə ayrılma başa çatır. (Skandalakis JE, Gray SW. Embryology for Surgeons (2nd ed). Baltimore: Williams & Wilkins, 1994)

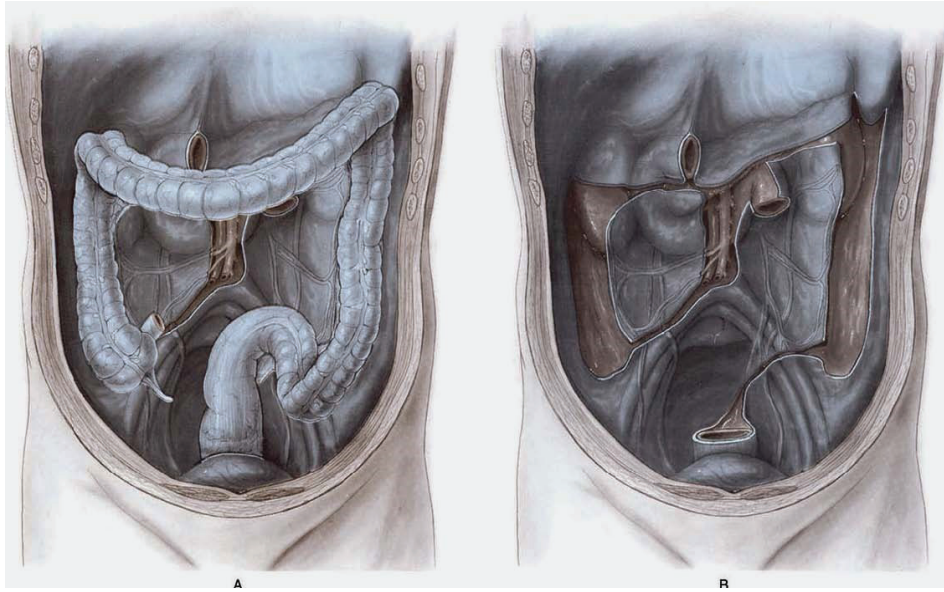
YOĞUN BAĞIRSAĞIN CƏRAHİ ANATOMİYASI

Yoğun bağırsağın qarın sağ aşağı kvadrantında kor bağırsaqla başlayır. O, yuxarıya doğru davam edir və gedişi boyu lokalizasiyasından asılı olaraq müxtəlif adlar qazanır: qalxan çənbər bağırsağ, qaraciyər ayriliyi, köndələn çənbər bağırsağ, dalaq ayriliyi, enən çənbər bağırsağ, S-vari bağırsağ, düz bağırsağ və anal kanal. Yoğun bağırsağın uzunluğu təxminən 150 sm-dir. Onun diametri kor bağırsaqdan rektosiqmoid şöbəyə doğru getdikcə tədricən kiçilir, orada yenidən düz bağırsağ ampulu şəklində genişlənir və sonra daralaraq anal kanala keçir. Yoğun bağırsağ bir sıra xüsusiyyətlərinə görə nazik bağırsaqdan fərqlənir. Yoğun bağırsağın boylama əzələləri kor bağırsaqda soxulcanabənzər çıxıntının əsasında başlayaraq düz bağırsağa qədər bütün bağırsağın uzunluğu boyunca üç əzələ zolağı şəklində qalınlaşma *taenia coli* əmələ gətirir. Sərbəst, müsariqə və piylik zolaqları ayırd edilir. Sərbəst zolaq (*taenia libera*) kor bağırsağın, qalxan və enən çənbər bağırsağın ön divarı boyunca yerləşir; köndələn çənbər bağırsaqda isə o, bağırsağın arxa-aşağı səthi boyunca gedir. Müsariqə zolağı (*taenia mesocolica*) qalxan və enən çənbər bağırsaqda arxa-İçəri səthdə, köndələn çənbər bağırsaqda isə müsariqənin birləşdiyi xətt boyunca yerləşir. Piylik zolağı (*taenia omentalis*) qalxan və enən çənbər bağırsaqlarda arxa-lateral səthdə, köndələn çənbər bağırsaqda isə bağırsağın ön səthində—böyük piyliyin birləşdiyi xətt boyunca yerləşir. Əzələ zolaqları bağırsağın seroz qişasının altında vizual olaraq seçilir və eni təxminən 0,5-1 sm-dir. Zolaqların uzunluğu yoğun bağırsağın uzunluğunun 1/6 hissəsi qədər

qıسادır ki, bu da kasaların formalaşmasında mühüm rol oynayır. Düz bağırsaqda boylama əzələlər bağırsağın bütün əhatəsi boyunca bərabər paylanır. Yoğun bağırsaq boyunca onun divarında daralmalarla əvəzlənən genişlənmələr—kasalar (*haustreae coli*) vardır.

Düz bağırsaq istisna olmaqla, yoğun bağırsaqda piy toxumasına malik seroz qişa çıxıntıları, *appendices epiploicae* vardır. Onlar sərbəst və piylik zolaqları boyunca yerləşir. Bu çıxıntıların uzunluğu 4 -10 sm arasında dəyişir.

Yoğun bağırsaq qarın boşluğunda Π-şəklində yerləşir. Onun bəzi şöbələri (qalxan və enən çənbər bağırsağ) qarının arxa divarına fiksə olunur. Əgər yoğun bağırsaq xaric olunarsa, onda qarının arxa divarını örtən parietal peritonda qalxan və enən çənbər bağırsağın retroperitoneal sahələrinə uyğun defektlər əmələ gəlir (şəkil 7.3).



Şəkil 7.3. Yoğun bağırsağın yerləşməsi (A) və o xaric edildikdən sonra qarının arxa divarını örtən peritonda yaranan defektlər (B)

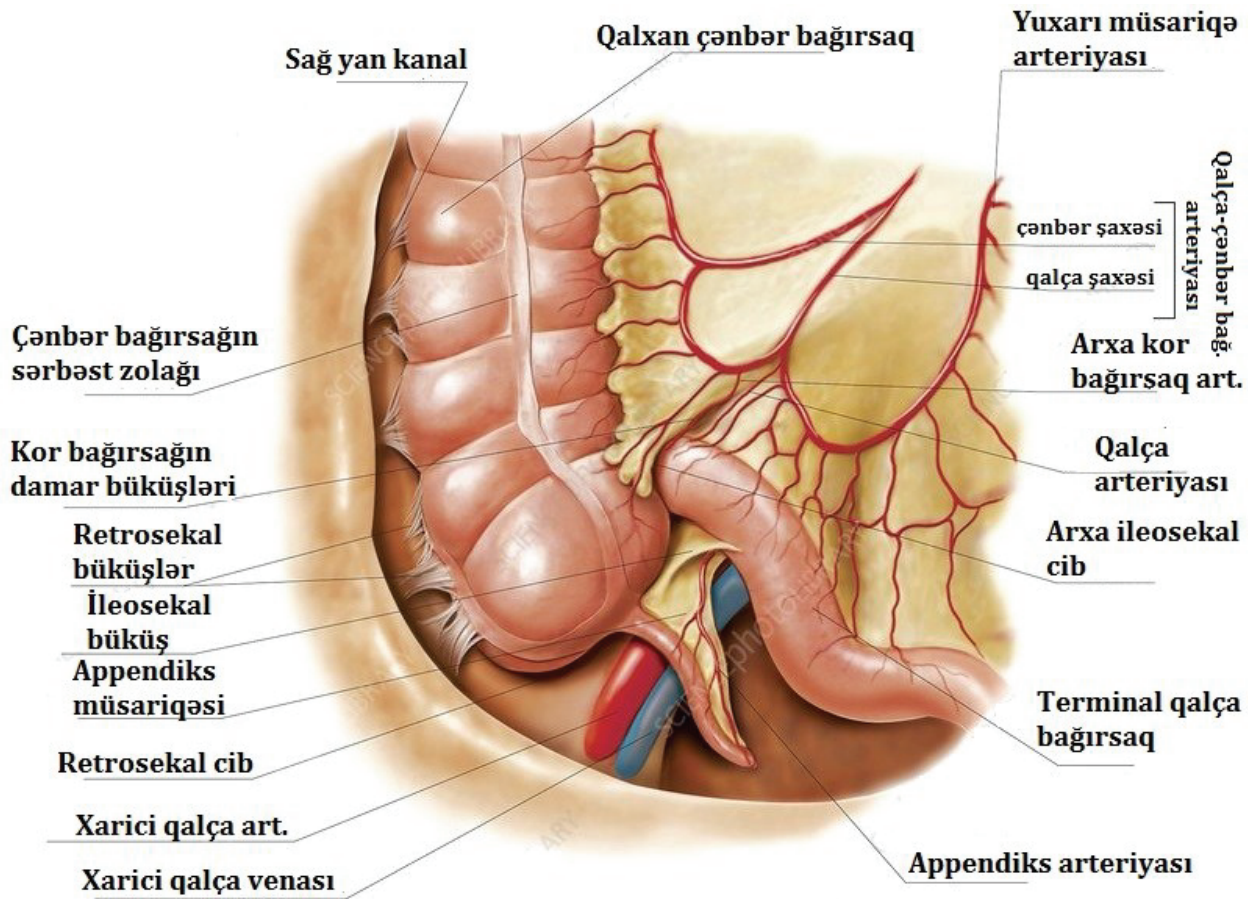
YOĞUN BAĞIRSAĞIN ŞÖBƏLƏRİ

KOR BAĞIRSAQ

Kor bağırsağ (*caecum*) yoğun bağırsağın başlanğıc hissəsini təşkil edir və nazik bağırsağın terminal hissəsindən distal tərəfdə yerləşir. Onun uzunluğu 1-10 sm arasında dəyişir və əksər hallarda 5-6 sm olur. Çox nadir hallarda o, ümumiyyətlə olmaya bilər və bu zaman soxulcanabənzər çıxıntı nazik bağırsağın qalxan çənbər bağırsağa keçdiyi yerdən aşağıda başlayır. Kor bağırsağın diametri 3-11 sm arasında dəyişir və orta hesabla 6-7 sm təşkil edir.

Kor bağırsağ adətən sağ qalça çuxurunda yerləşir, lakin nadir hallarda yuxarıda — sağ qabırğaaltı nahiyədə, yaxud da sağ qalça çuxurundan aşağı enərək kiçik çanaq boşluğunda yerləşə bilər. Kor bağırsağın zirvəsi əksər hallarda *Pupart* bağının ortasına proyeksiya olunur. Lakin nadir hallarda kor bağırsağ zirvəsinin qaraciyərin visseral səthinə yaxın yerləşməsi halları mümkündür.

Kor bağırsağ hər tərəfdən peritonla örtülmüşdür və buna görə də, öz əsasına nəzərən yerini sərbəst dəyişə bilər. Bağırsağın arxa divarı ilə parietal periton arasında retrosekal cib, *recessus retrocaecalis* yerləşir ki, bu da bayır tərəfdən periton büküşü - *plica retrocaecalis* ilə məhdudlanır (şəkil 7.4). Bəzi halarda kor bağırsaqla qarının arxa divarını örtən parietal periton arasında müsarifə müşahidə olunur. Nadir hallarda isə kor bağırsağın axa divarı parietal peritonla bitişmiş olur ki, bunun da nəticəsində kor bağırsağ hərəkətliyini itirir.



Şəkil 7.4. İleosekal nahiyənin görünüşü

Sintopiyası

Kor bağırsağ öndən, eləcə də sol tərəfdən nazik bağırsağ ilgəkləri ilə örtülmüşdür, ondan sağ tərəfdə *lateral kanal* yerləşir. Kor bağırsağ möhtəviyyatla və ya qazla dolu olduqda nazik bağırsağ ilgəklərini içəri tərəfə itələyir və bu zaman o, qarnın ön divarı ilə təmasda olur. S-vari bağırsağ sağ qalça çuxuruna doğru yerinə dəyişən hallarda kor bağırsağ onunla da təmasda ola bilər. Bağırsağın arxa divarı qalça-bel əzələsinin üzərini örtür və ondan parietal periton, retroperitoneal birləşdirici toxuma və qalça fassiyası ilə ayrılır. Kor bağırsağ dolmuş vəziyyətdə olduqda sağ sidik axarının da üzərini örtə bilər. Bəzi hallarda kor bağırsağ kiçik çanağa enərək düz bağırsağ, qalça bağırsağ, sidik kisəsi, qadınlarda isə uşaqlığın enli bağı, uşaqlıq və onun artımları ilə təmasda olur.

QALXAN ÇƏNBƏR BAĞIRSAQ

Kor bağırsağın yuxarıya doğru davamı qalxan çənbər bağırsaqdır (*colon ascendens*). O, qalça çuxurundan sağ qabırğaaltı nahiyəyə qədər davam edir və uzunluğu təxminən 3-16 sm, orta hesabla isə 10 sm təşkil edir. Bəzi hallarda, ileosekal bucaq yuxarıda yerləşdikdə, onun uzunluğu ya çox qısa olur, yaxud da heç olmur. Bu zaman kor bağırsağ birbaşa köndələn çənbər bağırsağa keçir. Qalxan çənbər bağırsağın diametri 3-7 sm arasında dəyişir və orta hesabla 5 sm təşkil edir.

Qalxan çənbər bağırsağ öndən və yanlardan peritonla örtülü olur. Onun arxa səthi peritonsuzdur və birləşdirici toxuma lifləri vasitəsilə retroperitoneal sahənin piy toxumasına fiksə olunmuşdur. Bağırsağın retroperitoneal hissəsinin eni təxminən 0,5-7 sm olub, orta hesabla 4 sm təşkil edir. Bəzi hallarda qalxan çənbər bağırsağ hər tərəfdən peritonla örtülü olur və qarnın arxa divarı ilə müsəriqə vasitəsilə birləşir. Müsəriqənin uzunluğu isə 3-4 sm-dən böyük olmur.

Sintopiyası

Qalxan çənbər bağırsağ *m. psaos major*, *m. quadratus lumborum* və *m. transversus abdominis* hesabına əmələ gələn novşəkilli çuxurda yerləşir. O, sağ böyrəyin aşağı qütbünə kimi davam edir. Öndən nazik bağırsağ ilgəkləri və ya bilavasitə qarının ön divarı ilə təmasda olur. Bəzi hallarda onun yuxarı hissəsi köndələn çənbər bağırsağın başlanğıc hissəsi ilə örtülür. Yuxarıda qalxan çənbər bağırsağ qarının çəp əzələsi və kvadrat əzələdən retroperitoneal birləşdirici toxuma və fassiya ilə ayrılır. Bəzi hallarda bağırsağın arxa-medial divarı sağ sidik axarı ilə təmasda olur. Qalxan çənbər bağırsağdan solda *sağ müsariqə cibi*, sağda isə *sağ yan kanal* yerləşir. Sağ yan kanal qarın divarının yan hissəsini örtən periton və qalxan çənbər bağırsaqla əhatə olunmuşdur. O, yuxarıda qarın boşluğunun yuxarı şöbəsinin kisələri ilə, aşağıda isə sağ qalça çuxuru və kiçik çanaq boşluğu ilə birləşir. Qarın boşluğunun yuxarı şöbəsində toplanmış irin, qan, öd və ya mədə-onikibarmaq bağırsağ şirəsi sağ yan kanal vasitəsilə kiçik çanaq boşluğuna yayıla bilər. Sağ qabırğaaltı nahiyədə qalxan çənbər bağırsağın köndələn çənbər bağırsağa keçdiyi yerdə sağ ayrılık, *flexura coli dextra* əmələ gəlir ki, buna *qaraciyər ayrılığı* də deyilir. O, sağ böyrəyin aşağı qütbü səviyyəsində yerləşərək 1-6 sm məsafədə onun üzərini örtür və bilavasitə onun piy kapsulu ilə, yuxarıda isə qaraciyərin visseral səthi ilə təmasda olur.

KÖNDƏLƏN ÇƏNBƏR BAĞIRSAQ

Köndələn çənbər bağırsağ (*colon transversum*) qalxan çənbər bağırsağın davamıdır. O, qaraciyər ayrılıyından dalaq ayrılığına kimi davam edir. Köndələn çənbər bağırsağın uzunluğu 40-100 sm arasında dəyişir və orta hesabla 50-60 sm təşkil edir.

Qalxan və enən çənbər bağırsağdan fərqli olaraq, köndələn çənbər bağırsağ hər tərəfdən peritonla örtülmüşdür və kifayət uzunluqda müsariqəyə (*mesocolon*) malikdir ki, bu da köndələn çənbər bağırsağa qarın boşluğunun müxtəlif şöbələrinə doğru yerdəyişməyə imkan verir. Bağırsağın orta hissəsində müsariqənin uzunluğu 10-22 sm-ə çatır. Qaraciyər və dalaq ayrılığına doğru getdikcə onun uzunluğu 2-3 sm-ə qədər qısalmır. Köndələn çənbər bağırsağ müsariqəsi qarının arxa divarına köndələn və ya mədəaltı vəzinin yerləşməsinə uyğun çəp istiqamətdə fiksə olunur. Onun kökü onikibarmaq bağırsağın enən hissəsi üzərindən başlayır və mədəaltı vəzinin başının ön səthi ilə kəşisir, sonra isə mədəaltı vəzinin cismi və quyruğunun aşağı kənarı ilə davam edərək sol böyrək səviyyəsində sona çatır. Müsariqə kökünün uzunluğu 20-30 sm arasında dəyişir. Köndələn çənbər bağırsağ müsariqəsində köndələn çənbər bağırsağa gedən arteriyalar, venalar, limfa damarları, həmçinin sinirlər yerləşir.

Sintopiyası

Köndələn çənbər bağırsağ müsariqəsinin aşağı səthi nazik bağırsağ ilgəkləri ilə təmasdadır. Müsariqənin yuxarı səthi isə *kiçik piylik kisəsi*ni aşağı tərəfdən əhatə edir. Bəzi hallarda köndələn çənbər bağırsağ müsariqəsi mədənin pilorik hissəsi səviyyəsində *mədə-çənbər bağırsağ bağı* ilə bitişmiş olur. Köndələn çənbər bağırsağın ön səthi böyük piyliklə birləşmişdir ki, onun da mədənin böyük ayrılığı ilə köndələn çənbər bağırsağ arasında qalan hissəsi *mədə-köndələn çənbər bağırsağ bağı* adlanır.

ENƏN ÇƏNBƏR BAĞIRSAQ

Enən çənbər bağırsağ (*colon descendens*) köndələn çənbər bağırsağın davamıdır. O, qarın boşluğunun sol yarısında sol qabırğaaltı nahiyədən sol qalça çuxuruna qədər olan məsafədə yerləşir. Uzunluğu 5-20 sm arasında dəyişir və orta hesabla 15 sm təşkil edir. Enən çənbər bağırsağın diametri qalxan çənbər bağırsağa nisbətən kiçikdir və təxminən 3-5 sm təşkil edir.

Enən çənbər bağırsağ öndən və yanlardan peritonla örtülmüşdür, arxadan isə retroperitoneal birləşdirici toxumaya fiksə olunmuşdur. Bağırsağın retroperitoneal hissəsinin

eni təxminən 0,3-4 sm təşkil edir. Təxminən 25% hallarda enən çənbər bağırsağ müsarıqəyə malik olur ki, onun da uzunluğu 1-8 sm-ə çata bilər.

Sintopiyası

Enən çənbər bağırsağ *m. psaos major*-dan bayır tərəfdə *belin kvadrat əzələsi* və *qarnın köndələn əzələsinin* üzərində yerləşir. Sol qalça çuxurunda və ya qalça darağı səviyyəsində S-vari bağırsağa keçir. Enən çənbər bağırsağdan sağ tərəfdə *sol müsarıqə cibi*, sol tərəfdə isə *sol yan kanal* yerləşir. Sol yan kanal enən çənbər bağırsağ və qarnın yan divarını örtən parietal peritonla əhatə olunmuşdur. Enən çənbər bağırsağ nazik bağırsağ ilgəkləri ilə təmasda olur. O, möhtəviyyatla və ya qazla dolu olarkən qarnın ön divarı ilə də bilavasitə təmasda ola bilər. Sol sidik axarı enən çənbər bağırsağdan təxminən 4 sm içəri tərəfdə yerləşir.

S-VARI BAĞIRSAQ

S-vari bağırsağ (*colon sigmoideum*) sol qalça çuxurunda və ya qalça darağı səviyyəsində enən çənbər bağırsağdan başlayır və kiçik çanaqda II-III oma fəqərələri səviyyəsində qurtarır. S-vari bağırsağın uzunluğu 20-75 sm arasında dəyişir və orta hesabla 40 sm təşkil edir. S-vari bağırsağ hər tərəfdən peritonla əhatə olunmuşdur və qarın divarı ilə uzunluğu təxminən 10-17 sm olan müsarıqə vasitəsilə birləşmişdir. Müsarıqənin kökü sol qalça çuxurundan başlayır, qalça-bel əzələsi, sol sidik axarı, həmçinin ümumi qalça damarları ilə kəşisərək II-III oma fəqərələri səviyyəsində qurtarır.

Müsarıqənin bayır səthi qarnın yan divarının parietal peritonuna keçərək bayır peritoneal büküşü əmələ gətirir. Bu keçid xətti «*Toldt ağı xətti*» kimi tanınır. S-vari bağırsağın mobilizasiyası bayır peritoneal büküşün kəsilməsini tələb edir. S-vari bağırsağın yuxarı ilgəyi içəri və yuxarıya doğru istiqamətlənərək sol sidik axarı və qalça damarları ilə kəşisir. Onun qeyd edilən hissəsinin rezeksiyası zamanı bu qarşılıqlı əlaqəni bilmək vacibdir. Aşağı ilgək isə oma sümüyünün önündə yerləşir və nazik bağırsağ ilgəkləri, sidik kisəsi, qadınlarda isə uşaqlıq və onun artımları ilə təmasda ola bilər.

S-vari bağırsağ uzunluğuna və konfigurasiyasına görə fərqlənir. S-vari bağırsağ müsarıqəsinin daxilində *S-vari bağırsağ arteriyası*, *yuxarı düz bağırsağ arteriyası* və onları müşayiət edən venalar, limfa damarları, eləcə də vegetativ sinir kəməfləri yerləşir. Bir çox hallarda müsarıqənin əsasında S-vari bağırsağarası cib (*resessus intersigmoideus*) yerləşir. S-vari bağırsağ ilgəyini yuxarı qaldıraraq müsarıqəsinə dartmaqla bu cibi əldə etmək olar. O, adətən uzunluğu 1-9 sm, eni isə 1-4 sm olan dərinlikdən ibarətdir.

YOĞUN BAĞIRSAĞIN QAN TƏCHİZATI

Yoğun bağırsağın arterial təchizatı

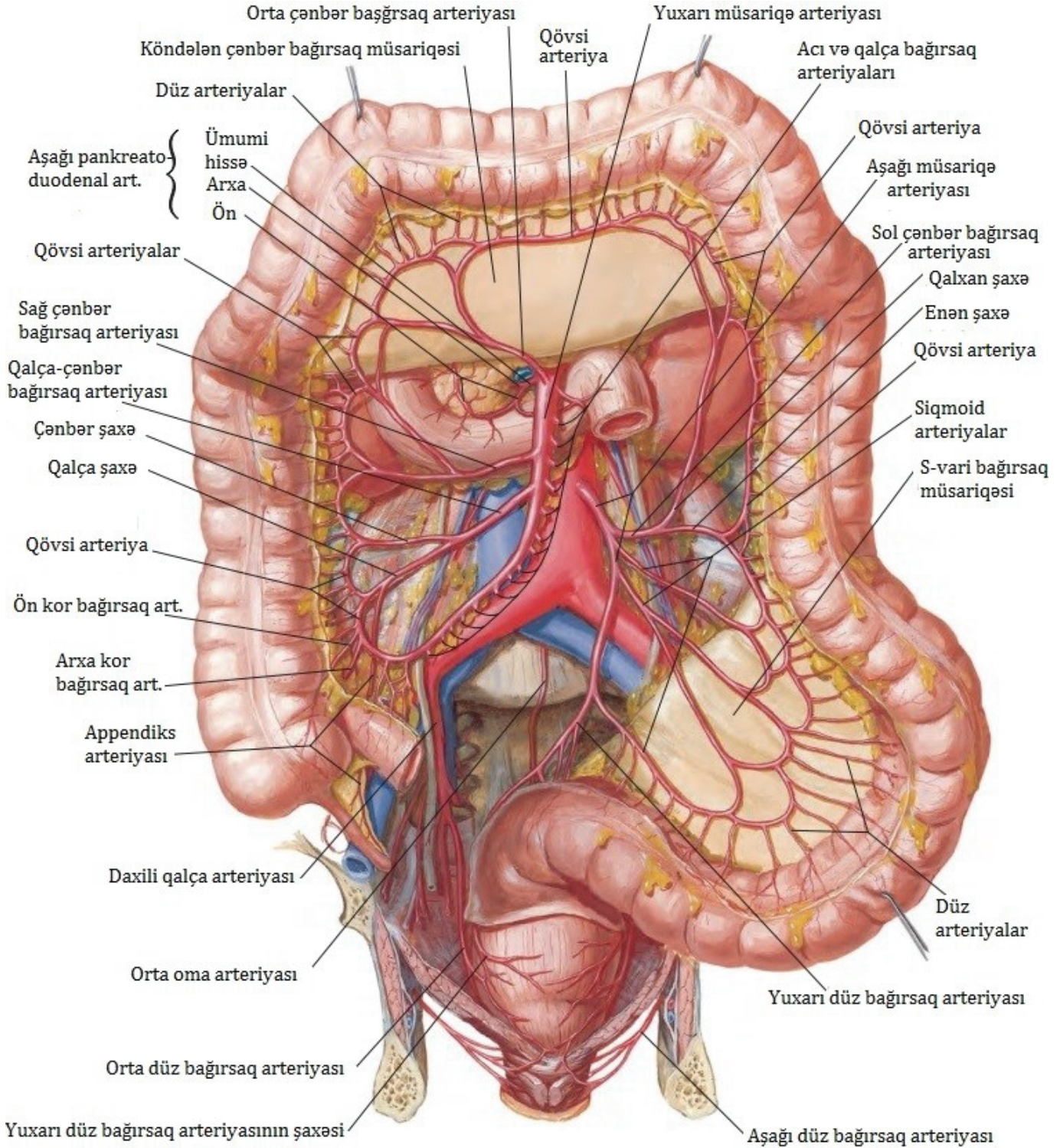
Yoğun bağırsağın arterial təchizatı fərqli xüsusiyyətlərə malik olduğundan biz aşağıda yalnız ən çox rast gəlinən variantları nəzərdən keçirəcəyik. Ümumilikdə, çənbər bağırsağın sağ hissəsi *yuxarı müsarıqə arteriyası* ilə, sol hissəsi isə *aşağı müsarıqə arteriyası* ilə təchiz olunur (şəkil 7.5).

Qalça-çənbər bağırsağ arteriyası (a. ileocolicae). Qalça-çənbər bağırsağ arteriyası yuxarı müsarıqə arteriyasının son şaxəsidir və onun sağ tərəfindən başlayaraq müsarıqənin daxilində diaqonal istiqamətdə ileosekal bucağa tərəf gedir. Ona həmişə rast gəlinir və iki əsas şaxəsi vardır. *Qalxan şaxə* sağ çənbər bağırsağ arteriyasının enən şaxəsi ilə, *enən şaxə* isə qalça arteriyası ilə anastomozlaşır. Digər şaxələrinə ön və arxa kor bağırsağ şaxələri, eləcə də appendikulyar şaxə daxildir.

Sağ çənbər bağırsağ arteriyası (a. colica dextra). Sağ çənbər bağırsağ arteriyasının başlanğıc götürdüyü yer fərqli xüsusiyyətlərə malikdir və müxtəlif variantları vardır. Bu arteriya yuxarı

müsariqə arteriyasından, orta çənbər bağırsağ arteriyasından və ya qalça-çənbər bağırsağ arteriyasından başlanğıc götürə bilər.

Sağ çənbər bağırsağ arteriyası iki şaxəyə ayrılır. *Enən şaxə* qalça-çənbər bağırsağ arteriyasının çənbər bağırsağ şaxəsi ilə, *qalxan şaxə* isə orta çənbər bağırsağ arteriyasının sağ şaxəsi ilə anastomozlaşır.



Şəkil 7.5. Yoğun bağırsağın arterial qan təchizatı

Orta çənbər bağırsağ arteriyası (a. colica media). Orta çənbər bağırsağ arteriyası adətən mədəaltı vəzinin arxasında və ya onun aşağı kənarında yuxarı müsariqə arteriyasından başlanğıc götürür. Arteriya qaraciyər əyriliyinə doğru dönərək bağırsağ divarından müxtəlif məsafələrdə

sağ və sol şaxələrə bölünür. Sağ şaxə sağ köndələn çənbər bağırsağ arteriyasının qalxan şaxəsi ilə, sol şaxə isə sol çənbər bağırsağ arteriyasının qalxan şaxəsi ilə anastomozlaşır. *Griffiths* arterioqrafiya vasitəsilə orta çənbər bağırsağın 22% hallarda olmamasını qeyd edir. Lakin digər tədqiqatçılar meyit üzərində apardıqları tədqiqatlar zamanı 96-98% hallarda onun mövcud olmasını qeyd edirlər.

Aşağı müsariqə arteriyası (a. mesenterica inferior). Aşağı müsariqə arteriyası öz başlanğıcını aorta bifurkasiyasından təxminən 3-4 sm yuxarıda, oma burnundan (promontoriumdan) təxminən 10 sm yuxarıda və ya onikibarmaq bağırsağın aşağı hissəsindən 2,5-3 sm aşağıda aortadan götürür. O, bifurkasiya verərək qalxan və enən şaxələrə bölünür. Aşağı müsariqə arteriyasının qalxan şaxəsi dalaq ayrılıyına doğru istiqamətlənərək orta çənbər bağırsağın sol şaxəsi ilə, enən şaxə isə S-vari bağırsağ arteriyası ilə anastomozlaşır. S-vari bağırsağ arteriyasının ikinci və üçüncü şaxələri birbaşa aşağı müsariqə arteriyasından başlayır. S-vari bağırsağ şaxələrinin sayı 6-ya qədər dəyişkən ola bilər.

Yuxarı düz bağırsağ arteriyası (a. rectalis superior). Aşağı müsariqə arteriyası aşağı istiqamətdə davam edərək sol ümumi qalça arteriyası və venası ilə S-vari bağırsağ müsariqəsinin əsasında kəşir və yuxarı düz bağırsağ arteriyasına keçir. Yuxarı düz bağırsağ arteriyası S-vari bağırsağ arteriyasının son şaxəsi ayrıldıqdan sonra başlayır. O, S-vari bağırsağdan sağda və arxa tərəfdə yerləşir və rektosiqmoid şöbədə bağırsağın arxa divarı ilə təmasda olur. Rektosiqmoid və yuxarı düz bağırsağ şaxəsinə ayrıldıqdan sonra sonda sağ və sol terminal şaxələrə bölünür. Terminal şaxələr aşağıya və önə tərəf davam edərək düz bağırsağın yuxarı 2/3 hissəsinin ətrafı ilə anusu qaldıran əzələ səviyyəsinə çatırlar. Qıvrım kiçik şaxələr düz bağırsağın ön səthi ilə onun yuxarı 1/3 hissəsinə qədər subperitoneal qalxaraq yuxarı düz bağırsağ şaxələri ilə anastomozlaşır.

Rektosiqmoid şaxə öz başlanğıcını rektosiqmoid birləşmə səviyyəsindən götürür və iki şaxəyə bölünür. Onlardan biri S-vari bağırsağa doğru qalxaraq son S-vari bağırsağ arteriyası ilə, digəri isə enərək yuxarı düz bağırsağ şaxəsi ilə anastomozlaşır. Yuxarı düz bağırsağ şaxəsi öz başlanğıcını bifurkasiya əmələ gətirməzdən əvvəl yuxarı düz bağırsağ arteriyasından götürür. O, rektosiqmoid arteriyanın aşağı şaxəsi ilə yuxarı düz bağırsağ arteriyasının terminal şaxəsi arasında ekstramural anastomozun əmələ gəlməsində iştirak edir.

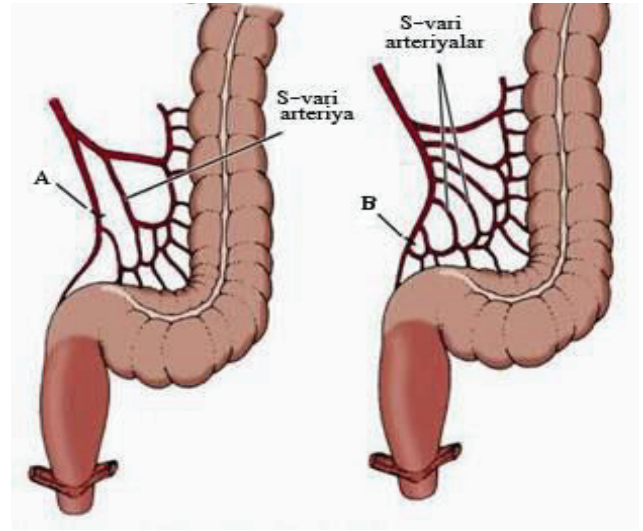
Kollateral qan dövranı

Drummond arteriyası kimi tanınan *qövsü arteriya* bütün çənbər bağırsağın müsariqə kənarı boyunca yerləşən bir neçə arterial qövlərdən ibarətdir. O, yuxarı və aşağı müsariqə arteriyalarını birləşdirən şaxədir. Qövlər qalça-çənbər bağırsağ arteriyasının qalxan çənbər bağırsağ şaxəsi ilə başlayır və distal istiqamətdə S-vari bağırsağa qədər davam edir. Bu qövlər adətən sabitdir, lakin bəzən natamam da ola bilər. Rektosiqmidektomiya icra edilərkən aşağı müsariqə arteriyasının bağlanması zamanı yoğun bağırsağın həyat qabiliyyəti qövsü arteriyalar hesabına saxlanır. Çənbər bağırsağ boyunca damarların paylanması *Drummond* tərəfindən 1916-cı ildə qeyd edilmiş və hazırkı dövrdə tam qəbul edilir. *Slack* inyeksion tədqiqatlardan istifadə etməklə çənbər bağırsağı təchiz edən damarların əzələ qatı ilə qarşılıqlı əlaqəsini və divertikulların mövqeyini müəyyənləşdirmişdir. *Düz arteriyalar* qövsü arteriyadan başlayan kimi S-vari bağırsağ istisna olmaqla digər zonalarda ön və arxa şaxələrə bölünür. S-vari bağırsaqda isə onlar *ikinci sıra arterial qövsü* formalaşdırıla bilər. Onlar əvvəlcə bağırsağ divarında subseroz yerləşir, sonra dairəvi əzələ qatını keçərək selikalta qata daxil olur və sərbəst zolağa kimi davam edir. *Vasa brevia* çox qısa arteriyalar olub düz arteriyalardan, bəziləri isə birbaşa qövsü arteriyadan başlayır (*şəkil 7.6*). Onlar bağırsağ həlqəsinin müsariqə kənarının 2/3 hissəsini təchiz edirlər. Bu baxımdan qövsü arteriyaları kiçik olan dalaq ayrılığı nahiyəsində kritik nöqtə mövcuddur.

Sierocinski qeyd edir ki, 11% xəstələrdə dalaq ayrılıyında 1,2-2,8 sm-lik sahə düz arteriyalardan məhrumdur. Bu «zəif nöqtə»nin qan təchizatı pozulmağa meyillidir.

Qan axını yuxarı müsariqə arteriyasından aşağı müsariqə arteriyasına istiqamətlənmişə, S-vari və düz bağırsağın nekrozu, eləcə də aşağı ətrafın kəskin damar çatışmazlığı meydana çıxıb bilər. Qanın axını aşağı müsariqə arteriyasından yuxarı müsariqə arteriyasına yönələn hallarda isə çənbər bağırsağın proksimal hissəsinin və nazik bağırsaqların nekrozlaşması mümkündür.

1907-ci ildə *Sudeck* rektosiqmoid şöbədə S-vari bağırsağın aşağı arteriyası ilə yuxarı düz bağırsağ arteriyası arasında qövsü arteriya olmayan sahənin mövcudluğunu qeyd etmişdir. Belə şəraitdə aralıq və ya presakral müdaxilə vasitəsilə düz bağırsağın rezeksiyası icra edilən hallarda sonuncu S-vari bağırsağ arteriyasının liqaturaya



Şəkil 7.8. İki fərqli variantda «kritik Sudeck nöqtələri»

alınması zamanı S-vari bağırsağın bəzi hissələrinin və düz bağırsağın nekrozlaşması mümkündür (şəkil 7.8). Lakin transabdominal yolla rektosiqmoid şöbənin rezeksiyaları zamanı rəngli maddələrdən istifadə etməklə aparılan son dövrlərin tədqiqat işlərində *yuxarı düz bağırsağ arteriyası* ilə sonuncu *S-vari bağırsağ arteriyası* arasındakı anastomozun adekvat olması müəyyən edilmişdir. Ona görə də, *Sudeck* tərəfindən qeyd edilən «kritik nöqtələr» hazırda əvvəlki kimi cərrahi əhəmiyyət kəsb etmir.

Lindstrom aortoqrammalardan istifadə etməklə müəyyən etmişdir ki, yuxarı və orta düz bağırsağ damarları arasında çox vacib anastomozlar mövcuddur ki, onlar da aortanın distal okklüziyalarında çanaq orqanlarının potensial qanqrenasının qarşısını ala bilər.

Yoğun bağırsağın venoz qan dövrəni

Yoğun bağırsağın venaları eyni adlı arteriyaları müşayiət edir və eyni adlardan istifadə olunur.

Yuxarı müsariqə venası (v. mesenterica superior). Qalxan və köndələn çənbər bağırsağın venaları yuxarı müsariqə venasına açılır. Yuxarı müsariqə venası yuxarı müsariqə arteriyasından bir qədər sağda və onun önündə yerləşir. O, mədəaltı vəzinin başı və boynunun arxası ilə gedərək dalaq venası ilə birləşir və qarın venasını əmələ gətirir.

Çoxlu variantlara malik olan *orta çənbər bağırsağ venası* bəzi hallarda sağ çənbər bağırsağ venası ilə birləşərək sağ mədə-piylik və pankreatoduodenal vena ilə birlikdə ümumi kötük əmələ gətirir. Bu ümumi venoz kötük *mədə-çənbər bağırsağ kötüyü* kimi tanınır. Orta çənbər bağırsağ venası 85% hallarda yuxarı müsariqə venasına, qalan hallarda isə mədə-çənbər bağırsağ kötüyünə açılır.

Aşağı müsariqə venası (v. mesenterica inferior). Aşağı müsariqə venası yuxarı düz bağırsağ venasının davamı kimi əmələ gəlir. Buraya həmçinin S-vari bağırsağ venaları və sol çənbər bağırsağ venası açılır. Aşağı müsariqə venası qanı çənbər bağırsağın sol hissəsindən, S-vari bağırsağdan, düz bağırsağdan və anal kanalın yuxarı hissəsindən qəbul edir. Aşağı müsariqə venasını əmələ gətirən bütün şaxələr eyni adlı arteriyaları müşayiət edir və onlardan bir qədər solda yerləşir. Aşağı müsariqə venası sol çənbər bağırsağ arteriyası səviyyəsinə qədər qalxaraq sonradan ekstraperitoneal sahəyə keçir və bel əzələsinin önü və *Treitz* bağınağın sol tərəfi ilə qalxır, sonra mədəaltı vəzinin cisminin arxasına keçərək dalaq venasına açılır.

Yoğun bağırsağda limfanın axını

Ekstramural limfa damarları və düyünləri regional arteriyaları müşayiət edir. Retrograd axının qarşısının bir sıra aypara qapaqlar hesabına alınması söylenebilir.

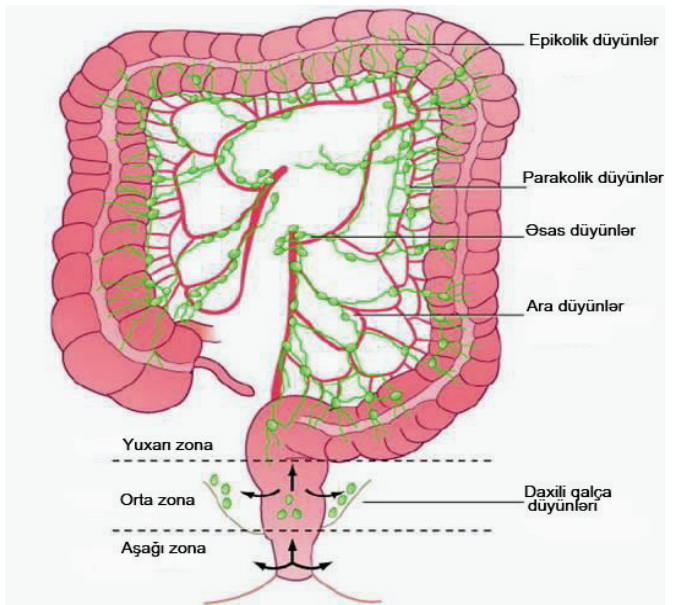
Jameson və Dobson yoğun bağırsağ limfa düyünlərini 4 qrupda təsnifatlaşdırır: epikolik, parakolik, ara, və əsas düyünlər.

Epikolik düyünlər. Epikolik düyünlər bağırsağ divarı üzərindəki peritonun altında və onun piy çıxıntılarında yerləşir. Düz bağırsağda onlar areolyar toxumada xarici boylama əzələ qatı yaxınlığında yerləşir və «Gerota düyünləri» adlanır. Epikolik düyünlər gənc yaşlı insanlarda çoxsaylıdır, lakin qoca yaşlılarda onların sayı azalır. Yoğun bağırsağın istənilən hissəsində onlara rast gəlinir, xüsusilə S-vari bağırsağda daha çox olur.

Parakolik düyünlər. Parakolik düyünlər ileosekal bucaqdan düz bağırsağa qədər bağırsağın içəri kənarı boyunca yerləşir. Onlara *arterial qövslərlə bağırsağ divarı arasında* və *qövslərin üzərində* rast gəlinir. Parakolik limfa düyünlərinin yoğun bağırsağın ən vacib limfa düyünləri olduğu güman edilir.

Ara düyünlər. Ara düyünlər yoğun bağırsağın əsas arteriyalarının bifurkasiya nöqtəsindən proksimal tərəfdə yerləşir.

Əsas düyünlər. Əsas düyünlər yuxarı və aşağı müsariqə arteriyalarının kötüyü və onların orta və sol çənbər bağırsağ şaxələri boyunca yerləşir. Əsas düyünlər ara düyünlərdən, parakolik düyünlərdən və bir çox hallarda isə birbaşa bağırsağdan gələn limfa damarlarını qəbul edir (*şəkil 7.10*).



Şəkil 7.10. Yoğun bağırsağın limfa düyünləri

YOĞUN BAĞIRSAĞIN İNNERVASİYASI

Yoğun bağırsaqlar *simpatik və parasimpatik sinir sistemi* vasitəsilə innervasiya olunur və onların lifləri arteriyaları müşayiət edir. Yoğun bağırsağın və düz bağırsağın peristaltik hərəkəti simpatik sinirlər vasitəsilə tormozlanır, parasimpatik sinirlər vasitəsilə isə stimülə olunur. Vegetativ sinir sisteminin üçüncü hissəsinə isə bağırsağ (*enterik*) sinir sistemi aiddir.

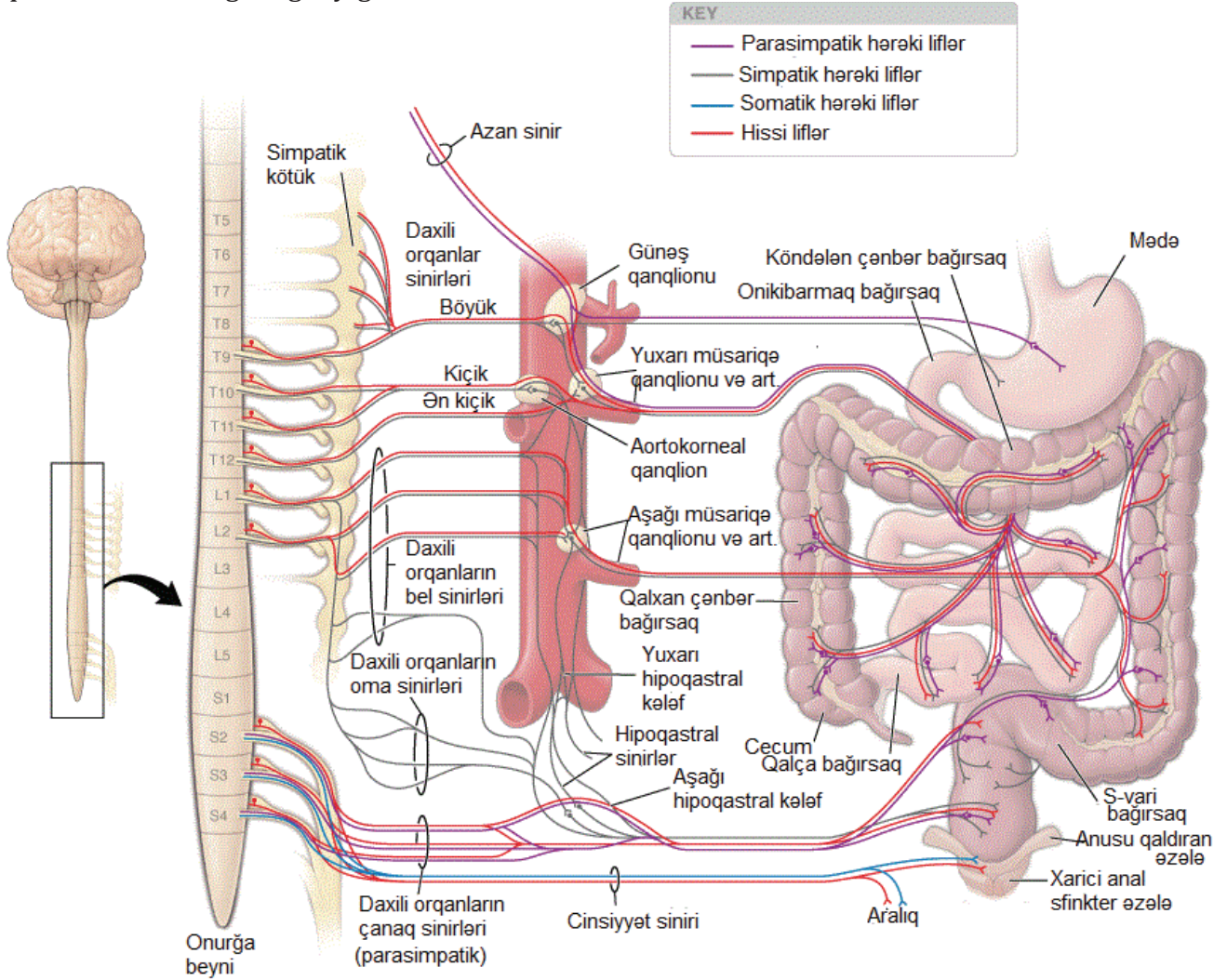
Çənbər və S-vari bağırsağ

Simpatik innervasiyası. Simpatik liflər öz başlanğıcını onurğa beyninin aşağı döş və yuxarı bel segmentlərindən götürür. Onlar ağ maddənin tərkibində gedərək simpatik zəncirə daxil olur. Döş lifləri kiçik daxili orqanlar siniri tərkibində gedərək günəş kələfinin formalaşmasında iştirak edir (*şəkil 7.11*). O, buradan yuxarı müsariqə kələfinə keçir. Yuxarı müsariqə düyünündən çıxan simpatik liflər, appendiks də daxil olmaqla, çənbər bağırsağın sağ yarısını innervasiya edir.

Bel simpatik sinirləri simpatik zənciri *daxili orqanların bel sinirinin* tərkibində tərk edir və müsariqə sinirlərinə qoşulur. Enən çənbər bağırsağ, S-vari bağırsağ və düz bağırsağın yuxarı hissəsi aşağı müsariqə kələfindən simpatik sinir liflərini qəbul edir. Bel və ya oma simpatektomiyası əksər hallarda çənbər bağırsağın tonusunun və yığılmasının artması ilə müşayiət olunur.

Parasimpatik innervasiyası. Yoğun bağırsağın parasimpatik innervasiyası mərkəzi sinir sisteminin iki səviyyəsi—*azan sinir və oma sinirləri* vasitəsilə təmin olunur. Azan sinir preaortal kələfə enərək sonradan yuxarı müsariqə arteriyasının şaxələri boyunca yoğun bağırsağa paylanır və *kor bağırsağı, qalxan çənbər bağırsağı və köndələn çənbər bağırsağın əksər hissəsini* innervasiya edir. Bu sinirlər vəzilərə motor-sekretor, bağırsağın əzələ qatına motor, lakin

ileosekal sfinkterə tormozlayıcı təsir göstərir. Prostiqlimin kimi parasimpatomimetik preparatların qəbul edilməsi bağırsağın yığılmasını və ishal törədir.



Şəkil 7.11. Yoğun və düz bağırsağın innervasiyası

Oma parasimpatik sinir lifləri oma sinirlərinin ön kökünün tərkibində onurğa beynindən xaric olur, sonra *n. erigentes* kimi davam edərək *hipoqastral kələflə* birləşir. Oma sinirlərinin ən yuxarı liflərinin genişlənərək dalaq ayrılıyına qədər qalxması güman olunur. Yoğun bağırsağa daxil olan preqanqlionar parasimpatik liflər *Auerbach* və *Meissner* kələflərindəki qanqlionlarda sinapslar əmələ gətirir. Postqanqlionar parasimpatik liflər xolinergikdir.

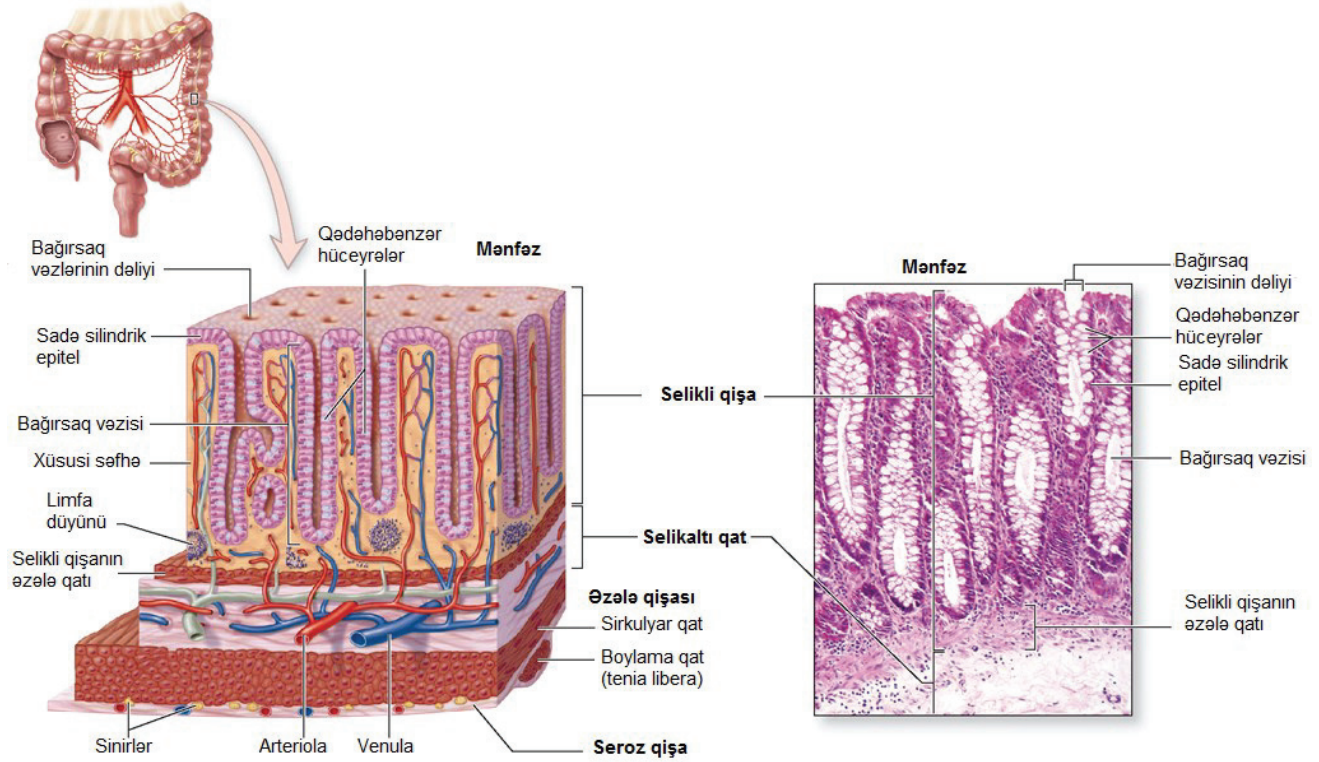
YOĞUN BAĞIRSAĞIN HİSTOLOGİYASI

Yoğun bağırsağın histologiyasını bilmək onun müxtəlif xəstəliklərinin başa düşülməsində vacib rol oynayır. Bu, xüsusilə bədxassəli şişlərdə özünü doğruldur, belə ki, şişin penetrasiya dərinliyi müalicə taktikasını seçməyə imkan verir. Buna görə də, histoloji xüsusiyyətlərin öyrənilməsi vacibdir.

Yoğun bağırsağın divarının quruluşu nazik bağırsaqlarınkına oxşar olub 5 qatdan ibarətdir:

1. seroz qişa;
2. xarici boylama əzələ qatı;
3. daxili dairəvi əzələ qatı;
4. selikaltı qat;
5. selikli qişa (şəkil 7.12).

Seroz qişa yoğun bağırsağı, çanaq orqanlarını və müsariqələri örtən visseral peritondan ibarətdir; qalxan və enən çənbər bağırsağın arxa səthləri, eləcə də, düz bağırsağın periton boşluğundan kənarında yerləşən hissələri seroz qişadan məhrumdur. Xarici əzələ qatı daxili sirkulyar və xarici boylama əzələ qatlarından təşkil olunmuşdur ki, onların da arasında mezenterik (*Auerbach*) kələf yerləşir. Xarici qat daxili qat kimi tam deyildir. O, yoğun bağırsağ zolaqlarının əmələ gəlməsində iştirak edir. Hər iki qat sayə əzələ liflərindən təşkil olunmuşdur. Selikaltı qat areolyar toxumadan ibarət olub daxilində venalar, limfa damarları, kiçik arteriyaların terminal hissələri və selikaltı kələf (*Meissner*) yerləşir.



Şəkil 7.12. Yoğun bağırsağın histoloji quruluşu

Selikli qişanın əzələ qatı sayə əzələdən təşkil olunmuş nazik sirkulyar və boylama əzələ qatlarından ibarətdir. Selikli qişa xovlara malik deyildir. O, qədəhəbənzər hüceyrələrə malik sadə silindrik epitelədən təşkil olunmuşdur.

Yoğun bağırsağın selikli qişası borulu vəzilər hesabına dərin qatlara penetrasiya edir və mənfəzə açılan *Lüberkin* kriptlərini formalaşdırır. Kriptlərin epitel qatında selik hasil edən qədəhəbənzər hüceyrələrə və az sayda endokrin hüceyrələrə rast gəlinir.

Yoğun bağırsağ üç boylama əzələ zolağı, *teniae coli*-nin olması ilə xarakterizə olunur. Zolaqlar arasında yoğun bağırsağ üçün xarakterik hesab olunan kasaşəkilli genişlənmələr, *haustreae*-lar vardır. Belə güman edilir ki, zolaqların uzunluğu yoğun bağırsağın uzunluğundan qısadır və məhz bunun hesabına kasalar formalaşır. Əgər zolaqlar kəsilsə, yoğun bağırsağın uzunluğu artmış olar. *Teniae coli*-nin eni təxminən 1 sm-ə bərabərdir. Onlar xüsusilə yoğun bağırsağın sağ yarısında yaxşı inkişaf etmişdir. Düz bağırsaqda onlar enli zolaqlara keçir və düz bağırsağın divarında ön və arxa tərəfində yerləşirlər; bəzi hallarda rektosiqmoid şöbəni və düz bağırsağı tamamilə əhatə edirlər.

Çənbər bağırsağın epiteli sürətlə və fasiləsiz olaraq yeniləşmə qabiliyyətinə malikdir. Epitel hüceyrələri yoğun bağırsağ mənfəzinin hamar səthindən qoparaq mənfəzə düşür və hər bir kriptin dibində yerləşən epitelial sütun hüceyrələri ilə yenilənir. Yaşlı insanlarda yoğun bağırsağın epitel qatında üç əsas differensasiya etmiş epitel hüceyrə tipi ayırd edilir. Bunlara absorbtiv kolonositlər, qədəhəbənzər hüceyrələr və enteroendokrin hüceyrələr aiddir. Yoğun bağırsağ vəzilərinin (kriptlərinin) əsasına yaxın diferensasiya etməmiş hüceyrələr, replikasiya

edən hüceyrələr və enteroendokrin hüceyrələr üstünlük təşkil edir. Qədəhəbənzər və absorbtiv hüceyrələrin kriptin dibində əmələ gəlmiş vaxtdan miqrasiya edərək yoğun bağırsağın mənfəzinə düşənə qədərki dövr təxminən 6 sutka təşkil edir.

YOĞUN BAĞIRSAĞIN FİZİOLOGİYASI

Geniş mənada götürüldükdə düz bağırsağın əsas fəaliyyəti nəcisi xaric etməkdən ibarət olduğu halda, çənbər və S-vari bağırsağın əsas funksiyası qida maddələrinin resirkulyasiyasını həyata keçirməkdən ibarətdir. Qida maddələrinin resirkulyasiyası yoğun bağırsağın florasının metabolik aktivliyindən, yoğun bağırsağın hərəkəti fəaliyyətindən, həmçinin yoğun bağırsağın selikli qişasının absorbsiya və sekresiya qabiliyyətindən asılıdır.

Qida maddələrinin resirkulyasiyası. Həzm prosesi ərzində qəbul edilmiş qida maddələri nazik bağırsaqların mənfəzində pankreatobiliar və qastrointestinal şirələrin hesabına durulaşır. Nazik bağırsaqlar qəbul olunan qida maddələrinin böyük əksəriyyətini, həmçinin bağırsağa sekresiya olunan mayelərin və öd turşularının bir hissəsini absorbsiya edir. Lakin buna baxmayaraq, qalça bağırsaqdakı möhtəviyyat su, elektrolitlər və həzmə rezistent olan qida maddələri ilə zəngin olur. Yoğun bağırsaqların bu maddələri qoruyub saxlamaq və maye, elektrolit, azot və enerji itkilərinin qarşısını almaq qabiliyyəti vardır. Yoğun bağırsağın bu fəaliyyəti onun bakterial florasından çox asılıdır.

Yoğun bağırsağın absorbsiya və sekresiya fəaliyyəti. Absorbtiv silindrik hüceyrələrin əsas funksiyası nəcisin su və elektrolit balansını tənzimləməkdir. Onlar natrium, xlorid ionlarını və suyu absorbsiya, kalium və bikarbonat ionlarını isə sekresiya edirlər. Nazik bağırsaqların enterositlərindən fərqli olaraq kolonositlər qlükoza və ya aminturşuları absorbsiya etmək qabiliyyətinə malik deyillər. Normal şəraitdə lipidlərin sorulması nazik bağırsağda başa çatır, lakin nazik bağırsağda lipidlərin natamam sorulması ilə nəticələnən patoloji vəziyyətlərdə yoğun bağırsağın səthi silindrik hüceyrələrinin məhdud miqdarda yağ turşularını absorbsiya edərək xilomikronlara daxil etmək qabiliyyəti vardır. Bu hüceyrələr kriptlərdən miqrasiya dövründə diferensasiya edərək onlarda qısa mikroxovcuqlar və apikal istiqamətlənmiş və daxilində qlükoproteinlə zəngin sekret olan vezikullar inkişaf edir. Sonradan bu apikal vezikullar itir, mikroxovcuqlar isə uzanır və onların sayı artır. Xovlu sərhəddə qələvi fosfatazanın aktivliyi artır, bazolateral membran isə su və elektrolitlərin absorbsiyasında iştirak edən Na^+ - K^+ -ATF-aza aktivliyi əldə edir.

Qədəhəbənzər hüceyrələr selik hasil edən və toplayan geniş apikal vezikullara malikdir. Onlarda hasil olunan selik özlü gel şəklində olur və yağlama funksiyası ilə yanaşı epitelin səthini sirayət edən patogen mikroorqanizmlərin adheziyasından qoruyur.

Enteroendokrin hüceyrələr neyroektodermal mənşəlidir. Yoğun bağırsağ epitelində müxtəlif tip enteroendokrin hüceyrələrə rast gəlinir. Bunlara enteroqlükaqon və YY peptidinə (YYP) malik L-hüceyrələr, yalnız YY peptidi (YYP) hasil edən hüceyrələr, serotonin, P substansiyası və leukenkefalin hasil edən EC1-hüceyrələr, pankreatik polipeptid hasil edən hüceyrələr və az sayda somatostatin hasil edən hüceyrələr aiddir. Enteroendokrin hüceyrələrə appendiks və düz bağırsağda daha çox rast gəlinir. Soxulcanvari çıxıntıda və düz bağırsağda neyroendokrin şişlərin bəzi növlərinin daha çox rast gəlinməsi bununla izah oluna bilər.

Bağırsağda ionların nəql olunmasına fizioloji nəzarət sinir, endokrin və parakrin sistemlərin mürəkkəb qarşılıqlı əlaqəsi ilə həyata keçir. Neyrotransmitterlər və peptidlər də daxil olmaqla endogen mediatorlar enterositlərə enerji tələb edən «nasoslar» və ya «kanallar»la əlaqəli olan membran reseptorları vasitəsilə təsir edirlər.

Sağlam şəxslərdə yoğun bağırsağ su, natrium ionları və xloridləri absorbsiya edir, kalium və bikarbonatları isə sekresiya edir. Yoğun bağırsağ 24 saat ərzində qalça bağırsağdan 1500 ml-ə qədər maye möhtəviyyat qəbul edir. Daxil olan möhtəviyyatdan təxminən 1350 ml su, 200 mmol natrium ionu, 150 mmol xlorid və 60 mmol bikarbonat yoğun bağırsaqlar vasitəsilə absorbsiya

olunur. Yoğun bağırsaqda absorbsiya prosesi bir neçə faktordan asılıdır ki, bunlara da mənfəzdəki möhtəviyyatın həcmi, tərkibi və onun axın sürəti daxildir.

Absorbsiya prosesi bütün yoğun bağırsağ boyu eyni templə getmir. Belə ki, yoğun bağırsağın sağ yarısında duzlar və su distal hissəyə nisbətən daha çox sorulur. Buna görə də, sağtərəfli hemikolektomiya əməliyyatından sonra ishala soltərəfli hemikolektomiyadan sonrakına nisbətən daha çox rast gəlinir. İleosekal zonada mötəviyyatın axını yoğun bağırsağın su və elektrolitləri absorbsiya etmək qabiliyyətindən yüksək olan hallarda nəcislə suyun itkisi (ishal) artmış olur. Natrium ionları hüceyrə membranından aktiv nəql olunma yolu ilə elektrik və konsentrasiya qradientinin əks istiqamətində daşınır. Qalça bağırsağın terminal hissəsindən qəbul edilən ximusda natrium ionlarının konsentrasiyası 130-135 mmol/l olduğu halda, nəcisdə bu göstərici təxminən 40 mmol/l təşkil edir. Bağırsağ mənfəzindəki natrium ionlarının konsentrasiyası nə qədər yüksəkdirsə, absorbsiya olunan natriumun da miqdarı bir o qədər yüksək olur. Onun konsentrasiyası 15-25 mmol/l-dən aşağı olan hallarda absorbsiya baş vermir. Beləliklə, natrium ionlarının konsentrasiyası ilə onların absorbsiyası arasında xətti qarşılıqlı əlaqə vardır. Yoğun bağırsağın selikli qişasında 20-60 mV elektrik potensialları fərqi vardır. Selikli qişa hüceyrələrinin bazolateral membranı müsbət, bağırsağ mənfəzi sərhəddi boyunca zirvə membranı isə mənfi yüklənmişdir. Bu mənfi yüklənmənin natrium ionlarının aktiv nəql olunması və anionların sekresiya olunması hesabına yarandığı güman edilir. Əvvəlcə natrium ionları zirvə membranından hüceyrəyə passiv (diffuzion) olaraq keçir, çünki hüceyrə daxilində natriumun konsentrasiyası mənfəzdəkinə nisbətən az olur, digər tərəfdən isə, bağırsağ mənfəzinə nisbətən hüceyrənin daxili mühiti mənfi yüklənmişdir. Sonra natrium ionları kalium ionları ilə əvəz olunmaqla hüceyrədən xaric olur. Bu proses bazolateral membranda yerləşən $\text{Na}^+\text{-K}^+\text{-ATF}$ -azanın nəzarətində olan natrium nasosları vasitəsilə həyata keçir.

Mineralokortikoidlər və qlükokortikoidlər $\text{Na}^+\text{-K}^+\text{-ATF}$ -azanı aktivləşdirmək hesabına natrium ionlarının absorbsiyasını, kalium ionlarının isə sekresiyasını artırır. Bakteriyaların fermentativ fəaliyyəti nəticəsində hasil olan asetat, butirat və propionat kimi qısa zəncirli yağ turşuları yoğun bağırsağın əsas anionları hesab olunur və onlar da natrium ionlarının absorbsiyasını stimülə edir.

Suyun absorbsiyası natriumun absorbsiyası ilə sıx əlaqəlidir. Natriumun aktiv nəql olunması yoğun bağırsağın selikli qişasının hər iki səthi arasında osmotik qradient yaradır ki, bu da suyun hüceyrələrə passiv daşınmasına şərait yaradır. Natrium ionları kimi su da təkrarən geriye—bağırsağ mənfəzinə doğru yerini dəyişə bilər.

Kaliumun nəql olunması əsasən natriumun aktiv nəql olunması hesabına yaranan elektrokimyəvi qradient istiqamətində olub passivdir. Kalium ionları yoğun bağırsağ mənfəzinə hüceyrədən keçməklə və ya hüceyrədən kənar yollarla daxil ola bilər. Eksperimental tədqiqatlara əsasən müəyyən edilmişdir ki, bağırsağ mənfəzində kaliumun konsentrasiyası 15 mmol/l-dən aşağı olan hallarda kalium ionlarının sekresiyası davam edir, lakin yüksək konsentrasiyalarda onun absorbsiya olunması müşahidə olunur.

Yoğun bağırsağın distal hissəsi kalium ionları üçün keçirici olmadığından onun konsentrasiyası suyun davam edən absorbsiyası hesabına arta bilər. Nəcis vasitəsilə xaric olan bakteriyalarda, yoğun bağırsağ seliyində, eləcə də qopmuş hüceyrələrdə kalium ionları olduğundan insan nəcisində kaliumun konsentrasiyası yüksək (50-90 mmol/l) ola bilər.

Qalça bağırsağ mötəviyyatında xlorid ionlarının konsentrasiyası yüksəkdir, lakin yoğun bağırsağ boyunca hərəkət etdikcə onun konsentrasiyası əhəmiyyətli dərəcədə azalır. Xlorid və bikarbonat ionları elektroneytral mexanizmlərlə yerlərini dəyişir. Natrium kimi xlorid ionları da konsentrasiya qradientinin əksi istiqamətində əsas etibarilə hüceyrəyə aktiv nəql olunma yolu ilə daşınırlar. Xlorid və bikarbonat ionları arasında çarpaz yerdəyişmə selikli qişa hüceyrələrinin mənfəz səthində baş verir. Xloridlərin absorbsiyası bağırsağ mənfəzinin aşağı pH-ı hesabına artır. Yoğun bağırsağ mənfəzində xlorid ionlarının olması bikarbonatların sekresiyasını sürətləndirir. Bu, klinik olaraq hiperxloremiyanın inkişaf etməsi və artıq miqdarda

bikarbonatların sekresiyası gözlənilən ureterosiqmostomiya əməliyyatı keçirmiş xəstələrdə müşahidə olunur.

Bağirsaq mənfəzinə sekresiya olunan maddələrdən biri də sidik cövhəridir. Qaraciyərdə 6-9 q/gün miqdarda sintez olunan sidik cövhəri əsas etibarilə həzm traktında, xüsusilə yoğun bağırsaqlarda metabolizə uğrayır. Nazik bağırsaqlardan yoğun bağırsağa daxil olan sidik cövhərinin maksimal miqdarı təxminən 0,4 q/gün olduğundan yoğun bağırsaqlarda bakterial ureazaların təsirindən hidrolizə uğrayan sidik cövhəri qalıqları da yoğun bağırsağa sekresiya olunmalıdır. Yoğun bağırsaqlarda sidik cövhərinin metabolizmə uğraması hər gün 200-300 ml ammoniumun hasil olmasına səbəb olur. Ammoniumun əksər hissəsi yoğun bağırsaqlardan absorbsiya olduğundan nəcisdə onun miqdarı az (1-3 mmol) olur. Ammoniumun əmələ gəlməsi neomisinin təsirindən zəifləsə də, onun absorbsiyası bu antibiotikin təsirinə məruz qalmır. Bağırsaq mənfəzində pH aşağı endikcə ammoniumun absorbsiyası da zəifləyir.

Aminturşular və yağ turşuları yoğun bağırsaqlardan passiv yolla sorulurlar. Öd turşuları da reabsorbsiya oluna bilər.

Yoğun bağırsağın həzm fəaliyyəti. Yoğun bağırsağın həzm prosesində iştirakı az əhəmiyyət kəsb edir. Qida maddələrinin həzmi maddədə başlayır və qalça bağırsağın terminal hissəsinə çatdıqda demək olar ki başa çatır. Lakin az miqdarda protein və karbohidratlar nazik bağırsaqlarla daşınma dövründə həzm oluna bilmirlər. Yoğun bağırsaq həzm oluna bilməyən şəkərdən və qida liflərindən enerji alınmasında iştirak edir. Protein qalıqları anaerob bakteriyalarda hasil olan fermentlərin təsirindən nəcisə xarakterik iy verən indol, skatol, fenol, kresol və hidrogen-sulfidə parçalanır. Karbohidratlar isə anaerob bakteriyaların təsirindən asetat (60%), propionat (20%) və butirat (15%) kimi qısa zəncirli yağ turşularına parçalanır. Bu yağ turşularının əksər hissəsi diffuziya yolu ilə absorbsiya olunur. Onların absorbsiyası bağırsaq mənfəzindəki su və natriumun absorbsiyasını stimule edən bikarbonatların olmasından asılıdır. Qida liflərinin digər parçalanma məhsullarına isə metan və hidrogen aiddir.

Yoğun bağırsağın selikli qişa hüceyrələri üçün tələb olunan enerjinin təxminən 70%-i yoğun bağırsaqlardan sorulan qısa zəncirli yağ turşularının payına düşür. Kolonositlərin funksiyası qısa zəncirli yağ turşularının absorbsiyası və oksidləşməsində çox asılıdır. Onlar yalnız kolonositlərdə enerji mənbəyi kimi deyil, həm də qlükoneogenez, lipogenez, zülal sintezi və seliynin hasil olmasında başlanğıc məhsul kimi istifadə olunurlar.

Yoğun bağırsağın florası. Yoğun bağırsaq mikroflorası insan fiziologiyasının bir neçə sahəsində vacib rol oynayır. Yoğun bağırsağın müxtəlif mikromühitlərində—mənfəzdə, selik qatında və selikli qişa səthində fizioloji və biokimyəvi xüsusiyyətlərinə görə fərqlənən yüzlərlə müxtəlif tip mikroorqanizmlər məskunlaşmışdır. İleosekal qapaqdan distal tərəfdə bakteriyaların sayı kəskin artır və hər 1 ml-də 10^{11} - 10^{12} koloniya formalaşdıran vahidə (kfv) çatır. Quru nəcis kütləsinin təxminən 1/3 hissəsini müxtəlif mikroorqanizmlər təşkil edir. Bu zaman nəcisin hər 1 qramında təxminən 10^{11} - 10^{12} mikroorqanizm olur.

Mikrofloranın fəallığı. Bağırsaq florasının əsas funksiyalarına *metabolik aktivlik nəticəsində enerji və sorula bilən qida maddələrini saxlaması, bağırsaq epitelinə, immun strukturlara və funksiyaya vacib trofik təsir göstərməsi, məskunlaşmış mikrofloranın sahibini yad mikrobların təsirindən qoruması* daxildir.

Bağırsaq mikroflorası həmçinin poliorqan çatışmazlığı, yoğun bağırsaq xərçəngi, iltihabi bağırsaq xəstəlikləri kimi müəyyən patoloji pozğunluqların əsas faktorlarından biri də ola bilər. Yoğun bağırsaq mənfəzində məskunlaşan bir neçə yüz qram mikroorqanizmlər sahibin homeostazına da təsir edir. Bu bakteriyalardan bəziləri potensial patogendir və bağırsağın baryer funksiyası fiziki və ya funksional baxımdan pozulan hallarda infeksiya və ya sepsis mənbəyinə çevrilə bilər. Bakteriya həmçinin insan sağlamlığının saxlanması da faydalıdır. Sahiblə onun məskunlaşmış mikroflorası arasında daim qarşılıqlı təsir sahibin sağlamlığına vacib fayda verə bilər. Probiotik və prebiotiklərin bəzi xəstəliklərin müalicə və profilaktikasında vacib rol oynaması məlumdur.

Metabolik funksiyalar. Yoğun bağırsağ mikroflorasının əsas metabolik funksiyası yoğun bağırsağda əsas enerji mənbəyi sayılan həzm oluna bilməyən qida qalıqlarının fermentativ parçalanmasıdır. Həzm oluna bilməyən karbohidratlara yüksəkmolekullu polisaxaridlər (sellüloza, hemisellüloza, pektinlər və s.), bəzi oliqosaxaridlər, sorulmayan şəkərlər və alkohollar daxildir. Metabolizmin son mərhələsi qısa zəncirli yağ turşularının əmələ gəlməsidir. Peptidlərin və proteinlərin mikroflora hesabına anaerob metabolizmi zamanı da qısa zəncirli yağ turşuları əmələ gəlir, lakin eyni zamanda ammoniyak, aminlər, fenollar, tiollar və indollar kimi ciddi potensial toksik maddələr də meydana çıxır.

Yoğun bağırsağ mikroorqanizmləri vitamin sintezində, kalsiumun, maqneziumun və dəmirin absorpsiyasında da iştirak edir. Kor bağırsağda ionların absorpsiyası karbohidratların fermentativ parçalanması və qısa zəncirli yağ turşularının, xüsusilə asetat, propionat və butiratın əmələ gəlməsi hesabına daha da artır. Bu yağ turşularının hamısı sahibin fiziologiyasında vacib funksiyalara malikdir. Butirat yoğun bağırsağ epitelini tərəfindən demək olar ki, tamamilə sorulur və kolonositlər üçün mühüm enerji mənbəyi rolunu oynayır. Asetat və propionat qarın venasından götürülmüş qanda aşkar edilir. Onlar qaraciyər (propionat) və periferik toxumalar— xüsusilə əzələlər (asetat) tərəfindən metabolizə uğrayır. Asetat və propionat qlükozanın metabolizmində modulyator roluna malikdir: bu qısa zəncirli yağ turşularının absorpsiyası oral qlükozaya tələbatı azaldır. Tərkibində həzm olunmayan karbohidratların səviyyəsi yüksək olan qida maddələri aşağı qlikemik indeksə malik olurlar.

K vitamini bağırsağ mikroorqanizmləri tərəfindən sintez olunur. Bir sıra komponentlərin enterohepatik dövrünü beta-qlükuronidaza və sulfataza kimi bakterial fermentlər hasil edən mikrofloradan asılıdır. Enterohepatik sirkulyasiyaya qoşulan endogen və ekzogen mənşəli maddələrə bilirubin, öd turşuları, estrogenlər, xolesterin, diqoksin, rifampin, morfin, kolxisin və dietilstilbestrol daxildir. Anaerobların əsas rolu eukriotik mənşəli fermentlər tərəfindən həzm oluna bilməyən üzvi maddələr üçün katabolik fermentlər hazırlamaqdan ibarətdir. Bunlar xolesterinin, öd turşularının və steroid hormonların katabolizmi üçün lazımdır; onlar bir sıra flavinoid qlükozidləri antikarsinogenlərə hidrolizə edir və bəzi karsinogenləri isə detoksikasiya edir.

Trofiki funksiyası. Hər üç qısa zəncirli yağ turşuları *in vivo* şəraitdə siçovullarda nazik və yoğun bağırsağın epitel hüceyrələrin proliferasiya və diferensasiyasını stimule edir. Qısa zəncirli yağ turşularının xroniki xorali kolit və yoğun bağırsağda karsinogenezi kimi bəzi patoloji vəziyyətlərinin qarşısının alınmasında rol oynaması haqqında fikirlər söylənsə də, bu hələlik öz həllini tapmamışdır. Qidanın tərkibində daxil olan lifli maddələrin fermentativ parçalanması nəticəsində əmələ gələn qısa zəncirli yağ turşuları (asetat, propionat və butirat) yoğun bağırsağ epitelinin diferensasiyasını stimule edir və karsinogenezin proqnessivləşməsini tormozlaya və ya onu dayandıra bilər. Bu məqsədlə *Bason et al.* kolonostlərdə qısa zəncirli yağ turşularının təsirinə cavab verən genləri təyin etməyə və sərbəst halda olan qısa zəncirli yağ turşularının nisbi aktivliyi ilə müqayisə etməyə çalışmışlar. Qısa zəncirli yağ turşularına görə kolonositlərdə 30 000 müxtəlif fərdi genetik ardıcılıq təhlil edilmişdir. Bu zaman butiratın təsirindən stimule olunan təxminən 1000-dən artıq gen fraqmenti aşkar edilmişdir. Butiratın daha güclü təsirə, asetatın isə daha zəif təsirə malik olması müəyyən edilmişdir.

Sahibin immun funksiyası. Bağırsağın selikli qişası immun sistemlə xarici mühit arasındakı əsas təmas səthi hesab olunur. Bağırsaqla əlaqəsi olan limfoid toxuma insan orqanizmində ən çox immunokompetent hüceyrələrə malik olan sahədir. Bağırsağın selikli qişası səthində sahiblə bakteriya arasındakı təmas kompetent immun sistemin inkişafında mühüm rol oynayır.

Bakteriyaların translokasiyası. Həyat qabilli bakteriyaların selikli qişanın epitel qatından keçərək mədə-bağırsağ traktından kənara yerini dəyişməsi *bakterial translokasiya* adlanır. Həyat qabilli və ya ölmüş mikroorqanizmlərdən az miqdarda endotoksinlərin translokasiyası retikuloendotelial sistem, xüsusilə qaraciyərin Kupfer hüceyrələri üçün fizioloji əhəmiyyət kəsb edir. Lakin bağırsağın selikli qişasının baryer funksiyasının pozulması əsas etibarilə qram-mənfi aerob mənşəli mikroorqanizmlərə aid olan çoxlu sayda həyat qabilli bakteriyaların (*Escherichia*,

Proteus, Klebsiella) translokasiyası ilə nəticələnir. Epitelial baryeri keçdikdən sonra bakteriyalar limfa vasitəsilə ekstraintestinal sahələrə—müsariqə limfa düyünlərinə, qaraciyərə və dalağa keçir. Bağırsağ bakteriyaları tədricən bütün orqanizmə yayılaraq sepsis, şok, poliorqan çatışmazlığı və ya ölümə səbəb olur.

Yoğun bağırsaqda karsinogenez. Bağırsağın bakteriyaları yoğun bağırsağ karsinogenezində karsinogenlər, kokarsinogenlər və ya prokarsinogenlər hasil etməklə iştirak edə bilirlər. Sağlam insanlarda yağ və ətlə zəngin, lakin tərəvəz defisiti olan qida rasionu ilə qidalanma zamanı genotoksik maddələr qrupuna aid olan və yoğun bağırsağın xərçənginin meydana çıxmasında rolunu oynayan maddə kimi tanınan N-nitroza komponentlərinin nəcisdəki konsentrasiyası yüksək olur. Belə qida rasionu həmçinin insan nəcisində olan suyun genotoksik potensialını artırır. Qida mənşəli digər karsinogenlərə ətin qızardılması zamanı əmələ gələn *heterosiklik aromatik aminlər* aiddir. Bəzi bağırsağ mikroorqanizmləri heterosiklik aminlərin təsiri altında yoğun bağırsağ hüceyrələrindəki DNT-yə zədələyici təsiri artır. *Bacteroid*lərdən olan bakteriyalar və *Clostridium genera* heyvanlarda yoğun bağırsağ şişinin böyüməsini stimula edir, *Lactobacillus* və *Bifidobacteria* isə karsinogenezin qarşısını alır. Kifayət qədər elmi-klinik məlumatların əldə edilməsinə baxmayaraq, insanlarda bağırsağ florasının yoğun bağırsağ xərçənginin inkişafında mühüm amili kimi rol oynaması güman edilir.

Bağırsağın iltihabi xəstəliklərində rolu. İnsanlarda yoğun bağırsağın iltihabi xəstəliklərində bakterial floranın mühüm faktorlardan biri kimi iştirak etməsi güman edilir. Crohn xəstəliyi olan insanlarda bağırsağın T-limfositləri bakterial antigenlərə qarşı hiperaktiv olurlar. Crohn xəstəliyi və ya xorali kolit zamanı bağırsağın selikli qişasında bakteriyaların geniş spektri əleyhinə İgG tipli antitellərin sekresiyası artmış olur. Sağlam insanlarla müqayisədə, bağırsağın iltihabi xəstəlikləri olan insanlarda epitel səthinə yapışmış bakteriyaların sayı daha çox artmış olur. Mikrofloranın elementləri hesabına bağırsağın immun sisteminin aktivləşməsi iltihabi bağırsağ xəstəliklərinin patofiziologiyasında vacib rol oynayır. Crohn xəstəliyi olan bəzi insanlarda (17-25%) bakteriyalara qarşı sahibin cavab verməsini tənzimləyən *NOD2/CARD15* genində mutasiyalar aşkar edilir.

Probiotiklər və prebiotiklər. İnsanların sağlamlıq vəziyyətinin yaxşılaşdırılmasında bakteriyalardan istifadə oluna bilər. Qida komponenti və ya əlavəsi kimi istifadə olunduqda sağlamlıq baxımından spesifik fayda verən bakteriyalara *probiotiklər* deyilir. Oral probiotiklər canlı mikroorqanizmlərdir. Onlar bağırsaqlarda koloniya əmələ gətirmirlər. Prebiotiklər isə həzm olunmayan qida inqredientləri olub, yoğun bağırsaqdakı bakteriyaların sayını, onların aktivliyini və ya hər ikisini artırmaqla sahibin sağlamlığına faydalı təsir göstərirlər. Məsələn, antibiotiklərlə birlikdə prebiotiklərdən də istifadə olunması antibiotiklərlə əlaqədar olan ishal hallarının sayını əhəmiyyətli dərəcədə azaldır. Bu bakteriyalara *Lactobacillus GG*, *Bifidobacterium bifidum* və *Streptococcus thermophilus*-un müxtəlif ştammlarını misal göstərmək olar.

Bəzi heyvanlarda yoğun bağırsağ xərçəngi riskinin qarşısının alınmasında probiotik və prebiotiklərin rolunun müəyyən edilməsinə baxmayaraq insanlarda bu hələlik müəyyən edilməmişdir.

Bağırsağ qazları. Bağırsağ qazları endogen və ekzogen ola bilər. Bağırsaqlarda olan qazların 99%-ni beş qaz—*azot, oksigen, karbon qazı, hidrogen və metan* təşkil edir. Bu qazlardan yalnız ikisi—*oksigen və azot* atmosferdə olduğundan yalnız onlar udma zamanı daxil ola bilər. Hidrogen, metan və karbon qazı yoğun bağırsaqlarda karbohidrat və zülalların bakterial fermentativ parçalanması nəticəsində əmələ gəlir. İnsan populyasiyasının təxminən 1/3-də metan əmələ gəlir. Həmçinin az miqdarda hidrogen-sulfid də əmələ gəlir. *Levitt* çoxlu qaz əmələ gəlməsindən şikayət edən xəstələrdə apardığı tədqiqat işlərində hidrogen və karbon qazının miqdarının daha çox artdığını müəyyən etmişdir. Hidrogen həmçinin ağciyərlər vasitəsilə xaric edilir. Karbon qazı fermentativ parçalanma məhsulu olduğundan onun müalicəsi qida rasionundan karbohidratların, xüsusilə laktozanın çıxarılmasından ibarət olmalıdır.

Cərrahiyyədə bağırsağ qazlarının dramatik və vacib məqamı ondan ibarətdir ki, yoğun bağırsaqlarda əməliyyat aparılarkən elektrokoagulyasiya zamanı partlayış baş verə bilər.

Hidrogen və metan partlayıcı olduğundan bağırsağ qazları elektrokoagulyasiyadan əvvəl aspiratorla sorulmalıdır.

Yoğun bağırsağın hərəkəti fəaliyyəti. Yoğun bağırsağ üç anatomik seqmentə bölünə bilər: sağ çənbər bağırsağ, sol çənbər bağırsağ və düz bağırsağ. Sağ çənbər bağırsağ bakteriyaları daha metabolik aktiv olan kor bağırsaqla birlikdə insanın mədə-bağırsağ traktının fermentasiya kamerası hesab olunur. Sol çənbər bağırsağ nəcis saxlandığı və dehidratasiya olunduğu yerdir. Yoğun bağırsaqda nəcis hərəkəti vegetativ sinir sistemi vasitəsilə həyata keçir.

Yoğun bağırsağın hər üç anatomik seqmentində hərəkəti fəaliyyət fərqlidir. Sağ çənbər bağırsaqda *antiperistaltik və ya retropropulsiv* dalğalar yoğun bağırsağ möhtəviyyətinin geriye—kor bağırsağa doğru axınını törədir. Retrograd hərəkət yoğun bağırsağ möhtəviyyətini sağ çənbər bağırsaqda ləngidərək möhtəviyyətin selikli qişa ilə uzun müddət təmasda qalmasına, duzların və suyun kifayət qədər absorbsiyasına şərait yaradır.

Radioloji müayinə zamanı daha tez-tez rast gəlinən hərəkət tipi *seqmentar qeyri-propulsiv* hərəkətdir. Bu hərəkət boylama və dairəvi əzələlərin lokal yığılması sayəsində baş verir və yoğun bağırsaqda meydana çıxan qısa seqmentləri bir-birindən ayırır. Qonşu seqmentlərin də yığılması qısa məsafədə bağırsağ möhtəviyyətini antegrad və ya retrograd istiqamətdə hərəkət etdirir. Seqmentar yığılmaların əsasən sağ çənbər bağırsaqda müşahidə olunmasına baxmayaraq, ona enən çənbər bağırsağ və S-vari bağırsaqda da rast gəlinə bilər.

Radioqrafik müayinələrdə müşahidə olunan üçüncü tip hərəkət *nəcis kütləsinin hərəkətidir*. O, gün ərzində 3-4 dəfə meydana çıxır və əsasən köndələn və enən çənbər bağırsaqda, bəzən isə defekasiya zamanı S-vari bağırsaqda müşahidə oluna bilər. Bu zaman nəcis kütləsinin kaudal istiqamətdə yerdəyişməsi baş verir.

Defekasiya aktlarının tezliyi fərdlər arasında fərqlidir. Gün ərzində üç dəfədən artıq nəcisli defekasiya aktının olması ishal kimi, bir həftə ərzində üç dəfədən az defekasiya aktının olması isə qəbizlik kimi qəbul olunur. Yoğun bağırsaqda nəcis hərəkətinə bir sıra amillər təsir edir. Yoğun bağırsaqda nəcis hərəkəti kişilərə nisbətən qadınlarda, həmçinin qadınlarda postmenopauza dövrünə nisbətən, premenopauza dövründə daha ləng həyata keçir.

QEYRİ-SPEŞİFİK XORALI KOLİT

Qeyri-spesifik xorali kolit düz bağırsağın və yoğun bağırsağın selikli qişasında xorali-nekrotik dəyişikliklərin inkişaf etməsi ilə xarakterizə olunan xroniki iltihabi prosesdir.

Tarixi məlumatlar

Qeyri-spesifik xorali kolitin bakterial mənşəli dizenteriyadan fərqli patologiya olduğu ilk dəfə *Samuel Wilks* tərəfindən söylənmişdir. O, 1859-cu ildə «sadə idiopatik koliti» civə zəhərlənməsi, difteriya mənşəli iltihab və bakterial dizenteriya nəticəsində yaranan xoralaşmadan fərqləndirmişdir. Həmin ildə o, bir neçə ay davam edən ishal və hərərətdən vəfat etmiş 42 yaşlı *Miss Bankes*-in bağırsağının autopsiya zamanı görünüşünü təsvir etmişdir. Bu zaman yoğun bağırsaqda, həmçinin qalça bağırsağın terminal hissəsində transmural xorali iltihabın olduğu aşkar edilmiş və bunu «sadə xorali kolit» adlandırmışdır ki, bu da əslində çox güman ki, Crohn xəstəliyi olmuşdur. 1875-ci ildə yenidən *Wilks və Moxon* qanlı ishaldan vəfat etmiş gənc qadının autopsiyası zamanı bütün yoğun bağırsağın xoralaşmış və iltihablaşmış olduğunu müəyyən etmişlər ki, bu da böyük ehtimalla xorali kolitin ilk patoloji-anatomik təsviri olmuşdur. 1909-cu ildə *Hawkins* bu xəstəliyi və onun təbii xüsusiyyətlərini düzgün qiymətləndirməyə nail olmuşdur. O, müəyyən etmişdir ki, xəstəliyin gedişi fasiləli və ya xroniki ola bilər, onun ilk kəskinləşməsi isə yüksək ölüm göstəricisinə malik olur. O, həmçinin qeyd etmişdir ki, xəstəlik qəbizliklə müşayiət olunan hallarda tez-tez qanaxmalar meydana çıxır. Qeyri-spesifik xorali kolit xəstəliyinin tam təsvirinin isə ilk dəfə xəstəliyin siqmoidoskopik görünüşünü qeyd edən və onu bakterial mənşəli dizenteriyadan differensasiya edən *Arthur Hurst* tərəfindən verildiyi güman edilir.

Epidemiologiyası

Qeyri-spesifik xorali kolit bütün dünyada yayılmış xəstəlik olub, rastgəlmə tezliyi müxtəlif regionlarda fərqlidir. İnfeksiyon kolit geniş yayılmış zonalarda onun diaqnostikası çətinlik törədə bilər. Əvvəllər Crohn xəstəliyi və qeyri-spesifik xorali kolit eyni bir xəstəliyin müxtəlif təzahür formaları kimi başa düşülürdü. 50 ildən artıq dövrdə aparılan tədqiqat işlərində bu xəstəliklərin bioloji mexanizmlərinin aydınlaşdırılmasına çoxlu sayda cəhdlər edilməsinə baxmayaraq, onu hələ tam dəqiqləşdirmək mümkün olmamışdır. Lakin dəqiq diaqnostik üsullardan istifadə olunduqda onların aşkar və diferensasiya edilməsi asanlaşır. Yüksək rastgəlmə zonalarına Böyük Britaniya, ABŞ, Şimali Avropa və Avstraliya daxildir. Asiya, Afrika və Cənubi Amerikada isə onun rastgəlmə tezliyi getdikcə artmaqdadır. Şimali Amerikada yaşayan 320 milyon əhali arasında hər il 7000-46000 yeni qeyri-spesifik xorali kolit halları aşkar edilir.

Xorali kolitin əsasən 10 yaş ətrafında və erkən yeniyetmə dövründə başlanmasına baxmayaraq onun rastgəlmə tezliyinin ikinci və üçüncü yüksəliş dövrlərinin olması da qeyd edilir. İkinci yüksək rastgəlmə tezliyinin 40-60 yaş arası dövrdə, üçüncü yüksək rastgəlmə tezliyinin isə 70 yaşdan sonrakı dövrə təsadüf etdiyi güman edilir. Kişilər arasında qadınlara nisbətən bir qədər çox rast gəlinir.

Etnik xüsusiyyətləri. Amerika Birləşmiş Ştatlarda yəhudilər arasında qeyri-spesifik xorali kolitin qeyri-yəhudi populyasiyalara nisbətən daha çox rast gəldiyi qeyd edilir. Belə ki, yəhudilər arasında onun rastgəlmə tezliyi 13:100 000 təşkil etdiyi halda, qeyri-yəhudi mənşəli əhali arasında bu nisbət 3,8:100 000-dir. Qara dəriyə insanlar arasında bu göstərici aşağı olub 0,6-1,4:100 000 təşkil edir.

Etiologiyası

İnfeksiyon amillərinin rolu. Çoxlu sayda cəhdlərin edilməsinə baxmayaraq, qeyri-spesifik xorali koliti olan xəstələrdən spesifik infeksiya aşkar etmək mümkün olmamışdır. Buna görə də, xorali kolitin hələ aşkar edilməmiş hər hansı mikroorqanizmlər tərəfindən törədilən sadə infeksiyon pozğunluq olması az inandırıcı görünür. Normal yoğun bağırsaqda məskunlaşan *Escherichia coli*

şammları daim dəyişikliyə məruz qalır. Bu zaman selikli qişanı zədələyən ferment və digər məhsullar hasil edən spesifik şammların meydana çıxması haqqında fikirlər səslənmişdir. *Cooke və əməkdaşları* müəyyən etmişlər ki, xoralı koliti olan xəstələrdən götürülmüş *E.coli* şammları normal insanlardan götürülən şammlara nisbətən daha çox hemolizin və nekrotoksinlər hasil edirlər. Lakin sonradan bu dəyişikliyin xəstəlik başlayandan əvvəl deyil, sonradan meydana çıxmağa meyli olması müəyyən edilmişdir. Son illər müəyyən edilmişdir ki, sağlam insanlarla müqayisədə xəstələrdən götürülmüş *E.coli* daha aktiv adheziya etmək qabiliyyətinə malikdir. Buna əsasən belə qənaətə gəlmək olar ki, xoralı kolit olan xəstələrdə *E.coli*-nin yoğun bağırsağın epitel qatına adheziyası üçün daha potensial imkanları vardır və buna görə də, zədələnmə törədə bilər. Bu maraqlı nəzəriyyə *E.coli* üçün effektiv təsirə malik antibiotiklərdən, o cümlədən tobramisindən istifadə etməklə tədqiqatların aparılmasına səbəb olmuşdur. Nəticələr göstərmişdir ki, aktiv xoralı kolitin *in placebo* müalicəsi ilə müqayisədə tobramisin daha effektiv təsirə malikdir.

Son tədqiqatlara əsasən bağırsağ mənfəzinin mikroflorasının xəstəliyin patogenezinə rol oynaması güman edilir.

Qida allergiyası. İlk dəfə *Anderson* xoralı kolitin südə qarşı allergiya nəticəsində yaranmasını güman etmiş və 1942-ci ildə qeyd etmişdir ki, onun xəstələrinin təxminən 2/3-nin qida allergiyası olmuşdur; onların əksər hissəsi (84%) südə qarşı həssas olmuşlar. Buna əsasən o, qida rasionundan südü çıxarmağı təklif etmişdir. *Truelove* əvəllər südsüz qidalara yaxşı cavab vermiş xoralı koliti olan xəstələrin kiçik qrupunun qida rasionuna yenidən süd əlavə etmiş və bu zaman qısa müddət ərzində xəstəliyin yenidən kəskinləşdiyini aşkar etmişdir. Bu müşahidələr xoralı kolitin müalicə komponentinə südsüz qida rasionunun da əlavə edilməsinə gətirib çıxarmış və təxminən 20% xəstələrdə onun faydalı olması müəyyən edilmişdir. Bir çox tədqiqatlarda xoralı koliti olan xəstələrin qan plazmasında süd proteinlərinə qarşı antitellərin titrinin yüksək olması aşkar edilmişdir. Lakin bu zaman E tipindən olan heç bir immunoqlobulin (İgE) nümayiş etdirilməmişdir. Bundan əlavə, antitellərin titrinin artması ilə xəstəliyin kəskinliyi, bağırsaqda yayılma dərəcəsi kimi klinik xüsusiyyətləri arasında heç bir korrelyasiya göstərilməmişdir.

Bəzi tədqiqatçılar qida allergiyasının mümkün etioloji faktor olmasını aşağıdakılara əsasən inkar edirlər. *Birincisi*, xoralı kolitin kəskinləşmə dövrünün nəticəsnə xəstənin oral və ya venadaxili qidalanması öz təsirini göstərə bilmir; *ikincisi*, müəyyən müşahidələr göstərmişdir ki, yoğun bağırsağ ileostoma vasitəsilə defunksionalizasiya olunduqdan sonra belə xoralı kolit sağalmır. Süd və ya hər hansı digər qida maddəsinin xəstəliyin etiologiyasında əsas rol oynaması barədə məlumatlar hələlki kifayət qədər deyildir və qanunauyğunluq kimi qəbul edilə bilməz.

Genetik amillərin rolu. Qeyri-spesifik xoralı kolitin ailəvi rastgəlmə hallarına bir çox hallarda rast gəlinir. Əkizlər üzərində aparılan tədqiqatlarda monoziqot əkizlərdə 10%, diziqot əkizlərin isə 3% hallarda xəstəliyin inkişaf etməsi müəyyən edilmişdir. Populyasiyaya əsaslanmış araşdırmalarda isə xəstəliyə tutulanların 5-10%-də müsbət ailəvi anamnezin olması aşkar edilir. Qeri-spesifik xoralı kolitin nəşildə rast gəlinməsi sadə Mendel qanını ilə ifadə oluna bilmir. Aparılan tədqiqat işlərində xoralı kolit yaranmasında iştirak edən genlərin 2, 3, 6, 7 və 12-ci xromosomlarda yerləşdiyi qeyd edilir. Bundan əlavə xəstəliyin meydana çıxmasında rolu olan genlərlə yanaşı xəstəliyin gediş xüsusiyyətinə təsir edən digər genlər də aşkar edilmişdir. Bunlardan daha ətraflı öyrəniləni insanın leykosit antigen allelləridir (HLA). Yaponiya və yəhudi populyasiyasında xəstəliyə tutulmağa meyillilikdə HLA-DR2 allellərindən birinin (DRB1*1502) iştirak etdiyi güman edilir. Bir sıra tədqiqat mərkəzləri tərəfindən xəstəliyin kəskin forması ilə HLA-DR1 allelinin biri (DRB1-0103) arasında əlaqənin olduğu qeyd edilir. Belə ki, kolitin kəskin manifestasiya dövründə kəskin reaktiv artropatiya inkişaf etmiş xəstələrin 35%-də bu allel genə rast gəlinirdi halda, sağlam populyasiyada ona cəmi 3%, kolitli xəstələrdə isə 8% hallarda təsadüf olunur. Yəhudi populyasiyasında perinuklear antineyetrofil antitel (p-ANCA) HLA-DR2-nin DRB*1502 allel geninin markeridir. Qeyri-yəhudi mənşəli olan Qafqaz populyasiyasında isə bu antitel HLA-DR3 DQ2-şiş nekroz faktoru (TNF)-2 ilə əlaqəlidir.

Siqaret çəkmənin rolu. Bir çox tədqiqatlar xoralı kolitin siqaret çəkənlərlə müqayisədə siqaret çəkməyənlər arasında daha çox yayıldığını davamlı olaraq sübut etmişdir. Siqaret çəkməyənlər arasında qeyri-spesifik xoralı kolitin nisbi meydana çıxma riski 2-6 arasında dəyişir. Bu risk əvvəllər siqaret çəkmiş olanlar, xüsusilə 2 il əvvəl siqareti tərgidənlər arasında daha yüksəkdir. Siqaretin bu protektiv təsiri məlum deyildir. Siqaret çəkmək yoğun bağırsağın selikli qişasında daha çox selik hasil olunması şəklində təsir edə bilər. Belə ki, siqaret çəkməyən və xoralı koliti olan xəstələrin yoğun bağırsağında hasil olan selikdə daha az qlükoprotein aşkar edilir.

Appendektomiyanın rolu. Retrospektiv analiz əsasında müəyyən edilmişdir ki, appendektomiya 70% hallarda qeyri-spesifik xoralı kolitin inkişafında protektiv rol oynayır. Yaponiyada və Avstraliyada aparılan tədqiqat işləri bunun mümkünliyünü sübut etmişdir. Belə ki, Yaponiyada aparılan tədqiqatlarda appendektomiya əməliyyatından sonrakı dövrdə meydana çıxan xoralı kolitlərin residiv simptomlarına, normal appendiksə malik olan xoralı kolitli xəstələrə nisbətən az hallarda rast gəlinmişdir. Avstraliyada aparılan tədqiqat işində isə appendektomiyadan sonrakı dövrdə meydana çıxan xoralı kolitlərin yüngül gedişə malik olduğu və az hallarda kolektomiya tələb etdiyi müəyyən edilmişdir.

Patogenezi

Son 30 il ərzində bağırsağın iltihabi xəstəliklərində immun cavab reaksiyası törədən antigenin intensiv axtarışı aparılmışdır. Bağırsağın iltihabi xəstəliklərində immun aktivləşmə geniş mənada mədə-bağırsaq traktı ilə məhdudlanır. Buna görə də trigger antigenin axtarışı çoxlu sayda mikrob və ya qida mənşəli antigenlərə malik olan bağırsağın mənfəzində aparılır. Bağırsağın iltihabi xəstəliklərində trigger antigenin mənşəyinə dair üç əsas hipotez irəli sürülmüşdür:

Hipotezlərdən *birincisinə* görə, trigger antigen lazımi kultura tələblərinin yaradılmasının qeyri-mümkünlüyü ucbatından hələlik təyin edilməsi mümkün olmayan mikrob mənşəli patogendir. Bu hipotezə görə bağırsağın iltihabi xəstəliklərində immun cavab normal hal hesab olunsa da patogenlərə qarşı cavab reaksiyası qeyri-effektivdir. Cavabdeh mikroorqanizm kimi müxtəlif virusların və bakteriyaların adı çəkilsə də bağırsağın iltihabi xəstəliklərində onların törədici rolunun olması barədə inandırıcı dəlillərə az rast gəlinir. Müəyyən maraq doğuran belə mikroorqanizmlərdən biri *mycobacterium paratuberculosis*-ə oxşar və ya onun eyni olan mikobakteriya növüdür. Lakin bu mikroorqanizmin Crohn xəstəliyini törədən əsas faktor olmasına dair kifayət qədər məlumatlar yoxdur.

İkinci hipotezə (daha çox tərəfdarı olan) görə, bağırsağın iltihabi xəstəliklərində qida antigenləri və ya adətən qeyri-patogen mikrob mənşəli agentlər trigger antigen rolunu oynayır və xəstədə ona qarşı qeyri-normal immun cavab yaranır. Sağlam insanlarda da bağırsağın xüsusi səfhəsində zəif dərəcədə xroniki iltihabi proses mövcud olur, lakin bu xroniki iltihabi proses xüsusi səfhənin mənfəz antigenlərinin xroniki təsirinə məruz qalmasının nəticəsi kimi yaranır. Bu iltihabi cavabın ləngidilməsində (supressiyasında) baş verən çatışmazlıq bağırsağın iltihabi xəstəliklərində müşahidə olunan nəzarət oluna bilməyən immun aktivləşmə ilə nəticələnə bilər. Supressor mexanizmlərin çatışmazlığının nəticəsi kimi bağırsağın iltihabi xəstəliklərində mənfəzin bəzi normal antigenlərinə qarşı uzunmüddətli və qeyri-adekvat immun aktivləşmə ola bilər.

Üçüncü (autoimmun) hipotezə görə, bağırsağın iltihabi xəstəliklərində trigger antigen rolunu xəstənin öz hüceyrələri, xüsusilə bağırsağın epitel hüceyrələri oynayır. Bu nəzəriyyəyə görə, xəstə qida və ya mikrob mənşəli hər hansı antigenə qarşı müvafiq immun cavab verir; lakin mənfəz antigenin bağırsağın epitel hüceyrəsindəki hər hansı proteinlə oxşarlıq təşkil etməsi xəstənin immun sistemini həmçinin epitel hüceyrələrinə istiqamətləndirir. Autoimmun nəzəriyyəyə görə, immun cavab da epitel hüceyrələrinə istiqamətlənir və nəticədə epitel hüceyrələri immun effektor mexanizmlərdən birinin təsiri altında sıradan çıxır.

Qeyri-spesifik xoralı kolitin immunopatogenezi. Qeyri-spesifik xoralı kolitlər zamanı yoğun bağırsağın selikli qişasının xüsusi səfəhəsində immunoloji mexanizmlər iltihabın patogenizinə qoşulur.

Hümoral cavablar. İltihablaşmış yoğun bağırsağın histoloji müayinəsi plazmatik hüceyrələrin sayının kəskin artmasını göstərir, histokimyəvi tədqiqatlar zamanı isə immunoqlobulin G (İgG) hasil edən hüceyrələrin sayında proporsional artma meydana çıxır. İgG-nin səviyyəsinin yüksəlməsi İgG₂-nin sintezinin artması ilə xarakterizə olunan Crohn xəstəliyindən fərqli olaraq əsasən İgG₁ və İgG₃ fraksiyalarının artması nəticəsində baş verir. Cavab reaksiyasının İgG₁ və İgG₃-ün səviyyəsinin artması ilə təzahür etməsinə əsasən xoralı kolitlərdə məhz protein mənşəli trigger antigenlərin üstünlük təşki etməsi güman edilir. İgG-nin bu komponentləri xüsusilə komplementin birləşməsində iştirak edir. Xoralı kolitlər zamanı isə komplementin aktivləşməsi və nəticədə antigen-antitel kompleksinin formalaşmasına dair çoxsaylı dəlillər vardır. İgG-nin sintezindəki artım poliklonal stimulyasiya nəticəsində meydana çıxa bilər. Belə ki, xoralı kolitli xəstələrdə qida maddələrinə, bakteriyalara və sahibin öz antigenlərinə qarşı sirkulyasiya edən antitellər vardır.

Qeyri-spesifik xoralı kolitin autoimmun xəstəlik olduğu güman edilir. Onun digər autoimmun xəstəliklərlə (qalxanabənzər vəzinin xəstəlikləri, diabet, pernisiöz anemiya) sıx əlaqəsi vardır və yoğun bağırsağ epitelinə qarşı autoantitellərlə yanaşı limfositlərə, ribonuklein turşusuna qarşı antitellərə, eləcə də sayə əzələlərə, mədənin parietal hüceyrələrinə və qalxanabənzər vəziyə qarşı antitellərə də rast gəlinə bilər. Epitel hüceyrəsi ilə əlaqəli komponentlərə (40kd-luq epitelial antigenə) qarşı antitellərin olması da müəyyən edilmişdir. Son antigen normal yoğun bağırsağın epitel hüceyrələrində aşkar edilir və qədəhəbənzər hüceyrələrin lipopolisaxarid antigenindən fərqlənir. O, enterobakterial antigenlərlə çarpaz reaksiyaya girərək klassik antikolonik antitellərlə birləşir. *Das və əməkdaşları* müəyyən etmişlər ki, 40 kD-luq antigen molekuluna qarşı yaranan antitellər xoralı koliti olan xəstələrin yoğun bağırsağının iltihablaşmış selikli qişasında aşkar edilir. Radioimmunoloji metodlarla isə onun sirkulyasiya etdiyi aşkar olunur. 40 kD-luq antigen (protein) molekuluna qarşı antitel reaksiyası ancaq qeyri-spesifik xoralı kolitlərdə aşkar edilir. Ona Crohn xəstəliyi və digər iltihabi xəstəliklərdə rast gəlinmir. Bu cavab reaksiyasının spesifikliyi maraqlı kəsb edir, belə ki, bu antigenlərə ancaq yoğun bağırsaqda, dəridə və öd yollarında rast gəlinir ki, sonuncu iki sahə qeyri-spesifik xoralı kolitin ekstraintestinal təzahür formalarında tez-tez zədələnən zonalardır. Bu autoantigenlərə qarşı immun tolerantlığın nəyə görə pozulmasının spesifikliyi isə hələlik məlum deyildir.

Hüceyrəvi cavablar. Bir çox tədqiqatçılar müəyyən etmişlər ki, kontrol qrupla müqayisədə T-hüceyrələrin formalarının (CD4⁺ və CD8⁺) qeyri-spesifik xoralı kolit və Crohn xəstəliyi zamanı paylanması demək olar ki, eynidir. Bu xüsusilə periferik qandakı paylanmaya aiddir, belə ki, yoğun bağırsağın selikli qişasının xüsusi səfəhəsindəki hüceyrələrin tədqiqi zamanı Crohn xəstəliyində CD8⁺ T-hüceyrələrin (supressor sitotoksik) sayının daha çox artması müəyyən edilir.

İntraepitelial limfositlər. İnsan bağırsağında intraepitelial limfositlərin (İEL) əksəriyyəti (90%-dən çoxu) T-hüceyrələrdir və bunların da 80%-dən çoxu CD8⁺ hüceyrələrin payına düşür. Xoralı koliti olan xəstələrin iltihablaşmış yoğun bağırsağında intraepitelial limfositlərin mütləq sayı normal və ya azalmış olur, lakin CD4⁺/CD8⁺ nisbəti dəyişməmiş qalır. T-hüceyrə reseptorlarından istifadə edən hüceyrələrin proporsiyası isə arta bilər. Bu proporsiya sağlam kontrol qrupda 5% və daha az olduğu halda qeyri-spesifik xoralı kolitli xəstələrdə 30-40%-ə qədər arta bilər. İntraepitelial T-hüceyrələrin funksiyası və əhəmiyyəti məlum deyildir. Onlar yoğun bağırsağın HLA-DR molekulaları əmələ gətirən epitel hüceyrələri tərəfindən aktivləşdirilə və bu zaman supressor hüceyrələr kimi fəaliyyət göstərə bilər.

T-hüceyrə və makrofaqların aktivləşməsinin nəticəsi. İmmun hüceyrələrin aktivləşməsi toxumaların zədələnməsi ilə müşayiət olunan çoxlu sayda sitokinlərin və iltihab mediatorlarının hasil olunmasına gətirib çıxarır ki, bunlar da immün cavabın meydana çıxmasına xidmət etməklə

iltihabın aktivləşməsinə səbəb olur. Aktiv xoralı koliti olan xəstələrin iltihablaşmış yoğun bağırsağındakı makrofaqlar hərərət törədən və iltihabın kəskin fazasını stimule edən sitokinlər—interleykin-1 (İL-1), şiş-nekroz faktoru (TNF) və interleykin-6 (İL-6) hasil edirlər. Sitokinlərlə yanaşı selikli qişadakı aktivləşmiş hüceyrələrdən, xüsusilə neytrofillər və makrofaqlardan leykotrienlər (LT), tromboksan, trombosit-aktivləşdirən faktor, azot oksidi (NO) və reaktiv oksigen metabolitləri xaric olur. Bu mediatorların selikli qişada konsentrasiyasının artması ilə xəstəliyin aktiv fazası arasında əlaqənin olduğu müəyyən edilmişdir. Qeyd edilən mediatorlar toxumalarda zədələnmə və iltihab törətməklə yanaşı, həm də epitel hüceyrələrin keçiriciliyinə və ionların nəql olunmasına da dərindən təsir göstərir. Bu təsirlər öz növbəsində ishalın meydana çıxmasında rol oynayır. Eozinofillərin və fibroblastların deqranulyasiyası nəticəsində xaric olan kininlər və digər iltihab mediatorları, eləcə də antigen-antitel kompleksinin əmələ gəlməsi nəticəsində komplementin aktivləşməsi də ishalın meydana çıxmasında iştirak edir.

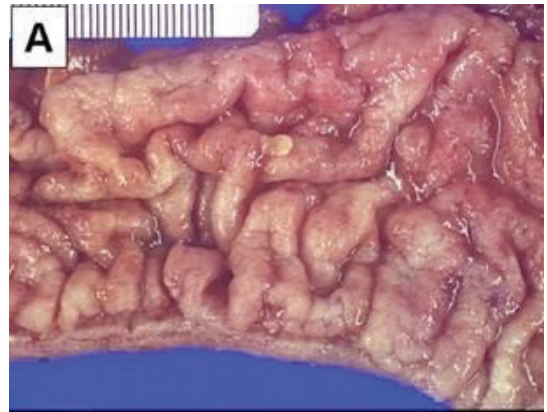Epitel hüceyrələri. Qeyri-spesifik xoralı kolit aktiv olan hallarda yoğun bağırsağın epitel hüceyrələrinin çevrilmə sürəti artır, lakin hətta histoloji remissiya olan hallarda belə, proliferasiya artmış vəziyyətdə qalır. Artmış proliferasiyanın xəstəlik prosesinin nəticəsi kimi, yaxud da epitelin əsas pozğunluğu kimi meydana çıxması məlum deyildir. Xoralı koliti olan xəstələrin yoğun bağırsağının epitel hüceyrələrində qısa zəncirli yağ turşularının, xüsusilə butirat turşusunun metabolizminin zəifləməsi, onların membranının keçiriciliyinin isə nişanlanmış xrom atomları ilə müayinədə pozulması müəyyən edilir.

Patoloji anatomiyası

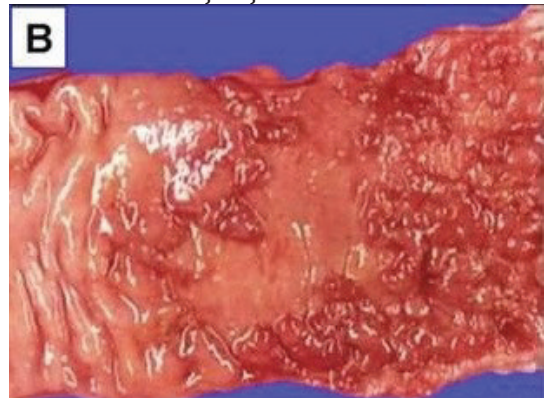
Makroskopik görünüşü. Qeyri-spesifik xoralı koliti olan xəstələrdə iltihab selikli qişa və selikaltı qatla məhdudlanır. Xəstəlik uzun müddət davam edən hallarda bağırsağ qısalır, lakin bağırsağın divarı bayır tərəfdən qalınlaşmış və ya iltihablaşmış halda görünür. Xəstəlik *adətən düz bağırsaqdan* başlayır və yoğun bağırsağın daha proksimal hissəsində başlayan hallarla müqayisədə daha kəskin olur. Lakin düz bağırsağın xəstəliyi lokal olaraq steroid imalələr vasitəsilə müalicə olunan hallarda düz bağırsaqda zədələnmənin dərəcəsi daha zəif ola və ya ümumiyyətlə makroskopik normal görünüşə malik ola bilər. Selikli qişanın görünüşü xəstəliyin kəskinliyindən asılı olaraq dəyişə bilər. Tipik hallarda selikli qişa qranulyar, şişkin və kövrək olur (şəkil 7.13 A). Ağır hallarda selikli qişanın bütün qatlarını əhatə edən xoralara rast gəlinir (şəkil 7.13. B).

Qeyri-spesifik xoralı kolit uzun müddət davam edən hallarda selikli qişanın əksər hissəsi tədricən yox ola bilər. Selikli qişa əvvəlki xoralara nəticəsində iltihablaşmış selikli qişanın regenerasiyasından ibarət olan çoxsaylı poliplər şəklində görünür. Onlar «pseudopoliplər» və ya «iltihabi poliplər» kimi tanınır.

Xəstəliyin lokalizasiyası xoralı kolitlə yoğun bağırsağın Crohn xəstəliyinin fərqləndirilməsi baxımından çox faydalı xüsusiyyət ola bilər. Belə ki, xoralı kolit bağırsağ boyunca sərhədsiz yayılan prosesdir və demək olar ki, bütün hallarda düz bağırsağ prosesə cəlb olunur. Düz bağırsaqdan müəyyən dərəcədə proksimal istiqamətdə



Şəkil 7.13. A. Qeyri-spesifik xoralı kolitin yüngül forması. Selikli qişa ödemli, xoralaşmış və kövrəkdir.



Şəkil 7.13. B. Selikli qişa iltihablaşmış, xoralaşmış və kiçik ölçülü pseudopoliplər görünür.

genişlənmə bilər. Bəzi hallarda ilkin olaraq düz bağırsağ cəlb olunur və zaman keçdikcə zədələnmə zonası proksimal istiqamətdə genişlənilir. Digər halarda isə xəstəlik düz bağırsağda lokallaşaraq qalır və bu zaman o, «xoralı proktit» adlanır. Az hallarda ilkin olaraq bütün yoğun bağırsağ prosesə cəlb olunur. Xəstəliyin selikli qişanın cəlb olunmuş hissəsindən cəlb olunmamış hissəsinə keçməsi adətən tədricən, bəzi hallarda isə qəflətən baş verir və heç vaxt arada cəlb olunmamış sahənin qalmaması ilə xarakterizə olunur. Zədələnmiş seqmentdən distal tərəfdə prosesə cəlb olunmamış selikli qişanın olması xoralı kolitə nisbətən yoğun bağırsağın Crohn xəstəliyinə daha xas olan əlamətdir. Yoğun bağırsağın və düz bağırsağın makroskopik görünüşü xəstəliyin kəskinliyindən asılıdır. Xəstəliyin kəskin formasında seroz qişa hiperemiyalaşmış, lakin yumşaq olur, başqa sözlə, kifayət qədər normal görünüşə malik olur. Yoğun bağırsağın qısalması bariumlə kontrast rentgenoloji müayinədə daha asan göründüyü halda, laparotomiya zamanı onu qiymətləndirmək çətin olur. Xoşxassəli strikturalarla müqayisədə maliqnant strikturaların üç fərqləndirici xüsusiyyəti vardır.

1. Xəstəliyin gecikmiş dövrlərində (xəstəlik başlayandan 20 il sonra—61%, 10 ildən tez—0%) meydana çıxır;

2. Əsasən dalaq ayrılıyından proksimal tərəfdə yerləşir (86%);

3. Simptomatik yoğun bağırsağ keçməzliyinə səbəb olur (bədxassəli strikturalarda 100%, xoşxassəli strikturalarda isə cəmi 14% hallarda).

Xoşxassəli strikturalar adətən selikli qişanın əzələ qatının hipertrofiyası nəticəsində meydana çıxır və geriyyə qayıda biləndir.

Endoskopiya zamanı selikli qişanın qranulyar olması, kövrəkliyi və məxməri görünüşü asanlıqla ayırd edilə bilər. Selikli qişanın bütün qatlarını əhatə edən çoxsaylı xoralar aşkar edilir. Xoralar arasındakı sahələrdə heç vaxt normal selikli qişaya rast gəlinmir. Xoraların ölçüsü fərqli olub nöqtəvari zədələnmədən selikli qişadan mərhum geniş sahələrə qədər çata bilər. Xoralı kolit zamanı bəzi hallarda *taenia coli* boyunca yerləşən xətti xoralara rast gəlinə bilər ki, bunlara da «tramvay xətti» xoraları deyilir. Dərin xətti xoraların («dırmıq xorasının») olması isə yoğun bağırsağın Crohn xəstəliyi üçün xarakterikdir. Psevdo poliplər, daha dəqiq desək iltihabi poliplər əslində selikli qişanın qonşu xoraları arasında yerləşən və onların təsirindən bir qədər qabarmış intakt selikli qişa adacıqlarından ibarətdir. Normal haustral büküşlər itmiş olur.

Mikroskopik görünüşü. Aktiv xoralı kolitin əsas əlaməti xüsusi səfhə daxilində, kriptlərdə, epitel səthində və kript mənfəzində polimorfnüvəli leykositlərin olmasıdır. Bir qayda olaraq, kriptlərdə aktiv iltihabi proseslə müqayisədə xüsusi səfhə daxilində polimorfnüvəli leykositlərin olması xəstəliyin nisbətən zəif komponenti hesab olunur. Kript epiteli daxilində də polimorfnüvəli leykositozun olması xarakterikdir və bu «kriptit» adlandırılır. Kript mənfəzi daxilində aqreqatların formalaşması isə «kript absesi» kimi tanınır. Əsasən düz bağırsağda kript absesləri qonşu toxumalara açılır və cavab reaksiyası kimi yad cisim qranuloması formalaşdırır ki, buna da «limfoid follikulyar proktit» deyilir. Xoralı kolitlərdə limfoid follikullara selikli qişanın əzələ qatı yaxınlığındakı xüsusi səfhədə və səthi selikaltı qatda rast gəlinir. Crohn xəstəliyi zamanı isə ona dərin selikaltı qatda, xüsusi əzələ qatında və subseroz piy toxumada rast gəlinir.

Xoralı kolitlərdə xəstəliyin üç əsas fazası ayırd edilir: aktiv faza, sorulma fazası və sakitlik fazası. Xəstəliyin aktiv fazası spontan olaraq və ya müalicə sayəsində zəifləyərkən o, sorulma fazasına keçir və kəskin iltihabın zəifləməsi, epitel qatının regenerasiyası və qədəhəbənzər hüceyrə populyasiyasının progressiv bərpası ilə xarakterizə olunur. Fulminant xoralı kolit dərin selikaltı qatın və əzələ qatının cəlb olunduğu aktiv xoralı kolitin kəskin formasıdır. Bu zaman dərin V-şəkilli xoralar formalaşır və onlar xüsusi əzələ qatının dərinliklərinə qədər genişlənmə və əzələnin nekrozuna (miositolizisə) səbəb ola bilər.

Klinikası

Qeyri-spesifik xoralı kolitin əsas simptomları *ishal və düz bağırsağdan qanaxmadır*. Profuz qanaxmaya az hallarda rast gəlinir. Zədələnmiş selikli qişadan diffuz süzülən qanaxmanın kəskinliyi bağırsaqdakı iltihabi prosesin intesivliyindən, xəstəliyin yayılma dərəcəsindən və

mərhləsindən birbaşa asılıdır. Xorali kolit zəif qanlı nəcis ifrazı və/və ya ishalla gizli, yaxud da kəskin ishal, qanaxma, tenezmlər, qarında sancışəkili ağrılar və hərarətlə aktiv başlaya bilər. İshal hər 1-2 saatdan bir meydana çıxır. Xorali kolitli xəstələr əksər hallarda bağırsağın boşalmasından əvvəl qarın sol aşağı kvadrantında sancışəkili ağrının olmasını və defekasiyadan sonra bu ağrıların zəifləməsini qeyd edirlər. Xorali kolitlərdə daimi ağrılara az rast gəlinir. Gecələr ishalın olması üzvi patologiyanın əlamətidir. Xaric olan nəcisin həcmi adətən az olur, bir çox hallarda isə yalnız qan və selikdən ibarət olur. Bədən çəkisinin azalması, diskomfort və anemiya xəstəliyin kəskinliyindən və müddətindən asılı olur.

Fiziki müayinələr qeyri-spesifik olub xəstəliyin kəskinliyindən asılıdır. Qarın köplü olması və onun toksik hərarət, taxikardiya, leykositozla müşayiət olunması toksik meqakolonun təhlükəli əlamətidir. Qəbizliyin meydana çıxması əksər hallarda xəstəliyin düz bağırsaqda və S-vari bağırsaqda məhdudlanması ilə əlaqədardır və onun spazm nəticəsində meydana çıxdığı güman edilir.

Bağırsaqdan kənar (ekstraintestinal) təzahürləri. Qeyri-spesifik xorali kolitin ekstraintestinal təzahürləri dermatoloji (*eritema nodosum, pyoderma gangrenosum*), okulyar (irit, uveit, sklerit), revmatoloji (ankilozlaşdırıcı spondilit, sakroilit, periferik artrit) və hepatobiliar (sklerozlaşdırıcı xolangit, qaraciyərin piy infiltrasiyası, sirroz) toxumaların cəlb olunması nəticəsində yaranır. Bu təzahürlər xəstələrin 25-30%-də rast gəlinir və cərrahi müalicə tələb edə bilər. Dermatoloji və okulyar təzahürlər müalicə ilə aradan qaldırılır. Lakin hepatobiliar və revmatoloji təzahürlər aradan qalxmır və birincili sklerozlaşdırıcı xolangit müalicə üçün qaraciyərin transplantasiyasını tələb edə bilər.

Dermatoloji təzahürlər arasında *eritema nodosum* və *pyoderma gangrenosum*-a daha çox rast gəlinir. Xorali koliti olan xəstələrin təxminən 9%-də *eritema nodosum* aşkar edilir və əsasən aşağı və yuxarı ətrafların açıq səthlərində bərkimiş, simmetrik və şişkin eritematoz papulalar şəklində özünü göstərir. Bu zədələnmə təsviri xüsusiyyət daşıyır; belə ki, onlar eritematoz görünüşə malik olsalar da palpasiyada düyünlər şəklində əllənilir.

Dəri xəstəliyi əksər hallarda əsas xəstəliyin aktivləşməsi ilə paralel gedişə malik olub, xəstəliyin kəskinliyindən və kolitin yayılma dərəcəsiindən asılı deyildir. *Pyoderma gangrenosum* 50% hallarda yoğun bağırsağın iltihabi xəstəlikləri ilə müşayiət olunur. O, əsasən pretibial zonada eritematoz səpki, papula şəklində meydana çıxır, lakin bəzən kənarları al-qırmızı və bərkimiş halda olan xoralanmış və ya nekrozlaşmış yaralara qədər progressivləşə bilər. Hər iki xəstəliyin müalicəsi əsas xəstəlik sayılan yoğun bağırsağın iltihabi xəstəliyinin aradan qaldırılmasından ibarətdir.

Okulyar təzahürlər əsas etibarilə episklerit, az hallarda isə daha ciddi olan irit və uveit şəklində özünü göstərir. Episklerit görmə pozğunluğu olmadan gözdə qızartının inkişaf etməsi ilə xarakterizə olunur, lakin sklerit, irit və uveit müalicə olunmayan hallarda korluqla nəticələnə bilər. Episklerit palpasiya zamanı ağrı və bərkliyin olması ilə müşayiət olunur, lakin görmə pozğunluğu, fotofobiyanın olmaması, normal bəbək refleksinin pozulmaması qeyd edilir. Episklerit konyunktivlə səhv salına bilər, lakin sonuncu diskomfortla müşayiət olunmur. Sklerit daha kəskin okulyar pozğunluqdur və görmə pozğunluğu ilə nəticələnə bilər. Sklerit tor qişanın ayrılmasına və ya görmə sinirinin ödeminə gətirib çıxara bilər. Uveit və irit bir çox hallarda ekstraintestinal təzahürün oynaq və dəri formaları ilə birgə rast gəlinir. Bu zaman qüzehli qişa, kirpikli cisim, arxa tərəfdə isə corpus vitreum, damarlı qişa və tor qişa iltihabi prosesə cəlb olunur. Bu ağırlaşmalar gözlərdə kəskin ağrının başlaması, torlu görmə, baş ağrıları ilə xarakterizə olunur və xorali kolitin diaqnostikasında rol oynaya bilər. Uveitin müalicəsi topik steroidlərdən istifadə olunmasına əsaslanır, lakin steroidlərin və immunosuppressantların ümumi qəbulu da tələb oluna bilər.

Xorali kolitin skelet-əzələ (revmatoloji) təzahürləri ən geniş yayılmış ekstraintestinal təzahür formalarıdır. Oynaq komponentinin xorali kolit zamanı bağırsağın tamlığının pozulması nəticəsində bakteriyaların, lipopolisaxaridlərin və sitokinlərin sirkulyasiyaya qoşulması ilə əlaqədar olduğu güman edilir. Yayılmış iltihabi cavab reaksiyası oynaq diskomfortu şəklində

özünü göstərir. Xəstələrin təxminən 20%-də kəskin sinovit meydana çıxır ki, bu da oynaqalarda şişkinlik, bərkimə və qəflətən meydana çıxan ağrı hissi ilə özünü göstərir. Sinovit adətən xəstəliyin aktivliyinin artması ilə müşayiət olunur. Konservativ müalicə bağırsağın selikli qişasının tamlığının bərpa olunmasına və ya simptomları törədən bakteriya florasının aradan qaldırılmasına yönəlməlidir.

Ankilozlaşdırıcı spondilit xorali koliti olan xəstələr arasında az rast gəlinir (3-5%). İnsan leykositar antigeninin (HLA) B27 haplotipinə malik olan xəstələr üçün bu ağırlaşma daha yüksək risk təşkil edir.

Xorali kolitlər zamanı *hepatobiliar ağırlaşmaların* ən çox rast gəlinən təzahür forması qaraciyər fermentlərinin simptomuz pozğunluğudur. Xəstələrin təxminən 50%-də piy infiltrasiyası, 3-5%-də isə sirroz inkişaf edir. Piy infiltrasiyasının müalicə ilə aradan qaldırıldığı güman edilsə də, sirrozu aradan qaldırmaq mümkün olmur. Xorali kolitin ən kəskin ekstraintestinal təzahür forması *sklerozlaşdırıcı xolangitdir*. Xroniki xolestatik sindrom öd yollarının fibroz obstruksiyası ilə xarakterizə olunur.

Endoskopik retroqrad xolangiopankreatografiya və maqnit rezonans xolangiopankreatografiya vasitəsilə diaqnoz daha asan təsdiqlənir və bu zaman birincili sklerozlaşdırıcı xolangit qaraciyərxarici və qaraciyərdaxili öd yollarında muncuqşəkilli daralmaları müəyyən edilir. Birincili sklerozlaşdırıcı xolangit xorali koliti olan az sayda xəstələrdə aşkar edilir, lakin birincili sklerozlaşdırıcı xolangiti olan xəstələrin təxminən 50%-də xorali kolit aşkar edilir. Xorali koliti olan xəstələrdə xolangiokarsinomanın inkişaf riski xorali koliti olmayan insanlara nisbətən 31 dəfə yüksəkdir. Hal-hazırda birincili sklerozlaşdırıcı xolangitin müalicəsində ursodezoksixol turşusundan istifadəyə və öd yollarındaki strikturaların endoskopik dilatasiyasına üstünlük verilir.

Xəstəliyin kəskinliyinin qiymətləndirilməsi

Xorali kolitin aktivlik dərəcəsi onun kəskinliyindən və aparılan müalicədən asılı olaraq dəyişkəndir. İlk diaqnoz qoyularkən, residivlər baş verərkən, eləcə də konservativ müalicənin effektivliyini təyin etmək məqsədilə xəstəliyin yayılma dərəcəsinin və kəskinliyinin qiymətləndirilməsi vacibdir. Xəstəliyin aktivləşmə kəskinliyini təyin etmək məqsədilə *Truelove və Witts* tərəfindən sadə təsnifat təklif edilmişdir. Bu təsnifatda kəskinləşmənin dərəcəsi altı sadə klinik əlamətə əsaslanır və gündəlik klinik praktikada geniş tətbiq oluna bilər.

Xorali kolitin aktivliyinin qiymətləndirilməsi məqsədilə digər faydalı metod Mayo klinikasında *Schroeder* tərəfindən təklif olunmuşdur. Bu metod xəstələr qrupunun tədqiqində istifadə oluna bilər. *Roseth et al.* xorali kolitin aktivliyinin qiymətləndirilməsində nəcisdə aşkar olunan *kalprotektinin* faydalı olduğunu qeyd edirlər.

Kalprotektin 36 kD molekulyar çəkiyə və antimikrob xüsusiyyətə malik olan kalsiumla birləşmiş proteindir. Bu protein polimorf nüvəli leykositlərin və monositlərin/makrofaqların sitozol fraksiyasında lokalizə olunur. Kalprotektin ferment birləşmiş immunosorbent sınağı (enzyme-linked immunosorbent assay—ELISA) vasitəsilə plazma və nəcisdə dəqiq təyin edilə bilər.

Diaqnostikası

Xorali kolitin diaqnostikası anamnestik, endoskopik və rentgenoloji tapıntıların kombinasiyasına əsaslanır. İshal, selik və qanın xaric olması dominant simptomlar sayılır. Əgər xəstəlik kəskinləşmiş olarsa, onda hərərət, artrit, dəri təzahürləri və bədən çəkisinin azalması da daxil olmaqla ümumi simptomlar da nəzərə alınmalıdır.

Xəstəlik ilk növbədə infeksiya səbəblərdən differensiasiya olunmalıdır. Nəcisdə *Campylobacter*, *Salmonella*, *Shigella*, patogen *E. coli*, *Clostridium difficile*, *Giardia* və *Cytomegalovirus* kimi mikroorqanizmlər istisna olunmalıdır.

Truelove və Witts metodu ilə xoralı kolitin aktivləşməsinin kəskinlik dərəcəsinin təyin edilməsi

Simptomlar	Aktivləşmənin kəskinliyi	
	Kəskin	Yüngül
İshal	Gün ərzində 6 və daha çox stulun olması	Gün ərzində 4 və daha az stulun olması
Nəcisdə qan	Çoxlu miqdarda	Az miqdarda
Hərərət	37,5°F və ya yuxarı (axşamlar)	Yoxdur
Taxikardiya	1 dəq-də 90 vuruğu və ya daha çox	Yoxdur
Anemiya	Hemoqlobinin 75% və ya daha az olması	Yoxdur
EÇS-nin artması	30 mm/saat və ya daha çox	Normal

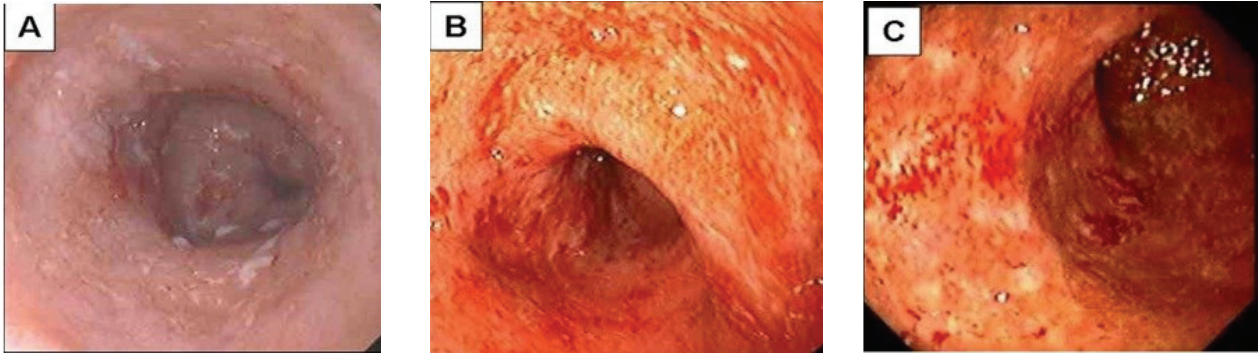Schroeder metodundan istifadə etməklə xoralı kolitin aktivliyinin bal sistemi ilə qiymətləndirilməsi

Xoralı kolitin aktivliyinin bal sistemi ilə qiymətləndirilməsi	
<i>Stulun tezliyi</i>	<i>Proktosiqmoidoskopiyada aşkar olunan əlamətlər</i>
0= xəstə üçün normal sayda stulun olması	0= norma və ya aktiv olmayan xəstəlik
1= normadan bir və ya iki stulun çox olması	1= xəstəliyin yüngül forması (eritema, damar mənzərəsinin zəifləməsi və zəif kövrəklik)
2= normadan üç və ya dörd stulun çox olması	2= xəstəliyin orta ağır forması (əhəmiyyətli eritema, damar mənzərəsinin olmaması, kövrəklik və eroziyalar)
3= normadan beş və ya daha çox stulun olması	3= xəstəliyin kəskin forması (spontan qanaxma, xoralar)
<i>Düz bağırsağdan qanaxma</i>	<i>Həkimin ümumi qiymətləndirməsi</i>
0= qan izləri görünmür	0= normal
1= vaxtın yarısından az müddətində nəcis üzərində qan zolaqlarının olması	1= xəstəliyin yüngül forması
2= vaxtın əksər müddətində nəcis üzərində aydın qan izlərinin olması	2= xəstəliyin orta ağır forması
3= yalnız qan xaric olur	3= xəstəliyin kəskin forması
Balların hesablanması	
0= kolit əlamətləri yoxdur, xəstə özünü yaxşı hiss edir və toplanmış balların cəmi 0-dir.	
1= yüngül simptomlar və skopiya zamanı yüngül pozğunluqlar aşkar edilir	
2= daha ciddi pozğunluqlar, skopiya və simptomların ballarının cəmi 1 və ya 2-dir.	
3= skopiya və simptomların cəmi 2-3-dür və xəstəyə çox güman ki, kortikosteroid müalicəsi və hospitalizasiya tələb olunur.	
* Ballar xəstədə qeyd edilən simptomları, düz bağırsağın və S-vari bağırsağın selikli qişasının proktosiqmoidoskopik görünüşünü, fiziki müayinə metodları ilə aşkar edilən əlamətlər kimi digər göstəriciləri və xəstənin statusunu əks etdirir.	

Xoralı kolit diaqnostikasında *endoskopiya* mühüm rol oynayır. Düz bağırsaq demək olar ki, həmişə bu və ya digər dərəcədə prosesə cəlb olunduğundan proktoskopiya və fibrosiqmoidoskopiya əsas və etibarlı müayinə metodu kimi qəbul edilmişdir. Xəstəliyin aktiv fazasında total kolonoskopiya vasitəsilə qiymətləndirmə perforasiya riski olduğuna görə əks-göstərişdir. Xəstə müalicə olunaraq kəskin mərhələ keçdikdən sonra xəstəliyin yayılma dərəcəsini müəyyən etmək məqsədilə total kolonoskopiya icra edilə bilər.

Xoralı kolit olan xəstələrdə selikli qişa xəstəliyin yüngül mərhələsində qranulyar, zəif ödemli və kövrək olan vəziyyətdən tutmuş kəskin mərhələdəki xoralaşma, aydın təzahür edən ödem və qanaxmalara kimi müxtəlif mənzərəyə malik ola bilər (şəkil 7.14). Selikli qişada hər hansı

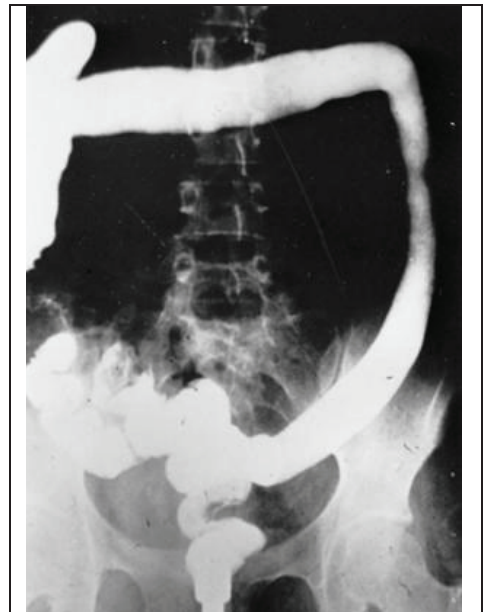displaziyanın olmasını inkar etmək məqsədilə çoxsaylı biopsiya materialları götürülməlidir. Bu, xüsusilə xəstəliyin müddəti 10 ildən artıq olan və xəstəliyin aktiv mərhələsi olmayan xəstələrə aiddir.



Şəkil 7.14. A. Yüngül formalı xoralı kolitdə düz bağırsağın endoskopik görünüşü. Selikli qişanın qranulyar olması, diffuz eritema və damar mənzərəsinin itməsi görünür. B. Orta ağırlıqda olan xoralı kolitdə endoskopik olaraq düz bağırsağ diffuz eritemalı, ödemli, qranulyar və bəzi yerlərdə selikaltı qansızmlar görünür. C. Kəskin xoralı kolitdə iltihablaşmış, xoralaşmış selikli qişanın endoskopik görünüşü.

Əldə edilən tapıntıyı tam təsdiqləmək məqsədilə mümkün olan hallarda bariumdən istifadə etməklə *irriqoqrafiya* və həmçinin *kolonoskopiya* icra edilə bilər. Lakin qeyd etmək lazımdır ki, *xəstəliyin aktiv mərhələsində* irriqoqrafiya əks-göstərişdir. Xoralı kolit uzun müddət mövcud olan xəstələrdə yoğun bağırsağın divarı fibrozlaşaraq qısalır və normal selikli qişanın büküşləri və haustriasiya (kasalar) itir. Buna görə də, kontrast rentgenoloji müayinədə yoğun bağırsağ «su kəməri borusu» şəklində görünür (şəkil 7.15). Uzun müddət mövcud olan xoralı kolitlərdə xoşxassəli strikturalara az rast gəlinir və adətən selikli qişanın əzələ qatının hipertrofiyası nəticəsində yaranır. Xoralı kolitli xəstələrdə strikturalar əsasən bədxassəli olur və buna görə də inkar edilənə qədər strikturanın maliqnant olması güman edilməlidir.

Xoralı kolitin ilkin diaqnostikasının vacib hissəsindən biri kolitin infeksiyon səbəbləri ilə yanaşı Crohn xəstəliyini də inkar etməkdir. Qeyri-spesifik xoralı kolitlə Crohn xəstəliyinin patoloji-anatomik, klinik, endoskopik və rentgenoloji xüsusiyyətləri cədvəl 7.1-də göstərilmişdir.



Şəkil 7.15. Normal selikli qişanın büküşləri və haustriasiya (kasalar) itmiş yoğun bağırsağ

Müalicəsi

Konservativ müalicə. Qeyri-spesifik xoralı kolitin konservativ müalicəsi xəstəliyin cəlb olunma və ağırlıq dərəcəsindən asılıdır.

Proktit. Proktit dedikdə, düz bağırsağın qeyri-spesifik xoralı prosesə cəlb olunması başa düşülür. Tez-tez rast gəlinən simptomlara *düz bağırsağdan qanaxma* və *tenezmlər* aiddir. Kolitin geniş yayılmış formasının əksinə olaraq, xəstələr bəzi hallarda ishaldan deyil, qəbizlikdən əziyyət çəkirlər. Əsas müalicə lokal olaraq 5-aminosalisilat turşusu şamlarından və ya steroid imalələrdən istifadə etməkdir. Uzunmüddətli dəstəkləyici müalicənin effekti olduğundan 5-aminosalisilat turşusuna daha üstünlük verilir. Yüngül və ya orta ağırlıq dərəcəsinə malik proktitli xəstələrdə müalicə 5-aminosalisilat turşusu şamları ilə başlanmalı və gündə 2 dəfə təyin edilməlidir. Müalicəyə cavab 2-3 həftə ərzində alınmalıdır.

Cədvəl 7.1 Xorali kolit və Crohn xəstəliyinin patoloji-anatomik, klinik, endoskopik və rentgenoloji xüsusiyyətləri

	Xorali kolitdə	Crohn xəstəliyində
Patoloji-anatomik xüsusiyyətləri		
Transmural iltihab	Az hallarda rast gəlinir	Xarakterikdir
Qranulomalar	Rast gəlinmir	Xarakterikdir
Fissuralar	Nadir hallarda rast gəlinir	Xarakterikdir
Fibroz	Bəzən rast gəlinir	Xarakterikdir
Klinik xüsusiyyətləri		
Lokalizasiyası	Yalnız yoğun bağırsaqda	Həzm traktının istənilən yerində
Anatomik yayılması	Distal istiqamətdən başlayır, fasiləsiz	Asimmetrik zədələnmələr
Düz bağırsağın cəlb olunması	90%-dən çox hallarda	Bəzi hallarda
İshal/qanaxma	Kəskin, bir çox hallarda qanlı və selikli	Zəif kəskin, nadir hallarda qanlı
Qarın ağrıları	Qeyd edilir	Bəzi hallarda
Perianal fistul	Nadir hallarda rast gəlinir	Xarakterikdir
Qarında həcmli törəmə	Nadir hallarda rast gəlinir	Xarakterikdir
Striktura və obstruksiya	Xarakterik deyildir	Xarakterikdir
Fistul və perforasiya	Nadir hallarda rast gəlinir	Xarakterikdir
Ekstraintestinal təzahür	Xarakterikdir	Xarakterikdir
Əməliyyatdan sonra residivin olması	Düz bağırsağın selikli qişası saxlandıqda	Rast gəlinir
p-ANSA-pozitiv	Tez-tez müəyyən edilir	Nadir hallarda
ASCA-pozitiv	Nadir hallarda müəyyən edilir	Tez-tez
Endoskopik xüsusiyyətləri		
Selikli qişanın cəlb olunması	Fasiləsiz	Fasilələrlə
Distant xoralar	Nadir hallarda	Xarakterikdir
Ətraf selikli qişa	Qeyri-normal olur	Nisbi normaldır
Boylama xoralar	Nadir hallarda rast gəlinir	Xarakterikdir
Düz bağırsağın cəlb olunması	90%-dən çox hallarda	Az xarakterikdir
Selikli qişanın kövrəkliyi	Xarakterikdir	Xarakterik deyildir
Damar mənzərəsi	Pozulmuş olur	Normaldır
Rentgenoloji xüsusiyyətləri		
Nazik bağırsağ pozğunluğu	Rast gəlinmir	Rast gəlinir
Qalça bağırsağın terminal hissəsinin pozğunluğu	Nadir hallarda rast gəlinir	Rast gəlinir
Seqmentar kolit	Rast gəlinmir	Rast gəlinir
Asimmetrik kolit	Rast gəlinmir	Rast gəlinir
Strikturalar	Bəzi hallarda rast gəlinir	Tez-tez rast gəlinir

Eyni doza xəstədə simptomlar tam aradan qaldırılana qədər davam etdirilə bilər. Sonra doza tədricən hər üç gecədən bir qoyulmaqla 1 şama qədər azaldılır. Dəstəkləyici terapiya isə məsləhət görülmür.

Bəzi hallarda anusda qıcıqlanma və diskomfort meydana çıxdığından xəstələr şamdan istifadə etməkdən çəkinirlər. Belə hallarda preparatlar alternativ yol kimi oral qəbul edilə bilər.

Sulfasalazin və ya 5-aminosalisilat turşusu effektivdir. Onların terapevtik təsiri iki həftə ərzində müəyyən edilə bilər. Remissiya əldə edildikdən sonra doza tədricən azaldılmalıdır. Kəskin rezistent proktitlərdə prednizolonun istifadəsinə nadir hallarda zəmanət verilir.

Proktosiqmoidit. Proktosiqmoidit və ya distal kolit yoğun bağırsağın selikli qişasının distal 30-40 sm-lik hissəsinin xorali prosesə cəlb olunmasına deyilir. Proktitlərdə olduğu kimi, proktosiqmoiditlər də dərmanların topik (lokal) yeridilməsi ilə müalicə olunur. Əksər xəstələrdə proktosiqmoidit yüngül və ya orta ağırlıqda olur və qanlı ishal, ümumi simptomların zəif olması və ya olmaması ilə təzahür edir. Yüngül və ya orta ağırlıqlı proktosiqmoiditlərdə konservativ

müalicəyə 5-aminosalisilat turşusu və hidrokortizon imalələri ilə başlanılır. Xorali kolitlərdə remissiyayı saxlama təsiri sübut olunduğundan, 5-aminosalisilat turşusuna daha üstünlük verilir. Müalicə 4 q dozada 5-aminosalisilat turşusunun gecə bir dəfəlik imaləsi ilə başlanılır və terapevtik cavabı qiymətləndirmək üçün 3-4 həftə gözlənilir. Əgər simptomlar saxlanmış olarsa, onda müalicəyə səhərlər 5-aminosalisilat turşusu və ya hidrokortizon imaləsi də əlavə edilir. Sonra müalicə hər üç gecədən bir olmaqla 5-aminosalisilat turşusu imaləsi ilə dəstəkləyici terapiya şəklində davam etdirilir. Belə müalicə ilə 52% hallarda remissiyanın əldə edilməsi qeyd edilir. Lokal müalicəyə cavab alınmayan və ya zəif toleranqlıq olan xəstələrdə 5-aminosalisilat turşusunun oral qəbulu alternativ metod hesab olunur. Bu zaman 5-aminosalisilat turşusunun oral qəbulu topik vasitələrlə kombinə olunmuş halda istifadə olunur. Sulfasalazin, mesalamin və olsalazinin aktiv xorali kolitin müalicəsində effektiv olması sübut olunmuşdur.

Sulfasalazin 1q/gün, mesalamin 1-1,2 q/ gün və ya olsalazin 500 mq/ gün dozalarda qəbul edilməyə başlanılır. Toleranqlıq olan hallarda doza bir neçə gündən bir artırıla bilər. Xəstəliyin aktiv dövründə sulfasalazin 4-6 q/ gün, mesalamin 4,8 q/ gün və olsalazin isə 3 q/ gün maksimal dozaya qədər artırıla bilər. Maksimal terapevtik effekti əldə etmək üçün bu preparatlar 3-4 həftə qəbul edilməlidir. Xəstələrdə remissiya əldə edildikdən sonra sulfasalazinin dozası 2 q/gün, mesalamin 1,2-2,4 q/ gün və olsalazin isə 1 q/ gün saxlayıcı dozaya qədər tədricən azaldılır. Uzun müddət sulfasalazinsə müalicə alan xəstələrə gündə 1 mq fol turşusu qəbul etmək məsləhət görülür. Kəskin və ya orta ağırlıqlı distal kolitlərdə 5-aminosalisilat turşusu ilə müalicə effekt verməyən hallarda 40-60 mq dozada prednizolon göstərişdir. Bu doza 10 günə qədər davam etdirilməli və sonra tədricən azaldılmalıdır. Steroid terapiyaya müsbət cavab verən xəstələr 24-48 saat ərzində əhəmiyyətli yaxşılaşma hiss edirlər.

Soltərəfli kolit və pankolit. Soltərəfli kolit dedikdə dalaq ayrılıyına qədər yayılmış kolit başa düşülür. Pankolit isə yoğun bağırsağın qaraciyər ayrılıyına və ondan arxaya qədər olan hissədə selikli qişanın diffuz zədələnməsidir. Kolitin daha geniş sahəni əhatə edən bu formalarında 5-aminosalisilat turşusunun oral qəbulu və imaləsinin kombinasiyasından istifadə olunur. Bu xəstələrdə düz bağırsağa prosesə cəlb olunduğundan, əlavə olaraq yerli müalicənin aparılmasına da üstünlük verilir.

Orta və ağır gedişli xorali koliti olan xəstələrdə 5-aminosalisilat turşusu effekt verməyən hallarda kortikosteroidlər və immunosupressantlardan istifadə olunur.

Kəskin və ya fulminant kolit. Kəskin kolit bədən çəkisinin azalması, hərarət, kəskin anemiya ilə müşayiət olunun qanlı ishalla xarakterizə olunur. Fulminant kolit isə toksik əlamətlərlə gedən kəskin kolitdir. Bu xəstələrdə toksik meqakolonun və bağırsağ perforasiyasının meydana çıxma riski yüksək olur. Kəskin və ya fulminant xəstəliyi olan xəstələr təcili hospitalizasiya olunmalıdır. Əsas müalicə isə bağırsağa istirahət verilməsi və parenteral olaraq kortikosteroidlərin yeridilməsindən ibarətdir.

Hər 8 saatdan bir vena daxilinə hidrokortizon 100 mq, hər 12 saatdan bir prednizolon 30 mq və ya hər 8 saatdan bir metilprednizolon 16-20 mq vena daxilinə yeridilməlidir. Son iki preparata daha çox üstünlük verilir, çünki onların az natrium saxlama və kalium itirmə xüsusiyyətləri vardır. Hər üç standart steroid preparatlar 24-saatlıq fasiləsiz infuziya şəklində də köçürülə bilər. Əvvəlki 30 gün ərzində steroid preparatlar qəbul etməyən xəstələrə vena daxilinə 120 vahid/gün dozada adrenokortikotrop hormon (AKTH) təyin edilə bilər. Venadaxili terapiyaya başlayandan sonra ilk 48 saat ərzində xəstələr əhəmiyyətli dərəcədə yaxşılaşma hiss edirlər.

Dominant simptomlar qarının aşağı hissələrində ağrı, tenezmlər olan hallarda əlavə olaraq gündə 2 dəfə 5-aminosalisilat turşusu imaləsi və ya hidrokortizon imaləsi faydalı ola bilər.

Kəskin xorali kolitlərdə antibiotiklərin rolu məlum deyildir. Kəskin kolitlərdə parenteral yeridilən steroidlərlə yanaşı, vena daxilinə metronidazol və/və ya metronidazol+tobramisin köçürülməsi ilə aparılan tədqiqat işlərində bu kombinasiyanın ayrılıqda götürülmüş steroidlərin yeridilməsindən üstün olmadığı müəyyən edilmişdir. Lakin aşağı dərəcəli hərarət və leykositozla xarakterizə olunan qeyri-toksik kəskin xorali koliti olan və kortikosteroidlərə yaxşı

terapevtik cavab verməyən az sayda xəstələrdə geniş spektrli antibiotiklərin faydalı olması mümkündür.

Yüksək hərarət, leykositoz, peritoneal əlamətlər və ya meqakolon olan xəstələrdə isə geniş spektrli antibiotiklərin istifadəsi göstərişdir. Toksik meqakolon olan xəstələr müalicəyə 72 saat ərzində cavab verməlidir; əgər yaxşılaşma müəyyən edilmirsə, kolektomiya göstərişdir. Xəstəliyi az və orta ağırlıq dərəcəsinə malik olan xəstələr isə kortikosteroidlərlə müalicəyə 7 gün ərzində cavab verməlidir. Əgər yaxşılaşma müəyyən edilmirsə, bu xəstələr cərrahi müalicəyə və ya venadaxili siklosporinlə müalicəyə namizəddirlər.

Xroniki və ya tez-tez kəskinləşən xoralı kolit anamnezi olan xəstələrdə cərrahi müalicəyə üstünlük verilir, belə ki, o hələ kurabel vəziyyətdədir.

İnfliksımab - şiş-nekroz faktoru əleyhinə monoklonal antiteldir. Aktiv Crohn xəstəliyinin müalicəsində onun effektiv olması məlumdur. Qeyri-spesifik xoralı kolitin müalicəsində onun rolu hələlik tam müəyyən edilməmişdir.

Siqaret çəkmənin davam etdirilməsi və ya yenidən başlanmasının xoralı kolitli xəstələrdə fayda verməsinə dair ədəbiyyatlarda məlumatlara rast gəlinir. Belə ki, bu zaman xəstələrdə simptomların zəifləməsi və hospitalizasiya sayının azalması qeyd edilir.

Cərrahi müalicəsi

Təcili əməliyyata göstərişlər. Xoralı kolitin kəskin ağırlaşmalarına az rast gəlinməsinə baxmayaraq, onlar həyat üçün təhlükə təşkil edərək təcili əməliyyatın aparılmasını tələb edə bilər. Bunlara aşağıdakılar aiddir:

1. *Fulminant kolit.* Fulminant kolit *qanlı ishal, kəskin qarın ağrıları və dehidratasiya* kimi simptomların qəflətən başlaması ilə xarakterizə olunur. Bu xəstələrdə anemiya, taxikardiya və yüksək hərarət qeyd olunur. Hal-hazırda qəbul edilmiş qaydalara görə, xoralı kolitin kəskinləşməsi zamanı diqqətlə intensiv konservativ terapiya (vena daxilinə yüksək dozada steroidlər, mayələrin köçürülməsi, elektrolit pozğunluğunun normallaşdırılması, bəzi hallarda isə hemotransfuziya) aparılmalı və xəstənin vəziyyəti imkan verən hallarda 24 saat ərzində, əhəmiyyətli yaxşılaşma əldə edilməyən hallarda isə intensiv terapiya davam etdirilməli və 5 gün ərzində əməliyyat olunmalıdır. Erkən əməliyyat taktikasından istifadə edilən hallarda ölüm faizinin 3%-dən aşağı düşməsi qeyd edilir.

2. *Toksik meqakolon.* Toksik meqakolon qeyri-spesifik xoralı kolitin, Crohn xəstəliyinin və kolitəbənzər digər xəstəliklərin həyat üçün təhlükəli olan və təcili əməliyyat tələb edən *ağırlaşmasıdır*. «Toksik meqakolon» kəskin kolit üçün klinik termin olub, yoğun bağırsağın seqmentar və ya total dilatasiyasını göstərmək üçün istifadə olunur. Adətən bu xəstələrdə yüksək hərarət, qarında ağrılar və ağırlıq hissi, taxikardiya, leykositoz müəyyən edilir. Xəstələrdə meqakolonsuz toksikoz, eləcə də kəskin toksikoz əlamətləri olmadan meqakolon meydana çıxma bilər. Meqakolonun etiologiyası məlum deyildir: lakin onun meydana çıxmasında iştirak edən məlum amillərə ishaləleyhi maddələr, opiatlar, belladonna alkaloidləri və barium imaləsi aiddir. Toksik meqakolon olan xəstələrdə homeostazı bərpa etmək məqsədilə ciddi intensiv-reanimasiya tədbirlərinin aparılması tələb olunur. Yoğun bağırsağın bakterial florasını müalicə etmək məqsədilə antibakterial müalicəyə mümkün qədər tez başlanmalıdır. Kortikosteroidlərlə müalicə alan və ya son vaxtlar kortikosteroidlər qəbul etmiş xəstələrdə böyrəküstü vəzin çatışmazlığının qarşısını almaq məqsədilə vena daxilinə hidrokortizonun köçürülməsi vacibdir. Əgər xəstə əvvəllər kortikosteroidlərlə müalicə almamışsa və konservativ tədbirlərin aparılması qərara alınmışsa, onda müalicəyə hidrokortizonla başlanmalıdır. Belə müalicə ilə xəstələrin təxminən yarısı konservativ müalicəyə cavab verirlər və cərrahi müalicə planlı əməliyyata qədər təxirə salınır.

Toksik meqakolonun cərrahi müalicəsi zamanı *total proktokolektomiyadan* yaxud düz bağırsağı saxlamaqla aparılan *subtotal kolektomiyadan* istifadə olunmasına dair fikirlər ziddiyyətlidir. Total proktokolektomiyanın üstün cəhəti ondan ibarətdir ki, xəstəlik tamamilə aradan qaldırılır. Subtotal kolektomiya zamanı isə patoloji prosesə cəlb olunmuş düz bağırsağ saxlandığından ağırlaşmanın davam etmə riski saxlanmış olur.

3. *Profuz qanaxma.* Xorali kolitlərdə profuz qanaxmaya nadir hallarda rast gəlinir. Lakin buna baxmayaraq, bəzi hallarda o təcili əməliyyat üçün göstəriş olur. Kəskin qanaxmaların rastgəlmə tezliyi 0-4,5% arasında dəyişir. Qanaxma aşkar edilən hallarda ilkin tədbir kimi mayelərin, elektrolitlərin, qan və qan əvəzedicilərinin köçürülməsinə başlanmalıdır. Əgər qanaxma davam edirsə və xəstənin vəziyyəti stabildirsə, cərrahi müalicədən əvvəl 2-3 gün ərzində yüksək dozada steroidlərdən istifadə oluna bilər. Mədə və onikibarmaq bağırsağın mənşəli qanaxmalar kimi hallar istisna olunduqdan sonra təcili əməliyyat aparılmalıdır. Kolorektal zonanın selikli qişasından diffuz qanaxma aşkar edildikdə *təcili total proktokolektomiya* göstərişdir.

4. *Kəskin perforasiya.* Toksik meqakolon olmayan hallarda yoğun bağırsağın kəskin perforasiyasına nadir hallarda rast gəlinir. Xorali kolitin ilkin kəskinləşməsi zamanı perforasiyaya 4% hallarda rast gəlinir. Pankolitlər zamanı isə bu göstərici 15% təşkil edir. Perforasiya xorali kolitin ən yüksək letallığa malik olan ağırlaşması olduğundan konservativ müalicə əhəmiyyət kəsb etmir və təcili əməliyyata göstəriş meydana çıxır. Belə hallarda ilkin seçim əməliyyatı *abdominal kolektomiya, ileostomiya və düz bağırsağın Hartmann üsulu ilə bağlanmasıdır*. Lakin bəzi müəlliflər Hartmann üsulu ilə bağlanmadan deyil selikli fistul yaradılmasına üstünlük verirlər.

5. *Bağırsağ keçməməzliyi.* Qeyri-spesifik xorali kolitlərdə xoşxassəli strikturalar nəticəsində tam keçməməzlik 11% xəstələrdə rast gəlinir ki, bu strikturaların da 34%-i düz bağırsaqda lokalizə olunur. Strikturalar adətən *selikaltı fibrozlaşma* və bəzi hallarda isə *selikli qişanın hiperplaziyası* nəticəsində meydana çıxır. Onlar bütün hallarda kəskin bağırsağ keçməməzliyi törətməyə də, bu zədələnmə biopsiya vasitəsilə xərçəngdən, həmçinin Crohn xəstəliyindən diferensasiya olunmalıdır. İndi əksər müəlliflər belə hesab edirlər ki, hətta endoskopik olaraq xoşxassəli olması təsdiq olunduqda belə, keçməməzlik sindromunu törədən istənilən yoğun bağırsağ strikturası cərrahi yolla aradan qaldırılmalıdır.

Planlı əməliyyata göstərişlər.

1. *Konservativ müalicələrin effektivliyi.* Uzun müddət qeyri-spesifik xorali koliti olan xəstələrin adekvat fəaliyyəti üçün kortikosteroidlərdən asılı olmaq arzuolunmaz hesab edilir. Onlarda gün ərzində bir neçə dəfə ishal, eləcə də anemiya və zəiflik olur. Belə halların adətən əməliyyata göstəriş olmasına baxmayaraq, ilk növbədə xəstələrin buna qərar verməsi lazımdır. Hal-hazırda sayına görə əməliyyata ən çox göstəriş qeyri-spesifik xorali koliti olan xəstələrdə *konservativ müalicənin effektivliyidir*.

5. *Yoğun bağırsağ xərçənginin profilaktikası.* *Ekbom et al.* tərəfindən aparılan statistik araşdırmalara əsasən müəyyən edilmişdir ki, pankoliti olan xəstələrdə yoğun bağırsağ xərçənginin inkişaf riski ümumi populyasiyaya nisbətən 14,8 dəfə yüksəkdir. Xorali koliti olan xəstələrdə inkişaf edən xərçəngin təxminən 20%-i diaqnoz qoyularkən artıq inkurabel olurlar. Xorali kolitin ağırlaşması kimi meydana çıxan xərçəng zamanı 5-illik yaşama müddəti ümumiyyətlə pis olub 19-55% arasında dəyişir.

6. *Dəri və digər orqanlarda ağırlaşmaları.* Birincili sklerozlaşdırıcı xolangit, sirroz və ankirozlaşdırıcı spondilit istisna olmaqla, qeyri-spesifik xorali kolitin ekstraintestinal təzahür formaları xəstəlik aradan qaldırıldıqdan sonra yaxşılaşır. Əgər xorali kolit kəskin gedişə malikdirsə və ekstraintestinal təzahür formaları ciddi xarakter əldə edirsə, planlı cərrahi əməliyyat göstərişdir.

Cərrahi əməliyyatın seçilməsi. Qeyri-spesifik xorali kolitin etiologiyası naməlum qaldığından və konservativ müalicə tam kurativ olmadığından, bu xəstəliyin müalicəsində cərrahi üsul mərkəzi rol oynamaqda davam edir. Konservativ müalicədə əhəmiyyətli nailiyyətlərin əldə olunmasına baxmayaraq, qeyri-spesifik xorali koliti olan xəstələrin təxminən 40%-i xəstəliyin müəyyən mərhələsində cərrahi müalicə alırlar. Son 50 il ərzində xorali kolitin cərrahi müalicəsində də əhəmiyyətli nailiyyətlər qazanılmışdır. *Restorativ proktokolektomiya* seçim əməliyyat kimi təklif olunsada, xəstənin vəziyyətindən, cərrahın üstünlük verməsindən və təcrübəsindən asılı olaraq müxtəlif əməliyyatların seçilməsi mümkündür.

Total proktokolektomiya və Brooke üsulu ilə ileostomiya. Bu əməliyyat bütün çənbər bağırsağ və düz bağırsağın rezeksiyası ilə birlikdə daimi Brooke ileostomiyasının yaradılmasından ibarətdir. Qeyd edilən əməliyyat qeyri-spesifik xoralı koliti olan xəstələr üçün radikal müalicə sayılır. O, xoralı kolitin müalicəsində klassik əməliyyat kimi nəzərdə tutulur və digər əməliyyatların təkmilləşdirilməsində bir model rolunu oynamışdır. Hazırda bu əməliyyatın icra edilməsinə meyillər azalmışdır və xəstələrin tələblərinə yaxşı cavab verən restorativ proktokolektomiyadan daha çox istifadə olunur. Bu əməliyyat zamanı ileal rezervuar-anal anastomoz hesabına bağırsağın normal ardıcılığı bərpa olunur. Bu səbəbdən total proktokolektomiya və Brooke ileostomiyası əməliyyatına az-az hallarda göstəriş olur.

Total kolektomiya və ileorektal anastomoz. Bu əməliyyat seçilmiş xəstələr qrupunda və az-az hallarda istifadə olunur. Total kolektomiya və ileorektal anastomoz əməliyyatı anal kontinensiyası yaxşı olan gənc xəstələrdə göstərişdir. Lakin yuxarıda qeyd edildiyi kimi, xoralı koliti olan xəstələrdə nadir hallarda normal düz bağırsağa rast gəlinir, saxlanmış düz bağırsaqda iltihab reaktivləşərək ishal, inkontinensiya, selikli ifrazat və s. törədə bilər. Bu əməliyyatı keçirən xəstələr endoskopiya və biopsiya vasitəsilə diqqətlə dinamik müşahidədə saxlanmalıdır, belə ki, onlarda düz bağırsağın kəskin displaziyası və ya xərçəngi meydana çıxa bilər.

Subtotal kolektomiya və Brooke ileostomiyası. Bu əməliyyat adətən ümumi vəziyyəti qeyri-qənaətbəxş olan xəstələrdə, xüsusilə fulminant kolit və ya toksik meqakolon kimi ağırlaşmalar olan xəstələrdə təcili əməliyyata ehtiyac olduqda icra edilir. Əməliyyatın mahiyyəti S-vari bağırsağın distal hissəsinə qədər bütün çənbər bağırsağın xaric edilməsindən və S-vari bağırsağın distal hissəsinin isə selikli fistula şəklində formalaşdırılmasından ibarətdir. Bu əməliyyat Brooke ileostomiyasının yaradılması ilə başa çatdırılır. Subtotal kolektomiya və Brooke ileostomiyasının bir neçə üstün cəhəti vardır:

1. Total proktokolektomiyaya nisbətən daha az ağırlaşmalarla müşayiət olunur.
2. Daha az riskli əməliyyatdır.
3. Anus və düz bağırsağ saxlandığına görə ileoanal rezervuar vasitəsilə normal bağırsağ ardıcılığının yenidən bərpa edilməsi imkanı həmişə mövcuddur.
4. Düz bağırsağ rezeksiya olunmadığından düz bağırsağın mobilizasiyasına da ehtiyac duyulmur və nəticədə kəskin iltihab dövründə çanaq sinirlərinin zədələnməsi və erektsiya pozğunluğu ilə müşayiət olunan problemlərin meydana çıxma ehtimalı olmur.
5. S-vari bağırsaqdan istifadə etməklə selikli fistulanın yaradılması lazım olmayan hallarda o, tikilərək bağlanır və gələcəkdə asan əldə olunması üçün qarın divarında dərialtı sahəyə implantasiya olunur, aponevroz onun altından dəri isə üzərindən tikilir.

Xoralı kolitlərdə S-vari bağırsağın və ya düz bağırsağ güdülünün tikilib bağlanaraq qarın boşluğuna buraxılması ilə xarakterizə olunan Hartmann əməliyyatını icra etmək məsləhət görülür. Belə ki, kolitlər zamanı S-vari bağırsaqda mənfəzdaxili təzyiqli artıran çoxlu miqdarda selik sekresiya olunur. Bu təzyiqli S-vari bağırsağ güdülünün çatışmazlığına və periton boşluğunun çirklənməsinə səbəb ola bilər. S-vari bağırsağın güdülü dərialtı sahəyə implantasiya olunan hallarda güdülün tikiş xəttinin çatışmazlığı nəticəsində bağırsağ möhtəviyyatının dərialtı sahəyə axması bir o qədər də təhlükə törətmir. Digər tərəfdən, kəskin displaziya və ya xərçəngin inkişaf ehtimalı olduğuna görə düz bağırsağ və S-vari bağırsağ dövrü olaraq endoskopik və biopsiya vasitəsilə yoxlanmalıdır.

Total proktokolektomiya və kontinent Kock ileostomiyası. Bu əməliyyat Brooke kolostomasını kontinent ileostomiya ilə əvəz etmək məqsədilə ilk dəfə 1969-cu ildə *Nils Kock* tərəfindən təklif olunmuşdur. Kock ileostomiyası qalça bağırsağın terminal hissəsində xüsusi rezervuarın yaradılmasından (Kock rezervuarı) və bu rezervuarda toplanmış bağırsağ möhtəviyyatının spontan boşalmasının qarşısını almaq məqsədilə döş giləsinə bənzər qapaqla təchiz edilməsindən ibarətdir. Bu əməliyyatı işləyib hazırlamaqda *Kock*-un əsas məqsədi xəstələri nəcis toplamaq üçün nəzərdə tutulan kisə daşımaqdan azad etmək olmuşdur. Kock ileostomiyası bir çox müəlliflər tərəfindən təqdir olunmuş və xoralı kolitli xəstələrin çoxluq təşkil etdiyi Avropa, eləcə də Birləşmiş Ştatlar klinikalarında geniş istifadə edilməyə başlamışdır. Lakin bu

əməliyyat bir çox ağırlaşmaların olması baxımından zamanın sınağından çıxma bilməmiş və bu ağırlaşmaları aradan qaldırmaq məqsədilə orijinal Kock əməliyyatının bir sıra modifikasiyaları işlənib hazırlanmışdır. Kock rezervuarı 500-600 ml bağırsağ möhtəviyyatı toplamaq qabiliyyətinə malik olur. Bu rezervuar düzgün fəaliyyət göstərən hallarda onu gün ərzində 3 və ya 4 dəfə boşaltmaq lazım gəlir. Kock ileostomasının bir neçə erkən və gecikmiş ağırlaşmalarına aşağıdakılar aiddir: peritonit, rezervuar tikişlərinin çatışmazlığı, xaricə çıxarılan ileostomanın nekrozu, bağırsağ keçməməzliyi, qapağın fəaliyyətinin pozulması, inkontinensiya, obstruksiya, fistul, rezervuarın qarın divarından ayrılması və s. Kock ileostoması qoyulmuş xəstələrin təxminən 30%-də təkrari əməliyyat lazım gəlir.

Kontinent Kock ileostomiyasına məhdud göstərişlərə aşağıdakılar aiddir:

1. Total proktokolektomiya əməliyyatının subyektivi olan, lakin nəcis toplamaq üçün kisə daşımaqdan imtina edən xəstələr.

2. Əvvəl icra edilmiş total proktokolektomiya və Brooke ileostomiyasına adaptasiya edə bilməyən xəstələr.

Lateral ileostomiya və dekompressiv kolostomiya (Turnbull əməliyyatı). Bu əməliyyat ilk dəfə Birləşmiş Ştatların Klivlend klinikasında perforasiya vermiş toksik meqakolonun müalicəsi məqsədilə *Turnbull* tərəfindən təklif edilmişdir. Bu əməliyyatın məqsədi nəcis kütləsini ilgək ileostoması vasitəsilə boşaltmaq, qarın divarında kiçik kəsikdən isə kolostoma vasitəsilə genişlənmiş köndələn çənbər bağırsağı dekompressiya etməkdən ibarətdir. Sadə, travmatik və tez icra olunan bu əməliyyat xəstəni gələcəkdə perforasiya etmiş çənbər bağırsağın rezeksiyasına hazırlayır. Lakin bəzi müəlliflər geniş spektrli antibiotiklər dövründə perforasiya vermiş toksik meqakolonu *Turnbull* əməliyyatı ilə deyil, total kolektomiya ilə müalicə etməyi məsləhət görürlər. Lakin az sayda xəstələrdə *Turnbull* əməliyyatı fayda verə bilər:

1. Çoxsaylı perforasiyaları olan xəstələr.

2. Xəstənin ümumi vəziyyətinin ağır olması.

3. Perforasiya ilə yanaşı çənbər bağırsağın yüksək yerləşən və genişlənmiş dalaq ayrılığına malik xəstələr.

4. Cərrahın təcrübəsinin az olması. Əgər cərrah qarın boşluğuna daxil olarkən nəcis qoxusu hiss edirsə və ya irinli möhtəviyyatla rastlaşırsa, onda əməliyyatı perforasiya etmiş çənbər bağırsağın rezeksiyası ilə davam etdirməlidir.

Turnbull əməliyyatından az istifadə olunmasına baxmayaraq, təcili əməliyyat tələb olunan hallarda ondan istifadə oluna bilər.

Total proktokolektomiya, anorektal mukozektomiya, ileal rezervuar-anal anastomozun qoyulması və müvəqqəti dekompressiv ileostomanın yaradılması (restorativ proktokolektomiya).

Daimi ileostomiya ilə birlikdə icra edilən klassik proktokolektomiyaya alternativ üsul kimi restorativ proktokolektomiyadan daha geniş istifadə olunmağa başlanmışdır. Bu əməliyyatın mahiyyəti çənbər və düz bağırsağın total rezeksiyasından, dişli xətdən 4-6 sm proksimal məsafəyə qədər düz bağırsağın selikli qişasının rezeksiyasından (mukozektomiyadan), ileal rezervuarın formalaşdırılmasından və bu rezervuarla anal kanal arasında anastomozun yaradılmasından ibarətdir. Anastomozu qorumaq məqsədilə ileal rezervuardan 25-30 sm yuxarıda ilgək ileostomiyası da yaradıla bilər. Bu əməliyyat dəyişikliyə məruz qalmış toxumaları xaric etməklə yanaşı bağırsağın normal ardıcılığını və kontinensiyanı saxlayır.

Restorativ proktokolektomiya ümumi vəziyyəti yaxşı olan və anal sfinkteri normal fəaliyyət göstərən xorali kolitli xəstələrdə göstərişdir. Anal sfinkteri zəifləmiş və aralıq nahiyəsində fistul və ya abses kimi ağırlaşmaları olan xəstələrdə bu əməliyyat əks-göstəriş sayılır. Crohn xəstəliyinə şübhə olan xəstələr də istisna təşkil edir. Restorativ əməliyyatı icra edərkən yaradılan ileal rezervuarın müxtəlif variantları mövcuddur.

YOĞUN BAĞIRSAĞIN DİVERTİKULYOZU VƏ DİVERTİKULİT

Tarixi məlumatlar

«Diverticulum» termini bağırsağ kimi boşluqlu orqanların divarından açılan qeyri-normal kisə və ya cibləri göstərir. O, *Latin* termini olan «*divertere*» sözündən əmələ gəlmişdir ki, bu da «kənara çıxmaq» mənasını verir. Divertikul xəstəliyi ilk dəfə 1849-cu ildə *Cruveilhier* tərəfindən qeyd edilmişdir. O, S-vari bağırsağın selikli qişasının əzələ qatından keçməklə kiçik ölçülü armudabənzər yırtıq formalaşdığını müşahidə etmişdir. *Mayo və əməkdaşları* 1907-ci ildə divertikulitlə əlaqədar olan kəskin iltihabın müalicəsində cərrahi əməliyyatın rolunu qeyd etmişlər. Bağırsağın əzələ qatından keçərək selikli qişanın çoxsaylı belə qabarmalar əmələ gətirməsi əksər hallarda S-vari bağırsağın əzələ qatının pozğunluğu ilə əlaqəli olur və «divertikulyoz» adlandırılır. Divertikulyoz rentgenoloji olaraq ilk dəfə 1914-cü ildə *Case* tərəfindən qeyd edilmişdir. Divertikulda iltihabi proses meydana çıxan hallarda «divertikulit» terminindən istifadə edilir. Divertikullar olan bir çox xəstələrdə iltihabi əlamətlər olmadığından yoğun bağırsaqda klinik olaraq divertikulların mövcudluğunu əks etdirmək məqsədilə «divertikul xəstəliyi» terminindən istifadə olunur.

Epidemiologiyası

Divertikul xəstəliyi haqqında məlumatlara XX əsrə qədər az rast gəlinir. İndi artıq məlumdur ki, qida rasionunda bitki mənşəli həzm olunmayan polisaxaridlərin azalması ilə əlaqədar olaraq divertikul xəstəliyi insanlar arasında artmaqdadır. Bir qayda olaraq divertikul xəstəliyinin meydana çıxmasında coğrafi ərazilər vacib göstərici hesab olunur. Belə ki, iqtisadi inkişaf və qərbyönlü qida rasionuna adaptasiya ilə əlaqədar olaraq divertikul xəstəliyinin rastgəlmə tezliyi artmaqda davam edir. Məsələn, 1930-cu ildə *Rankin və Brown* 24620 bariumla irriqoskopiya zamanı 5,7% hallarda divertikulyozun olduğu qeyd etmişlər. *Heller və Hacker* isə qeyd edirlər ki, 1909-cu ildən 1975-ci ilə qədərki dövrdə autopsiyada divertikulyoz halları 5%-dən 50%-ə qədər artmışdır.

Divertikul xəstəliyinə Qərbi Avropa ölkələrində çox, Cənubi Amerika, Afrika və Asiya ölkələrində isə az rast gəlinir. Birləşmiş Ştatlar və digər inkişaf etmiş ölkələrdə onun rastgəlmə tezliyi 10% təşkil edir. Xəstəliyin meydana çıxmasında yaşın da rolu vardır. Belə ki, 40 yaşından aşağı insanlarda divertikul xəstəliyinə az rast gəlinir və yaş artdıqca onun rastgəlmə tezliyi də artır. Autopsiya araşdırmalarına əsasən 60 yaşdan yuxarı olan insanların təxminən yarısında divertikul xəstəliyinin olması müəyyən edilir. Divertikulların anatomik lokalizasiyası da coğrafi ərazilərdən asılı olaraq dəyişkən olur. Belə ki, Şimali Amerika, Avropa və Avstraliyada soltərəfli divertikullar çoxluq təşkil edir. Sağtərəfli divertikullara isə Şərqi ölkələrində daha çox rast gəlinir və Yaponiyada təsadüf olunan soltərəfli divertikullarla müqayisədə daha az klinik ağırlaşmalarla xarakterizə olunur.

Divertikulyozun etiologiyası və patogenez

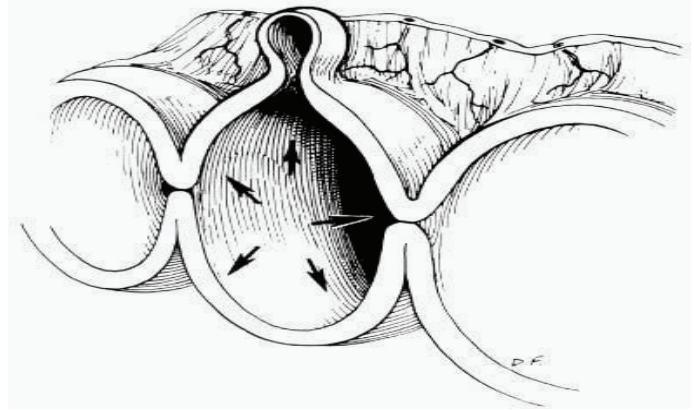
Yoğun bağırsağın bütün qatlarına malik olan həqiqi divertikulların anadangəlmə olması, psevdodivertikulların isə qazanılmış olması qəbul edilir. Psevdodivertikullar pulsion divertikullara aid edilir. Yoğun bağırsağ mənəfəzində təzyiğin artması əzələ qatının damar keçən sahələrinin zəifləməsi ilə nəticələnir və selikli qişanın bu zəifləmiş hissədən yırtıq şəkildə kənara çıxması baş verir. Təzyiğin meydana çıxmasında seqmentasiya mexanizminin rolunun müəyyən edilməsi divertikul xəstəliyinin patogenezinin başa düşülməsinə imkan verdiyi halda, bu xəstəliyin etiologiyasının nədən ibarət olması hələlik tam həllini tapmamışdır.

Painter belə hesab edir ki, divertikulyoz karbohidratların rafinadlaşdırılması ilə əlaqədar olaraq bitki mənşəli həzm olunmayan polisaxaridlərin (qida liflərinin) qeyri-adekvatlığı hesabına törənən defisitlik xəstəliyidir. Son yarım əsr ərzində Qərb ölkələrində qida lifləri (bitki mənşəli həzm olunmayan polisaxaridlər) ilə qidalanan insanların sayı həddən artıq azalmışdır. Buna əsaslanaraq *Painter* qeyd edir ki, Qərb ölkələrində XX əsr ərzində divertikul xəstəliyinin

rastgəlmə tezliyinin artmasında mümkün etioloji rolu qida rasionundakı bu dəyişiklik oynayır. Geniş mənfəzə malik olan yoğun bağırsağın effektiv seqment əmələ gətirmə qabiliyyəti aşağı olur. Buna müvafiq olaraq, mənfəz daxilində təzyiqin seqmentar artması da zəif olur. Geniş mənfəzli yoğun bağırsağ isə məhz zəngin bitki liflərinə (bitki mənşəli həzm olunmayan polisaxaridlərə, məsələn sellülozaya) malik qida məhsulları ilə qidalanan insanlarda olur.

Bunun əksinə olaraq, inkişaf etmiş ölkələrdə həddən artıq rafinadlaşdırılmış, eləcə də həzm olunmayan bitki mənşəli polisaxaridlərin defisiti olan qidaların qəbul edilməsi horraşəkilli nəcisin həcmnin az olmasına səbəb olur ki, bu da daha asan seqment əmələ gətirə bilən daralmış yoğun bağırsaqla hərəkət etməli olur. Belə qatılmış yapışqanvari nəcisin bağırsağ boyunca hərəkət etməsi üçün daha yüksək təzyiq tələb olunur. Nəcis çənbər bağırsağın distal hissəsinə çatarkən yüksək özlülük əldə edir və növbəti hərəkət üçün S-vari bağırsağın daha artıq sayda və tezlikdə seqment əmələ gətirməsi lazım gəlir. Seqmentlərin daxilində isə təzyiq yüksəlir. Belə seqmentasiya və nəticə etibarilə təzyiqin yüksəlməsi divertikulun əmələ gəlməsinə səbəb olan patogenetik mexanizmdir, həzm olunmayan bitki mənşəli polisaxarid defisitli qidalanma isə onun səbəbidir.

Divertikulun əmələ gəlməsi *Laplas qanunu* ilə də izah oluna bilər. Laplas qanununa görə bağırsağ mənfəzindəki təzyiq (P) bağırsağ divarının yığılma gücü (T) ilə düz, onun mənfəzinin radiusu (R) ilə tərs mütənasibdir.



Şəkil 7.16. Yoğun bağırsağın seqmentasiyası və təzyiqin paylanması sxematik təsviri

$$P = k T/R$$

Burada *k*-çevrilmə faktoru adlanan sabit kəmiyyətdir.

Yoğun bağırsağın seqmentasiyası yoğun bağırsağ möhtəviyyatını hərəkətə gətirən və həmçinin onun daxilində nəcis hərəkətini dayandıran bir mexanizmdir. O, mənfəzdaxili təzyiqin armasına səbəb olur.

Aşağıdakı səbəblərə görə rafinadlaşdırılmamış və həzm olunmayan bitki mənşəli polisaxaridlərlə zəngin qidaların divertikul xəstəliyinin profilaktikasında rol oynaması güman olunur:

1. Mənfəzində böyük həcmdə nəcis olan yoğun bağırsağın diametri daha böyük, mənfəzdaxili təzyiq isə kiçik olur ki, bu da divertikul əmələ gətirməyə qadir olmur.

2. Bitki mənşəli həzm olunmayan karbohidratlarla zəngin qida rasionundan istifadə edənlərdə nəcis yoğun bağırsaqdan keçmə müddəti qısa olur, yoğun bağırsağ suyu daha gec absorbsiya edir və daha zəif özlülüyə malik nəcisi hərəkət etdirməli olur. Buna görə də yoğun bağırsağ daha aşağı təzyiq törədir və divertikul əmələ gətirməyə az meyli olur.

3. Defekasiya aktının ləngiməsi nəcis qurumasına və təzyiqin artmasına şərait yaradır. Yumşaq nəcis tez keçməsi S-vari bağırsağın yığılmalarını azaldır və divertikulun inkişafına şərait yaratmır.

Vegetarian və qeyri-vegetarian insanlar arasında aparılan kontrast irriqoqrafik müayinələr zamanı qeyri-vegetarianlarla müqayisədə vegetarian insanlarda az hallarda divertikul xəstəliyi aşkar edilir.

Divertikulyozun patoloji anatomiyası

Ağırlaşmamış divertikul xəstəliyi olan insanlarda S-vari bağırsağ qısalmış görünür və sağlam insanlarla müqayisədə onun divarı qalınlaşmış olur. Divertikul əsasən pulsion tipli olur və mezenterial və antimezenterial zolaqlar arasında iki sırada meydana çıxır. Bəzi hallarda divertikullar antimezenterial zolaqlar arasında da yerləşə bilər.

Müsariqə zolağına ən yaxın olan divertikul sırası qısa düz damarlara (*vasa recta brevia*), antimezenterial zolaqdan proksimal tərəfdəki sıra isə uzun düz damarlara (*vasa recta longa*) uyğun gəlir. Bir çox hallarda bağırsağa xarici səthdən baxdıqda bu divertikullar görünür, çünki onlar epiploik çıxıntılarının yerləşdiyi yerlərə proyeksiya olunurlar.

S-vari bağırsağın divertikul xəstəliyində əzələ qatının dəyişikliyə məruz qalması ən sabit və vacib xüsusiyyətlərdəndir. Yoğun bağırsağ açılarkən daxilədən onun divarında oval və ya yarıqşəkilli dəliklər görünür ki, bunlar da bir çox hallarda gözdən qaçır və yalnız daxilində nəcis kütləsi toplanmış olduqda təyin edilir (şəkil 7.17). Əzələ qatı qalınlaşmış, selikli qişa isə köndələn büküşlərin dərinliyinə doğru dartılmış olur. Mənfəzin diametri kiçilir. Qalınlaşmış boylama və sirkulyar əzələ qatı hesabına S-vari bağırsağ qısalmır və selikli qişa büzülmüş görünüş əldə edir. Mənfəzin daralması çoxsaylı büküşlərin əmələ gəlməsi hesabına, yaxud da perikolik fibroz hesabına ikincili meydana çıxma bilər.

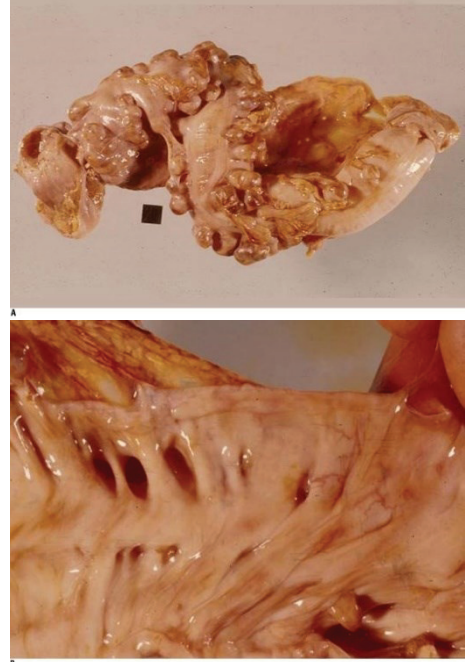
Mikroskopik olaraq divertikul iki qatdan ibarətdir: *daxili selikli qat və xarici seroz qat*. Divertikulun *boyunu yaxınlığında arteriya, vena və ya nazılmış əzələ* görünə bilər.

Antimezenterial divertikul sirkulyar əzələ liflərindən keçərək tam xaricə çıxma bilmir və buna görə də, onların divarında nazılmış sirkulyar əzələ qatı olur. Divertikul xəstəliyi olan insanlarda hər iki əzələ qatı qalınlaşır. Əzələ qalınlaşmasının əzələnin hipertrofiyası və ya hiperplaziyası hesabına baş verməsinə dair çoxlu fərziyyələr vardır. *Whiteway və Morson* hüceyrələrin hipertrofiyası və hiperplaziyası barədə məlumat vermişlər. Onlar qalınlaşmanı xüsusilə zolaqlarda olan elastik toxumanın olması ilə əlaqələndirirlər. Bu progressiv elastoz yoğun bağırsağın boylama istiqamətdə qısalmasına və qısalmış sirkulyar əzələlərin yarımdairəvi büküşlər əmələ gətirməsinə səbəb olur. Xəstəliyin xarakterik cəhətlərindən biri yoğun bağırsağın digər seqmentar və ya diffuz iltihabi xəstəlikləri zamanı ona rast gəlinməməsidir. Divertikul xəstəliyinə görə xaric edilmiş rezektatların təxminən 1/3-1/4 hissəsində iltihabi dəyişiklik əlamətləri aşkar edilmir. İltihab meydana çıxan hallarda onun ekstramural perikolik toxumada olduğu qeyd edilir. Perikolitlər isə divertikulun mikro- və ya makro-perforasiyası ilə əlaqədar ola bilər.

Təsnifatı

Yoğun bağırsağın divertikul xəstəliyi divertikulyoz (simptomsuz) və divertikulitlərə (simptomatik) bölünür. Divertikulyoz simptomlarla təzahür etməyən divertikullara aid edilir. Bu, divertikul xəstəliyi olan xəstələrin əksər hissəsinə (80-90%) şamil edilir.

Divertikulitlər isə qeyri-iltihabi, kəskin (sadə və ya ağırlaşmış), xroniki (atipik və ya residivləşən) və kombinə olunmuş divertikulitlərə bölünür. «Maliqnant divertikul» termini peritoneal büküşdən aşağıya doğru genişlənən və irinli iltihabla, tez-tez fistulun, keçməməzliyin meydana çıxması ilə müşayiət olunan və əməliyyatdan sonra yüksək ağırlaşma tezliyinə və ölüm faizinə malik olan, fibrozlaşma ilə ağırlaşan kəskin formanı ifadə etmək üçün istifadə olunur.



Şəkil 7.17. Rezeksiya olunmuş S-vari bağırsağda divertikulların xaricədən və daxilədən görünüşü

Divertikulyozun klinikası

Əksər divertikulyozlu xəstələr simptomuz olur və ya simptomlar tibbi diqqət tələb etməyən qədər zəif olurlar. Bəzi xəstələr arabir qarnın sol tərəfində, daha çox isə sol aşağı kvadrantda ağrılardan, köpmə, meteorizm, qeyri-müntəzəm defekasiyadan şikayət edirlər. Ürəkbulanma, anoreksiya, «dovşan qığısı» şəklində nəcis ifrazı və ya ishal halları da ola bilər. Bəzi xəstələr anamnestik olaraq nəcisinin diametrinin kiçik olmasını qeyd edilər ki, bu da şişin olmasına şübhə yaradır. Bu səbəbdən müayinələr aparıldıqda isə divertikul xəstəliyinin olması təsdiqlənə bilər.

Simptomların əksəriyyətinin səbəbləri məlum deyildir və çox güman ki, yanaşı mövcud olan ikincili bağırsağ qıcıqlanması ilə əlaqədardır. Divertikulyoz xəstəliyi adətən gizli gedişə malik olur və başqa xəstəliklərə görə bariumlə kontrast rentgenoloji müayinə zamanı təsadüfən aşkar edilir. Ağırlaşmamış divertikul xəstəliyi üçün düz bağırsaqdan qanaxma xarakterik deyildir. Kontrast rentgenoloji müayinədə divertikul xəstəliyi aşkar olunmuş xəstələrdə anamnestik olaraq düz bağırsağ qanaxması olan hallarda digər patologiyaları istisna etmək üçün təkrari müayinələrin aparılması lazım gəlir.

Diaqnostikası

Fiziki müayinələr. Ağırlaşmamış divertikul xəstəliyi olan xəstələrin abdominal müayinəsi zamanı hər hansı fiziki əlamət aşkar etmək mümkün olmur. Digital rektal müayinə də hər hansı fayda vermir. Həmçinin sigmoidoskopik müayinə zamanı da patologiyaları aşkar etmək çətin olur, çünki, rektosigmoid şöbədən arxa tərəfdə müayinə aparmaq bir çox hallarda mümkün olmur.

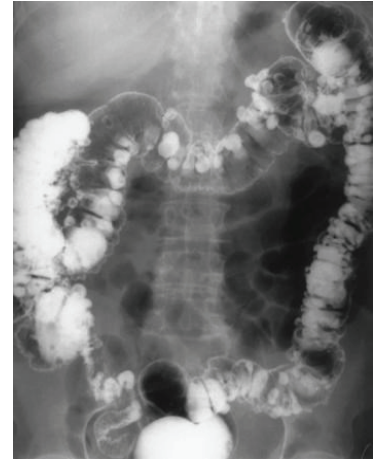Spesifik simptom və əlamətlər olmayan hallarda diaqnoz əksər xəstələrdə *bariumla irriqoskopik (irriqoqrafik) müayinə* zamanı aşkar edilir. Bu üsul divertikulyozun kəskinliyini və yayılmasını müəyyən edə bilən ən yaxşı müayinə metodu sayılır.

Divertikullar bütün yoğun bağırsağ boyunca yayıla bilər, lakin ona ən çox yoğun bağırsağın sol hissəsində, xüsusilə S-vari bağırsağda rast gəlinir. Asiya qitəsində yaşayan insanlarda divertikula yoğun bağırsağın sağ hissəsində daha çox rast gəlinirdi qeyd olunur. Ümumi rentgenoloji tapıntılara yoğun bağırsağın müəyyən dərəcədə spazmı, xarakterik ziqzaq forması əldə etməsi, divertikul daxilində kontrast maddənin qalması aiddir (şəkil 7.18). Xronik vəziyyətdə isə yoğun bağırsağ stenotik və daha rigid olur. Sidik kisəsi kimi qonşu orqanlara açılan fistullar aşkar edilə bilər. Fibrosiqmoidoskoplardan istifadə etməklə S-vari bağırsağda divertikul xəstəliyinin olmasını aşkar etmək olar (şəkil 7.19). Bağırsağ xəstəliyinə şübhə yaradan simptomlar olan xəstələrdə kolonoskopik müayinənin aparılması faydalıdır. Belə ki, bu zaman divertikul xəstəliyi ilə yanaşı bədxassəli şişləri də asanlıqla təyin etmək mümkün olur.

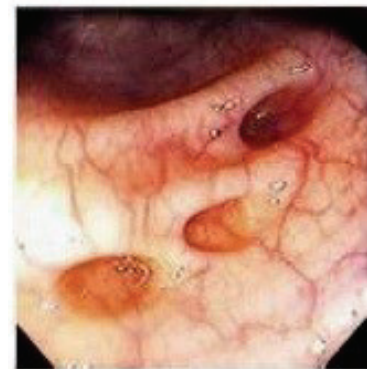Divertikul xəstəliyinin yoğun bağırsağ xərçəngindən diferensasiya olunmasında kolonoskopiyanın ən etibarlı metod olması sübut olunmuşdur.

Divertikulyozun müalicəsi

1. Pəhriz. Divertikulyozu olan xəstələrdə mənfəzdaxili təzyiq yüksəlmiş olduğundan onlar üçün həzm olunmayan bitki mənşəli polisaxaridlərlə zəngin qida rasionu məsləhət görülür. Belə pəhriz yoğun bağırsağdakı təzyiqi azaldır və divertikul xəstəliyi zamanı meydana çıxacaq pozğunluqları aradan qaldırır. *Thompson və Patel* divertikul xəstəliyinin müalicəsində kəpəkdən istifadə etməyi məsləhət görür. Onların fikrincə, gün ərzində 20-30 q kəpəyin qəbul edilməsi



Şəkil 7.18. Rentgenografiyada divertikul daxilində kontrast maddənin qalması



Şəkil 7.19. Kolonoskopiya yoğun bağırsağda divertikulyoz

terapevtik effekti əldə etməyə kifayət edir. *Taylor və Duthie* isə qeyd edirlər ki, tabletləşdirilmiş kəpəkdən istifadə olunması nəcis kütləsinin əhəmiyyətli dərəcədə artmasına, bağırsaqda hərəkətinin sürətlənməsinə və yoğun bağırsağın sayə əzələlərində qeydə alınan qeyri-normal sürətli elektrik ritmlərinin 80%-dən 40%-ə qədər enməsinə, eləcə də mənfəzdaxili təzyiğin azalmasına səbəb olur. Həzm olunmayan bitki mənşəli polisaxaridlərlə zəngin qida rasionundan istifadə olunması yeni divertikulların formalaşmasının qarşısının ala bilər, lakin mövcud olan divertikullarda ağırlaşmaların qarşısının alınmasında onun rol oynamasına dair məlumatlara az rast gəlinir.

2. Konservativ müalicə.

Analgetiklər. Analgetiklər təyin edilərkən onların qəbizlik törətmə qabiliyyəti olmamasına diqqət yetirmək lazımdır. Pentazosin ağrını aradan qaldırmaqla yanaşı divertikul xəstəliyi olanlarda S-vari bağırsağın motor fəaliyyətini ləngidir. Meperidin bu məqsədlə seçim preparat kimi istifadə oluna bilər, çünki, o, mənfəzdaxili təzyiği aradan qaldırır və dizoriyentasiya törətmir. Morfindən istifadə olunmamalıdır. O, yoğun bağırsağ daxilində təzyiği artırır.

Antixolinergik preparatlar. Simpomlarla təzahür edən divertikul xəstəliyində anti-xolinergiklərdən istifadə olunması onların S-vari bağırsağın motor fəaliyyətini artırmasına əsaslanır, lakin onun terapevtik əhəmiyyəti ətraflı tədqiq edilməmişdir.

DİVERTİKULİT

Divertikulit yoğun bağırsağ divertikulunun iltihablaşması nəticəsində meydana çıxır və sonradan perforasiyası ilə nəticələnir. O, divertikul xəstəliyinin ən çox rast gəlinən ağırlaşması hesab olunur və xəstələrin 10-25%-də meydana çıxır. İlk proses bağırsağın divertikul hissəsindən mikroperforasiyasıdır ki, bu da peridivertikulit və ya lokal perikolon abseslə nəticələnir və *ağırlaşmamış divertikulitlərə* aid edilir. *Ağırlaşmış divertikulitlərə* obstruksiya, sərbəst perforasiya, fistula və ya abseslə əlaqədar olan iltihabi və ya septik proseslər aid edilir.

Patogenezi

Divertikulun yoğun bağırsaqda məskulaşmış mikroorqanizmlər tərəfindən infeksiyalaşmasının səbəbi məlum deyildir. Bu prosesdə nəcis daşları tərəfindən törədilən mexaniki travmanın, eləcə də mənfəzdaxili yüksək təzyiğin rol oynaması güman edilir. Divertikula daxil olmuş nəcis kütləsi onun daralmış boynundan xaric ola bilmir və orada qalaraq nəcis daşını formalaşdırır. Nəcis daşı divertikulun selikli qişasını tədricən zədələyərək zəif dərəcəli xroniki iltihab törədir. Adətən bir divertikul iltihablaşır. Üç və ya dörd divertikulun eyni vaxtda iltihablaşmasına nadir hallarda təsadüf olunur. Bu iltihabi proses sonradan mikro- və ya makroperforasiya ilə nəticələnir.

Mikroperforasiyadan sonra peridivertikulit inkişaf edir və epiploik piy, müsariqə və qonşu orqanlar hesabına proses lokallaşmış vəziyyətdə qalır ki, bu da ekstramural perikolon proses olan lokal abseslə nəticələnir. Belə epizodlar təkrarlanarkən irinli-iltihabi reaksiya sahəsinin bağırsağ divarı boyunca genişlənməsi və sonradan sağalması fibroz toxumanın meydana çıxmasına səbəb olur ki, bu da bağırsağın qısalmasına, seqmentar daralmasına və hətta obstruksiyasına gətirib çıxara bilər.

Divertikulitin daha ağırlaşmış forması makroperforasiya nəticəsində meydana çıxır. Sərbəst perforasiya nəticəsində yayılmış peritonit, qarın boşluğundan məhdudlanan hallarda isə geniş perikolon abseslər meydana çıxır. Bu septik proses qonşu orqanların divarını əridərək fistul formalaşdırır. Kolovezikal fistula daha tez-tez rast gəlinir. Bundan əlavə kolokutan, kolovaginal və koloenterik fistullara da təsadüf olunur. Çox nadir hallarda isə koloureteral, kolouteral və koloperineal fistullara da rast gəlinə bilər.

Sadə divertikulitin klinik xüsusiyyətləri

Ağırlaşmamış kəskin divertikulitli xəstələr adətən iltihabın dərəcəsiindən asılı olaraq sol aşağı kvadrantda müxtəlif intensivliyə malik güclü ağrıdan şikayət edirlər. Ağrı qasıqüstü nahiyəyə, bel nahiyəsinə və ya sol qalça nahiyəsinə irradiasiya edə bilər. Ağrı bir neçə gün davam edir və sonra tamamilə itir. Növbəti ağrı divertikulitin yenidən meydana çıxması zamanı başlayır. Diqqətli anamnez toplayarkən xəstələr belə ağrıların əvvəllər də olduğunu qeyd edirlər. Divertikulit inkişaf edərkən qəbizlik və ya ishal hallarına da rast gəlinə bilər. Keçməməzlik elementləri mövcud olan hallarda qarında şişkinlik müəyyən edilir. Bəzən anoreksiya, ürəkbulanma və qusma hallarına rast gəlinir. Xəstəliyin kəskin epizodu dövründə düz bağırsaqdan qanaxmaya nadir hallarda rast gəlinərsə də, yüngül qan izlərinin olması qeyd oluna bilər. Əgər iltihabi prosesə sidik kisəsi də cəlb olunarsa, dizuriya əlamətləri, o cümlədən tez-tez sidik ifrazı halları meydana çıxır. Xəstələrdə yüngül hərarətin olması müəyyən edilə bilər.

Fiziki müayinə metodları zamanı aşkar edilən əlamətlər iltihabi prosesin kəskinliyindən asılıdır. Yüngül hallarda sol aşağı kvadrantda ağrı, gərginlik müəyyən edilir. Bəzi hallarda ağırlı infiltrat əllənir. Daha ağır hallarda isə paralitik bağırsaq keçməməzliyi və ya bağırsaq keçməməzliyi nəticəsində qarında şişkinlik meydana çıxır. Digital rektal müayinə zamanı çanaq boşluğunda bərkimə və ya infiltrat hiss oluna bilər. Qeyd etmək lazımdır ki, xəstəliyin klinik təzahürü yayılmanın istiqamətindən asılı olaraq fərqli xüsusiyyət əldə edə bilər.

Təsnifatı

Hinchey et al. aşağıdakı təsnifatdan istifadə etməyi məsləhət görür (şəkil 7.20):

- I mərhələ. Perikolonol və ya mezenterial abses
- II mərhələ. Məhdudlaşmış çanaq absesləri
- III mərhələ. Yayılmış irinli peritonit
- IV mərhələ. Yayılmış nəcis peritoniti

Divertikulitin ağırlaşmaları

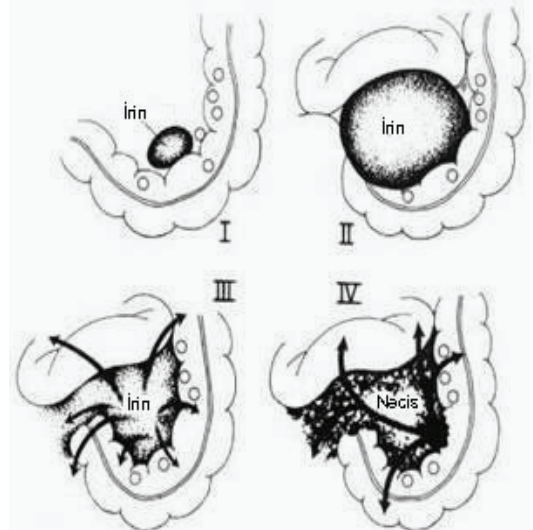
Perforasiya. Divertikulitin perforativ ağırlaşması dedikdə, mikroperforasiya deyil, qarın boşluğuna sərbəst *makroperforasiya* başa düşülür.

Perforasiya ilə ağırlaşmış divertikulitli xəstələrdə müxtəlif vəziyyətlər aşkar edilir. Bunlar yoğun bağırsaq müsariqəsinin səfhələri arasında yerləşən kiçik ölçülü abseslərdən tutmuş geniş yayılan nəcis peritonitinə qədər dəyişkən ola bilər.

Lokal (perikolonol intramezenterial) abseslər. Svari bağırsaq divertikulitinin ən çox rast gəlinən ağırlaşması, onun perforasiyası nəticəsində məhdud sahədə meydana çıxan *absesdir*. O, perikolonol sahədə və ya müsariqənin səfhələri arasında meydana çıxa bilər. Bu tip abseslərin klinik təzahürü sol aşağı kvadrantda ağrılarla məhdudlanır. İltihabın dərəcəsinə müvafiq taxikardiya və leykositoz müəyyən edilir.

Çanaq absesləri. Kəskin divertikulitə görə 4-5 gün ərzində aparılan adekvat konservativ müalicə effekt verməyən hallarda perikolonol və ya çanaq abseslərinin olmasına şübhə oyanmalıdır. Onun əlamətləri və simptomları yuxarıda qeyd edilmişdir. Bəzi hallarda qonşu strukturların prosesə cəlb olunması çanaq abseslərinin klinik xüsusiyyətlərini dəyişə bilər. Digital rektal və ya vaginal müayinədə çanaq boşluğunda ağırlı infiltrat əllənir. Diaqnoz USM və ya KT vasitəsilə təsdiqlənə bilər.

İrinli peritonit. İrinli peritonit perforativ divertikulitdən möhtəviyyatın daim qarın boşluğuna axması və ya məhdud perikolonol və ya çanaq abseslərinin dağılması nəticəsində inkişaf edə bilər. Əksər hallarda perforasiyanın yerini təyin etmək mümkün olmur.

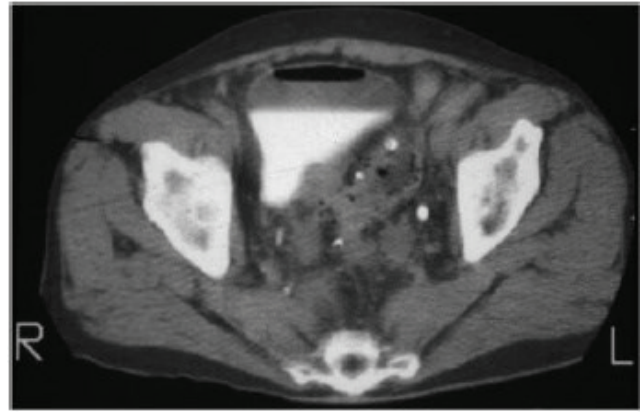


Şəkil 7.20. *Hinchey* təsnifatının sxematik təsviri

Nəcis peritoniti. Nisbətən az rast gəlinən, lakin çox təhlükəli olan bu perforativ ağırlaşma qarın boşluğuna sərbəst perforasiya nəticəsində meydana çıxır və xəstələrdə qısa müddət ərzində yayılmış nəcis peritoniti inkişaf edir. Bu hal yüksək ölüm faizi ilə müşayiət olunur. Xəstələr qarında qəflətən kəskin ağrıların meydana çıxmasından və şişkinlikdən şikayət edirlər. Müayinə zamanı xəstələrdə septik əlamətlər müəyyən edilir. Yüksək hərarət, taxikardiya, gecikmiş mərhələlərdə isə hipotenziya meydana çıxır. Qarının müayinəsində şişkinlik, ağrı, əzələ gərginliyi müəyyən edilir. Peritonun qıcıqlanma simptomu müsbət olur. Müxtəlif dərəcəli leykositoz aşkar edilir.

Fistul. Ədəbiyyatlarda fistulun formalaşması hallarının rastgəlmə tezliyi fərqli olub 5-33% arasında dəyişir. Divertikul xəstəliyi ilə əlaqədar olan fistullar arasında kolovezikal fistula daha çox rast gəlinir. Həmçinin divertikul xəstəliyi kolovezikal fistulun ən çox rast gəlinən səbəblərindəndir. Divertikul xəstəliyi ilə əlaqəsi olan digər az rast gəlinən fistullara kolokutan, kolovaginal və koloenterik fistullar aiddir. Kolovaginal fistul formalaşmış xəstələrin əksəriyyəti əvvəllər histerektomiya əməliyyatı keçirmiş xəstələrdir. Nadir hallarda rast gəlinən fistullara isə kolokolonal, ureterokolonal, kolouterinal, koloperineal, siqmoidoappendisial, kolovenoz fistullar aid edilir. Kolovezikal (siqmovezikal) fistullara qadınlara nisbətən kişilərdə daha çox rast gəlinir. Belə ki, qadınlarda uşaqlıq S-vari bağırsağın sidik kisəsi ilə bitişmələr əmələ gətirməsinin müəyyən dərəcədə qarşısını alır.

Siqmovezikal fistulların simptomlarına pnevmaturiya, fekaluriya, sidik yollarının residivləşən infeksiyaları aiddir. Fistul kişilərdə klinik əhəmiyyət kəsb edən uroseptik vəziyyət yarada bilər, belə ki, prostat vəzinin hipertrofiyası sidik kanalının tutulmasını törədir. Bağırsaqla sidik kisəsi arasında fistulun olmasını təyin edən ən yaxşı müayinə metodu *kompüter-tomografiya müayinə* hesab olunur. Bu zaman sidik kisəsində havanın olması diaqnozu təsdiqləyir (şəkil 7.21).



Şəkil 7.21. KT müayinədə sidik kisəsində hava aşkar edilir.

Kontrast irriqografiya 50% hallarda fistulu təyin edə bilmir, sistoskopiya isə sistit və fistul olan yerdə ödem müəyyən edilir. Bu metodla fistulun səbəbinin xərçəng olması istisna oluna bilər.

Divertikulit hesabına yaranan istənilən fistulların başlanğıc müalicəsi infeksiyanın aradan qaldırılması və yanaşı iltihabi prosesin zəiflədilməsidir. Yoğun bağırsaqdan başlanğıc götürən fistullar nadir hallarda təcili cərrahi əməliyyat tələb edir; hətta absesin fistul əmələ gətirməklə drenlənməsi adətən xəstənin vəziyyətinin yaxşılaşması ilə nəticələnir. Əvvəlcə infeksiyanı və iltihabi prosesi zəiflətmək məqsədilə antibiotiklərdən istifadə olunur, sonra selektiv əməliyyata başlamazdan əvvəl diaqnostik müayinələr aparılaraq fistulu törədən səbəb dəqiqləşdirilməlidir. S-vari bağırsağın selikli qişasını qiymətləndirmək və fistulun səbəbi kimi xərçəngi (və ya Crohn xəstəliyini) istisna etmək məqsədilə kolonoskopiya istifadə olunur. Xərçəngi istisna etmək məqsədilə bütün mümkün müayinə metodlarından istifadə olunmalıdır, çünki, S-vari bağırsağın xərçəngi nəticəsində meydana çıxan siqmovezikal fistulların cərrahi müalicəsi prosesə cəlb olunmuş orqanların en-blok çıxarılması kimi mürəkkəb əməliyyatın aparılmasını tələb edir.

Divertikulit nəticəsində meydana çıxan fistullar əksər hallarda birmomentli olaraq müalicə olunur. Bu zaman fistul ehtiyatla ayrılır, S-vari bağırsaqla rezeksiya olunur və enən çənbər bağırsaqla düz bağırsaqla arasında kolorektal anastomoz yaradılır. Fistula cəlb olunmuş ikinci orqan isə (adətən sidik kisəsi) infeksiya mənbəyi rolunu oynayan S-vari bağırsaqla xaric edildikdən sonra sağalır. Adətən sidik kisəsindəki defekt o qədər kiçik olur ki, onun tikilərək bağlanmasına ehtiyac duyulmur; əməliyyatdan sonrakı dövrdə 7 gün ərzində sidik kisəsinin

Foley kateteri ilə drenləşdirilməsi şəraitində (və ya qasıqüstü sistostomiya vasitəsilə) sağalma əldə edilir. Sidik kisəsinin divarında böyük ölçülü defekt olan hallarda onun tikilərək bağlanması, həmçinin drenləşdirilməsi lazım gəlir.

Striktura. Xəstəliyin uzun müddət davam etməsi və onun tez-tez kəskinləşməsi nəticə etibarilə strikturaların formalaşmasına səbəb olur. Nadir ağırlaşmalardan olmasına baxmayaraq striktura formalaşmış xəstələr qəbizlik, qarında ağrılardan şikayət edirlər. Belə hallarla rastlaşılan zaman yoğun bağırsağın xərçəngini istisna etmək lazım gəlir. Diferensasiya etmək məqsədilə seçim diaqnostik metod kimi kolonoskopiya istifadə olunur. Lakin çənbər bağırsağın əyriliklərindən keçmək mümkün olmayan hallarda kontrast rentgenoloji müayinə faydalı üsul ola bilər.

Bağırsağ keçməməzliyi. Çox nadir hallarda bağırsağ keçməməzliyi (obstruksiya) meydana çıxa bilər. O, divertikul xəstəliyinin nəticəsi kimi meydana çıxan hallarda xəstələr konservativ müalicəyə yaxşı cavab verirlər ki, bu da sonradan planlı rezeksiya əməliyyatının icra edilməsinə imkan verir. Obstruksiya aradan qalxmayan hallarda isə müalicə məqsədilə Hartmann əməliyyatı və ya rezeksiya, birincili anastomoz və proksimal kolostomiya icra edilə bilər.

Sidik axarının obstruksiyası. Bəzi hallarda sidik axarı, xüsusilə sol sidik axarı divertikul xəstəliyinə cəlb oluna bilər. Çox nadir hallarda isə koloureteral fistul da formalaşa bilər. Divertikulun iltihablaşması nəticəsində ikincili olaraq meydana çıxan retroperitoneal fibroz sidik axarını sıxaraq keçməməzlik törədir. Bəzi hallarda müalicə nəticəsində iltihabi proses sorulduqdan sonra sıxılma aradan qalxır.

Saint triadası. Divertikulyoz xəstəliyi, xolelitiyaz və diafraqmanın qida borusu dəliyi yırtığının birgə rast gəlinməsi *Saint triadası* adı ilə tanınır. Ümumi populyasiyada 3-6% hallarda rast gəlinməsinə baxmayaraq *Saint triadası* bir o qədər də klinik əhəmiyyət kəsb etmir.

Divertikulitlərin diaqnostikası

Divertikulit diaqnozuna şübhə yaranan hallarda, ilk növbədə diqqətli anamnestik məlumatlar toplanmalı və fiziki müayinələr icra edilməlidir. Ağırlaşmış divertikulitlərə şübhə olan hallarda isə diaqnoz kompüter-tomoqrafik və USM vasitəsilə təsdiqlənə və həmçinin kəskin qarın digər səbəbləri istisna oluna bilər.

Qarın boşluğunun rentgenoloji müayinəsi divertikulit diaqnozunu təsdiq etməkdən daha çox kəskin qarın ağrılarından digər səbəblərini istisna etmək üçün istifadə oluna bilən faydalı və məqsədəuyğun müayinə metodudur. Qarın boşluğunun rentgenoloji müayinəsində sərbəst qazın aşkar edilməsi qarın boşluğunda kəskin cərrahi patologiyanın olduğunu göstərir və növbəti müayinələrin aparılmasını tələb edir. Bəzi hallarda kəskin divertikulit diaqnozu yalnız anamnestik məlumatlar və fiziki müayinələr əsasında qoyula bilər. Bir çox müəlliflər qeyd edirlər ki, klinik mənzərə aydın olan hallarda diaqnozu təsdiq etmək məqsədilə əlavə müayinələrin aparılmasına ehtiyac duyulmur.

Hospitalizasiya ilə nəticələnən kəskin simptomlar olan hallarda kompüter-tomoqrafiya vasitəsilə radioloji təsdiq əldə edilməlidir. Ağırlaşmamış kəskin divertikulit təsdiq edilən hallarda yoğun bağırsağın tam qiymətləndirilməsi planlı surətdə icra edilə bilər.

Ağırlaşmış kəskin divertikulitə şübhə olan hallarda isə təcili *kompüter-tomoqrafik müayinə* göstərişdir. Kompüter-tomoqrafiya diaqnoz qoyulması, xəstəliyin ağırlaşmalarının müəyyən edilməsi baxımından seçim müayinə metodudur. Kəskin divertikulitin kompüter-tomoqrafik əlamətlərinə iltihab nəticəsində ikincili olaraq perikolonial yumşaq toxumaların sərtliyinin artması (98%), qazla dolmuş divertikulun olması (84%), bağırsağ divarının qalınlaşması (70%), absesi əks etdirən perikolonial maye toplantısı (35%) aiddir. Xəstələrin təxminən 10%-də kəskin divertikulit yoğun bağırsağ xərçəngindən diferensasiya oluna bilmir, belə ki, hər iki halda bağırsağ divarının qalınlaşması müəyyən edilə bilər. Kompüter-tomoqrafiya divertikulitin ağırlaşmalarını—peritoniti, fistulu və bağırsağ keçməməzliyini (obstruksiyanı) də təyin etməyə imkan verir. Kəskin divertikulitə şübhə olan hallarda irriqoqrafiya və kolonoskopiya çəkinmək lazımdır. Belə ki, hətta suda həll olan kontrast maddələrin yeridilməsi və

kolonoskopiya zamanı yoğun bağırsağa havanın üfürülməsi iltihablaşmış divertikulitin cırılmasına səbəb ola bilər. Lakin suda həll olan kontrast maddələrdən istifadə etməklə ehtiyatla icra edilən sadə *kontrast irriqoqrafiya* xəstəliyin kəskin fazasında təhlükəsiz ola bilər. Qarın boşluğunda sərbəst qaz və ya yayılmış peritonit əlamətləri olan xəstələrdə kontrast maddə kimi bariumdən istifadə olunması *mütləq əks-göstərişdir*. Bəzi müəlliflər hətta bu əlamətlər olmadıqda belə, *suda həll olan kontrast maddələrə* üstünlük verirlər. Kontrast irriqoqrafiyanın yoğun bağırsağın mənfəzinin qiymətləndirilməsində üstün cəhətləri vardır və kompüter-tomografiya müayinəyə nisbətən asan əldə ediləndir. Bunu nəzərə alaraq, bəzi müəlliflər ilkin seçim müayinə metodu kimi kontrast irriqoqrafiyadan istifadə edirlər.

Kəskin divertikulitin qiymətləndirilməsində *ultrasəs müayinə metodundan* (USM) da istifadə oluna bilər. Maksimal ağrı nöqtəsində yoğun bağırsağın 5 sm və daha uzun sahəsinin prosesə cəlb olunması, divarın əzələ qatının qalınlığının 4 mm-dən çox olması USM vasitəsilə 85% xəstələrdə aşkar edilir və qeyri-normal yoğun bağırsağın seqmenti şəklində görünür. İltihablaşmış divertikul, divarın əzələ qatının absesi, qaz qabarcıqları, peridivertikulyar abses və iltihab köndələn kəsikdə vizualizə oluna bilər. USM-in həssaslığının 85-98% arasında, spesifikliyinin isə 80-98% arasında dəyişdiyi qeyd edilir, lakin şübhəsiz ki, onun mütəxəssisdən yüksək asılılığı vardır. Bundan əlavə USM, abseslərin ultrasəs nəzarəti altında perkutan, transrektal və ya transvaginial drenləşdirilməsində istifadə oluna bilər.

Müalicəsi

Konservativ müalicəsi. Divertikulitin yüngül formaları olan xəstələr ambulator olaraq müalicə oluna bilərlər. Maye halda olan qida qəbulu və 10 gün ərzində geniş spektrli antibiotiklər təyin edilir. Yoğun bağırsağın spazmı şəklində meydana çıxan ağrılar olduqda antixolinergiklərdən istifadə olunur. Simptomlar keçdikdən sonra yenidən bərk halda olan qida qəbuluna başlanılır. Daha kəskin iltihabi proses olan xəstələr hospitalizasiya olunmalıdır. Müalicənin mahiyyəti ağızdan qida qəbulunun dayandırılması, venadaxili məhlulların köçürülməsi və geniş spektrli antibiotiklərin təyin olunmasından ibarətdir.

Yüngül formalı divertikulit olan hallarda 7-10 gün ərzində siprofloksasin (500 mq, 12 saatdan bir) və metronidazol (500 mq, 6 saatdan bir), orta ağır formalarda isə əlavə olaraq vena daxilinə hər 6 saatdan bir ampicillin/sulbaktam (3q) təyin edilir. Ağır formalarda müalicə 14 günə qədər davam etdirilə bilər.

Bağırsağ keçməməzliyi əlamətləri olan və ya xəstədə ürəkbulanma, qusma inkişaf edən hallarda nazogastral zond yeridilərək aspirasiya aparılır. Xəstənin şikayətləri müalicə başlayandan 48 saat sonra tədricən keçməlidir. Belə hal müşahidə olunan hallarda xəstənin təkrari müayinəsi 3 həftə sonra aparılır. Konservativ müalicə effekt verməyən hallarda təcili əməliyyat tələb oluna bilər. Kəskin qarın və yayılmış peritonit əlamətlərinin meydana çıxması isə təcili əməliyyata göstərişdir. Divertikulit diaqnozu ilə hospitalizasiya olunmuş xəstələrdən təxminin 1/3-də ilk qəbul zamanı cərrahi əməliyyat tələb olunur.

Cərrahi müalicəsi. Xəstəliyin kəskin formasında əməliyyata göstərişlər.

1. Konservativ müalicələrin effekt verməməsi;
2. Peritonitlə nəticələnmiş sərbəst perforasiya;
3. Konservativ müalicələrlə aradan qalxmayan bağırsağ keçməməzliyi.

Peritonitin inkişafı ilə nəticələnməyən mikroperforasiyalar cərrahi əməliyyat tələb etməyə bilər.

Xəstəliyin kəskin formasında icra edilən əməliyyatlar.

Xəstəliyin kəskin dövründə icra edilən əməliyyatın növü əməliyyat vaxtı aşkar edilən iltihabi prosesin dərəcəsiindən çox asılıdır.

Xəstəliyin *Hinchey* təsnifatında əks olunan I və II mərhələlərində xəstələr stabil, qarın boşluğunun çirklənməsi məhdud və bağırsağın əməliyyata adekvat hazırlanması mümkün olan hallarda birmərhələli əməliyyatdan (rezeksiya və anastomoz) istifadə oluna bilər. Bu zaman əlavə olaraq proksimal dekompression kolostoma da yaradıla bilər.

Rezeksiya, birincili anastomoz və proksimal kolostomiya. Proksimal kolostomiyanın qoyulması ilə aparılan rezeksiya və birincili anastomoz əməliyyatından istifadə olunarkən zədələnmiş bağırsağın seqmentinin xaric edilməsi və birincili anastomozun qoyulmasının birmərhələli icra edilməsi, habelə bağırsağın ardıcılığının bərpa edilməsi üçün əlavə əməliyyata ehtiyac olmaması bu növ əməliyyatın üstün cəhəti sayılır. Çatışmayan cəhəti isə sonradan kolostomanı ləğv etmək üçün əlavə əməliyyatın lazım gəlməsidir. Kolostomanın ləğv edilməsi əməliyyatının vaxtı barədə fikirlər ziddiyyətlidir və 6-12 həftə arasında icra edilməsi məsləhət görülür. Kolostoma ləğv edilməzdən əvvəl anastomozun vəziyyəti siqmoidoskopiya və ya irriqografiya vasitəsilə yoxlanmalı, onun sağlmasına, mənfəzinin isə adekvat olmasına əmin olmaq lazımdır.

Rezeksiya və birincili anastomoz. Bir sıra müəlliflər qoruyucu kolostoma qoymadan yoğun bağırsağın rezeksiyası və birincili anastomoz əməliyyatına üstünlük verirlər. Digər müəlliflər isə bu əməliyyatın kifayət qədər təhlükəli olduğunu qeyd edirlər. Belə ki, iltihablaşmış və əməliyyatın hazırlanmamış bağırsağın rezeksiyasından sonra anastomoz tikişlərinin çatmamazlığının rastgəlmə tezliyi kifayət qədər yüksəkdir (17-30%), ölüm faizi isə 28-50% arasında dəyişir.

Xəstəliyin *Hinchey* təsnifatında əks olunan III və IV mərhələlərində isə ikimərhələli əməliyyatın aparılması tələb olunur. Bu zaman müxtəlif əməliyyatlardan istifadə oluna bilər.

Çənbər bağırsağın zədələnmiş hissəsinin rezeksiyası, düz bağırsağın güdülünün tikilərək bağlanması və kolostomiya əməliyyatına (*Hartmann əməliyyatına*) daha çox üstünlük verilir. Təxminən 2-3 aydan sonra kolostomiyanın ləğv edilməsi əməliyyatı icra olunur və bağırsağın ardıcılığı təmin edilir.

Köndələn kolostomiya və drenləşdirmə əməliyyatı. Kəskin divertikulitlərin müalicəsi məqsədilə bu əməliyyat ilk dəfə 1907-ci ildə *Mayo, Rankin və Braun* tərəfindən təklif edilmişdir. S-vari bağırsağın perforativ divertikuliti nəticəsində formalaşmış abses olan xəstələrdə ənənəvi olaraq üçmomentli əməliyyat—ilkin köndələn kolostomiya və drenləşdirmə, ikinci mərhələdə rezeksiya və nəhayət, üçüncü mərhələdə kolostomanın bağlanması əməliyyatı məsləhət görülür. Bu zaman köndələn çənbər bağırsağda ilgək kolostomiyası yaradılır, abses zonası isə drenləşdirilir. Bu əməliyyatın üstün cəhəti onun yüngül və qısa müddətə icra edilə bilməsidir. Çatışmayan cəhətlərinə isə müəyyən müddət kolostomanın olması, bəzi hallarda isə onun daim saxlanmasıdır. Perforasiya ilə nəticələnmiş S-vari bağırsağın olması, eləcə də, çənbər bağırsağın sol hissəsinə nəcis keçməsi septik mənəbənin saxlanmasına imkan verir. Buna görə də, xəstəlik inkişaf edən hallarda adekvat dekompression kolostoma ilə yanaşı fistulun meydana çıxması da mümkündür. Nəhayət, xəstə ən azı iki ardıcıl əməliyyat keçirməlidir. İltihabın sorulma müddəti müzakirə mövzusu olaraq qalır və bu müddətin 6 həftədən 6 aya qədər olması söylənilir.

Hazırda köndələn kolostomiya və drenləşdirmə əməliyyatı xüsusilə yayılmış peritoniti və ya açıq perforasiyalar olan xəstələrdə nadir hallarda istifadə olunur. Bu əməliyyat üçün mümkün göstəriş divertikulit nəticəsində bağırsağ keçməməzliyi meydana çıxmış qoca yaşlı və zəifləmiş xəstələrdir.

Mikulich əməliyyatı (zədələnmiş bağırsağın xaricə çıxarılaraq rezeksiya olunması, ikilüləli kolostomanın yaradılması). Bu əməliyyatın mahiyyəti bağırsağın perforasiya olan seqmentinin xaricə çıxarılaraq rezeksiya olunması, gətirici (kolostoma) və aparıcı (selikli fistula) ilgəklərdən qoşalülə şəklində kolostoma yaradılmasından ibarətdir.

Köndələn kolostomiya və drenləşdirmə əməliyyatı ilə müqayisədə bu əməliyyatın üstün cəhəti ondan ibarətdir ki, bağırsağın deşilmiş seqmenti qarın boşluğundan kənara çıxarılır, köndələn kolostomiyaya nisbətən daha asan yaradılan siqmoidostomiya icra edilir və iki mərhələ ilə bağırsağın ardıcılığı bərpa olunur. Çatışmayan cəhəti isə müsariqənin iltihablaşması sayəsində gətirici ilgəyin, eləcə də xəstəlik distal istiqamətdə genişlənmiş olduqda, bağırsağın aparıcı ilgəyinin qısa qalması və dəri səviyyəsinə adekvat çatmamasıdır.

Hartmann əməliyyatı (rezeksiya, siqmostomiya və düz bağırsağ güdülünün tikilərək bağlanması). Bu əməliyyat ilk dəfə düz bağırsağın xərçənginin xaric edilməsi məqsədilə istifadə

olunmuşdur. Onun mahiyyəti S-vari bağırsağın perforasiya etmiş hissəsinin rezeksiyası, düz bağırsağ güdülünün tikilərək bağlanması və uc siqmostomanın (kolostomanın) yaradılmasından ibarətdir. Bir çox cərrahlar texniki mümkün olan hallarda bağırsağın distal seqmentini bağlamayaraq onu selik fistulası şəklində dəri səthinə çıxarmağı məsləhət görürlər. Əksər hallarda Hartmann əməliyyatı sərbəst perforasiya və yayılmış peritonitdən əziyyət çəkən xəstələrdə seçim əməliyyat kimi istifadə olunur. Bu əməliyyatın üstün cəhəti birinci əməliyyat zamanı septik mənbəni xaric etməsi və davam edən çirklənməni aradan qaldırmasıdır.

YOĞUN BAĞIRSAĞIN POLİPLƏRİ

«Polip» sözü qeyri-spesifik klinik termin olub, bağırsağın selikli qişasının səthindən hər hansı qabarmanı histoloji adına uyğun olaraq qeyd etmək üçün istifadə edilir.

Təsnifatı

Poliplər adətən onların histoloji görünüşünə əsasən təsnif olunur. Onun aşağıdakı növləri vardır:

Neoplastik poliplər	Qeyri-neoplastik poliplər
<i>Xoşxassəli poliplər</i>	<i>Hamartomatoz</i>
- Tubulyar adenoma	- Yuvenil poliplər
- Villoz (xovlu) adenoma	- Peuts-Jeghers sindromu
- Tubulovilloz adenoma	- Cronkhite-Canada sindromu
- Dışli adenoma	- Cowden xəstəliyi
- Adenomatoz polip	<i>İltihabi poliplər</i>
<i>Bədxassəli poliplər</i>	- İltihabi polip və ya psevdopolip
- <i>Carcinoma in situ</i>	<i>Hiperplastik poliplər</i>
- İnvaziv karsinoma	
- Polipoid karsinoma	

Neoplastik poliplər kolorektal tumorogenez prosesində iştirak etdiyinə görə, klinik olaraq böyük əhəmiyyət kəsb edir. Adenomatoz poliplərin təbii xüsusiyyətləri fərqlidir, lakin xərçəngə doğru progressivləşmə meydana çıxan hallarda bu proses təxminən 3-7 il çəkir. Rezeksiya olunmuş poliplərin morfoloji müayinəsi zamanı adenomanın ölçüsü ilə onun histoloji xüsusiyyətləri arasında qarşılıqlı əlaqənin olması müəyyən edilmişdir. Belə ki, adenoma böyüdükcə, o daha çox xovlu olmağa və selikli qişanın əzələ qatına sirayət etməzdən əvvəl yüngül formadan kəskin displaziyaya doğru progressivləşməyə meyli olur (xərçəngin əsas xüsusiyyəti).

İrsi qeyri-polipoz kolorektal xərçəngi olan xəstələrdə adenomanın progressivləşməsi daha sürətlə baş verir. Polipektomiyadan sonra xərçəngin inkişaf etmə riski qiymətləndirilərkən gecikmiş adenomanın (xovlarda əhəmiyyətli histoloji dəyişiklik olan və ya kəskin displaziyaya uğrayan ölçüsü 1 sm-dən böyük olan adenomalar) və ya çoxsaylı adenomaların onların yerləşdiyi zona ilə məhdudlanmayan kolorektal xərçənglər üçün əhəmiyyətli risk təşkil etməsi nəzərə alınmalıdır. Kolorektal poliplər adətən simptomlarla təzahür etmir və əksər hallarda diaqnostik müayinələr zamanı təsadüfən aşkar edilir. Klinik şübhə olan hallarda isə tam kolonoskopik müayinə aparılmalıdır. Fokal maliqnezasiyaya uğramış poliplər də daxil olmaqla bir çox adenomatoz poliplər endoskopik polipektomiya vasitəsilə adekvat müalicə olunur. Əlverişsiz proqnostik xüsusiyyətlərə malik olan bədxassəli poliplər isə cərrahi rezeksiya tələb edir. Mədə-bağırsaq traktının və ya digər orqanların xərçəngi ilə müşayiət olunan irsi polipoz sindromu istisna olmaqla, qeyri-neoplastik epitelial poliplərin maliqnezasiya riski demək olar ki, yoxdur. Kolorektal polipi olan xəstələrin müalicəsi bu patologiyanın epidemiologiyasını, etiologiyasını, klinik təzahürlərini və uyğun diaqnostik müayinələrin və terapevtik tədbirlərin başa düşülməsini tələb edir.

Neoplastik poliplərin (adenomaların) epidemiologiyası

Yayılməsi. Poliplərin yayılması haqqında əsas məlumatlar adətən autopsiya və kolonoskopik müayinələrdən əldə edilir. Autopsiya tədqiqatları endoskopik müayinələrlə müqayisədə polipləri və adenomaları daha çox aşkar edə bilir. ABŞ-da aşkar edilən polip və adenomaların təxminən 50%-i autopsiyaların payına düşür, uyğun kolonoskopik göstərici isə 40%-dən aşağıdır.

Kolonoskopiya zamanı aşkar edilən poliplərin təxminən 80-90%-i adenomalar və hiperplastik poliplərdir. Autopsiya tədqiqatları göstərmişdir ki, adenomaların rastgəlmə tezliyi həmin ölkədəki kolorektal xərçənglərin rastgəlmə tezliyinə paralel olmaqla dəyişkəndir. Əksər

tədqiqatlarda qadınlara nisbətən kişilərdə poliplərə 30% çox rast gəlinəndi aşkar edilir. Adenomaların rastgəlmə tezliyinin, eləcə də adenomaların təyin edilmə vaxtı ölçülərinin artması yaşa mütənasib dəyişir.

Anatomik yayılması. Kolonoskopik və bəzi autopsiya tədqiqatları göstərmişdir ki, kolorektal adenomalara da kolorektal xərçəng kimi çənbər bağırsağın distal hissəsində və düz bağırsaqda daha çox rast gəlinir. Ölçülərinə görə paylanmasına gəlincə, kiçik ölçülü adenomalara bütün çənbər bağırsaq boyunca, böyük ölçülü adenomalara (1 sm-dən böyük) isə həzm traktının distal şöbəsində daha çox təsadüf olunur.

İrsi amillər və adenomalar. Ailəvi adenomatoz poliplərdə və irsi qeyri-polipoz kolorektal xərçənglərdə irsi amillərin mühüm rol oynaması məlumdur. ABŞ-da nəsil şəcərəsinin təhlili göstərmişdir ki, adenomaların nəslə ötürülməsi autosom-dominant yolla baş verir. Adenomaların meydana çıxmasında ailəvi və ya irsi faktorların 20%-dən artıq rol oynaması güman edilir.

Qeyri-neoplastik poliplərin epidemiologiyası

Çənbər bağırsağın ikinci ən çox rast gəlinən hiperplastik polipi istisna olmaqla, qeyri-neoplastik poliplərin epidemiologiyası az öyrənilmişdir. Hiperplastik poliplərin diametri adətən 5 mm-dən kiçik olur və rektosigmoid şöbədə aşkar edilir. Bəzi tədqiqat işlərində distal hiperplastik poliplə daha proksimal adenoma və çənbər bağırsağ xərçəngi arasında əlaqənin olduğu qeyd edilir. Digər tədqiqat işlərində isə hiperplastik polipin premaliqnant olması inkar edilərək onun kolorektal xərçəng üçün risk təşkil etmədiyini qeyd edilir.

Adenoma ilə hiperplastik poliplər arasında az əlaqənin olduğunu göstərən epidemioloji məlumatların olmasına baxmayaraq molekulyar tədqiqatlar zamanı bəzi hiperplastik poliplərdə *adenoma-karsinoma ardıcılığında* əks olunan genetik dəyişikliklər aşkar edilmişdir. Hiperplastik poliplərin sayı çox (20-dən çox, yəni polipoz), ölçüləri böyük (1 sm-dən böyük) və ya kəskin displastik və proksimal yerləşmiş (S-vari bağırsaqdan proksimal tərəfdə 5 və daha çox) olduqda, eləcə də, dişli adenomalar olduqda maliqnezasiya riski nəzərə alınmalıdır. Yüksək riskli hiperplastik polipozun və ya kolorektal xərçəngin ailəvi xüsusiyyətə malik olması da riskin artmasına dəlalət edir. Hiperplastik poliplər həmçinin dişli poliplərlə qarşılıqlı əlaqəsinin olması baxımından əhəmiyyət kəsb edir. Dişli adenoma da hiperplastik poliplər kimi mişar dişinə oxşar arxitekturaya malikdir, lakin sitoloji olaraq onlar neoplastik nüvə (displaziya) xüsusiyyətinə malikdirlər. Kolorektal xərçəngə transformasiyanın üçüncü mexanizminin bəzi hiperplastik poliplərin əvvəlcə dişli polipə, sonra isə xərçəngə çevrilməsindən ibarət olduğu güman edilir.

Etiologiyası və patogenezi

Çənbər bağırsağın polipləri onların histoloji tipinə görə müəyyən edilir. Məsələn, iltihabi poliplər zədələnməyə iltihab və regenerasiya şəklində cavab verməklə formalaşır. Neoplastik poliplər daha çox klinik əhəmiyyət kəsb etdiyindən onların etiopatogenezi daha ətraflı gözdən keçiriləcəkdir.

Adenomalar xoşxassəli şişlərdir; onların hamısında displaziya müəyyən edilir. Displaziya yüngül dərəcədən ağır dərəcəyə qədər dəyişir. Ağır dərəcəli displaziya *carcinoma in situ*-ya və ya ağır dərəcəli displaziyaya uğramış hüceyrələrin bazal membran səviyyəsində məhdudlanması ilə xarakterizə olunan *intramukoz karsinomaya* sinonim kimi işlədilir.

Adenomalar üstünlük təşkil edən histoloji elementlərinə görə təsnif olunur: bütün adenomaların 80-85%-ni təşkil edən *tubulyar adenoma*, adenomaların təxminən 10%-ni təşkil edən *tubulovilloz adenoma* və təxminən 5% təşkil edən *villoz adenoma*.

Normal epitelin hüceyrə kinetikləri və polip. Sağlam çənbər bağırsağ epitelini təxminən hər 3-6 gündən bir səthi epitel hüceyrələrinin tam yenilənməsi ilə nəticələnən sabit hüceyrə proliferasiyası və diferensasiyası ilə xarakterizə olunur. Proliferativ zona kriptomların bazal 1/3-də yerləşir. Qız hüceyrələr kriptom boyunca yuxarı, sonra isə səthə miqrasiya edirlər. Hüceyrə miqrasiya edərkən proliferasiya dayanır və yetişmə prosesi (diferensasiya) başlayır və nəhayət

qədəhəbənzər hüceyrələrə çevrilir. Hüceyrələrin proliferasiya və diferensasiyası hüceyrə məhsullarının homeostatik balansı, hüceyrələrin yetişməsi və ölməsi kimi proseslər vasitəsilə ciddi tənzimlənilir.

Adenomalarda normal homeostatik prosesdə pozğunluq meydana çıxır. Proliferativ zona kriptlə yuxarıya (mənfəzə) tərəf genişlənilir. Diferensasiya ləngiyir (qədəhəbənzər hüceyrələrin sayı azalır), hüceyrənin qocalma tezliyi isə azalır. Adenomaları olan xəstələrin bütün çənbər bağırsağının selikli qişasında epitel hüceyrələrin proliferasiyasının artması müəyyən edilə bilər.

Hiperplastik və ya iltihabi poliplərdə hüceyrələrin proliferasiya və diferensasiyası kobud dəyişikliyə məruz qalır; hüceyrə proliferasiyası artır, lakin proses kriptin bazal 1/3-dəki zona ilə məhdudlanır. Hüceyrə məhsullarının artması sayəsində orada epitel hüceyrə elementləri də artır və toplanaraq xarakterik polipoid görünüş əldə olunur. Lakin buna baxmayaraq, yetişmə prosesi normal gedir və qədəhəbənzər hüceyrələr çoxluq təşkil edir.

Polipin fiziki formalaşması. Proliferasiyanın artması və hüceyrələrin yetişməsinin ləngiməsi hüceyrələrin sayının artması ilə nəticələnir. Bu artma həm də aşağıya—kriptlərin daxilinə doğru davam edərək onun formasını dəyişir, kript elementləri arasına şaxələr verir. Xüsusilə villoz dəyişiklik meydana çıxan hallarda adenomaların formalaşmasında mezenximal proliferasiyanın da rol oynaması güman edilir.

Xarici mühit amilləri. Epidemioloji tədqiqatlara görə, polipin meydana çıxmasında xarici mühit amilləri vacib rol oynayır, belə ki, bütün dünyada rast gəlinən variasiyalar genetik variantlarla tam izah oluna bilmir. Qidalanma rasionunun ən vacib xarici mühit amili olduğu ehtimal olunur. Siqaret çəkmə adenomalar üçün risk faktorudur və son tədqiqatlar siqaret çəkmə ilə kolorektal xərçəng arasında əlaqənin olduğunu aşkar etmişdir. Adenomanın formalaşmasında qida amillərinin rolu kolorektal xərçəngdəki ilə eynidir. Bunlara qida yağları, öd turşuları, nəcis bakteriyaları aiddir.

Qida yağları. Kolorektal adenomaların rastgəlmə tezliyi ilə çoxlu miqdarda heyvani yağların qəbul edilməsi (ümumi qəbul edilmiş kalorinin 40%-dən çoxunun heyvani yağların payına düşməsi) arasında korrelyasion asılılığın olması müəyyən edilmişdir. Əksinə, qəbul edilən total kalorinin 15%-dən azı qida yağlarının payına düşən hallarda kolorektal adenoma və xərçəngə az rast gəlinir. Heyvanlar üzərində aparılan eksperimental tədqiqatlar zamanı müəyyən edilmişdir ki, qəbul edilən qida yağlarının miqdarının artırılması qaraciyərdə xolesterol və yağ turşularının sintezinin çoxalmasına, eləcə də yoğun bağırsağ möhtəviyyatında onların miqdarının artmasına gətirib çıxarır. Çənbər bağırsaqdakı bakterial flora bu steroidləri xolesterol metabolitlərinə və oksidləşmiş öd turşularına çevirə bilər ki, bunlar da kanserogen aktivliyə malikdirlər. Kolorektal adenoma və xərçəng riski yüksək olan populyasiyanın nəcisində öd turşularının və oksidləşmiş öd turşularının yüksək konsentrasiyası aşkar edilir. Kolorektal adenomaların rastgəlmə tezliyi yüksək olan zonalarda yaşayan insanların nəcisində öd turşularının konsentrasiyası yüksək olur. Bu coğrafi ərazidə yaşayan insanların nəcisindəki anaerob bakteriyaların sayı da artmış olur.

Qida (bitki) lifləri. Qida lifləri həzm traktının yuxarı şöbələrində həzm olunmayan bitki mənşəli polisaxarid komponentlərinin qarışığından ibarətdir. Nəcisin həcmının artması və bərk konsistensiyalı olmasına gətirib çıxaran liflərlə zəngin qidaların kolorektal adenoma və xərçəng ehtimalını azaltmağa meylli olması güman edilir. Yoğun bağırsaqda qida liflərinin fermentasiya nəticəsində parçalanması zamanı əmələ gələn metabolitlər—xüsusilə qısa zəncirli yağ turşuları (asetat, propionat və butiratın) bu prosesdə iştirak edir. Onlar yoğun bağırsaqdakı pH-ı daha əlverişli turşuluq istiqamətində dəyişməklə yanaşı, kolonositlər üçün enerji mənbəyi rolunu da oynayırlar. Bu baxımdan butirat diqqəti daha çox cəlb edir, belə ki, o daha diferensasiya etmiş fenotiplərə təsir etmək qabiliyyətinə malik olub, hüceyrə proliferasiyasını zəiflədir, tumorogenezi ləngidir və histon-deasetilazanı tormozlamaq yolu ilə genin ekspressiyasını tənzimləyir. Heyvanlar üzərində aparılan eksperimental tədqiqatlarda nəcisin pH parametrinin və butirat hasilatının artması sayəsində yaranan protektiv effekt hesabına tumorogenezin ləngiməsi müəyyən edilmişdir. Butirat həmçinin in vitro şəraitdə hüceyrə siklini blokada almaqla çənbər bağırsağın şiş hüceyrələrinin apoptozunu (ölməsini) artırır.

Qida karsinogenləri. Tədqiqatlara əsasən müəyyən edilmişdir ki, çənbər bağırsağ adenomasının və xərçənginin inkişaf riski olan xəstələrin nəcisinin mutagen aktivliyi artmış olur. Nəcisin mutagen aktivliyinin artmasının qida yağları, nəcisdəki öd turşuları və ya bakteriyalarla əlaqədar olması hələlik məlum deyildir. Qidaların yüksək temperatur şəraitində qızardılması zamanı əmələ gələn heterosiklik aminlər kimi qida prokarsinogenlərinin metabolik aktivləşməsinin tumorogenezdə rol oynaması güman edilir. Son illər ətli qidaların qəbulundan sonra yoğun bağırsaqda formalaşan və DNT-yə təsir edərək mutasiya törətmə ehtimalı olan N-nitroza komponentlərinə xüsusi diqqət yetirilməkdədir. Qida karsinogenləri polimorf və fərqli aktivliyə malik olan qaraciyər fermentləri tərəfindən detoksikasiya olunur. Məhz bu fermentlərdəki patoloji vəziyyətlər ailəvi riskin izah edilməsində rol oynaya bilər. Qlutation S-transferazanın M1 və T1 genləri bütün və qidada tapılan karsinogenlərin—polisiklik aromatik karbohidrogenlərin metabolizmində iştirak edir.

Qida əlavələri. Nəcisdə mutagenlərin konsentrasiyasını və bununla da yoğun bağırsağın adenoma və xərçəng hallarını azaltmaq məqsədilə antioksidant kimi A, C və E vitaminlərindən və beta-karotindən istifadə etməklə bir sıra tədqiqat işləri aparılmışdır. Əvvəlcədən adenoması olan xəstələrdə bu antioksidantların istifadəsinin metaxron adenoma və xərçəng riskini azaltmadığı müəyyən edilmişdir. Lakin beta-karotinin yoğun bağırsaqda hüceyrə proliferasiyasını azaltdığı müəyyən edilmişdir. Bundan əlavə, kalsiumun nəcisdəki yağlar, öd turşuları və xolesterolla birləşdikdən sonra protektiv təsir göstərməsi barədə məlumatlara də rast gəlinir. Randomizə olunmuş tədqiqat işlərində kalsium-karbonatın (3 q və ya 1200 mq elementar kalsium) adenomanın əmələ gəlmə ehtimalını azaltması, heyvanlar üzərində aparılan eksperimental tədqiqatlarda isə hüceyrə proliferasiyasını və tumorogenez prosesini ləngitməsi müəyyən edilmişdir.

NEOPLASTİK POLİPLƏR

Patoloji anatlimiyası

Neoplastik poliplər (adenomalar) yoğun bağırsağın qeyri-normal vəzilərinin epitelial şişidir. Neoplastik poliplər adenoma adlandırılır və villoz (xov) komponentinin miqdarına görə təsnif olunur.

0%-dən 25%-ə qədər villoz toxumaya malik olan adenomalar *tubulyar adenoma*, 25%-dən 75%-ə qədər villoz toxumaya malik olan adenomalara *tubulovilloz adenomalar* və 75%-dən 100%-ə qədər villoz toxumaya malik olan adenomalara isə *villoz adenomalar* deyilir. Bütün neoplastik poliplərin təxminən 75%-i tubulyar adenomaların, 10%-i villoz adenomaların, 15%-i isə tubulovilloz adenomaların payına düşür (şəkil 7.22 -23 -24). Villoz adenomalar geniş əsasa malik olan böyük poliplər olub, əsasən düz bağırsaqda yerləşirlər. Displaziya adenomada aşkar edilən atipik hüceyrələrə müvafiq olaraq onun histoloji pozğunluğunu əks etdirir və yüngül, orta və yüksək (ağır) dərəcəli displaziyalar kimi kateqorizə olunur.

Yüksək dərəcəli displaziya invaziv xərçəngdən bir mərhələ sonrakı vəziyyətdən xəbər verir. Yüksək dərəcəli displaziyanın rastgəlmə tezliyi adenomanın ölçüsü ilə mütənəsblik təşkil edir. *Carcinoma in situ* və ya «intramukoz karsinoma» terminlərindən istifadə etməkdən çəkinmək lazımdır, belə ki, onlar zəmanət verilməyən distant yayılma üçün bioloji potensialı əks etdirir və hiper müalicə ilə nəticələnmə bilər.

Qeyd etmək lazımdır ki, adenomanın ölçüsü, villoz komponentin miqdarı və yaşın yuxarı olması displaziya üçün bir-birindən asılı olmayan risk faktorlarıdır. Dalaq ayrılıyından distal tərəfdə yerləşən adenomalarda yüksək dərəcəli displaziya, əsas etibarilə adenomaların ölçülərinin böyük olması və villoz komponentin çoxluğu ilə müşayiət olunur. Ölçüsü 1 sm-dən kiçik olan adenomalarda invaziv xərçəng hallarına az rast gəlinir və ölçü böyüdükcə onun rastgəlmə tezliyi də artır.

Patogenezi

Adenoma-karsinoma ardıcılığı nəzəriyyəsi. Yoğun bağırsağ xərçənginin xoşxassəli adenomalardan başlanğıc götürməsi haqqındakı konsepsiya ilk dəfə 1926-cı ildə *Dukes* tərəfindən söylənmişdir.

Mayo və Jackman isə 1951-ci ildə *adenoma-karsinoma ardıcılığı* terminindən istifadə etmişlər. Bir neçə onilliklər ərzində aparılan mübahisələrə və kolorektal xərçəngin *de novo* olaraq meydana çıxdığına inananlar tərəfindən bu nəzəriyyənin inkar edilməsinə baxmayaraq, hal-hazırda çoxsaylı tədqiqatçılar tərəfindən qəbul edilir və kolorektal xərçəngin ikincili profilaktikası məqsədilə kolonoskopik polipektomiyadan geniş istifadə olunur.

Adenoma-karsinoma ardıcılığı nəzəriyyəsinin doğruluğunu çoxsaylı klinik tədqiqatlardan çıxan aşağıdakı nəticələr də təsdiqləyir:

1. Böyük ölçülü adenomalara kolorektal xərçəng olan xəstələrdə daha çox rast gəlinir. Polip nə qədər böyükdürsə, xərçəngin inkişaf riski də bir o qədər yüksə olur. Polipin hüceyrəvi xüsusiyyətləri və ölçüləri də vacib sayılır. Belə ki, xovlu adenomalar tubulyar adenomalara nisbətən daha yüksək risk təşkil edir. Diametri 1 sm-dən kiçik olan tubulyar poliplərdən xərçəngin inkişaf riski 5%-dən aşağı olduğu halda, diametri 2 sm-dən böyük poliplərdə bu göstərici 35% təşkil edir. Diametri 2 sm-dən böyük villoz adenomaların 50%-də xərçəngin olması güman edilir.

2. İnvaziv kolorektal xərçənglərin əksəriyyətində rezidual xoşxassəli adenomatoz toxuma aşkar edilir ki, bu da xərçəngin xoşxassəli hüceyrələrin maliqnezasiyası nəticəsində inkişaf etdiyini güman etməyə imkan verir;

3. Xoşxassəli poliplərdən xərçəngin inkişaf etməsi müşahidə olunmuşdur. Xaric edilməmiş və daim müşahidədə saxlanılan xoşxassəli poliplərin zaman keçdikcə maliqnezasiyaya uğradığı sübut edilmişdir.

4. Yoğun bağırsağ adenomaları əsasən kolorektal xərçəngi olan xəstələrdə meydana çıxır. Kolorektal xərçəngi olan xəstələrin təxminən 1/3-də həm də xoşxassəli kolorektal poliplər aşkar edilir;

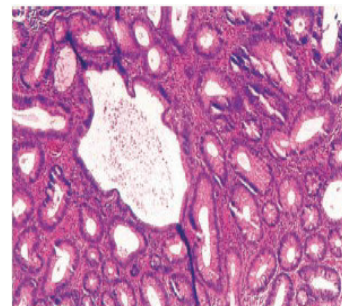
5. Adenoma inkişaf etmiş xəstələrdə kolorektal xərçəngin inkişaf etmə riski yüksəkdir.

6. Polipin xaric edilməsi xərçəngin inkişaf etmə hallarını azaldır. Polip xaric edilməyən xəstələrdə kolorektal xərçəngin inkişaf etmə riski 8 dəfə yüksək olduğu hallarla müqayisədə kiçik ölçülü adenoması olan xəstələrdə polip xaric edildikdən sonra xərçəngin inkişaf riski 2,5 dəfə yüksəlmiş olur.

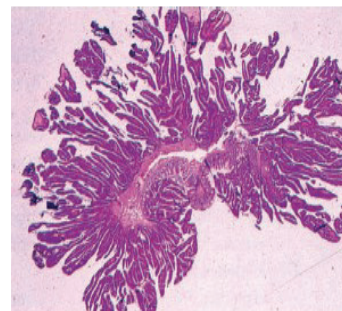
7. Kolorektal xərçəngin inkişaf riski yüksək olan əhali qrupunda kolorektal poliplərin rastgəlmə tezliyi yüksək olur;

8. Ailəvi adenomatoz polipozu olan xəstələrdə xərçəngin inkişaf riski demək olar ki, 100% təşkil edir.

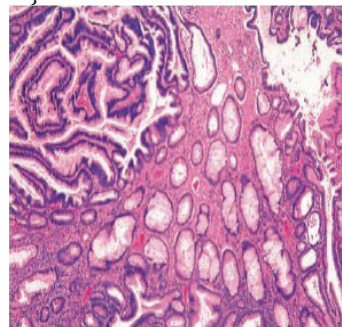
9. Xoşxassəli kolorektal poliplərin ən çox rast gəlinəyi yaş həddi 50-dir. Kolorektal xərçəngin inkişaf etmə hallarının ən çox rast gəlinən yaş həddi isə 60-dır. Buna əsasən güman etmək olar ki, adenomatoz polipozun xərçəngə progressivləşmə müddəti təxminən 10 il çəkir. Diametri 1 sm-dən böyük olan poliplərdə 5 ildən sonra xərçəng riski 2,5%, 10 ildən sonra 8% və 20 ildən sonra isə 24% təşkil edir.



Şək. 7.22. Tubulyar adenoma



Şək.7.23.Villoz adenoma

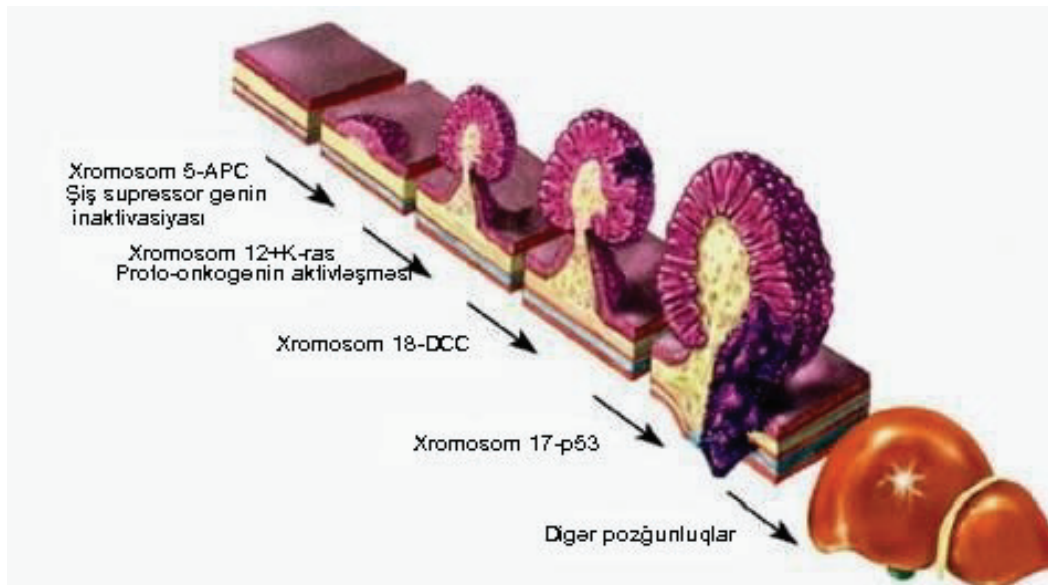


Şək. 7.24. Tubulovilloz adenoma

Kolorektal karsinomaların patogenezinə adenoma-karsinoma ardıcılığı nəzəriyyəsi bir çox müəlliflər tərəfindən ön plana çəkilsə də, alternativ mexanizm kimi normal selikli qişadan «de novo» mənşəli xərçəngin inkişafına da son illər geniş yer ayrılır. *De novo* nəzəriyyəsinin tərəfdarları yanaşı adenomatoz hüceyrələr olmadan, erkən kolorektal xərçəng hallarını müəyyən etdiklərini qeyd edirlər. Lakin adenoma-karsinoma ardıcılığı tərəfdarları bunu zədələnmələrin çox aqressiv gedişə malik olması və infiltrasiyanın adenomatoz strukturu tamamilə dağıtması ilə izah edirlər.

Molekulyar genetikası. Molekulyar genetikanın nailiyyətləri adenoma-karsinoma ardıcılığı nəzəriyyəsinin doğruluğunu sübut etmişdir. Adenoma bir hüceyrədən (kriptdən) başlanğıc götürən epitelial proliferasiyanı əks etdirir. Onun inkişafı bir sıra genetik mutasiyalar nəticəsində meydana çıxır. Kolorektal epitelin normadan xərçəngə qədər proqressivləşməsi aşağıdakı kimi baş verir.

Kolorektal karsinogenezin ilkin mərhələsi 5q xromosomunda yerləşən *adenomatoz poliposis coli* (APC) genində mutasiyanın baş verməsidir. APC geni inaktivləşir və prosesə cəlb olunmuş hüceyrə proliferasiyaya məruz qalır. Hüceyrə bölünmələrinin sayı artdığından ilk növbədə onların növbəti mutasiyalara məruz qalma ehtimalı yüksək olur. Kiçik adenomalar orta ölçülü adenomalara qədər böyüyür (şəkil 7.25). Orta ölçülü adenomaların böyük (gecikmiş) ölçülü adenomalara keçməsi 18-ci xromosomun uzun ayaqcığında baş verən genetik pozğunluqla əlaqədardır. Bu pozğunluq *18q21* lokusunda yerləşən *DCC* geninin mutasiyası nəticəsində meydana çıxır.



Şəkil 7.25. Kolorektal karsinogenezin molekulyar genetikası

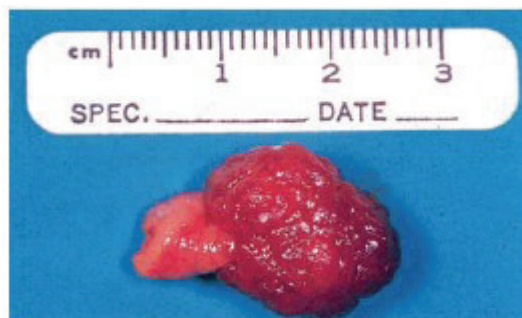Kolorektal xərçənglərdə spesifik *DCC* genində mutasiyaların olduğu təsdiq edilmişdir. Gecikmiş adenomadan karsinomaya proqressivləşmə əksər hallarda *17p* xromosomunda heteroziqotluğun (bir və ya iki alleldə mutasiya) itməsi və *17p*-də yerləşən *p53* geninin mutasiyası ilə müşayiət olunur.

Yoğun bağırsağ adenomalarının diaqnostikası

Klinik olaraq poliplərin iki morfoloji tipi ayırılır: *ayaqcıq üzərində yerləşən və geniş əsasə malik poliplər*. Ayaqcıq üzərində olan poliplər normal selikli qişə ilə örtülmüş ayaqcığa malik olub göbələyə bənzəyir (şəkil 7.26). Enli əsasə malik olan poliplər isə selikli qişə üzərində yastılaşmış halda böyüyür. Ayaqcıq üzərindəki poliplərin diametri nadir hallarda 4 sm-dən böyük olur, lakin enli əsasə malik poliplər yoğun bağırsağın bütün mənfəzini tutana qədər böyüyə bilər. Yoğun bağırsağ adenomalarına adətən simptomuz olur və əksər hallarda *kontrast rentgenoloji və ya endoskopik müayinədə* təsadüfən aşkar edilir. Prolip S-vari bağırsağda və ya

düz bağırsaqda yerləşən hallarda düz bağırsaqdan qanaxma tez-tez rast gəlinən əlamətlərdəndir.

Ayaqcıq üzərində olan böyük ölçülü poliplər düz bağırsağın distal hissəsində yerləşən hallarda anusdan bayıra çıxa bilər. Böyük ölçülü villoz adenomalar duru ishal şəklində təzahür edə və nadir hallarda isə su və elektrolit pozğunluğuna səbəb ola bilər. Yoğun bağırsağın böyük ölçülü polipləri zamanı bəzən residivləşən invaginasiya və ya spazm nəticəsində fasiləli qarın ağrıları meydana çıxır. Xoralaşmış poliplərdən xroniki qanaxma yüngül anemiya ilə müşayiət olunur. Ölçüsü 8 mm-ə qədər olan kiçik poliplərdə biopsiya və elektrokoagulyasiya icra edilə bilər. Böyük ölçülü poliplər aşkar edilən hallarda, o tamamilə xaric edilməli və histopatoloji müayinəyə göndərməlidir. Böyük ölçülü poliplərin biopsiyası patologiyayı həmişə tam əks etdirə bilmir və invaziv xərçəngin təsdiqlənməsində çətinliklərlə rastlaşıla bilər. Bəzi hallarda isə biopsiya vəzinin selikaltı qata yerdəyişməsinə törədir və səhv olaraq invaziv xərçəng kimi qiymətləndirilir. Belə psevdoadenomatöz invaziya həmçinin bərk nəcisin törətdiyi travma nəticəsində də yarana bilər.



Şəkil 7.26. Ayaqcıq üzərindəki polip

Xoşxassəli adenomaların müalicəsi

Qəbul edilmiş qaydalara görə, əksər kolorektal xərçənglər adenoma-karsinoma ardıcılığı üzrə xoşxassəli adenomalardan başlanğıc götürür. Normal halda olan çənbər bağırsaqdan adenomanın əmələ gəlməsinə qədər 5 il, normal halda olan bağırsaqdan invaziv xərçəngin əmələ gəlməsinə qədər isə 10 il vaxt tələb olunur. Buna görə də, kolorektal adenomaların xaric edilməsi kolorektal xərçəngin profilaktikası rolunu oynayır. *Atkins et al.* qeyd edirlər ki, əgər düz bağırsaqda və ya S-vari bağırsaqda diametri 1 sm-dən böyük adenoma aşkar edilsə, polip villoz komponentli və çoxlu saydadırsa, onda çənbər bağırsağın proksimal hissəsində xərçəngin inkişaf riski yüksəkdir. Bu müəlliflər həmçinin müəyyən etmişlər ki, düz və S-vari bağırsaqda 1 sm-dən kiçik olan tubulyar adenomalar tapılan hallarda, yoğun bağırsağın distant nahiyələrində xərçəng riski əhəmiyyət kəsb etmir.

Kolonoskopiya yoğun bağırsaq poliplərinin müalicəsində geniş istifadə olunmağa başlamışdır. Bütün çənbər və düz bağırsaq boyunca yerləşən əksər poliplər kolonoskop vasitəsilə xaric edilə bilər. Hal-hazırda yoğun bağırsağın rezeksiyası və ya kolotomiya-polipektomiya yalnız polipin ölçüsü çox böyük və ya çox yastı olan hallarda kolonoskopu polipdən keçirməklə kolonoskopik polipektomiyanın icrası mümkün olmadıqda aparılır.

Ayaqcıq üzərində olan əksər poliplər bir dəfəyə ilgəyə alınır, belə ki, nadir hallarda polipin ayaqcığının diametri 2 sm-dən böyük olur. Diametri 2 sm-dən kiçik olan enli əsas malik poliplər də bir dəfəyə ilgəyə alınır, lakin böyük ölçülü enli əsas malik poliplər hissələrlə ilgəyə alınaraq kəsilir. Xaric edilən poliplər xüsusi qaydada hazırlanaraq elə kəsilməlidir ki, onun bütün qatlarını mikroskopik olaraq yoxlamaq və invaziv xərçəngi istisna etmək mümkün olsun. Düz bağırsaqda olan adenomalar isə xüsusi vəziyyətdə yerləşir. Onlar barmaqla palpasiya oluna, sorula və endoskoplə baxıla bilər. Əgər bərkimə yoxdursa, zədələnmənin xoşxassəli olması ehtimalı 90%-dir. Düz bağırsaqdakı böyük ölçülü adenomaları xaric etməyin bir neçə üsulu vardır. Bunlara proktoskop və ya kolonoskopla polipektomiya, bilavasitə anusdan kəsilib çıxarılma, transanal endoskopik mikrocərrahiyyə və arxa proktotomiya aiddir.

Neoplastik polipi olan xəstələrdə digər polipin inkişaf etmə riski böyükdür. Buna görə də, növbəti kolonoskopik müayinələr məsləhət görülür. Çənbər və düz bağırsaq poliplərdən azad edildikdən sonra hər 3-5 ildən bir kolonoskopiya məsləhət görülür. Enli əsasda olan poliplər, xüsusilə villoz poliplər residivləşməyə meyillidir, ona görə də, polipektomiyadan sonra birinci il

ərzində hər 3-6 aydan bir, ikinci ildə 6-12 aydan bir və növbəti 5 il ərzində ildə bir dəfə kolonoskopiya məsləhət görülür.

İnvaziv karsinoma aşkar edilən adenomaların müalicəsi. «İnvaziv karsinoma» termini maliqnant hüceyrələr tam və ya hissəvi olaraq polipin (ayaqcıq üzərində və ya enli əsasa malik) selikli qişasının əzələ qatından selikaltı qatına sirayət etməsi hallarına şamil edilir. Selikli qişanın əzələ qatından səthdə yerləşən maliqnant şişlər metastaz vermir və buna görə də *atipiya* kimi təsnif olunmalıdır. Bu tip zədələnmə üçün onun xaric edilməsi kifayət edir. Bu poliplərin sonrakı müşahidəsi xoşxassəli poliplərdəki kimidir. İnvaziv karsinomalı poliplər və ya maliqnant polip *erkən xərçəng* hesab olunur. TNM təsnifatına görə onlar T₁N_xM_x-dir. Maliqnant poliplər üçün regionar limfa düyünlərinə yayılma və distant metastazlar olmayan hallarda zədələnmə zonası adekvat xaric edilərsə, polipin belə lokal xaric edilməsi kurativ əməliyyat sayılır.

Haggitt et al. adenokarsinomalı poliplərdə invaziyanın dərinliyindən asılı olaraq poliplər üçün təsnifat təklif etmişdir (şəkil 7.27).

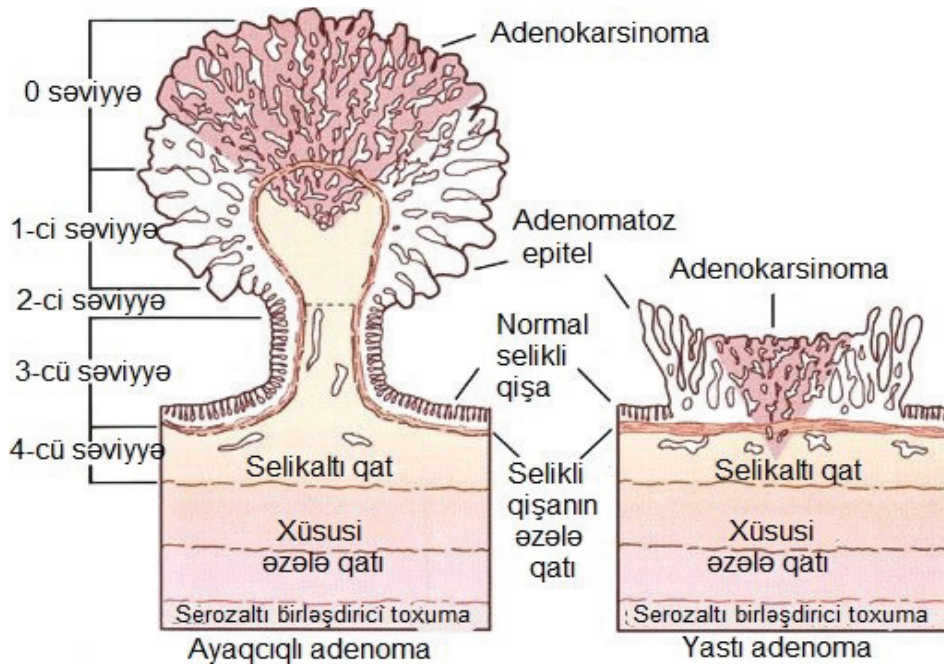
0-cü səviyyə—*carcinoma in situ* və ya intramukoz karsinoma. Bunlar invaziv deyildir.

1-ci səviyyə—selikli qişanın əzələ qatından selikaltı qatına sirayət edən, lakin polipin başı ilə (adenomanın başı ilə ayaqcığının birləşdiyi yerdən yuxarıda) məhdudlanan karsinoma.

2-ci səviyyə—adenomanın boynu səviyyəsinə qədər (adenomanın başı ilə ayaqcığının birləşdiyi yerə qədər) sirayət edən karsinoma.

3-cü səviyyə—ayaqcığın hər hansı hissəsinə sirayət edən karsinoma.

4-cü səviyyə—polipin ayaqcığından aşağıda bağırsağ divarının selikaltı qatına sirayət edən, lakin xüsusi əzələ qatından yuxarıda məhdudlanan karsinoma. Ayaqcığı olmadığına görə, enli əsasdə olan invaziv karsinomalı bütün poliplər 4-cü səviyyəyə aid edilir.



Şəkil 7.27. Poliplər üçün Haggitt təsnifatı

İnvaziv karsinoması olan ayaqcıq üzərindəki poliplər. Haggitt təsnifatından istifadə edildikdə ayaqcıq üzərindəki poliplər üçün limfa düyünlərinə metastaz riski 1, 2 və 3-cü səviyyəyə üçün aşağıdır. Bu səviyyəli zədələnmələr üçün kolonoskopla tam ilgəyə almaqla polipektomiya və ya transanal polipektomiya adekvat müalicə hesab olunur. Polipektomiyadan sonra lokal residivi erkən təyin etmək məqsədilə birinci il ərzində hər 3-6 aydan bir, ikinci ildə 6-12 aydan bir və növbəti 2 il ərzində ildə bir dəfə kolonoskopiya məsləhət görülür. Bundan sonra kolonoskopiya hər 3 ildən bir aparıla bilər.

Ədəbiyyatlarda differensasiya etməmiş karsinoma və limfa damarlarına invaziya olan hallarda limfa düyünlərinə yüksək metastaz riskinin mövcudluğu barədə məlumatlara rast

gəlinir. Belə hallarda, hətta invaziya polipin başı səviyyəsində məhdudlaşdıqda belə, bağırsağın rezeksiyası icra olunmalıdır. 4-cü səviyyəli invaziyası olan ayaqcıq üzərindəki poliplər enli əsasa malik poliplər kimi müalicə olunurlar.

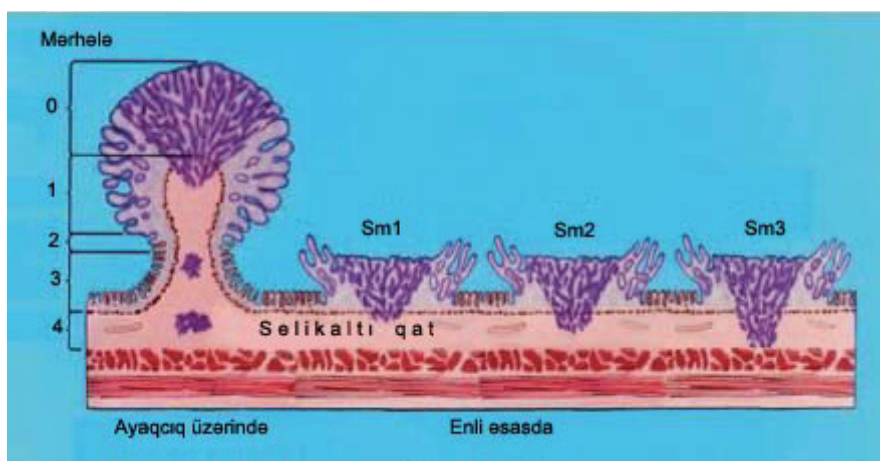
İnvaziv karsinoması olan enli əsasa malik poliplər. Birləşmiş Ştatlarda ayaqcıq üzərindəki invaziv karsinomalı poliplər üçün *Haggitt* təsnifatından geniş istifadə olunur, lakin o, enli əsasa malik poliplər üçün adekvat sayılmır. 1993-cü ildə *Kudo* enli əsasa malik polipin selikaltı qatına invaziyasının dərinliyindən asılı olaraq onun erkən xərçənginin təsnifatını təqdim etmiş və onları 3 səviyyəyə ayırmışdır (şəkil 7.28).

Sm1—selikaltı qatın yuxarı 1/3-nə invaziya

Sm2—selikaltı qatın orta 1/3-nə invaziya

Sm3—selikaltı qatın aşağı 1/3-nə invaziya

2002-ci ildən etibarən *Sm* təsnifatı yoğun bağırsağın erkən xərçəngləri üçün də tətbiq olunmağa başlanmışdır.



Şəkil 7.28. *Haggitt* təsnifatının *Sm* təsnifatı ilə uyğunlaşdırılması

Sm təsnifatının praktiki olaraq əlverişli olması müəyyən edilmişdir. Ədəbiyyatlarda erkən kolorektal xərçənlər üçün yüksək risk faktorlarına aşağıdakılar aid edilir: limfovaskulyar invaziya, aşağı səviyyəli diferensasiya, cins, mikroasinar struktur, yastı və ya depressiv (çökəklik əmələ gətirən) zədələnmələr, selikaltı qata invaziyasının dərinliyi.

Düz bağırsağın yuxarı və orta 1/3-də yerləşən invaziv karsinomaya malik və diametri 2 sm-dən kiçik olan bəzi enli əsasa malik polipləri kolonoskopun köməyi ilə ilgəyə almaqla xaric etmək olur. Rezektatda ən azı 2 mm şişdən azad mikroskopik kənarın olması adekvat hesab edilir. Limfovaskulyar invaziya, *Sm3* səviyyəli dərin invaziya kimi yüksək risk faktorlarına malik enli əsaslı poliplər onkoloji prinsiplərə əməl olunmaqla rezeksiya olunmalıdır.

Qeyd etmək lazımdır ki, düz bağırsağın aşağı 1/3-də invaziv karsinoması (T_1) olan enli əsasa malik polipər yüksək lokal residivə malikdirlər. Ona görə də xəstənin tibbi sağlamlığı imkan verən hallarda daha radikal əməliyyatlar məsləhətdir.

DIŞLI ADENOMA

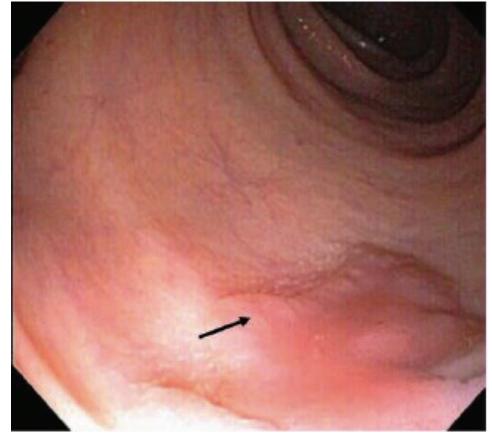
Bu termindən ilk dəfə 1990-cı ildə *Longacre* və *Fenoglio-Preiser* hiperplastik polip/adenomatoz polip qarışığından ibarət olan polipi təsvir etmək məqsədilə istifadə etmişlər. Onlar apardığı tədqiqat işlərində epitelial poliplərin iki tipini ayırd etmişlər: *birinci tipdə* adenomatoz və hiperplastik vəzilərin qarışığı, *ikinci tipdə* isə mikroskopik müayinə zamanı adenomanın dişli görünüşə malik olması müəyyən edilir. Makroskopik olaraq adenoma yastı və yumşaqdır, kolonoskopik müayinə zamanı o, yastıqcığa və ya selikli qısa qalınlaşmasına bənzəyir (şəkil 7.29).

Çənbər bağırsağ genişlənmiş olan hallarda kolonoskopiya zamanı asanlıqla gözdən qaça bilər. Düz bağırsaqda və yoğun bağırsağın rektosigmoid şöbəsində lokalizə olunan klassik hiperplastik poliplərdən fərqli olaraq dişli adenoma daha böyükdür və çənbər bağırsağın proksimal və distal şöbələrində, eləcə də düz bağırsaqda aşkar edilə bilər.

Dişli adenomaların klinik əhəmiyyəti

Longacre və Fenoglio-Preiser müşahidə etdikləri dişli adenomaların 11%-də intramukoz karsinoma fokuslarının olmasını müəyyən etmiş və buna görə də dişli adenomaların ciddi maliqnezasiya potensialına malik olduqlarını qeyd etmişlər.

Torlakovich və Snover dişli adenomatoz polipi olan 6 xəstə barədə məlumat verir. Hər xəstədə ən azı 50 polip olmuş, onların ölçüləri 0,3-4,5 sm intervalında dəyişmiş və əsasən enli əsasa malik olmuşlar. Üç xəstədə poliplər diffuz yerləşmiş, iki xəstədə çənbər bağırsağın sol yarısında, bir xəstədə isə sağ yarısında lokalizə olunmuşdur. Bu xəstələrdən 4-də xərçəng aşkar edilmişdir.



Şəkil 7.29. Köndələn çənbər bağırsağın qalınlaşma şəklində dişli adenoması

QEYRİ-NEOPLASTİK POLİPLƏR

HİPERPLASTİK POLİP

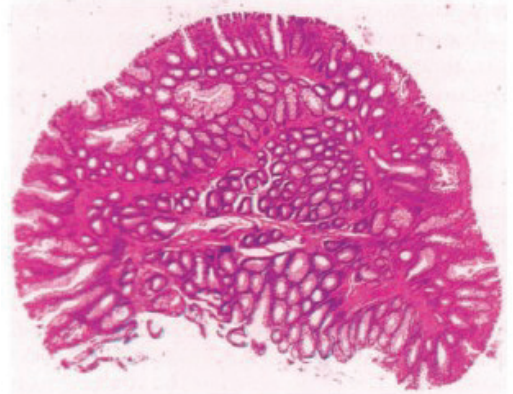
Hiperplastik polip kimi tanınan yoğun bağırsağın selikli qişasının qeyri-neoplastik patologiyası ilk dəfə 1934-cü ildə *Westhues* tərəfindən qeyd edilmişdir. Hiperplastik polip İngiltərədə *metaplastik polip* adı ilə tanınır. Bu termin ilk dəfə *Morson* tərəfindən 1962-ci ildə işlədilmişdir.

Hiperplastik poliplər qeyri-neoplastik poliplər olub, əsasən düz bağırsaqda kiçik ölçülü, solğun, selikli qişa düyünləri şəklində aşkar edilir. 3-5 mm ölçüyə malik olan hiperplastik poliplərə çənbər bağırsağın sol hissəsində, daha böyük ölçüyə malik olanlara isə çənbər bağırsağın proksimal hissələrində rast gəlinə bilər.

Neoplastik poliplərdən histoloji diferensiasiyası çətinlik törətmir. Onun xarakterik histoloji mənzərəsi epitel hüceyrələrinin yerləşmə xəttinin mişar dişli görünüşünə malik olmasıdır (şəkil 7.30). Burada nüvə displaziyasına rast gəlinmir və buna görə də maliqnezasiya potensialı yoxdur. *Hayashy et al.* qeyd edirlər ki, hiperplastik polipi formalaşdıran hüceyrələr daha zəif sürətlə böyüyür və onların ömrü qonşu normal selikli qişa hüceyrələrinə nisbətən daha uzun olur. Nəticədə toplanan epitel hüceyrələri paylana bilmir və toplanaraq polipi formalaşdırır.

Hiperplastik poliplər yaşdan asılı olub, əsasən 50 yaşdan yuxarı olan insanların təxminən 1/3-də rast gəlinir. Onlar simptomuz gedişə malik olduğundan və maliqnezasiya potensialına malik olmadığından spesifik müalicə tələb olunmur.

Hiperplastik polipoz nisbətən yeni aşkar edilmiş və az rast gəlinən patologiyalardandır. Hiperplastik polipozu təsdiqləmək üçün aşağıdakı *kriterilər* təklif olunmuşdur: 1) S-vari bağırsaqdan proksimal tərəfdə yerləşməsi, ikisinin diametrinin 10 mm-



Şəkil 7.30. Hiperplastik polipin histoloji görünüşü

dən böyük olması və ən azı histopatoloji olaraq hiperplastikliyin təsdiqlənməsi; 2) S-vari bağırsaqdan proksimal tərəfdə istənilən sayda hiperplastik polipləri olan şəxslərin birinci dərəcəli qohumlarında hiperplastik poliplərin olması; 3) Bütün yoğun bağırsağ boyunca paylanan istənilən ölçüdə 30-dan çox hiperplastik polipin olması.

Kolorektal xərçənglə hiperplastik polipoz arasında əlaqənin olması xərçəngin hiperplastik polipozun daxilindən inkişaf etməsini sübut etmir. Adenomaların hiperplastik polipozla birlikdə mövcud olması və onun xərçəng üçün prekursor rolunu oynaması mümkündür.

HAMARTOMATOZ POLİPLƏR

Hamartoma qeyri-neoplastik törəmələrdən olub, normal toxumanın qeyri-normal qarışığından təşkil olunmuşdur. Yoğun bağırsaqda bunlara yuvenil polipoz və *Peutz-Jeghers* polipləri aiddir.

YUVENİL POLİPLƏR VƏ YUVENİL POLİPOZ

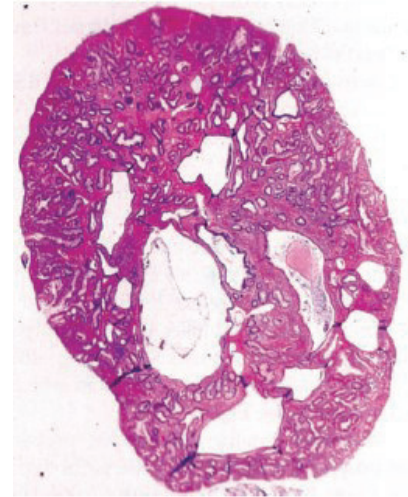
Yuvenil poliplərə (retension polip) əsasən uşaqlarda rast gəlinməsinə baxmayaraq, ona böyüklərdə də istənilən yaşda təsadüf oluna bilər. Bu tip polip hamartomadır və premaliqnant xüsusiyyətə malik deyildir.

Etiologiyası

Yuvenil poliplərdə ən çox aşkar edilən tapıntı eozinofillərin infiltrasiyasıdır. Eozinofillər əsasən allergik cavab reaksiyasında iştirak etdiyindən yuvenil poliplərin allergiyanın nəticəsi kimi meydana çıxdığı güman edilir. Bu nəzəriyyəni təsdiqləyən dəlil yuvenil polipi olan uşaqlarda və bu uşaqların ailələrində allergiya hallarının əhəmiyyətli dərəcədə artmasını təsdiqləyən statistik göstəricilərdir.

Digər nəzəriyyələrdən birinə görə, yuvenil poliplər retension sistlərin bir forması olub, yoğun bağırsağın peristaltikası nəticəsində dartılma hesabına polipoid forma əldə edir.

Görünüşü. Makroskopik olaraq onlar çəhrayı rəngdə, yımşaq, dairəvi və ya oval formada olub adətən ayaqcıq üzərində yerləşirlər. Kəsikdə genişlənmiş sistli sahələr pendirəbənzər görünüşə malik olurlar (şəkil 7.31).



Şəkil 7.31. Yuvenil və ya retension polip

Histologiyası

Mikroskopik mənşərə seliklə dolmuş, genişlənmiş vəzilərdən və mezenximal görünüşə malik qeyri-normal xüsusi səfhədən ibarət olur. Polipin strukturunda selikli qişanın əzələ qatı iştirak etmir. O, epitel və birləşdirici toxuma komponentlərindən ibarət olur.

Klinikası

Ən çox rast gəlinən əlaməti düz bağırsaqdan *qanaxmadır*. Poliplərin digər növlərində rast gəlinməyən fenomen—polipin autoamputasiyası baş verən hallarda çoxlu miqdarda qanaxma meydana çıxıb bilər. Polip böyük ölçülərə malik olan hallarda bəzən çənbər bağırsağın invaginasiyası da meydana çıxıb bilər.

Yuvenil polipin müalicəsi kolonoskop vasitəsilə və ya transanal yolla kəsilib çıxarılmaqdan ibarətdir. Polip xaric edildikdən sonra kolonoskopiya dinamik müşahidə tələb olunmur.

Yuvenil polipoz

Yuvenil polipoz xəstəliyi ilk dəfə *McColl və əməkdaşları* tərəfindən bir neçə uşaqda aşkar edilmişdir. Yuvenil polipoz az rast gəlinən patologiya olub, ilk növbədə yoğun bağırsaqda, bəzi hallarda isə mədə-bağırsaq traktının digər şöbələrində çoxsaylı yuvenil poliplərin inkişaf etməsi ilə xarakterizə olunur. Xəstələrin əksəriyyətində ailəvi adenomatoz polipoz və ya yoğun bağırsağın xərçəngi anamnezi olur. Xəstələrin 20-50%-də xəstəliyin ailəvi xarakter daşması və autosom-dominant irsi xüsusiyyətə malik olması müəyyən edilir. Yuvenil polipozu olan xəstələrin əksəriyyətində xəstəlik onların həyatının birinci və ya ikinci onilliyində təzahür edir, lakin xəstələrin 15%-də diaqnoz daha yuxarı yaşlara qədər ləngiyir.

Yuvenil polipozu olan xəstələr tək yuvenil polipi olan xəstələrlə müqayisədə fərqli klinik əlamətlərə malik olurlar. Hematokezia (dəyişilməmiş yeni qanın anusdan axması), dəmir-defisit anemiya, hipoproteinemiya, hipokaliemiya, anergiya hallarına tez-tez rast gəlinir. 11-20% hallarda bağırsaqdan kənar təzahür formaları meydana çıxır. Bunlara ağciyərin arteriovenoz fistulu, makrocefaliya, alopesiya, porfiriya, psoriaz, anadangəlmə ürək qüsurları, bağırsağın malrotasiyası, iki böyrək ləyəni və sidik axarının olması, kəskin qlomerulonefrit, kriptorxizm və s. aiddir.

Yuvenil polipozu olan xəstələrdə adətən 50-200 kolorektal polipə rast gəlinir və bəzən mədə və nazik bağırsaqlarda da müşahidə oluna bilər. Yuvenil polipozun həyatın ilk bir neçə onilliyində meydana çıxdığı, sonradan isə tədricən autoamputasiya olunduğu güman edilir. *Jass et al.* yuvenil polipozu təsdiqləmək üçün aşağıdakı kriterilərini təklif etmişdir:

1. Kolorektal şöbədə 5 və daha çox yuvenil polipin olması;
2. Bütün mədə-bağırsaq traktı boyunca yuvenil poliplərin olması;
3. Ailə anamnezində yuvenil polipozu olanlarda istənilən sayda yuvenil polipin olması.

Xərçəngönü vəziyyət. İzolə olunmuş yuvenil poliplərin maliqnant olmasına dair məlumatlara rast gəlinməməsinə baxmayaraq, yuvenil polipozun xərçəngönü vəziyyət olduğu müəyyən edilmişdir. Yuvenil polipozu olan ailə üzvlərində mədə-bağırsaq traktının xərçənginin inkişaf riski 50%-dən yüksəkdir.

Müalicəsi

Xərçəngin meydana çıxmasının qarşısını almaq məqsədilə *profilaktik kolektomiya və ya proktokolektomiya* haqqında yaxşı məlumatlara rast gəlinir. Əməliyyatın icra edilməsi haqqında qərar bir neçə yerdə və bir neçə sayda polipin olmasına əsasən verilə bilər.

Çənbər və düz bağırsaqda kolonoskopla polipektomiya üçün kifayət qədər çox hesab edilən sayda poliplər olan hallarda *abdominal kolektomiya və ileorektal anastomoz* və ya *proktokolektomiya və ileal rezervuar-anal anastomozu*, yaxud da *ileostomiya* icra edilə bilər.

PEUTZ-JEGHERS SİNDROMU

Peutz-Jeghers sindromu autosom-dominant ötürülən xəstəlik olub, mədə-bağırsaq traktının hamaromatoz polipozu və mukokutan (dəri və selikli qişanın) piqmentasiya ilə xarakterizə olunur. Bu sindrom ilk dəfə 1921-ci ildə *Peutz* tərəfindən qeyd edilmiş, lakin 1949-cu ildə *Jeghers*, *McKusick* və *Katz* tərəfindən ətraflı öyrənilənə qədər tədqiq edilməmişdir.

Genetikası

Bu günə qədər Peutz-Jeghers sindromunu törədən yeganə təyin edilə bilən mutasiya 19p13.3 xromosomunda yerləşən serin/tironin-kinaza 11 (*STK11*) genidir. Peutz-Jeghers sindromunun autosom-dominant xüsusiyyətə malik olmasına baxmayaraq, 25% hallarda onun ailəvi xüsusiyyət daşımadağa müəyyən edilir. Bu sporadik halların *STK11* genində *de-novo* mutasiyalar nəticəsində yarandığı güman edilir. Hazırda *STK11* genindəki mutasiyaları genetik təyin etmək mümkündür, lakin o, fərqli həssaslığa malikdir. Sporadik hallarda genetik testin həssaslığının 30-67% arasında dəyişdiyi qeyd edilir. Ailəvi və sporadik Peutz-Jeghers sindromunun böyük bir

qisminin *STK11* genindən fərqli genlərdə baş verən mutasiyalar nəticəsində meydana çıxması mümkündür.

Xərçəng törətmə riski

Peutz-Jeghers sindromu olan xəstələrdə orqanizmin müxtəlif hissələrində xərçəngin inkişaf riskinin yüksək olması artıq məlumdur. Bir qayda olaraq, hamartomatoz polip maliqnezasiyaya uğramır. Lakin riskin yüksək olmamasına baxmayaraq, nazik və yoğun bağırsağın Peutz-Jeghers poliplərində invaziv adenokarsinoma halları barədə məlumatlara rast gəlinir. Nazik və yoğun bağırsağın Peutz-Jeghers poliplərində hamartomatoz, adenomatoz və maliqnant komponentlərin olması müşahidə olunmuşdur.

Patoloji anatomiyası

Poliplər makroskopik ölçülərinə görə fərqli olurlar. Onların diametri bir neçə santimetr ola bilər və böyüdükcə ayaqcıqlı olmağa meyillidirlər. Vizual görünüşünə görə adenomatoz polipə oxşayırlar. Poliplərin mikroskopik olaraq bağırsağın vəzi epitelindən başlanğıc götürdüyü müəyyən edilir. Peutz-Jeghers sindromunun xarakterik patomorfoloji xüsusiyyəti selikli qişanın qeyri-normal əzələ qatının olması və onun xüsusi səfhə daxilinə şaxələnməsi və onun xüsusi səfhə daxilinə şaxələnməsi verməsidir.

Bunun hesabına mikroskopik mənzərə «yeni il yolkasına» bənzəyir (şəkil 7.32).

Simptomları və diaqnostikası

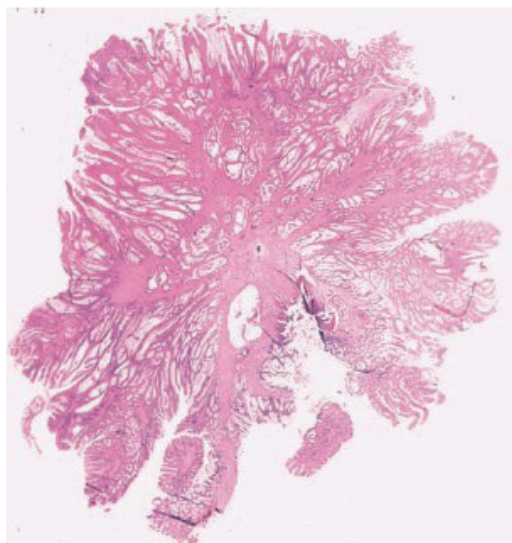
Adətən doğuş zamanı və ya neonatal dövrdə uşağın dərisində piqmentasiya qeyd edilir, lakin dəridəki dəyişikliklər yeniyetmə yaşlarında tamamilə itə bilər. Dodaqlarda, onun ətrafında və yanağın selikli qişasında 1-2 mm diametrində qara və ya tünd-bozuntul çillər şəklində melanın piqmentinin toplanmalarına rast gəlinir. Daha çox rast gəlinən və daha çətin müalicə olunan simptomlardan biri *qarın ağrıları* olub, bağırsağ keçməməzliyi nəticəsində yaranır. *Keçməməzlik* adətən polip və ya invaginasiya nəticəsində yaranır. Nisbətən tez-tez rast gəlinən digər simptom düz bağırsaqdan *qanaxmadır*. Digər əlamət və simptomlara polipin *prolapsı*, *hematemesis* və *anemiya* aiddir.

Sindromun diaqnozu adətən *ailəvi anamnez*, *dəri piqmentasiyası* və *qastrointestinal simptomlara* görə qoyula bilər. *Giardiello et al.* Peutz-Jeghers sindromunun diferensial diaqnostikasında histoloji təsdiq olunan hamartomatoz polipin olması ilə yanaşı, aşağıdakı əlamətlərdən ən azı ikisinin də olmasını vacib sayır:

1. Ailə anamnezində bu sindromun olması;
2. Dodaqlarda melanın piqmentinin toplanması;
3. Nazik bağırsağın polipozu.

Histoloji olaraq hamartomatoz polip təsdiqlənmişdikdə, yuxarıda qeyd edilən üç klinik kriteriyadan ikisinin olması diaqnozu «ehtimal» etməyə imkan verir. Diaqnozu tam təsdiqləmək üçün genetik testdən istifadə olunmalıdır.

Ailə anamnezində Peutz-Jeghers sindromu olmayan xəstələr üçün diferensial diaqnostika iki və ya daha çox histoloji təsdiqlənmiş Peutz-Jeghers tipli hamartomatoz polipin olmasından asılıdır. Birinci dərəcəli qohumlarında Peutz-Jeghers sindromu olan xəstələr üçün mukokutan hiperpiqmentasiyanın olması diaqnozün təsdiqlənməsinə kifayət edə bilər.



Şəkil 7.32. Peutz-Jeghers polipi. Selikli qişanın əzələ qatının şaxələnməsi «Yeni il yolkası» görünüşü verir

Endoskopik müayinədən əlavə, istifadə olunan kontrast rentgenoloji müayinə də polipozun mədə-bağırsaq traktında paylanması təsdiqləyə bilər.

Müalicəsi

Peutz-Jeghers poliplərində əhəmiyyətli maliqnezasiya riski olduğundan bir sıra müəlliflər daha aqressiv cərrahi müdaxilə təklif edirlər. Müasir yanaşmaya görə, rentgenoloji olaraq polipin ölçüsünün 1,5 sm-dən böyük olması, keçməməzlik və ya invaginasiya törətməsi, anemiya ilə müşayiət olunan kiçik ölçülü poliplərin olması cərrahi müdaxiləyə göstərir.

Əməliyyatın həcmi polipektomiya və ya bağırsağın rezeksiyasından ibarət ola bilər.

AİLƏVİ ADENOMATOZ POLİPOZ

Çoxsaylı poliplərə malik bir neçə xəstə barəsində ilk məlumatlar XVIII-XIX əsrlərdə qeyd edilmişdir. Lakin eyni ailənin iki üzvündə bu xəstəlik ilk dəfə *Cripps* tərəfindən təsvir edilmişdir. Ailəvi adenomatoz polipozun xərçənglə əlaqəsi isə ilk dəfə 1890-cı ildə *Handford* tərəfindən qeyd edilmişdir.

Ailəvi adenomatoz polipoz irsi (autosom dominant) ötürülən xəstəlik olub, təxminən 100% hallarda xərçəngə transformasiya ilə nəticələnir. Hər 7000-10000 doğulan uşaqdan birində təsadüf edir və yoğun bağırsaqda sayız adenomatoz poliplərin olması ilə xarakterizə olunur. Onun irsi ötürülmə xüsusiyyətinə malik olmasına baxmayaraq xəstələrin təxminən 20%-də ailə anamnezində bu xəstəlik aşkar edilmir. Belə halların spontan genetik mutasiyalar nəticəsində baş verdiyi güman edilir. «Ailəvi adenomatoz polipoz» termini «yoğun bağırsağın ailəvi polipozu»nu əvəz etmək üçün istifadə edilir, amma əslində bu xəstəlik zamanı digər orqanlar da zədələnir.

Xəstəliyin vacib xüsusiyyətlərindən biri profilaktik proktokolektomiya icra edilməyən hallarda bir və ya bir neçə polipdə invaziv xərçəngin inkişaf etməsidir.

Bussey ailəvi adenomatoz polipoz haqqında topladığı məlumatları yekunlaşdıraraq müalicə almamış xəstələrdə xəstəliyin gedişini aşağıdakı kimi xarakterizə etmişdir:

- | | |
|-------------------------------------|----------|
| 1. Adenomaların meydana çıxma vaxtı | - 25 yaş |
| 2. Simptomların başlama vaxtı | - 33 yaş |
| 3. Adenomanın diaqnoz qoyulma vaxtı | - 36 yaş |
| 4. Xərçəng diaqnozu qoyulma vaxtı | - 39 yaş |
| 5. Xərçəngdən ölmə vaxtı | - 42 yaş |

Molekulyar genetikası

Genetik sınaqlardan istifadə etməklə müəyyən edilmişdir ki, ailəvi adenomatoz polipoz 5q21-22 xromosomunun uzun ayaqcığında yerləşən *APC* şiş-supressor geninin mutasiyası nəticəsində meydana çıxır. Ailəvi adenomatoz polipozlu xəstələrin yoğun və düz bağırsağında xərçəng zamanı aşkar edilən genetik pozğunluqlar sporadik rast gəlinən xərçənglərdə qeyd edilənlərlə eynidir, lakin sporadik rast gəlinən xərçənglərdə *APC* genindəki mutasiya postnatal dövrdə meydana çıxdığı halda, ailəvi adenomatoz polipozlu xəstələrdə *APC* genindəki mutasiyalar artıq doğulan andan mövcuddur (irsi ötürülən mutasiya).

Klinik təzahürü və diaqnostikası

Polipoz tam inkişaf edənə qədər adətən simptomlar təzahür etmir. Düz bağırsaqdan qanaxma (80%), ishal (70%) və qarında ağrılar tez-tez rast gəlinən simptomlardandır. Bədən çəkisinin azalması, anemiya və bağırsaq keçməməzliyi gecikmiş simptomlar olub, adətən xərçəngin inkişaf etdiyini göstərir. Ailəvi adenomatoz polipozun çoxlu sayda ekstrakolonial təzahür formaları vardır ki, bunlar da *Gardner sindromu* kimi tanınır.

Diaqnoz düz və çənbər bağırsağın *endoskopik müayinəsi, bariumlə kontrast irriqoskopiya və nəcisdə gizli qanın təyini* vasitəsilə qoyula bilər.

Adenomatöz polipin tapılması histoloji olaraq təsdiq olunmalıdır.

Amerika Tibb Assosiasiyası tərəfindən ailəvi adenomatöz polipozun diaqnostikasında aşağıdakı qayda təklif edilmişdir.

1) Ailəvi adenomatöz polipozun olan xəstələrdə: 10 yaşından etibarən ildə bir dəfə siqmoidoskopiya;

2) Zəifləmiş ailəvi adenomatöz polipozu olan xəstələrdə: Kolonoskopiya/ ezofaqoqastroduodenoskopiya; əsasən genetik sınaqdan və ya 15 yaşından sonra; polip yoxdursa, 20 yaşda müayinəni təkrarlamaq, sonra isə ildə bir dəfə müayinə aparmalı.

Zəifləmiş ailəvi adenomatöz polipoz

Ailəvi adenomatöz polipozun zəifləmiş forması son dövrlərdə aşkar edilmişdir. Xəstələrin əksəriyyətində yastı formada olan poliplərin sayı 1-50 arasında dəyişir və əsasən dalaq ayrılıyından proksimal tərəfdə yerləşir. Polip diaqnozu orta hesabla 44 yaşda qoyulur. Xərçəngin inkişaf etdiyi orta yaş həddi isə 56-dır. Beləliklə, zəifləmiş ailəvi adenomatöz polipoz və inkişaf edən xərçəng diaqnozu ailəvi adenomatöz polipoza nisbətən 10-15 il gec qoyulur.

Müalicəsi

Ailəvi adenomatöz polipozu olan xəstələrdə təxminən 40 yaşda kolorektal xərçəngin meydana çıxması gözlənilir. Bu səbəbdən xəstələrdə *profilaktik kolektomiya* icra edilməlidir. Ailəvi adenomatöz polipozun müalicəsində əsasən 4 rezeksiya əməliyyatından istifadə olunur:

- 1) Proktokolektomiya və ileostomiya;
- 2) Total kolektomiya və ileorektal anastomoz (düz bağırsağın rezidual və ya residiv poliplərini dövrü olaraq xaric etməklə);
- 3) Total proktokolektomiya və ileoanal anastomoz;
- 4) Proktokolektomiya və ileal rezervuar-anal anastomoz.

Bu əməliyyatlıran hər birinin özünəməxsus üstün və çatışmayan cəhətləri vardır.

Proktokolektomiya və iliostomaya. Bu əməliyyat bütün xəstəliyi aradan qaldırır, lakin bu zaman daimi qoyulan ileostoma xəstələr, xüsusən gənc yaşlılar tərəfində yaxşı qarşılanmır. Kolektomiya və ileorektal anastomoz, proktokolektomiya və ileal rezervuar-anal anastomoz kimi alternativ əməliyyatlarla müqayisədə xəstələr proktokolektomiya və ileostomiya əməliyyatının icrasına az hallarda razılıq verir. Lakin düz bağırsaqda xərçəng və ya nazik bağırsağ müsarifəsində yanaşı desmoid şişlər olan hallarda proktokolektomiya və ileostomiya əməliyyatı icra edilməlidir.

Proktokolektomiya və kontinent Kock ileostomiyası. Bu əməliyyat 1970-ci illərdə məşhur olmuşdur. Qalça bağırsağın terminal hissəsində gilə şəkilli qapaqla təchiz olunan rezervuar yaradılaraq ileostoma şəklində xaricə çıxarılır. Adi ileostomadan fərqli olaraq ileal rezervuar yaradılan hallarda nəcisin toplanması üçün kisə qoyulmasına ehtiyac olmur. Rezervuar gün ərzində 4-6 dəfə kateterlə boşaldılır. Lakin bir çox hallarda gilə şəklində hazırlanmış qapağın inkontinensiyası inkişaf etdiyindən az sayda xəstələrdə bu əməliyyatdan istifadə olunur. Hazırda bu əməliyyatın əvəzinə proktokolektomiya və ileal rezervuar-anal anastomozdan daha geniş istifadə olunur.

Kolektomiya və ileorektal anastomoz. Bu əməliyyat düz bağırsağın son 12-15 sm-nə qədər hissədə xərçəngin inkişaf riskini yalnız minimuma endirir. Əməliyyatdan sonra xəstələr bütün ömrü boyu yaxından dinamik müşahidə olunmalıdır. İldə bir və ya iki dəfə müayinədən keçməli və polip aşkar edilən hallarda onların elektrokoagulyasiyası göstərişdir. Bu əməliyyat düz bağırsağı poliplərlə örtülməmiş xəstələr üçün istifadə oluna bilər. Bu seçimin əsas üstün cəhəti onun nisbətən sadə olması, əksər cərrahlar tərəfindən icra edilə bilməsi və yaxşı funksional nəticələrin əldə edilməsidir.

Kolektomiya və ileorektal anastomoz əməliyyatından sonra saxlanılmış düz bağırsaqda xərçəngin inkişaf etməsi barədə ziddiyyətli fikirlər söylənilir. Aparılan tədqiqatlarda onun rastgəlmə tezliyi fərqli olub 0%-lə (Klivlend klinikası) 32% (Mayo klinikası) arasında dəyişir. Buna görə də ileorektal anastomoz qoyulmuş xəstələrin sonradan nəzarətdə saxlanması və fibrosiqmoidoskopiya ilə bir dəfə müayinədən keçməsi vacibdir. Az sayda poliplər aşkar edilən hallarda onlar elektrokoagulyasiya, çoxlu miqdarda və ya böyük ölçüdə poliplərə («polip xalçasına») rast gəlinən hallarda isə proktolektomiya icra edilməlidir.

Proktokolektomiya və ileal rezervuar-anal anastomozun yaradılması əməliyyatı. Ailəvi adenomatoz polipozu olan xəstələrdə bu əməliyyatın üstün cəhəti yoğun bağırsağın polipoz xəstəliyini tam aradan qaldırmasından ibarətdir. Kolektomiya və ileorektal anastomoz əməliyyatı keçirmiş xəstələrdən fərqli olaraq bu əməliyyatdan sonra müntəzəm aparılan siqmodoskopiyaya ehtiyac olmur, bağırsağın perforasiya riski və poliplərin elektrokoagulyasiyası kimi hallara isə rast gəlinmir. Bu əməliyyatın daha geniş həcmli və əməliyyatdan sonrakı yüksək ağırlaşma riskinin, xüsusilə septik vəziyyət və anal inkontinensiyanın olduğunu əsas tutaraq, bir çox müəlliflər onu seçim əməliyyat kimi təklif etmirlər. Lakin əksər cərrahi mərkəzlərdə ailəvi adenomatoz polipoz xəstəliyi olan xəstələrdə proktokolektomiya, ileal rezervuarın yaradılması və ileal rezervuar-anal anastomozdan seçim əməliyyat kimi istifadə edirlər. İleal rezervuar-anal anastomoz əməliyyatı ileorektal anastomoz əməliyyatına nisbətən geniş həcmli, qanlı, çarpayı günlərinin sayının isə çox olmasına baxmayaraq, yeniyetmələrdə icra edilən hər iki növ əməliyyatdan sonra ağırlaşmaların rastgəlmə tezliyinin təxminən eyni olduğu qeyd edilir. İleorektal anastomoz əməliyyatı zamanı saxlanmış düz bağırsaqda 20 ildən sonra xərçəngin meydana çıxma riskinin yüksək (təxminən 25%) olduğunu nəzərə alaraq ailəvi adenomatoz polipozu olan xəstələrdə ileal rezervuar-anal anastomoz əməliyyatından seçim əməliyyat kimi istifadə edirlər. Bu zaman həmçinin ileorektal anastomozdan sonrakı dövrdə proktolektomiya əməliyyatının icra edilməsi ehtimalı aradan qalxır.

Proktokolektomiya və ileal rezervuar-anal anastomoz əməliyyatı xəstələrin son müalicəsi kimi nəzərdə tutulmamalıdır. Belə ki, bu xəstələrdə ileal rezervuarda, anastomoz nahiyəsində və anal kanalda adenoma və xərçəngin meydana çıxma ehtimalı vardır. Qalça bağırsağın selikli qişasının nazik olması və bu səbəbdən də selikaltı və daha dərin qatların zədələnməsinin mümkünlüyü rezervuarın adenomalarını endoskopik müalicə etməyi çətinləşdirir. Ailəvi adenomatoz polipozu olan xəstələrdə qeyri-steroid iltihab əleyhi preparatların kolorektal adenomalara supressiv təsir göstərdiyi müəyyən edilmişdir. Bəzi müəlliflər ileal rezervuarın polipozunda bu preparatlardan, eləcə də kimyəvi terapiyadan istifadə etməyi təklif edirlər. Lakin buna dair ədəbiyyatlarda az məlumatlara rast gəlinir.

ÇƏNBƏR BAĞIRSAĞIN XƏRÇƏNGİ

Rastgəlmə tezliyi

Kolorektal xərçəng daxili orqanların xərçəngi arasında rastgəlmə tezliyinə görə dördüncü sırada durur. ABŞ-da hər il təxminən 146 000 yeni xərçəng diaqnozu qoyulduğu qeyd edilir. Kolorektal xərçəngdən öndə duran bədxassəli şişlərə azalan istiqamətdə götürüldükdə prostat vəzin, süd vəzinin və ağciyərin xərçəngi aiddir. Lakin xərçənglə əlaqədar ölüm hallarına görə kolorektal xərçəng ağciyər xərçəngindən sonra ikinci yerdə dayanır. ABŞ-da hər il kolorektal xərçəngdən təxminən 56 000 ölüm hadisəsi baş verdiyi qeyd edilir. Kolorektal xərçəng erkən mərhələdə aşkar edilən hallarda, o, minimal ağırlaşma və ölüm faizi ilə kurativ cərrahi müalicə olunur.

Kolorektal xərçəngin rastgəlmə tezliyinin 1990-cı illərin ortalarından başlayaraq kişilər və qadınlar arasında stabilləşdiyi qeyd olunur. Birləşmiş Ştatlarda son 30 ili əhatə edən statistik araşdırmalar zamanı müəyyən edilmişdir ki, çənbər və düz bağırsağ xərçənginin rastgəlmə tezliyi 1975-1985-ci illər ərzində ildə təxminən 0,8% artmaqla demək olar ki, nisbi stabil qalmış, 1985-1995-ci illərdə rastgəlmə tezliyində ildə 1,2%-lik illik artım müşahidə olunmuşdur. 1998-2001-ci illərdə isə bu göstəricidə 2,9%-lik illik azalma aşkar edilmişdir. Yaşa görə rastgəlmə tezliyinə gəlincə, 1975-ci ildə əhalinin hər 100 000 nəfərində orta yaş 59,5 təşkil etdiyi halda, bu göstərici 2001-ci ildə azalaraq 51,8 olmuşdur. 1975-ci ildən 1984-cü ilə kimi ölüm faizində illik azalma 0,1%, 1985-ci ildən 2001-ci ilə qədər isə illik azalma 1,9% təşkil etmişdir. Çənbər bağırsağ və düz bağırsağ xərçəngi üçün yaşa görə ölüm göstəricisi 1975-ci ildə əhalinin hər 100 000 nəfərinə görə 28,1-dən 2001-ci ildə 20,0-yə qədər azalmışdır. 5 illik nisbi yaşama müddəti 1974-1976-cı illərdə 49,8%-dən 1995-2000-ci illərdə 63,4%-ə qədər artmışdır.

Epidemiologiyası

Çənbər bağırsağ xərçəngi haqqında bütün dünyanı əhatə edən ən geniş məlumatlar *Correa* və *Haenszel* tərəfindən toplanmışdır. Aşağıda verilən bölmədə əsasən onların topladığı məlumatlara istinad ediləcəkdir.

Yaşın rolu. Yoğun bağırsağın xərçəngi əsasən yaşlıların xəstəliyi olub, ən yüksək rastgəlmə tezliyi 70-80 yaşlar arası dövrə təsadüf edir. Lakin yadda saxlamaq lazımdır ki, bu xəstəlik istənilən yaş dövründə—hətta 20-30 yaşlarda da meydana çıxma bilər. Kolorektal xərçəngin təxminən 5%-nin 40 yaşdan aşağı insanlarda meydana çıxması gözlənilir.

Ailə anamnezi. Kolorektal xərçəngdən əziyyət çəkən xəstələrin birinci dərəcəli yaxın qohumlarında bu xəstəliyin rastgəlmə tezliyinin yüksək olması barədə çoxsaylı məlumatlar vardır. Birinci dərəcəli qohumlarında kolorektal xərçəng olan insanlarda bu xəstəliyin sporadik rast gəlinən kolorektal xərçənglə müqayisədə 10 il tez meydana çıxması gözlənilir.

Anatomik lokalizasiyası. Kolorektal xərçəngin yoğun bağırsağın müxtəlif seqmentlərində paylanması öyrənilməsinə dair bir sıra tədqiqat işləri aparılmışdır. Bu tədqiqat işlərində müəyyən edilmişdir ki, 50-dən yuxarı yaşlarda inkişaf edən xərçəngin lokalizasiyası düz bağırsaqdan və çənbər bağırsağın sol yarısından tədricən sağ yarısına tərəf meyl edir. Xərçəngin lokalizasiyasında belə yerdəyişmənin səbəbi tam məlum deyildir. Müxtəlif ölkələrdən əldə edilən fərqli məlumatlarda çənbər bağırsağ xərçənginin rastgəlmə tezliyinin artması, düz bağırsağ xərçənginin rastgəlmə tezliyinin isə azalması qeyd edilir.

Coğrafi yayılması. Müxtəlif ölkələrdə kolorektal xərçəngin rastgəlmə tezliyində böyük fərqlər mövcuddur. Ümumiyyətlə, Qərbi Avropa ölkələrində kolorektal xərçəngin rastgəlmə tezliyi yüksəkdir. Bu ölkələrə Şotlandiya, Lüksnburq, Çexiya və Slovakiya, Danimarka və Macarıstan aiddir. Xəstəliyin az rast gəlinəyi ölkələrə Hindistan, Salvador, Küveyt, Polşa və Meksika aiddir. Birləşmiş Ştatlar və Kanada isə aralıq mövqe tutur. Nisbətən aşağı riskə malik populyasiyalarda sağtərəfli xərçəngin, yüksək riskə malik populyasiyalarda isə soltərəfli xərçəngin üstünlük təşkil etdiyi qeyd edilir. Şəhər əhalisində xərçəngin meydana çıxma riski kənd əhalisinə nisbətən yüksəkdir. Amerikada yaşayan yaponlarda kolorektal xərçəngin

rastgəlmə tezliya Yaponiyada yaşayan yaponlardan yüksəkdir. Bu immiqrantların uşaqlarında isə onun rastgəlmə tezliyi ABŞ-in ümumi populyasiyası ilə təxminən eynidir. Şimali Amerika və Avropada doğulmuş yəhudilərdə kolorektal xərçəngin meydana çıxma riski İsraildə doğulanlarla müqayisədə 2,5 dəfə yüksəkdir. Onlar İsrailə getdikdən sonra bu riskin orada yaşayanlarla eyniləşdiyi müəyyən edilir. Bunu bir çox müəlliflər xarici mühit amillərinin və qidalanma rejiminin təsiri ilə əlaqələndirirlər.

İrqi və dini xüsusiyyətləri. Amerikada yaşayan hindularda yoğun bağırsağın bədxassəli şişlərinə ağırdırili amerikalılara nisbətən 2 dəfə az rast gəlinir. Birləşmiş Ştatlarda doğulmuş meksikalılarda da kolorektal xərçəng riski aşağıdır. Dini xüsusiyyətinə gəlincə, Birləşmiş Ştatlarda yaşayan yəhudilərdə kolorektal xərçəngin rastgəlmə tezliyi yüksəkdir, lakin «*Mormons*» və «*Yeddinci Günün Adventistlərinə*» ibadət edənlər arasında bu xəstəliyin rastgəlmə tezliyi hətta ABŞ populyasiyası ilə müqayisədə aşağıdır. «*Mormon*»larda və «*Yeddinci Günün Adventistləri*»ndə xərçəngin rastgəlmə tezliyinin aşağı olmasını bəzi müəlliflər onların siqaret və alkoholdan istifadə etməmələri ilə əlaqələndirirlər.

Peşə. *Vobecky, Devroede və Caro* sintetik liflər hazırlayan fabriklərdə çalışan insanlar arasında kolorektal xərçəng riskinin 3 dəfə artdığını müşahidə etmişlər. Bu müəlliflərin fikrincə, xlorlu yağlardan istifadə edən metallurgiya işçilərində, nəqliyyat avadanlıqları hazırlayan müəssisələrin işçilərində, yanğınsöndürənlərdə, toxucularda, asbestlə işləyənlərdə, mis əridənlərdə yoğun bağırsağ xərçəngi riski yüksəlir. *De Verdier et al.* isə yanacaq doldurma məntəqələrində işləyən və /və ya avtomobil təmir edən kişilər arasında kolorektal xərçəng riskinin artdığını qeyd edirlər. Bundan əlavə, üzvi həlledicilər, kimyəvi əsasda hazırlanan rənglərin birgə təsiri kolorektal xərçəng riskini artırır. Üç il ərzində etilakrilat və metil metakrilatın intensiv təsirinə məruz qalan işçilərdə 20 il sonra kolorektal xərçəng riski yüksəkdir.

Etiologiyası və patogenezi

Digər bədxassəli şişlərdə olduğu kimi, çənbər bağırsağın xərçənginin də nə etiologiyası, nə də patogenezi tam məlum deyildir. Onun meydana çıxmasında bir sıra amillərin vacib rol oynadığı nəzərdə tutulur ki, onlar da *xərçəngin prekursoru* kimi gözdən keçiriləcəkdir.

Adenoma-karsinoma ardıcılığı. Çənbər bağırsağın bütün xərçəngləri olmasa da, onların əksər hissəsi adenoma (və ya polip)-karsinoma ardıcılığı kimi tanınan mexanizmlə bağırsaqdakı poliplərdən başlanğıc götürür. (Çənbər bağırsağın və düz bağırsağın polipləri və polipozu bəhsinə bax).

Bağırsağın iltihabi xəstəlikləri. Bağırsağın iltihabi xəstəlikləri ilə xərçəngi arasında davamlı əlaqə mövcuddur. Qeyri-spesifik xoralı koliti olan xəstələrdə xərçəngin rastgəlmə tezliyi ilə kolitin yayılma dərəcəsi, xəstəliyin başladığı yaş həddi, xəstəliyin kəskinliyi və müddəti arasında mütənasiblik müəyyən edilir. Adenokarsinomanın meydana çıxmasında bağırsağın iltihabi xəstəliyinin müddəti ciddi proqnostik faktor hesab edilir. Kolit başlayandan ilk 10 il ərzində bu xəstələrin təxminən 3%-də, növbəti 20 ildə isə 20%-də xərçəng inkişaf edir.

Crohn xəstəliyi olan xəstələrdə nazik bağırsağ xərçəngi ilə yanaşı, yoğun bağırsağın xərçəngi riski də artmış olur. Lakin maliqnezasiya riski xoralı kolitlə müqayisədə aşağıdır. Xoralı kolitlərlə əlaqədar olan xərçənglərdə olduğu kimi, Crohn xəstəliyi olan xəstələrdə də xərçəng bağırsağın iltihabi xəstəlikləri olmayan şəxslərlə müqayisədə daha erkən meydana çıxmağa meyillidir.

Çoxmərhələli karsinogenez. Çoxmərhələli prosesin hər bir mərhələsi və ya fazası ilk növbədə somatik hüceyrələrin, eləcə də ailəvi sindromlarda rüşeym hüceyrələrinin genetik zədələnməsi ilə müşayiət olunur. DNT bir neçə növ karsinogenlərin (kimyəvi və fiziki amillər, viruslar) təsirinə məruz qalır ki, bunlar da DNT strukturunu davamlı zədələyir.

Xərçəng əmələ gətirən mutasiyalar tam diferensasiya etmiş hüceyrələrdə deyil, sələf və ya determinasiya olunan hüceyrələrdə meydana çıxmalıdır. XX əsrin ortalarında məşhur olan histogen nəzəriyyəyə görə tam diferensasiya etmiş hüceyrələrdə meydana çıxan mutasiyalar sonradan hüceyrədə diferensasiyanın itməsi ilə nəticələnir. Lakin indi bu fikirlərin düzgün

olmadığı məlumdur. Mutasiyalar diferensasiya mərhələsini keçməkdə olan hüceyrələrdə yaranır və karsinogenlər tərəfindən DNT-də dəyişikliklər yarandığına görə, bu hüceyrələr sonradan tam diferensasiya vəziyyətinə çata bilmirlər. Beləliklə, proses əslində diferensasiyanın itməsindən deyil, diferensasiya mərhələsinin pozulmasından ibarət olur. Tam diferensasiya etmiş hüceyrələr nadir hallarda bölünür və buna görə də, onlarda mutasiyaların baş vermə ehtimalı da az olur. Daha sürətli çevrilməyə malik toxumalarda və müvafiq olaraq onun daha aktiv əsas hüceyrələrində xərçəngin formalaşma ehtimalı daha yüksək olur. Xərçənglərin təxminən 90%-i daha sürətli bölünmə tempinə malik və xarici karsinogenlərin təsirinə məruz qalan epitel və ya endotel hüceyrələrindən başlanğıc götürən karsinomalardan ibarətdir.

Kolorektal xərçəng zamanı selikli qişanın əsas hüceyrələri nəcis kütləsində olan çoxsaylı karsinogenlərin təsirinə məruz qalır. Mutasiyaya uğramış əsas hüceyrələrin çevrilmə sürətinin artması bu selektiv hüceyrələr klonunun artmasına və təbii seçməyə gətirib çıxarır ki, bu da çevrilmə sürətinin növbəti artmasına və DNT-də daha çox zədələnmələrin meydana çıxması ilə nəticələnir. Hüceyrə replikasiyasının sürətlənməsi DNT-də olan səhvlərin aşkarlanma və bərpa edilmə prosesinə mənfi təsir göstərir. Nəticədə, onilliklər ərzində kifayət qədər mutasiyalar toplandıqdan sonra belə hüceyrə xərçəngin aşağıdakı klinik xüsusiyyətlərinə malik maliqnant fenotip əldə edir:

1. Diferensasiya etmək qabiliyyətini itirir;
2. Normal toxumalara sirayət etməyə qadir olur;
3. Metastaz verməyə qadir olur;
4. Həyati vacib orqan və sistemlərə metastaz və ya invaziya nəticəsində bu proses letallığa gətirib çıxarır.

Qida amilləri. Kolorektal xərçəngin etiologiyasına qida amilləri də daxil edilmişdir. İlk növbədə bunlara qida yağları və qida liflərinin defisiti olan qidalarla qidalanma aiddir. Eksperimental, epidemioloji və klinik məlumatlara əsasən Qərbi ölkələrində yaşayan əhəlinin qidalanma rejimi bu xəstəliyin meydana çıxmasında vacib rol oynayır. Qidanın tərkibində olan müxtəlif karsinogenlər və mutagenlər vardır ki, bunlar da 3 qrupa bölünə bilər: 1) təbii olaraq əmələ gələn kimyəvi birləşmələr—bunlara mikotoksinlər və bitki alkaloidləri aiddir; 2) qida əlavələri kimi daxil edilən sintetik tərkib hissələr və pestisidlər; 3) qızardılma və ya bişirilmə nəticəsində əmələ gələn birləşmələr—bunlara polisiklik aromatik karbohidrogenlər və heterosiklik aminlər aiddir. Heterosiklik aminlər genotoksik komponentlər olduğundan onların insanlarda kolorektal karsinogenezin bəzi mərhələlərində mühüm rol oynaması inkaredilməzdir.

Yağlar. Tərkibi doymamış yağlar və proteinlərlə zəngin olan qidalarla qidalanan, lakin qida liflərini az qəbul edən populyasiyalarda kolorektal xərçəng riski yüksək olur. Yağların yalnız miqdarı deyil, onların növü də mühüm rol oynayır. Tərkibinə çoxlu miqdarda zeytun yağı, hind qozu yağı, balıq yağı əlavə edilən qida rasionunun kolorektal xərçəng riskini artırmadığı qeyd edilir. Yağların təsirinin dolayı yolla baş verdiyi və nəcisdə ödə turşularının konsentrasiyasını, xolesterinlə stimula olunan proliferasiyanı artırmaq və karsinogenezin promoterləri kimi təsir etmək qabiliyyəti ilə izah olunur. Qeyd etmək lazımdır ki, qida yağlarının rolunu ödə turşularının ekskresiyasını artırmaq və anaerob-aerob bakteriya nisbətini dəyişməklə də əlaqələndirirlər.

Ət məhsulları. Bütün epidemioloji tədqiqatlarda olmasa da, onların əksəriyyətində qırmızı ətin müntəzəm qəbul edilməsinin kolorektal xərçənglə müşayiət olunduğu qeyd edilir. *Chao et al.* son vaxtlar və uzun müddət ərzində ət məhsulları qəbul edilməsi ilə kolorektal xərçəng riski arasında qarşılıqlı əlaqəni öyrənərək bu qənaətə gəlmişlər ki, uzun müddət çoxlu miqdarda qırmızı ət qəbulu yoğun bağırsağın distal hissəsində xərçəng riskini artırır.

Qida (bitki) lifləri. Afrikalılarda kolorektal xərçəng riskinin aşağı olmasını öyrənərkən *Birkitt* bunun səbəbini burada yaşayan əhəlinin çoxlu miqdarda qida lifləri qəbul etməsi ilə əlaqələndirmişdir. O, sonradan belə bir mülahizə irəli sürmüşdür ki, Qərbi ölkələrində karbohidrat və yağlarla zəngin, lakin qida lifləri az olan qida rasionundan istifadə olunması kolorektal xərçəng riskinin artmasına səbəb olur. *Birkitt* həmçinin qeyd etmişdir ki, Afrikalılar

onların qəbul etdiyi qida rasionundan çəkindikdə kolorektal xərçəng riski progressiv olaraq yüksəlir. Qida lifləri nəcisini həcmi artırmaqdan əlavə, həm də onun yumşaq olmasına və nəcis ifrazının tezləşməsinə səbəb olur. Qəbizlik nəcisdəki potensial karsinogenlərin yoğun bağırsağın selikli qişası ilə uzun müddət statik təmasda qalmasına şərait yaradır.

Kalsium defisiti. Slattery, Sorenson və Ford müşahidə etmişlər ki, qida rasionunda kalsiumun qəbul edilməsi kolorektal xərçəng riskini azaldır. Kalsium bağırsağ mənfəzində öd turşuları və yağ turşuları ilə birləşərək onların mitogen effektini zəiflədə bilər. Kalsium duzları kolorektal xərçəngin inkişaf riski yüksək olan xəstələrdə həmçinin antiproliferativ təsirə malik ola bilər. Qida əlavələrinin tərkibində qəbul edilən kalsium həm normal, həm də hiperplastik selikli qişada yoğun bağırsağın kript hüceyrələrinin artmasını ləngidir. Ekstrasellülar kalsiumun profilaktik təsir mexanizmlərdən biri kalsiuma həssas reseptorların aktivləşməsi hesabına həyata keçir. Hüceyrə daxilində kalsiumun səviyyəsi artır ki, bu da bir çox bioloji təsirlərin meydana çıxmasına səbəb olur. Bu bioloji təsirlərdən bəziləri transformasiyaya uğrayan yoğun bağırsağ hüceyrələrinin böyümə və diferensiasiyasında iştirak edir. Kalsium çox güman ki, yağlarla birləşərək yağ-mineral kompleksi və ya sabun əmələ gətirir və bununla da yoğun bağırsağda hüceyrə membranı lipidlərinin zədələnməsi zəifləyir. Heyvanlar üzərində aparılan çoxsaylı eksperimental tədqiqatlar göstərmişdir ki, kalsiumun yoğun bağırsağ xərçəngini tormozlama qabiliyyəti vardır. Bəzi müəlliflər *maqneziumun* da eyni təsirə malik olduğunu qeyd edirlər.

Mikroelementlər və kimyəvi inhibitorlar. Selen elementinin defisiti aşkar edilən regionlarda kolorektal xərçəngin rastgəlmə tezliyi yüksək olduğu halda, bu elementlə zəngin olan regionlarda kolorektal xərçəng hallarına az rast gəlinir. Kontrol qrupla müqayisədə kolorektal xərçəng və bəzi adenomalar olan xəstələrin qan nümunələrində selenin səviyyəsi əhəmiyyətli dərəcədə aşağı olur. Selenin səviyyəsinin yüksək olması polip və ya xərçəng əleyhinə protektiv təsir göstərir.

Bir sıra mikroelementlərin və kimyəvi maddələrin kolorektal xərçəngin inkişaf etməsinə tormozlayıcı təsir göstərdiyi müəyyən edilmişdir. Bunlara bitki fenolları, indollar, selen, kalsium, A, C və E vitaminləri karotinoidlər aiddir. Bunlara az miqdarda suda, meyvələrdə və tərəvəzlərdə rast gəlinir. Fol turşusu DNT-nin metilləşməsi və sintezində iştirak edən metabolik mexanizmlərdə vacib rol oynayır. Fol turşusunun səviyyəsinin aşağı düşməsinin kolorektal xərçəng riskini artırması aşağıdakı 3 yolla baş verə bilər: 1) DNT-nin normal metilləşmə prosesinin pozulması; 2) DNT prekursorlarının sabit səviyyələri arasında balansın pozulması və nəticədə aberrant DNT sintezi və ya onun natamam bərpası; 3) xromosom və xromatində dəyişikliklərin meydana çıxması.

Alkohol qəbulu. Alkohol qəbulu ilə kolorektal xərçəngin inkişafı, xüsusilə pivə qəbulu ilə düz bağırsağ xərçəngi arasında qarşılıqlı əlaqənin olduğu müəyyən edilmişdir. Gündəlik alkohol qəbul edənlər arasında kolorektal xərçəng riski 2 dəfə artmış olur. Müsbət qarşılıqlı əlaqə ilk növbədə ay ərzində 15 litr və daha çox pivə qəbul edən kişilər arasında qeyd alınmışdır. Pivə içmə kolorektal xərçəng riskini 1,3-2,4 dəfə artırır. İsveçin pivə zavodunda işləyən 6230 işçidə düz bağırsağ xərçənginin nisbi riski 1,7 dəfə artdığı halda, çənbər bağırsağ xərçəngi riskində əhəmiyyətli artmanın müəyyən edilməməsi onu söyləməyə əsas verir ki, pivə qəbul edənlərdə düz bağırsağ xərçəngi riski yüksəlmiş olur. *Maekawa* qeyd edir ki, çoxlu miqdarda kumulyativ olaraq alkohol qəbul edənlərdə kolorektal xərçəng riski içməyənlərə nisbətən əhəmiyyətli dərəcədə yüksəkdir. *Sharpe et al.* isə müəyyən etmişlər ki istənilən tip alkohol qəbulu çənbər bağırsağın distal hissəsində və düz bağırsağda xərçəng riskini artırdığı halda, çənbər bağırsağın proksimal hissəsində bu asılılığa rast gəlinmir.

Siqaret. Siqaret çəkmə ilə adenoma arasında qarşılıqlı əlaqənin olduğu müəyyən edilmişdir. 20 il və daha artıq müddət siqaret çəkmə ilə adenomalar arasında davamlı əlaqə vardır, lakin kolorektal xərçəng üçün bu müddətin ən azı 35 il olması gözlənilir. *Chao et al.* siqaret çəkmə müddəti ilə kolorektal xərçəngdən ölüm halları arasındakı qarşılıqlı əlaqəni öyrənərkən müəyyən etmişdir ki, kolorektal xərçəngin ölüm göstəricisi siqaret çəkənlər arasında ən çox, ümumiyyətlə çəkməyənlərdə isə ən az olmuşdur. Əvvəllər siqaret çəkmiş olanlarda isə bu

göstəricinin aralıq mövqedə dayandığı qeyd edilir. Siqaret çəkməyənlərlə müqayisədə siqaret çəkən kişi və qadınlarda xərçəng riski 20 il və daha çox müddətdən sonra xüsusilə artmış olur.

Xolesistektomiya. Bir çox epidemioloji tədqiqatlara əsasən güman etmək olar ki, öd turşuları kolorektal xərçənglərin inkişafında mühüm rol oynayır. Güman edilən izahat ondan ibarətdir ki, xolesistektomiyadan əvvəl öd turşularının enterohepatik sirkulyasiyası yemək vaxtı—gündə 2-4 dəfə, xolesistektomiyadan sonra isə hətta acqarına da baş verir. Bu sürətlənmiş sirkulyasiya nəticəsində öd turşuları bağırsağın bakteriyalarının daha çox dağıdıcı təsirinə məruz qalır ki, bu da məlum karsinogenlərin formalaşmasındakı mərhələlərdən biri sayılır. *Hill* müəyyən etmişdir ki, ABŞ və İngiltərə əhalisinin nəcisində öd turşularının konsentrasiyası Uqanda və Hindistan əhalisinə nisbətən 7 dəfə çoxdur. Nəcisində öd turşularının konsentrasiyası yüksək olan populyasiyalarda kolorektal xərçəng riski yüksək, aşağı olanlarda isə azdır. Bu populyasiyalarda öd turşularını parçalayaraq karsinogenlər formalaşdıran anaerob bakteriya kütləsi də çox olur. Heyvanlar üzərində aparılan eksperimental tədqiqatlarda dezoksixol və litoxol turşularının çənbər bağırsağın xərçənginin inkişafında promoter rol oynadığı müəyyən edilmişdir. Birincili (dəyişilməmiş) öd turşuları isə karsinogenezin promoterləri sayılır.

Ureterosiqmoidostomiya. Bir sıra müəlliflər ureterosiqmoidostomiya əməliyyatından sonra çənbər bağırsağın anastomoz zonasının xərçəngi ilə bu anastomoz arasında qarşılıqlı əlaqənin olduğunu söyləyirlər. Ümumi populyasiya ilə müqayisədə bu ağırlaşmanın rastgəlmə riski bir neçə yüz dəfə yüksək olur. Bu ağırlaşmanın səbəbi tam aydın deyildir. O, yoğun bağırsağın selikli qişasının sidiklə daim yuyulması, sidiyin tərkibində karsinogenlərin olması və ya sidik axarının özünün yoğun bağırsağa təsiri ilə əlaqədar ola bilər. Ona görə də, xüsusilə gənc yaşlı xəstələrdə bu növ əməliyyatlardan çəkinmək məsləhət görülür. Belə anastomoz qoyulmuş xəstələrdə dövrü olaraq endoskopik müayinələrin aparılması lazım gəlir.

Aspirin. Müntəzəm olaraq aspirin və digər qeyri-steroid iltihabəleyhi preparatların qəbul edilməsinin kolorektal xərçəngin inkişaf riskini azaltdığı barədə kifayət qədər məlumatlara rast gəlinir. *Giovannucci et al.* statistik araşdırmalara əsasən müəyyən etmişlər ki, müntəzəm aspirin qəbul edən qadınlar arasında kolorektal xərçəng riskinin preparatı qəbul etməyənlərlə müqayisədə azaldığı qeyd edilir. Onların verdiyi məlumatlara görə, aspirin qəbuluna başladıqdan yalnız 10 il və daha çox müddətdən sonra bu riskdə azalma qeyd edilir. *Than et al.* isə tərəvəzlərlə zəngin qidalar və müntəzəm aspirin qəbulunu kolorektal xərçənglər üçün yeganə ilkin profilaktik tədbir hesab edirlər.

Patoloji anatomiyası

Makroskopik görünüşü. Yoğun bağırsağın adenokarsinoması makroskopik olaraq dörd fərqli formadan biri şəklində—*xoralı, polipoid, həlqəvi və diffuz infiltrativ* formalı ola bilər.

Ən çox rast gəlinən forma *xoralı xərçəng* olub, qeyri-bərabər böyümüş, kənarları çevrilmiş və əsası deformasiyaya uğramış təxmini dairəvi şəkilli törəmədir. O, bağırsağın divarının bir hissəsi ilə məhdudlanır, lakin bəzən bağırsağın dairəsinin geniş hissəsini də əhatə edə bilər.

Polipoid və ya gül kələri formalı xərçəng mənfəzə doğru böyüyən iri göbələyəbənzər törəmə olub, nisbətən aşağı dərəcəli maliqnantlığa malikdir. Qalxan çənbər bağırsaqda daha çox rast gəlinir. Şişin kəsilən səthi təxminən 10% hallarda çoxlu selik sekresiya etməsi ilə əlaqədar olaraq jelatinəbənzər görünüş əldə edir. Ona görə də, bu növ xərçəngi kolloid xərçənglərə aid edilir.

Həlqəvi və ya stenozlaşdırıcı xərçəng bağırsağın divarının bütün dairəsini əhatə edir. Bağırsağın boylama oxu istiqamətində onun genişlənməsi isə fərqli ola bilər. Bağırsağın mənfəzi adətən nəzərə cərpacaq dərəcədə tutulmuş olur və proksimal tərəfdə bağırsağın məxtəlif dərəcədə dilatasiyası müəyyən edilir. Bu növ xərçənglərə köndələn və enən çənbər bağırsaqda daha tez-tez rast gəlinir.

Diffuz infiltrativ xərçəng bağırsağın divarının diffuz qalınlaşmasını törədir və əksər hissədə bağırsağın divarı normal selikli qişə ilə örtülmüş olur. Geniş infiltratlaşmasına baxmayaraq, bağırsağın divarının bütün qatları saxlanmış olur. Ona daha çox rektosiqmoid şöbədə rast gəlinərsə də, yoğun bağırsağın istənilən yerində inkişaf etməsi mümkündür. Xərçəngin bu forması mədədə

inkişaf edən «*linitis plastica*»ya uyğundur. Bu daha çox qeyri-spesifik xoralı kolitlə müşayiət olunan xərçəng növüdür.

Mikroskopik görünüşü. Xərçəngin histoloji görünüşü nəzərə çarpacaq dərəcədə fərqli olmaqla yanaşı proqnostik baxımdan böyük əhəmiyyət kəsb edə bilər. Bu zədələnmə yaxşı diferensasiya etmiş (20%), orta dərəcədə diferensasiya etmiş (60%) və az diferensasiya etmiş (20%) ola bilər. Limfa düyünlərinə metastazlara müvafiq olaraq 25%, 50% və 80% hallarda rast gəlinir və aşağı, orta və yüksək dərəcəli maliqnantlığa malik olurlar.

Histoloji dərəcələr yaşama müddətinə də təsir göstərir. Aşağı, orta və yüksək dərəcəli maliqnantlığa malik olan düz bağırsağın xərçəngində 5-illik yaşama müddəti müvafiq olaraq 77%, 61% və 29% təşkil edir.

Broders adenokarsinomaları 4 dərəcəyə bölməyi təklif etmişdir:

1 dərəcə: hüceyrələrin 75%-dən 100%-ə qədər diferensasiya etmişdir;

2 dərəcə: hüceyrələrin 50%-dən 75%-ə qədər diferensasiya etmişdir;

3 dərəcə: hüceyrələrin 25%-dən 50%-ə qədər diferensasiya etmişdir;

4 dərəcə: hüceyrələrin 0%-dən 25%-ə qədər diferensasiya etmişdir.

Diferensasiyaya görə dərəcələnmə prinsipi bioloji qanınlara əsaslanır: diferensasiyanın dərəcəsi nə qədər yüksəkdirsə, hüceyrələrin bölünmə sürəti də bir o qədər aşağıdır. Buna görə də, yaxşı diferensasiya etmiş xərçənglər diferensasiya etməmişlərlə müqayisədə daha zəif proliferasiyaya malik olurlar. Histoloji dərəcələnmədə çətinliklərdən biri eyni şişin müxtəlif hissələrindən götürülmüş toxumalarda diferensasiya dərəcəsinə oxşarlığın az olmasıdır. Ümumiyyətlə, qeyd etmək lazımdır ki, şişin səthi ilə müqayisədə onun toxumalara sirayət edən kənarlarında maliqnant hüceyrələr daha az diferensasiya etmiş olurlar.

Kolloid və ya selik hasil edən şişlər müxtəlif diferensasiya dərəcəsinə və daha pis proqnoza malik olurlar. Kolloid adenokarsinomalar intrasellülar və ekstrasellülar olmaqla iki yerə bölünür. Birinci halda selik əsasən hüceyrə daxilində, ikinci halda isə hüceyrədən kənarında yerləşir. Əksər kolloid xərçənglər ekstrasellülar xüsusiyyətə malikdirlər. Təxminən 2% hallarda çənbər və düz bağırsağın bütün xərçənglərinin qaşlı üzüyəbənzər hüceyrəvi quruluşa malik olması müəyyən edilir ki, bu zaman da xəstələr diaqnoz qoyulan vaxtdan etibarən 2 ildən çox yaşayırlar. Selikli karsinomaların əksər hissəsi düz bağırsağda aşkar edilir, lakin ona çənbər bağırsağın sağ yarısında da rast gəlinə bilər. Musinoz (selikli) karsinomaların birinci intrasellülar forması qaşlı üzüyəbənzər forma kimi təsnif olunur, belə ki, selik nüvəni periferiyaya doğru sıxışdıraraq hüceyrəyə qeyd edilən görünüşü verir.

Kolorektal xərçəng zamanı limfa düyünlərinə metastazın risk faktorları kimi 5 histopatoloji kriteriya müəyyən edilmişdir:

1. Şişin invaziv səthində diferensasiya etməmiş xərçəng hüceyrələrinin kiçik qrupunun olması;

2. Yaxşı demarkasiya olunmayan invaziv səthin olması;

3. İnvaziv səthdə az və ya orta dərəcədə diferensasiya etmiş maliqnant hüceyrələrin olması;

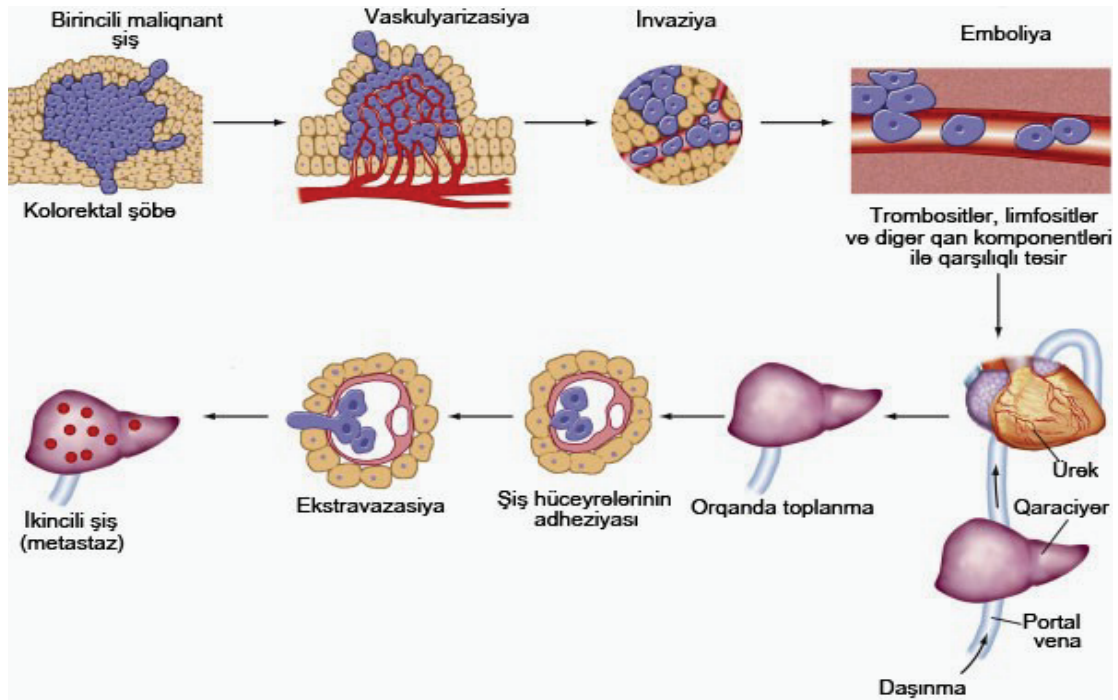
4. Xərçəngin orta və ya dərin selikaltı qata sirayət etməsi;

5. Limfa damarlarında maliqnant hüceyrələrin olması.

Üç və ya daha az risk faktoruna malik xəstələrdə limfa düyünlərinə yayılma aşkar edilmədiyi halda, dörd və ya daha çox risk faktoru olan xəstələrdə limfa düyünlərinə yayılma müvafiq olaraq 33,3% və 66,7% təşkil edir. Bu səbəbdən də metastaza görə üçdən artıq histoloji risk aşkar edilən hallarda müvafiq bağırsağ rezeksiyası və limfa düyünlərinin disseksiyası göstərişdir.

Şiş hüceyrələrinin yayılma növləri. Maliqnant hüceyrələr metastaz törətmək üçün invazyaya, embolizasiyaya, qan dövrənində yaşamağa, distant kapilyar yataqlarında tutulmağa, damar mənəfəzindən çıxmağa və orqanın parenximasında çoxalma kimi xüsusiyyətlərə nail olmalıdırlar (şəkil 7.33). Metastaz çoxmərhələli proses olub şiş hüceyrələrinin birincili şişdən qoparaq uzaq yerlərdə ikincili fokuslar əmələ gətirməsi ilə xarakterizə olunur. Birincili şişin hüceyrələri vaskulyarizasiya əldə etməli (damar mənşəli endotelial böyümə faktoru vasitəsilə angiogenez hesabına), adheziv əlaqələri qıraraq (məsələn, E-kadherinin azalması və ya

olmaması sayəsində) ilkin şişdən qopmalı, bazal membranı zədələməli (IV tip kollagenaza, matrilizin kimi metalloproteinazalar, kollagenazanın toxuma inhibitorlarının olmaması sayəsində) və limfa və ya qan dövrünə daxil olmalıdır.



Şəkil 7.33. Kolorektal xərçəngin metastazlarının mexanizmi

Onlar qan dövründə qanın komponentləri və immun sistemlə qarşılıqlı təsirdən sağ qalmalı və nəhayət uzaq orqanlara (əsasən qaraciyərə) daşınmalıdır. Burada şiş hüceyrələri spesifik qarşılıqlı təsir (məsələn, şişlə əlaqəli sialoqlükoprotein və endotel selektini) vasitəsilə hədəf endotelə adheziya edir, damardan xaricə çıxır, mikromühitlə (məsələn böyümə faktoru ilə) qarşılıqlı təsirdə olaraq ikinci şiş fokusunu formalaşdırır.

Əslində çənbər bağırsağın xərçənginin metastazlarının effektiv müalicəsində əsas maneə bu şişlərin bioloji heterogenliyə malik olmasıdır. Çənbər bağırsağın xərçəngləri aşağıdakı üsullardan biri ilə yayıla bilər: bilavasitə davam edən yayılma—infiltrasiya, transperitoneal yayılma, limfatik yayılma, hematogen yayılma və implantasiya.

Bilavasitə davam edən yayılma—infiltrasiya. Xərçəngin intramural yayılması çənbər bağırsağın boylama oxuna nisbətən köndələn oxu istiqamətində daha sürətlə baş verir və hər 6 ayda bağırsağın dairəsinin təxminən $\frac{1}{4}$ hissəsini əhatə edəcəyi gözlənilir. Xəstəliyin makroskopik görünən kənarından 1 sm məsafədə mikroskopik yayılmanın meydana çıxmasına az hallarda rast gəlinir. Şişin bağırsağın divarından keçməklə radial istiqamətdə genişlənməsi nazik və yoğun bağırsağ, mədə, çanaq üzvləri kimi qarın boşluğu orqanlarına bitişməklə nəticələnə bilər.

Əgər zədələnmə retroperitoneal tərəfdə yerləşirsə, onda qarının arxa divarına, onikibarmaq bağırsağa, sidik axarlarına, perianal fassiyaya və ya qalça-bel əzələsinə infiltrasiya meydana çıxma bilər.

Xərçəng bağırsağın divarına penetrasiya etdiyindən, 10% xəstələrdə qonşu strukturlarla bitişmələrin oluması aşkar edilir. Belə bitişmələr aşkar edilən xəstələrin təxminən $\frac{1}{3}$ - $\frac{2}{3}$ hissəsində orqanların şiş prosesinə cəlb olunması müəyyən edilir. Əlavə lokal yayılma növlərindən biri ilkin zədələnmə ocağından təxminən 10 sm məsafəyə qədər yayılma törədə bilən perinevral yayılma. Şişin toxumalara invaziyasında iştirak edən mümkün mexanizmlərə aşağıdakılar aiddir:

1) sürətlə proliferasiya edən bədxassəli şişin törətdiyi mexaniki təzyiq maliqnant hüceyrələr qrupunu aşağı müqavimətə malik toxuma sahəsindən kənara çıxmağa vadar edə bilər;

2) maliqnant hüceyrələrin hərəki fəaliyyətinin artması maliqnant hüceyrələrin invaziyasına kömək edə bilər;

3) maliqnant hüceyrələr bazal membranı zədələmək qabiliyyətinə malik olan və bununla da epitel hüceyrələrlə stroma arasındakı baryeri qıran fermentlər hasil edə bilərlər.

Transperitoneal yayılma. Xərçəngin transmural genişlənməsi sonda peritoneal səthlərə penetrasiya ilə nəticələnir ki, bu da sonradan disseminasiyanın transselomik olaraq baş verməsinə və peritoneal səthlərin istənilən yerində, piylikdə şiş implantasiyasının meydana çıxmasına səbəb olur. Çənbər bağırsağ xərçəngi olan xəstələrin təxminən 10%-də peritoneal depozitlər inkişaf edir.

Limfatik yayılma. Xərçəngə görə icra ediləcək əməliyyatların həcmi planlaşdırarkən ekstramural limfatik yayılmanın təbiəti birinci dərəcəli vacibliyə malikdir. Əslində limfa sisteminin cəlb olunma dərəcəsinin xəstənin proqnozu ilə əlaqəsi vardır. Adətən ilk metastazlar xərçəngə daha yaxın parakolik (çənbər bağırsağ ətrafı) limfa düyünlərində aşkar edilir və ardıcıl olaraq düyüнден düyünə keçir, lakin bəzən belə ardıcıl yayılmadan kənara çıxma da meydana çıxır. Bu zamanı ilk metastazlara daha proksimal limfa düyünlərdə rast gəlinir. Anteqrad istiqamətdə blokada olan hallarda retrograd limfatik metastazlara da rast gəlinə bilər.

Hematogen yayılma. Maliqnant hüceyrələrin qana keçməsi xəstəliyin ümumi yayılmasına səbəb olur. Bu zaman prosesə ən çox cəlb olunan orqan qaraciyər olur. Qaraciyər portal sistemdən daxil olan şiş embollarının təsirinə məruz qalan ilk kapilyar şəbəkə olmaqla yanaşı həm də çənbər bağırsağ və düz bağırsağın yuxarı hissəsinin venoz damarlarının əsas drenləşmə yeri sayılır.

Qaraciyər şiş metastazları üçün yeganə yer ola bilər. Belə ki, bəzi xəstələrdə müalicə məqsədilə qaraciyərin müvəffəqiyyətli rezeksiyası bunu sübut edir. Lakin qeyd etmək lazımdır ki, düz bağırsağın aşağı hissəsi ikili venoz drenaj sistemə malikdir. Bunlardan birinci drenaj sistemi portal vena vasitəsilə, ikinci drenaj sistemi isə orta və aşağı hemorroidal venalar vasitəsilə aşağı boş vena, sonra isə qaraciyərlə əlaqəlidir. Bəzi müəlliflərin fikrincə, ağciyərlərdə izolə olunmuş metastazlarının meydana çıxması düz bağırsağın aşağı yerləşən şişlərindən şiş embollarının aşağı boş vena sistemə keçməsi nəticəsində yarana bilər. Məhz ağciyərlər qaraciyərdən sonra metastazların ən çox rast gəldiyi ikinci orqandır. Lakin *Taylor* qaraciyərdən kənar metastazların qaraciyər metastazından metastaz nəticəsində əmələ gəldiyini qeyd edir.

İmplantasiya. İmplantasion yayılmaya dair aparılan bəzi tədqiqat işlərində mənfəzə və ya mənfəzdən xaricə eksfoliasiya olunmuş maliqnant hüceyrələrin zədələnmiş səthlərə, məsələn hemorroidektomiya yarasına, anal fistullara, anal çatlara və ya anastomozun tikiş xətlərinə implantasiya olunduğu qeyd edilir. İmplantasiyanın digər formalarına qarındakı çarıqlara və ya kolostomanın mukokutan kənarına implantasiyalar aid edilə bilər.

Disseminasiyanın yeri. Bağırsağ xərçəngi olan hər 100 xəstədən təxminən yarısı cərrahi müalicə alır ki, bunlardan da 5-i limfatik yayılmadan, 10-u lokal residivdən və 35-i isə qan dövranına daxil olan metastazlardan ölürlər. Daha çox metsataz aşkar edilən orqanlara qaraciyər (77%), ağciyərlər (15%), sümüklər (5%), və beyin (5%) aiddir. Dalaq, böyrəklər, mədəaltı vəzi, böyrəküstü vəzilər, süd vəziləri, qalxanabənzər vəzi və dəri nadir hallarda prosesə cəlb olunur. Traxeyanın, damaq badamcıqlarının, skelet əzələlərinin, sidik kanalının, ağız boşluğunun və penisin də prosesə cəlb olunma hallarına rast gəlinmişdir.

Təsnifatı və mərhələləri

Məlum olduğu kimi, xəstəliyin yayılma dərəcəsinin öyrənilməsi müalicə həkimi üçün faydalı kriteriyalardan hesab olunur. Şişin selikli qişanın əzələ qatından keçərək dərin qatlara penetrasiya etməsi *invaziv xərçəng* kimi qiymətləndirilir. Sitoloji maliqnant hüceyrələrin bu qatdan səthdə yerləşməsi isə *carcinoma in situ* adlanır.

Kolorektal xərçənglərdə çox vacib pronostik faktorlardan biri ilkin şişin invaziya dəriniyidir. İlk praktiki təsnifat sistemi ilk dəfə 1940-cı ildə *Dukes* tərəfindən təklif edilmiş və

düz bağırsağ xərçəngini A, B və C mərhələlərinə bölmüşdür. Onun orijinal təsnifatına görə şişlər aşağıdakı kimi təsnif olunmuşdur:

<i>A mərhələ</i>	Böyüməsi bağırsağ divarı ilə məhdudlaşmış şişlərə uyğun gəlir;
<i>B mərhələ</i>	Şiş böyüyərək ətraf toxumalara yayılır, lakin regional limfa düyünlərində metastazlar yoxdur;
<i>C mərhələ</i>	Regional limfa düyünlərinə metastazlar vermiş istənilən ölçülü yerli yayılan şişlər.

Düz bağırsaqda və bütün çənbər bağırsaqda yerləşən şişlərin təsnifatını vermək üçün *Dukes* təsnifatının müxtəlif modifikasiyaları təklif olunmuşdur. Bunlardan biri də modifikasiya olunmuş *Astler-Coller* (1954) təsnifat sistemidir. Bu təsnifat sisteminə görə kolorektal şişlər aşağıdakı kimi təsnif olunur.

***Astler-Coller* təsnifatı**

<i>A mərhələ</i>	- şiş bağırsağ divarının yalnız selikli qişasına sirayət edir;
<i>B₁ mərhələ</i>	- şiş bağırsağ divarının əzələ qişasına sirayət edir;
<i>B₂ mərhələ</i>	- şiş bağırsağ divarının seroz qişasına sirayət edir;
<i>C₁ mərhələ</i>	- şiş bağırsağ divarının əzələ qişasına sirayət edir, regional limfa düyünlərində metastazlar var.
<i>C₂ mərhələ</i>	- şiş bağırsağ divarının seroz qişasına sirayət edir, regional limfa düyünlərində metastazlar var.
<i>D mərhələ</i>	- uzaq metastazları olan istənilən ölçülü şiş.

İdeal təsnifat sistemi kimi, adətən yadda saxlanması və tətbiq edilməsi asan olan təsnifata daha üstünlük verilir. Belə təsnifatlardan biri *The Australian Clinicopathological Staging sistem* (ACPS) tərəfindən (1982) verilən təsnifat sayılır. Bu təsnifatda proqnozu daha yaxşı təyin edən klinik məlumatlar toplusunun əks etdirildiyi güman edilir.

TNM təsnifat sistemi. *American Joint Committee on Cancer* və *International Union Against Cancer* (AGCC / UICC) birincili şişin ölçülərinə (T), regional limfa düyünlərinin cəlb olunmasına (N) və metastazların (M) olmasına əsaslanan alternativ təsnifat sistemi təklif etmişdir. TNM sistemi aşağıdakı şəkildə ekvivalent *Dukes* təsnifatı və modifikasiya olunmuş *Astler-Coller* təsnifatı (MAC) ilə uzlaşdırılmışdır. TNM metodu onkologiyanın bütün sahələrinə, o cümlədən kolorektal xərçənglərə də uyğunlaşdırılmışdır. *Astler-Coller* təsnifatından fərqli olaraq, TNM sisteminə *carcinoma in situ* (Tis) da daxil edilmiş və pozitiv limfa düyünlərinin sayına görə mərhələlərə bölünür.

Klinik xüsusiyyətləri

Kolorektal xərçəng olan xəstələrdə ən çox rast gəlinən şikayətlər bağırsağ fəaliyyətində dəyişikliklərlə əlaqədar olur. Bu dəyişikliklər stulun günəşiri və ya gündə bir dəfə olması və ya ishalla təzahür etməsi kimi əhəmiyyət kəsb etməyən səviyyədə ola bilər. Dərin dəyişikliklər meydana çıxmaya qədər adətən xəstələr belə əlamətlərə fikir vermirlər. Ümumiyyətlə, distal yerləşən şişlər proksimal yerləşən şişlərə nisbətən daha aydın simptomlarla təzahür edirlər. Bunun səbəbi aşağıdakı üç faktorla əlaqədardır: *birincisi*, yoğun bağırsağın distal şöbəsində artıq formalaşmış bərk nəcis kütləsinin daralmış bağırsağ mənfəzindən keçməsi, bağırsağın proksimal şöbəsində nisbətən duru olan nəcisin keçməsinə nisbətən daha çətin olur; *ikincisi*, yoğun bağırsağın özünün mənfəzi distal şöbəyə nisbətən proksimal şöbədə daha geniş olur; nəhayət *üçüncüsü*, digər simptomlar da (qanaxma, ağrı, ifrazat) olduğuna görə bağırsağın distal

şöbəsinin şişləri bağırsağ fəaliyyətində dəyişikliklər törətdikdə xəstələr buna daha çox diqqət yetirirlər. Sidik kisəsinin şişə cəlb olunması sidik ifrazının tezləşməsinə, fistul formalaşan hallarda isə pnevmaturiya aşkar edilə bilər.

The Australian Clinicopathological Staging system (ACPS) təsnifatı

ACSP A	- Xərçəng bağırsağ divarına yayılmışdır, lakin xüsusi əzələ qatından kənara çıxmamışdır. Limfa düyünlərində və uzaq orqanlarda metastazlar yoxdur.
ACSP B	- Xərçəng xüsusi əzələ qatından kənara çıxaraq qonşu toxumalara və ya qonşu orqanlara sirayət etmişdir. Limfa düyünlərində və uzaq orqanlarda metastazlar yoxdur.
ACSP C	- Xərçəng bağırsağ divarı daxilində və ya ondan kənara müxtəlif dərəcədə sirayət edir. Bir və ya daha çox limfa düyünündə metastaz aşkar edilir, lakin uzaq metastazlar yoxdur.
ACSP O	- Bağırsağ rezeksiyası əməliyyatı keçirmiş xəstədə xərçəng selikli qişa səviyyəsində məhdudlanmışdır.
ACSP D	- Bu kateqoriyadan xərçəngin geniş sahəni əhatə etməsi ilə əlaqədar «palliativ rezeksiya», «palliativ əməliyyat», lokal eksiziyanın icra edilməsi və ya ümumiyyətlə əməliyyat olunmamasından asılı olmayaraq lokal və ya distant saxlanmış hər hansı xərçəngin klinik və ya mikroskopik əlamətləri olduqda istifadə olunur.
Bağırsağın rezeksiya olunmuş hissəsində sinxron xərçənglər olan hallarda ACPS təsnifatı daha gecikmiş xərçəngə şamil edilməlidir.	
ACPS X	- «X» kateqoriyası limfadenektomiyasız lokal ekssiziya və ya digər lokal əməliyyatlar icra edildikdə istifadə olunur. Bu qrup xəstələrdə əməliyyatlar kurativ və ya palliativ olaraq icra edilə bilər.
ACPS Y	- Bu kateqoriyadan müəyyən səbəblərə görə patoloji detallar məlum olmadıqda və ya natamam olduqda istifadə olunur.

Qanaxma. Qanaxma kolorektal xərçənglərin ən çox rast gəlinən *ikinci simptomudur*. O, aydın və gizli ola bilər. Qan açıq qırmızı, tünd qırmızı və ya qara rəngdə olur. Zədələnmə ocağı nə qədər distal yerləşərsə, qan da bir o qədər az dəyişikliyə məruz qalır və rəngində az dəyişiklik meydana çıxır. Qanaxmanın nisbətən az hallarda xərçəngin erkən mərhələsinin əlaməti olmasına baxmayaraq o, bir çox hallarda əhəmiyyət verilməyən simptom olur. Əksər hallarda xəstələr qanaxmanın babasillə əlaqədar olduğunu güman edirlər. Belə səhv xüsusilə əvvəllər babasilin simptomları müşahidə olunmuş xəstələrdə baş verir. Məhz buna görə, qanaxan babasili olan xəstələr tez müalicə olunmalıdır, belə ki, bu simptomun müalicədən sonra da davam etməsi xəstələrə xüsusi tibbi diqqət yetirilməsi və xərçəngin nisbətən erkən təyini ilə nəticələnir. Əks halda həkim qanaxmanın babasillə əlaqədar olduğunu güman edə bilər. Bir çox hallarda xəstəlik babasil adı altında şamlar, məlhəmlər, işlətmə dərmanları ilə müalicə olunur və yalnız xərçəngin kəskin simptomları meydana çıxdıqdan sonra xüsusi müayinələr aparılır. Qanaxma xüsusilə sağtərəfli şişlərdə gizli gedişə malik olur və dəmir-defisit anemiya ilə müşayiət olunur.

Selik. Digər simptomlardan biri ifrazat (distal şişlərdə) şəklində və ya nəcislə qarışıq halda seliyn olmasıdır. Seliyn və qanaxmanın birlikdə olması xərçəngə yüksək şübhə yaradan simptomlar kombinasiyası sayılır və bağırsağın ətraflı müayinəsinin aparılmasını tələb edir.

Ağrı. Düz bağırsağ ağrıları xərçəng üçün xarakterik simptom sayılmır. Anorektal ağrının ən çox rast gəlinən səbəblərinə tromblaşmış babasil, anal çat və pararektal abseslər aiddir. Düz bağırsağ xərçənginin ağrı törətməsi onun daha distal yerləşdiyini və ya böyük ölçülü olduğunu göstərir. Ağrı şişin yüksək hissiyata malik anal kanala və ya sfinkterə invaziyası nəticəsində meydana çıxır. Belə invaziyalar tenezmlər və ağrılı defekasiya hissi törədə bilər. Şiş nəticəsində meydana çıxan abdominal ağrılar obstruksiya və ya hissəvi obstruksiyanın olmasını güman etməyə əsas verir. Bu ağrı təbiətinə görə sancışəkilli olur və qarnın köpməsi, ürəkbulanma və ya

qusma ilə müşayiət olunur. Bağırsağ keçməməzliyinə kolorektal xərçəngi olan xəstələrin 5-15%-də rast gəlinir. Qalxan və ya enən çənbər bağırsağ şişinin retroperitoneal genişlənməsinin əlaməti kimi meydana çıxan bel ağrılarına isə az rast gəlinir və xəstəliyin gecikmiş mərhələsini göstərir.

TNM sistemi üzrə yoğun bağırsağ xərçənginin təsnifatı və digər təsnifat sistemləri ilə uyğunlaşdırılması (2017)

Birincili şiş (T)

T _x	Birincili şişi qiymətləndirmək mümkün deyil
T ₀	Birincili şiş yoxdur
T _{is}	Carcinoma in situ (şiş epitel və selikli qişanın xüsusi səfhəsi ilə məhdudlanır)
T ₁	Şiş selikaltı qatla məhdudlanır
T ₂	Şiş əzələ qişası ilə məhdudlanır
T ₃	Şiş subseroz qata və ya bağırsağın peritonla örtülməyən hissəsində birləşdirici toxumaya sirayət edir
T ₄	Seroz qişanın cəlb olunması və ya qonşu orqanlara sirayət

Regional limfa düyünləri (N)

N _x	Regional limfa düyünlərini qiymətləndirmək mümkün deyil
N ₀	Limfa düyünlərinə metastaz yoxdur
N ₁	1-3 regional limfa düyününə metastaz var
N ₂	4 və daha artıq regional limfa düyününə metastaz var

Uzaq metastazlar (M)

M _x	Uzaq metastazları qiymətləndirmək mümkün deyil
M ₀	Uzaq metastaz yoxdur
M ₁	Uzaq metastazlar var

Mərhələlər üzrə qruplaşdırma

	TNM mərhələsi	Dukes təsnifatı üzrə	Astler-Coller təsnifatı üzrə	Beş-illik yaşama,%-lə
0	T _{is} N ₀ M ₀	-	-	100
I	T ₁ N ₀ M ₀	A	A	95
	T ₂ N ₀ M ₀	A	B1	90
IIA	T ₃ N ₀ M ₀	B	B2	80
IIB	T ₄ N ₀ M ₀	B	B3	75
IIIA	T ₁₋₂ N ₁ M ₀	C	C1	79
IIIB	T ₃₋₄ N ₁ M ₀	C	C2/C3	56
IIIC	T ₁₋₄ N ₂ M ₀	C	C1/C2/C3	50
IV	T ₁₋₄ N ₀₋₂ M ₁	-	D	5

Həcmli törəmə. Digər simptom və əlamətlər olmayan hallarda qarında palpasiya olunan və ya görünən həcmli törəmənin olması zəif sürətlə böyüyən, infiltrativ prosesin olduğunu güman etməyə imkan verir. Belə şişlər adətən xəstəliyin gedişi boyu kifayət qədər gec metastaz verirlər.

Bədən çəkisinin azalması. Digər simptomların olmaması şəraitində bədən çəkisinin azalması pis proqnostik əlamət sayılır. Zəifləmə və iştahanın itməsi metastazın, xüsusilə qaraciyərə metastazın olduğunu güman etməyə imkan verir. Kolorektal xərçəngi olan xəstələrin təxminən 5%-də metastazın bu simptomları təzahür edir. Hepatomeqaliya tez-tez rast gəlinən əlamətlərdəndir, lakin izlənilmiş halda ağciyər, beyin və sümük metastazlarının aşkar edilməsi müayinə zamanı gizli kolorektal xərçəngin aşkar edilməsi ilə nəticələnə bilər. Kolorektal xərçəngin diaqnostikası gecikən bəzi hallarda peritonitlə nəticələnən perforasiya

meydana çıxa bilər. Bu zaman xüsusilə S-vari bağırsağın xərçəngini perforasiya vermiş divertikulitdən diferensasiya etmək xeyli çətinləşir.

Bəzi hallarda kor bağırsağın xərçəngi appendiksin mənfəzini obstruksiya edərək kəskin appendisitini əlamətlərini törədə bilər. Yoğun bağırsağın daha distal obstruktiv xərçəngində appendiksin perforasiyası nadir və qeyri-adi fenomenlərdəndir. Buna görə də, appendektomiyadan sonra nəcis fistulunun formalaşması yoğun bağırsaqda bədxassəli şişin olmasına şübhə oymalıdır. Belə hallara az rast gəlinməsinə baxmayaraq, 50 yaşdan yuxarı olan və kəskin appendisit əlamətləri təzahür edən xəstələrdə əməliyyat zamanı xərçəngə görə diqqətli təftiş aparılmalıdır.

Kolorektal xərçəngin dəri təzahürləri. Kolorektal xərçəngin qeyri-metastatik dəri təzahürləri *Rosato və aməkdaşları* tərəfindən qeyd edilmişdir. Onlar mədə-bağırsaq traktının bədxassəli şişləri ilə əlaqədar olan *acanthosis nigricans, dermatomiozit, pemfiqoid* və s. kimi vəziyyətlərlə rastlaşdıqlarını qeyd edirlər. Bu təzahürlərə nadir hallarda rast gəlinməsinə baxmayaraq, dəridə müalicəyə cavab verməyən belə vəziyyətlərin olması xəstələrdə mədə-bağırsaq traktının bədxassəli şişlərə görə yoxlanmasını zəruri etməlidir. Kolorektal xərçənglərdə kəsik və troakar yerləri istisna olmaqla dəridə metastazlara çox nadir hallarda rast gəlinir.

Ağırlaşmaları

Yoğun bağırsaq xərçənginin bir neçə məlum ağırlaşmaları xəstəliyin klinik təzahürünü poza bilər, bunlara *bağırsaq keçməməzliyi, perforasiya və profuz qanaxma* aiddir.

Bağırsaq keçməməzliyi. Xərçəngin makroskopik xüsusiyyətlərindən və lokalizasiyasından asılı olaraq bağırsaq möhtəviyyatının daşınmasında pozğunluqlar meydana çıxa bilər. Xərçəng yoğun bağırsaq keçməməzliyinin ən çox rast gəlinən səbəbi olub, yaşlı insanlarda onun rastgəlmə tezliyi 60% təşkil edir. Çənbər bağırsağın sağ yarısının xərçəngi adətən polipoid formada olur və bağırsaq möhtəviyyatı duru halda olduğundan keçməməzlik hallarına az rast gəlinir. Çənbər bağırsağın sol yarısından inkişaf edən xərçənglər bağırsaq divarının sirkulyar daralması ilə nəticələndiyindən və nəcis bərk konsistensiyaya malik olduğundan bu hissədə keçməməzliyə daha çox rast gəlinir. Xəstələr adətən nəcis ifrazının progressiv çətinləşməsindən şikayət edir və köp, ağrı, qəbizlik kimi hallar meydana çıxana qədər işlətmə dərmanlarından istifadə edirlər. Ürəkbulanma və qusma halları da meydana çıxa bilər. Bəzi hallarda qarında qəflətən başlayan və sakitləşməyən kəskin sancışəkilli ağrı meydana çıxır, müayinə zamanı isə tam keçməməzliyin olması müəyyən edilir. Müayinə zamanı xəstənin ümumi vəziyyətinin kafi olması müəyyən edilir, çünki dehidratasiya və elektrolit itkisi gecikmiş hallarda meydana çıxır. Qarının müayinəsində onun genişlənməsi və timpanikliyi müəyyən edilir. Bəzən hiperaktiv peristaltika müəyyən edilə bilər. Qarın genişlənməmiş olduğundan, palpasiyada həcmli törəməni hiss etmək həmişə mümkün olmur. Digital müayinə zamanı balon tipli düz bağırsaq aşkar edilir, bəzi hallarda isə palpasiya olunan xərçəng aşkar edilir. Douglas boşluğunda həcmli törəmə müəyyən edilə bilər. Bu ya S-vari bağırsağın aşağı sallanan ilgəyi, yaxud da implantasiyon törəmə olur.

Perforasiya. Yoğun bağırsaq xərçənginə görə hospitalizasiya olunan bütün xəstələrin təxminən 6-12%-də xərçənglə əlaqədar olan perforasiyaya rast gəlinir. Perforasiya peritonit, absesin formalaşması, qonşu strukturlara penetrasiya və bu orqanlar arasında fistulun formalaşması ilə nəticələne bilər. Kolorektal xərçəngi olan xəstələrin təxminən 1%-də perforasiya bağırsaq keçməməzliyi fonunda meydana çıxır. Kolorektal xərçəngin ağırlaşması kimi bağırsaq keçməməzliyi olan xəstələrdə isə yanaşı olaraq perforasiyaya 12-19% xəstələrdə rast gəlinir. Kəskin bağırsaq keçməməzliyi çənbər bağırsağın orta və ya distal hissəsində olan hallarda *kor bağırsağın perforasiyası* baş verə bilər. Lakin perforasiyanın ən çox rast gəlinən forması xərçəngin özü ilə əlaqədar olur. Belə perforasiyalar qəflətən meydana çıxaraq diffuz peritonitlə və ya tədricən inkişaf elərək lokal peritonitlə nəticələne bilər; o, kor bağırsaqda meydana çıxan hallarda kəskin appendisiti xatırladır. Keçməməzlik və proksimal perforasiya olan xəstələrdə diffuz peritonit, dehidratasiya və elektrolit pozğunluğu daha sürətlə inkişaf edir

və buna görə də, təcili əməliyyat göstərişdir. Bağırsağ keçməməzliyi olmayan, lakin perforasiya ilə ağırlaşmış kolorektal xərçəngi olan xəstələr də kritik xəstələrdən hesab olunur və dehidratasiya və elektrolit pozğunluğu bir qədər tənzimləndikdən sonra təcili əməliyyat tələb olunur. Bağırsağ keçməməzliyi olmayan, lakin perforasiya ilə ağırlaşmış kolorektal xərçəngi olan xəstələr lokal peritonit əlamətləri ilə təzahür edə bilər. Belə hallarda şiş S-vari bağırsaqda lokalizə olunarsa, divertikulitlə, çənbər bağırsağın sağ yarısında olduqda isə kəskin appendisit və ya Crohn xəstəliyi ilə səhv salına bilər.

Qanaxma. Qeyd edildiyi kimi, qanaxma kolorektal xərçəngin tez-tez rast gəlinən simptomlarından hesab olunur, lakin profuz qanaxmaya nadir hallarda rast gəlinir.

Diaqnostikası

Çənbər bağırsağın xərçəngi olan hallarda xəstənin anamnezi bəzən faydalı olmaya bilər. Buna görə də erkən diaqnostika yüksək risk qruplarının təyininə yönəlmiş skriningdən, istifadə olunan skrining sınaqlarından və pozitiv skrining sınaqları əldə edilən xəstələrdə aparılan müayinələrin nəticələrindən asılı olur.

The American Cancer Society, the American College of Gastroenterology, the American Gastroenterological Association, the American Society of Colon and Rectal Surgeons, the American Society for Gastrointestinal Endoscopy, the Crohn's and Colitis Foundation of America, the Oncology Nursing Society, və the Society of American Gastrointestinal Endoscopic Surgeons (SAGES) cəmiyyət və assosiasiyaları kolorektal skrining üçün klinik qaydalar işləyib hazırlamışdır. Bu qaydalar aşağıdakılardan ibarətdir:

- Kolorektal xərçəng və ya polipin olmasına şübhə doğuran simptomlar olan şəxslər müvafiq diaqnostik müayinədən keçirilməlidir; onlar skrining üçün namizədlər sayılırlar.
- Skrining nəzərdə tutularkən şəxsi və ailəvi risk faktorlarının qiymətləndirilməsi lazımdır.
- Risk faktorları olmayan lakin yaşı 50-dən yuxarı olan bütün kişi və qadınlara kolorektal xərçəng və adenomatoz polipə görə skriningdə iştirak etmək təklif olunmalıdır.
- Skrining sınağın pozitiv nəticəsinin ardınca həkimlər yoğun bağırsağın diaqnostik müayinəsini məsləhət görməlidir.
- Kolorektal xərçəngin müalicəsindən və ya adenomatoz polipin xaric edilməsindən sonra və ya bağırsağın iltihabi xəstəliyi kimi xərçəngönü vəziyyətlər olduqda, dinamik müşahidə məsləhət görülməlidir.
- Sınağı aparan səhiyyə təşkilatları müvafiq avadanlıqlardan istifadə etməli və sınaqlar düzgün icra edilməlidir.
- Skriningə namizəd olan əhaliyə müxtəlif skrining prosedurlarının əhəmiyyəti və riski barədə ətraflı məlumat verilməlidir.

The American Society of Colon and Rectal Surgeons 1992-ci ildə kolorektal xərçəngləri təyin etmək üçün aşağıdakı cədvəldə əks olunan qaydaları təklif etmişlər.

Gizli qanın təyini və fibrooptik siqmoidoskopiya kombinasiyası hazırda az təklif olunur. Kolonoskopiya isə ideal və üstünlük verilən müayinə metodu hesab edilir. Atipik dispepsiya və aydın olmayan abdominal simptomlar yoxlanmalıdır, belə ki, onun səbəbi bədxassəli şiş ola bilər. Kolorektal xərçəng bağırsağın qeyri-spesifik və spesifik iltihabi xəstəliklərindən (qeyri-spesifik xorali kolit və Crohn xəstəliyi), amöbiazdan, aktinomikozdan və ya vərəmdən diferensasiya olunmalıdır.

Müayinə metodları. Gizli qanın təyini. Gizli qanın təyini skrining zamanı faydalı ola bilər, lakin yoğun bağırsağ xəstəliyini güman etməyə imkan verən simptomlar olan hallarda gizli qanın təyini qeyri-adekvat sayılır. Əlbəttə, düz bağırsağ qanaxması anamnezi olan xəstələrdə onun təsdiq olunması üçün gizli qanın təyininə ehtiyac olmur.

Skrininq qaydaları

Risk	Prosedura	Başlanma vaxtı	Tezliyi
I			
Simptomsuz aşağı risk	Digital müayinədə və ya nəcisdə gizli qan	40 yaş 50 yaş	İldə bir dəfə 3-5 il ərzində
II			
Simptomsuz yüksək risk	Nəcisdə gizli qanın təyini, kolonoskopiya yaxud irriqoskopiya və siqmoidoskopiya	35 yaş 40 yaş	İldə bir dəfə 3-5 il ərzində
III			
Ailəvi adenomatoz polipoz	Siqmoidoskopiya	10 yaş	40 yaşına qədər ildə bir dəfə; sonra asimptomatik yüksək riskdəki kimi davam etməli
IV			
A. Xoralı kolit (pankolit)	Kolonoskopiya	Xəstəliyin 7-8-ci ilindən	Xəstəliyin 20-ci ilinə qədər hər 2 ildən bir; sonra ildə bir dəfə
B. Soltərəfli xoralı kolit (və ya Crohn xəstəliyi)	Kolonoskopiya	Xəstəliyin 15-ci ilindən	2 ildən bir
V			
Simptomatik xəstələr	Kontrast irriqoskopiya və ya kolonoskopiya (qanaxma, gizli qan və ya melena olduqda ona üstünlük verməli)	-	-
VI			
A. Polip (adenoma)	Kolonoskopiya	-	Çənbər bağırsağ poliplərdən təmizlənməyə qədər ildə bir dəfə; sonra 3-5 ildən bir
B. Hiperplaziya	Kolonoskopiya	-	Kolonoskopiya ildə bir dəfə təkrarlanmalı; sonra əgər yoğun bağırsağ təmizdirsə asimptomatik aşağı riskdəki qaydaya keçməli

Digital rektal müayinə. Hazırda düz bağırsağ xərçənginin təyində digital rektal müayinənin effektivliyi əvvəllər düşünülməyə qədər də əvəzəlməz deyildir. Kolorektal xərçənglərin yalnız 10%-də xərçəng barmağın çata biləcəyi məsafədə yerləşir. Digital müayinə şişin lokalizasiyasını, onun ön və ya arxa tərəfdə olmasını, bağırsağın bütün dairəsini və ya onun bir hissəsini əhatə etdiyini təyin etməyə imkan verir.

Şiş fiksə olunmuş və ya hərəkətli, xoralı və ya skirroz, ekzofit və ya invaziv ola bilər. Presakral sahənin diqqətli palpasiyasında bərkimiş limfa düyünlərinin olması müəyyən edilə bilər ki, bu da şişin metastaz verməsini güman etməyə imkan verir.

Endoskopik müayinə metadları. *Anoskopiya və siqmoidoskopiya.* Xüsusilə düz bağırsağdan açıq-qırmızı rəngli qanaxma olan xəstələrdə daxili babasilin olmasını təyin etmək məqsədilə *anoskopdan* istifadə olunması əhəmiyyət kəsb edə bilər.

Siqmoidoskopik müayinə metodu düz bağırsağ xərçənginin qiymətləndirilməsində faydalı diaqnostik müayinə üsuludur. Düz bağırsağ xərçənginin görünüşü kifayət qədər fərqli olur. Bu zaman bağırsağ mənfəzinə doğru qabaran törəmə görünə bilər. Bir çox hallarda kənarları bayıra çevrilmiş, mərkəzi nekrozlaşmış, əsası isə deformasiyaya uğramış törəmə müəyyən edilir. Şişin aşağı kənarından anal kənara qədər olan məsafə diqqətlə təyin edilməlidir, belə ki, əməliyyat zamanı bağırsağın ardıcılığının saxlanması planlaşdırılmasında bu xüsusi əhəmiyyət kəsb

edir. İki məqama—şişin hansı divarda yerləşməsinə və şişin dairəvi stenoz törətməsinə da xüsusi diqqət yetirmək lazım gəlir. Bundan əlavə bağırsağın boylama oxu istiqamətində şişin aşağı kənarına siqmoidoskopla yüngül təzyiq etməklə onun hərəkətliliyi barədə məlumat da əldə edilə bilər.

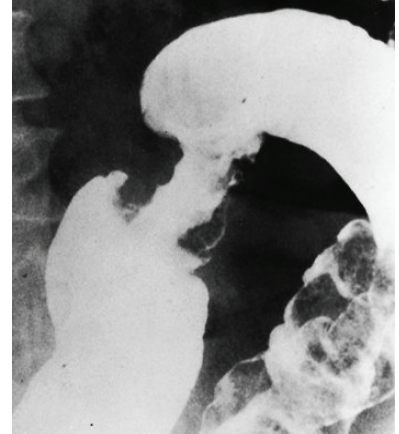Hərəkətli xərçənglər yerini dəyişə bilir, fiksə olunmuş xərçənglərdə isə kifayət qədər sərtlik hissi nümayiş etdirir. Şişin ölçüsü qeyd edilməli və nəhayət diaqnozu təsdiq etmək üçün biopsiya materialı götürülməlidir.

Fiberoptik siqmoidoskopiya. Əyilə bilən lifli optik siqmoidoskopiya çənbər bağırsağ xəstəliklərinin diaqnostikasında mühüm rol oynayır. Onun sərt siqmoidoskopla müqayisədə böyük uzunluğa malik olması və əyilə bilməsi çoxlu sayda neoplastik zədələnmələrin təyin edilməsinə imkan verir. Bundan əlavə, kontrast irriqoskopiya təyin edilmiş əlamətlər siqmoidoskopun baxma məkanına daxil olan hallarda onlar gözdən keçirilə bilər.

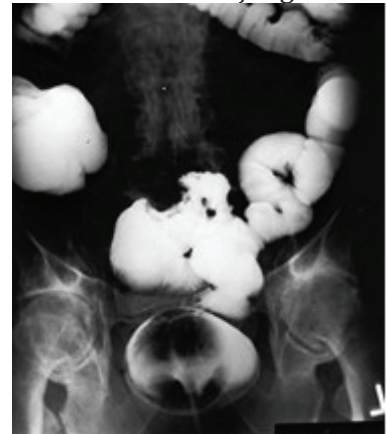Kolonoskopiya. Kolonoskopiya da çənbər bağırsağ xəstəliklərinin diaqnostikasında mühüm rol oynayan müayinə metodlarından biridir. Bu üsul xüsusilə yüksək risk təşkil edən populyasiyanın kolorektal xərçəngə görə skriningində vacib rol oynayır. Kolonoskopiya yoğun bağırsağ xərçəngi olan xəstələrdə yanaşı neoplastik poliplər və ya sinxron şişlərin təyin olunmasında əməliyyatın diaqnostik müayinə metodu kimi məsləhət görülür. Belə ki, ədəbiyyatlarda 2-7% hallarda sinxron bədxassəli şişlərin olması barədə məlumatlara rast gəlinir. Bəzi müəlliflər qeyd edirlər ki, əməliyyatın kolonoskopiya xəstələrin 1/3-də planlaşdırılmış əməliyyatların həcmindən dəyişdirilməsi ilə nəticələnir. Digər qrup müəlliflər isə əməliyyatın kolonoskopiya zamanı qopmuş maliqnant şiş hüceyrələrinin yüksək implantasiya riski olduğunu qeyd edirlər və buna görə də, sinxron şişləri əməliyyat zamanı palpator təyin etməyi, polipləri isə əməliyyatdan sonrakı dövrdə kolonoskopiya vasitəsilə təmizləməyi məsləhət görürlər.

Rentgenoloji müayinə metodları. Bariumlı kontrast irriqoskopiya/qrafiya. Kolonoskopiyanın üstünlük verilən müayinə metodu olmasına baxmayaraq, çənbər bağırsağ şişlərinin böyük əksəriyyəti kontrast irriqoskopiya vasitəsilə aşkar edilir. Bu zaman müxtəlif rentgenoloji əlamətlər əldə edilə bilər. Bunlar əsasən çənbər bağırsağın sol yarısında dairəvi daralma şəklində görünür. Xərçəng nəticəsində meydana çıxan daralmanı spazmdan fərqləndirən əsas xüsusiyyətlər onun qeyri-müntəzəm, hüdudlarının kələ-kötür olması, selikli qişanın zədələnməyə tipik «alma özəyi» görünüşü əldə etməsi və kənarlarının çıxıntılı olmasıdır (şəkil 7.34). Mənfəzə doğru qabaran ekzofit şişləri əks etdirən dolma defektinə isə çənbər bağırsağın sağ yarısında daha çox rast gəlinir (şəkil 7.35). Enli əsas malik polipoid şişlər isə bağırsağ divarının yalnız bir hissəsini əhatə edir. Bəzi hallarda ayaqcıq üzərində olan polipoid zədələnmələr maliqnant ola bilər. Bəzən tam retroqrad obstruksiya aşkar edilməsinə baxmayaraq, bu rentgenoloji mənzərə heç də klinik anteqrad obstruksiyanın olmasını sübut etmir. Kiçik poliplərin təyin edilməsində hava-kontrast bariumlı aparılan ikiqat irriqoskopiya/qrafiya bariumlı təklikdə aparılan irriqoskopiya nisbətən daha etibarlıdır.

Venadaxili pieloqrafiya. Əməliyyatın dövrdə venadaxili pieloqrafiyanın aparılmasına dair fikirlər ziddiyyətlidir. Bu müayinənin tərəfdarları güman edirlər ki, sidik axarı və ya sidik



Şəkil 7.34. Rektosiqmoid şöbənin «alma özəyi» təsviri verən xərçəngi



Şəkil 7.35. S-vari bağırsağın xərçəngində dolma defekti.

kisəsinin şişə cəlb olunmasının, eləcə də prosesə hər iki böyrəyin və ya sidik axarlarının qoşulmasının təyin edilməsində venadaxili uroqrafiya faydalı müayinə metodudur. Bu müayinəyə əsasən əməliyyatdansonrakı dövrdə sidik yollarında pozğunluqlar meydana çıxan xəstələrin dinamik müşahidə zamanı bu problemlərin əməliyyatın ağırlaşması, yoxsa ikincili mövcud olan uroloji xəstəlik olduğunu diferensasiya etmək mümkün olur. Digər müəlliflər isə bu müayinə əvəzinə KT müayinədən istifadə etməyi təklif edirlər.

Ultrason müayinəsi. Kolorektal xərçənglərin ultrasəs müayinəsi vasitəsilə qiymətləndirilməsi transkutan və ya intrakorporal yolla icra edilə bilər. Transkutan yolla qaraciyərdə metastazlar, qarın boşluğunda assit, adenopatiya təyin edilir. İntrakorporal ultrasəs müayinəsi isə mənfəzdaxili, intraoperasion və ya laparoskopik olaraq icra edilir.

Qaraciyərin əməliyyatın dövründə ultrasəs müayinəsi vasitəsilə qiymətləndirilməsi kolorektal xərçənglərdə müvafiq müalicə tədbirlərinin həyata keçirilməsi baxımından faydalı məlumatlar əldə etməyə imkan verir. Peritoneal büküşdən yuxarıda yerləşən xərçənglərin mərhələsinin təyin edilməsində mənfəzdaxili endosonoqrafiya (endoskopik ultrasəs) vacib rol oynayır.

Qaraciyərin intraoperasion ultrasonoqrafiyası kolorektal xərçəngin qaraciyərə metastazının olmasını təyin edən ən dəqiq müayinə metodu hesab olunur. Bu üsul laparotomiya zamanı aparılan palpasiya və inspeksiya yardımçı vasitə kimi istifadə olunur. Qaraciyərdəki periferik zədələnmələr cərrah tərəfindən asanlıqla palpasiya oluna bilər, lakin dərin zədələnmələr əllə müayinə zamanı nəzərdən qaçır. İntraoperasion ultrasonoqrafiyanın həssaslığı əllə palpasiya və əməliyyatın perkutan ultrasonoqrafiyadan daha yüksəkdir.

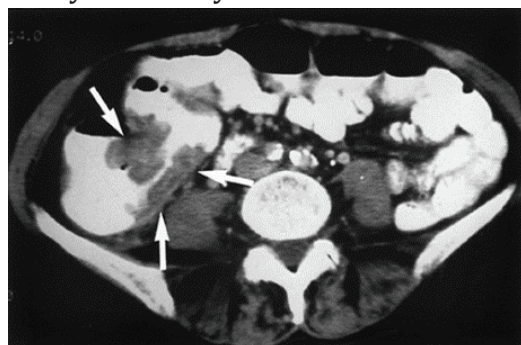
Kompüter-tomoqrafiya. Ultrasəs müayinəsinə və ya qaraciyər metastazlarına şübhə olduqda, yaxud birincili şişin qonşu orqanlara və ya qarının ön və ya arxa divarına invaziyasına klinik şübhələr olan hallarda qarın boşluğunun kompüter-tomorafiyası xəstəliyin yayılma dərəcəsini təyin etməyə kömək edə bilər (şəkil 7.36-37). Bu həmçinin əməliyyatın dövründə əməliyyatın həcmünün planlaşdırılmasında da faydalı ola bilər. Qarın boşluğunun əməliyyatın kompüter-tomoqrafiyası gizli metastazların təyin edilməsində də faydalı müayinə metodudur. Bəzi müəlliflərin fikrincə, KT əməliyyatın dövründə venadaxili uroqrafiyanın vacibliyini də aradan qaldırır.

Kolorektal xərçəngin qan markerləri

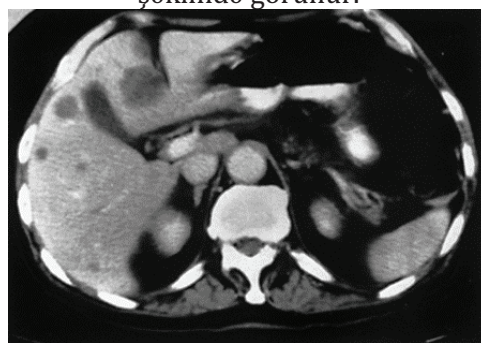Qaraciyərin funksional sınaqları. Anemiyanın olmasını təyin etmək məqsədilə qanın ümumi analizi göstərişdir. Qaraciyərin funksional sınaqları adətən qaraciyərdə metastazı əks etdirir, lakin funksional sınaqların normal olması qaraciyərdə metastazların olmasını inkar etmir.

Karsinoembrional antigen (CEA). İnsanlarda kolorektal xərçənglərin şiş-spesifik antigenlərə malik olması ilk dəfə *Gold və Freedman* tərəfindən söylənilmiş və bununla da kolorektal xərçəngi olan xəstələrin vəziyyətinin qiymətləndirilməsində yeni era başlanmışdır. *CEA* molekulu 180kDa molekulyar kütləyə malikdir.

Yoğun bağırsağın xərçəngi yuxarıda qeyd edildiyi kimi, çoxsaylı genetik dəyişikliklərə məruz qalmış selikli qişa toxumasından inkişaf edir. Belə güman edilir ki, çoxsaylı mərhələlər morfoloji olaraq normal, lakin bioloji olaraq dəyişilmiş epitel hüceyrələrinin meydana çıxması ilə xarakterizə olunan sahə effekti yaradır. *CEA* bu sahə effektinin fenotipik markeri kimi istifadə olunur və yoğun bağırsağ adenokarsinoması



Şəkil 7.36. Qalxan çənbər bağırsağın bir hissəsində dolma defekti törədən polipoid törəmə, kontrast rentgenoloji müayinədə bu əlamət «alma özəyi» şəklində görünür.



Şəkil 7.37. KT təsvirdə qaraciyərin parenximasında çoxsaylı defektlər (metastazlar) görünür.

yaxınlığındakı morfoloji normal selikli qışada CEA-ni immunohistokimyəvi təyin etməklə müəyyən edilir. Çox aydın surətdə müəyyən edilmişdir ki, CEA adenokarsinoma yaxınlığında «normal» selikli qışada aşkar edilir və CEA-nin ekspressiya qradiyenti xərçəngdən məsafəcə uzaqlaşdıqca azalır. Bu məlumatlar insanlarda kolorektal xərçəngin biologiyasında və eləcə də, cərrahi rezeksiyanın optimal lokalizasiyasının təyində vacib rol oynayır.

Klinik təbabətdə CEA-nin rolu ilk növbədə sirkulyasiya edən CEA üçün radioimmun qiymətləndirmə üsulunun işlənilib hazırlanması olmuşdur. Kolorektal xərçəngin olması təsdiq olunmuş xəstələrdən əldə edilən ilk məlumatlar seriyasında nəticələrin effektiv olduğu söylənilsə də, sonradan xüsusilə bağırsağ xərçənginin erkən mərhələsində yalançı-negativ nəticələr və əksinə qeyri-bağırsağ mənşəli xərçəngi olan xəstələrdə, eləcə də digər qeyri-maliqnant vəziyyətlərdə isə pozitiv nəticələr də əldə edilmişdir.

CEA-nin normal konsentrasiyası təyin edilmə üsulundan asılı olaraq 2,5-5,0 nq/ml arasında dəyişir. CEA-nin konsentrasiyası, bir qayda olaraq, siqaret çəkənlərdə çəkməyənlərə nisbətən, bir çox hallarda kişilərdə qadınlara nisbətən, qocalarda isə cavanlara nisbətən artmış olur. CEA-nin konsentrasiyası süd vəzisinin, mədəaltı vəzinin, ağciyərlərin gecikmiş xərçəngi olan xəstələrdə də artır, lakin bu xəstəliklərin erkən mərhələsini təyin edə bilmir. Kolorektal xərçəngin gecikmiş mərhələsi olan xəstələrin təxminən 80%-dən də çoxunda sirkulyasiya edən CEA olmasına baxmayaraq, xərçəngə şübhə olan hallarda ayrılıqda götürülmüş müayinə üsulu kimi ondan istifadə olunmamalıdır. Kolorektal xərçəng diaqnozu qoyulmuş xəstələrdə əməliyyatın dövründə CEA-nin konsentrasiyası 40-70% hallarda artmış olur. Əməliyyatın dövründə CEA-nin plazmadakı səviyyəsi xərçəngin diferensasiya dərəcəsi ilə tərs, onun patoloji mərhələsi ilə düz mütənasib olaraq dəyişir. Yaxşı diferensasiya etmiş xərçənglərdə CEA-nin səviyyəsi 95% xəstələrdə artmış olduğu halda, az diferensasiya etmiş xərçəngi olan xəstələrdə CEA-nin səviyyəsində artmaya 30%-dən də az xəstələrdə rast gəlinir. Əməliyyatın dövründə CEA-nin səviyyəsi nə qədər yüksəkdirsə, əməliyyatdan sonrakı dövrdə residiv riski də bir o qədər yüksək olur. Əməliyyatın dövründə CEA-nin səviyyəsindəki yüksəlmə ilə xəstələrin yaşama müddətləri arasında da əhəmiyyətli asılılıq müəyyən edilmişdir. Bu zaman CEA-nin əməliyyatın dövründəki səviyyəsinin yüksək olması pis proqnoz hesab olunur.

Xərçəngə görə cərrahi müalicə almış xəstələrdə əməliyyatdan sonrakı dövrdə qanda CEA-nin konsentrasiyasının artması xərçəngin residivləşməsindən xəbər verir. Əməliyyatın dövründə CEA-nin səviyyəsi yüksəlmiş xəstələrdə kolorektal xərçəngə görə radikal əməliyyat icra edildikdən sonra demək olar ki, bütün bütün hallarda onun səviyyəsi normal göstəricilərə qədər azalır. Bu azalma təxminən 1 ay, bəzi hallarda isə 4 aya qədər davam edə bilər. Əgər onun səviyyəsində azalma meydana çıxmazsa, bu çox güman ki, rezeksiyanın tam aparılmaması və ya metastazların olması ilə əlaqədardır.

Çənbər bağırsağın ağırlaşmamış xərçənginin müalicəsi

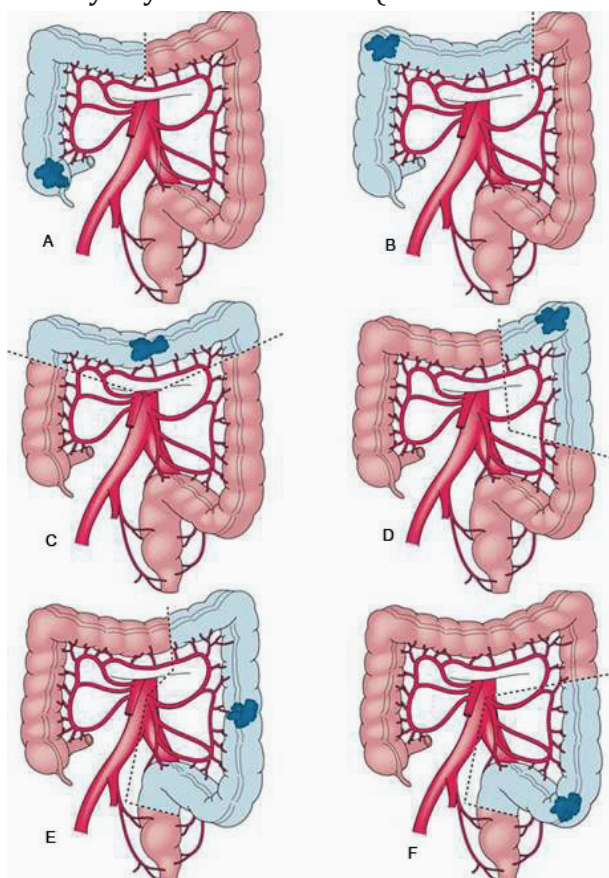
Düz bağırsaqdan yuxarıda yerləşən xərçənglər zamanı xərçəngin lokalizasiyasından asılı olaraq *sağtərəfli hemikolektomiya, köndələn kolektomiya, soltərəfli hemikolektomiya, S-vari kolektomiya və yuxarı ön rezeksiya, subtotal kolektomiya və total kolektomiya* əməliyyatları icra edilə bilər. Palliativ müalicə məqsədilə digər daha məhdud rezeksiyalardan, anastomozlardan və stomalardan da istifadə mümkündür.

Rezeksiyanın prinsipləri. Xərçənglər üçün bütün əməliyyatların əsas prinsipi limfatik drenaj zonası da daxil olmaqla ilkin zədələnmənin adekvat rezeksion kənar səviyyəsində xaric edilməsindən ibarətdir. Adekvat kənar anlayışı xüsusilə düz bağırsağ xərçəngləri üçün ziddiyyətli olaraq qalmaqdadır. Operativ müalicə alan xəstələrin təxminən yarısında artıq regional limfa düyünlərinə yayılmış metastazların olduğu müəyyən edilir. Limfadiisseksiyanın müvafiq həcmi barədə də ziddiyyətli fikirlər mövcuddur. Ədəbiyyatlarda sol çənbər bağırsağ və düz bağırsağın xərçənginə görə əməliyyat icra edilərkən geniş limfadiisseksiyanın yaşama müddətinə müsbət təsirinin olmadığına dair məlumatlara rast gəlinir. Şübhəsiz ki, belə

əməliyyat zamanı ölüm göstəricisi yüksək olmaqla yanaşı, xəstələrdə tez-tez impotensiya, sidik kisəsində problemlər kimi ağırlaşmalar da meydana çıxır.

Şiş prosesinə cəlb olunmuş strukturların *en-blok* rezeksiyasının prinsipləri davamlı olaraq müəyyən edilmişdir. Davam etməkdə olan ziddiyyətli fikirlər isə limfa düyünlərinin radikal disseksiyasını, ooforektomiyanı və «toxunmadan izolyasiya» texnikasını (*no-touch isolation technique*) əhatə edir.

Kor bağırsaqda və qalxan çənbər bağırsaqda yerləşən şişlər üçün sağtərəfli hemikolektomiya məsləhət görülür (şəkil 7.38 A, B). Qaraciyər əyriliyində yerləşən şişlər üçün köndələn çənbər bağırsağın daha geniş rezeksiyası göstərişdir. Köndələn çənbər bağırsaqda yerləşən şişlərdə bağırsağın prosesə cəlb olunan hissəsindən asılı olaraq müvafiq bağırsaq seqmenti xaric edilir (şəkil 7.38 C). Dalaq əyriliyinin şişləri köndələn çənbər bağırsağın distal yarısının və enən çənbər bağırsağın xaric edilməsini tələb edir (şəkil 7.38 D). Enən çənbər bağırsağın şişləri dalaq əyriliyindən S-vari bağırsağın sonuna kimi olan hissənin rezeksiyasını tələb edir (şəkil 7.38 E). S-vari bağırsağın şişləri isə həmin bağırsağın xaric edilməsi ilə müalicə olunur, yəni enən çənbər bağırsaqdan düz bağırsağa qədər olan hissənin rezeksiyasını tələb edir (şəkil 7.38 F). Çənbər bağırsağın müxtəlif hissələrində sinxron xərçənglər olan hallarda subtotal kolektomiya uyğun əməliyyat sayılır. Digər müəlliflər isə yanaşı polipləri (kolonoskopiya ilə xaric edilə bilməyən), kəskin və ya yarımkəskin



Şəkil 7.38. Şişin lokalizasiyasından asılı olaraq rezeksiya olunacaq hissələr

obstruksiyanı, S-vari bağırsaqda yanaşı (simptomatik) divertikulyozu, obstruksiyaya görə köndələn çənbər bağırsağın birincili kolostomiyasını, 50-dən aşağı yaşı olan və pozitiv ailə anamnezinə malik xəstələri, S-vari bağırsağın kor bağırsaq xərçənginə qoşulmasını subtotal kolektomiya üçün göstəriş hesab edirlər. Maliqnant hüceyrələrin disseminasiyasının qarşısını almaq və ya minimuma endirmək məqsədilə müəyyən intraoperasion tədbirlərə əməl olunması məsləhət görülür. Bu onunla əlaqədardır ki, xərçəngin manipulyasiyası qan dövranına metastazla nəticələnir. Eksfoliasiya olunmuş maliqnant hüceyrələrin birincili şişə yaxın yerləşən strukturlara, tikiş xəttinə, periton boşluğuna və ya yaraya implantasiya riski vardır. Əməliyyatın erkən mərhələsində birincili şişə müdaxilənin belə disseminasiyaları artırdığı güman edilir. Bu hipotez qan dövranında sirkulyasiya edən maliqnant hüceyrələrin artması ilə təsdiqlənir.

Turnbull et al. bunu əsas tutaraq «toxunmadan izolyasiya» texnikasını (*Turnbull metodunu*), yəni ilkin şişdə hər hansı manipulyasiyadan əvvəl limfovaskulyar kanalları liqaturaya almağı irəli sürmüşlər. Bu üsuldan istifadə etməklə onlar *Dukes* təsnifatı ilə C mərhələsinə malik xərçəngli xəstələrin yaşama müddətində yaxşılaşma əldə etdiklərini qeyd edirlər. Lakin bir çox müəlliflər *Turnbull*-un bu nəticələrini şübhə ilə yanaşır və «toxunmadan izolyasiya» texnikasını standart müalicə metodu kimi qəbul etmirlər.

İlkin xərçəngdən qopan maliqnant hüceyrələrin implantasiyasının qarşısını almaq məqsədilə *Cole, Packard və Souffwic* ilkin şişdən proksimal və distal tərəfdə bağırsaq mənfəzini bağlamaq üçün onun liqaturalara alınmasını təklif edirlər. Bu əməliyyata edilən sadə əlavədən

ibarətdir və adətən asanlıqla icra edilə bilər. Yaraya maliqnant hüceyrələrin implantasiyasının qarşısını almaq məqsədilə yara kənarları yaxşı izolə olunmalıdır.

Çənbər bağırsağın standart rezeksiyaları				
Şişin lokalizasiyası	Rezeksiya	Rezeksiyanın həcmi	Əsas qan damarları	Şişdən azad kənar
Kor bağırsaq	Sağtərəfli hemikolektomiya	Qalça bağırsağın terminal hissəsindən, qaraciyər ayrılığı də daxil olmaqla köndələn çənbər bağırsağın orta hissəsinə qədər	Qalça-çənbər bağırsaq arteriyası, sağ çənbər bağırsaq arteriyası, orta çənbər bağırsaq arteriyasının sağ şaxəsi	5 sm
Qalxan çənbər bağırsaq	Sağtərəfli hemikolektomiya	Qalça bağırsağın terminal hissəsindən, qaraciyər ayrılığı də daxil olmaqla köndələn çənbər bağırsağın orta hissəsinə qədər	Qalça-çənbər bağırsaq arteriyası, sağ çənbər bağırsaq arteriyası, orta çənbər bağırsaq arteriyasının sağ şaxəsi	5 sm
Qraciyər ayrılığı	Genişləndirilmiş sağtərəfli hemikolektomiya	Qalça bağırsağın terminal hissəsindən enən çənbər bağırsağa qədər (sol ayrılıkdən distal tərəfə)	Qalça-çənbər bağırsaq arteriyası, sağ çənbər bağırsaq arteriyası, orta çənbər bağırsaq arteriyası	5 sm
Köndələn çənbər bağırsaq	Genişləndirilmiş sağtərəfli hemikolektomiya	Qalça bağırsağın terminal hissəsindən dalaq ayrılığının proksimal və ya distal tərəfinə qədər	Qalça-çənbər bağırsaq arteriyası, sağ çənbər bağırsaq arteriyası, orta çənbər bağırsaq arteriyası	5 sm
	Köndələn çənbər bağırsağın rezeksiyası	Köndələn çənbər bağırsaq (hər iki ayrılık daxil olmaqla)	Orta çənbər bağırsaq arteriyası	5 sm
Dalaq ayrılığı	Genişləndirilmiş soltərəfli hemikolektomiya	Sağ ayrılıkdən rektosiqmoid şöbəyə qədər (düz bağırsağın başlanğıc hissəsinə qədər)	Orta çənbər bağırsaq arteriyası, sol çənbər bağırsaq arteriyası, aşağı müsariqə arteriyası	5 sm
Enən çənbər bağırsaq	Soltərəfli hemikolektomiya	Sol ayrılıkdən S-vari bağırsağın sonuna (düz bağırsağın başlanğıc hissəsinə) qədər	Aşağı müsariqə arteriyası, orta çənbər bağırsaq arteriyasının sol şaxəsi	5 sm
S-vari bağırsaq	Rektosiqmoid rezeksiya	Enən çənbər bağırsaqdan düz bağırsağa qədər	Yuxarı düz bağırsaq arteriyası, aşağı müsariqə arteriyası	5 sm

İkitərəfli salpinqo-ooforektomiya. Cərrahi ədəbiyyatlarda rast gəlinən məlumatlara və şəxsi müşahidələrə əsaslanaraq *Birnkrant, Sampson və Sugarbaker* müəyyən etmişlər ki, kolorektal xərçənglərdən yumurtalıqlara metastaz hallarına 1,5-13,6% (orta hesabla 6%) hallarda rast gəlinir. Hər iki yumurtalığın prosesə cəlb olunmasına isə 50-70% hallarda təsadüf olunur və xüsusilə postmenopauza dövründə olan qadınlarda ikitərəfli ooforektomiya məsləhət görülür.

Lakin buna baxmayaraq, birincili kolorektal xərçəngin rezeksiyası zamanı xəstələrdə profilaktik ooforektomiyanın rolu barədə ziddiyyətli fikirlər mövcuddur.

Sielezneff et al. kolorektal xərçəngə görə kurativ rezeksiya əməliyyatı keçirmiş postmenopauza dövründə olan qadınlarda simultan ikitərəfli ooforektomiyanın proqnostik əhəmiyyətini əməliyyatdan sonrakı dövrdə öyrənməyə çalışmışlar. Xaric edilmiş preparatlarda 2,4% hallarda yumurtalıqlarda metastaz aşkar edilmişdir. Lokal residivlərə və qaraciyərə metastazların tezliyinə ooforektomiyanın təsiri olmamışdır. Ooforektomiya olunmuş qadınlarda olunmamış qadınların 5-illik yaşama müddətlərində də elə bir dəyişiklik müəyyən edilməmişdir. Nəticələr onu deməyə əsas verir ki, postmenopauzal qadınlarda kurativ rezeksiya zamanı kolorektal xərçənglər yumurtalıqlara nadir hallarda metastaz verirlər və ona görə də proqnozu yaxşılaşdırma bilmirlər. Ooforektomiya düz bağırsağ xərçəngi olan bir çox hallarda ciddi olaraq məsləhət görülür. Premenopauza dövründə olan qadınlarda ooforektomiya yalnız yumurtalıqlarda gözlə nəzərə çarpan kobud pozğunluqlar aşkar edildikdə göstərişdir. Premenopauza dövründə olan qadınlarda kolorektal xərçəng mənşəli yumurtalıq metastazlarına daha çox rast gəlinir və onun rastgəlmə tezliyi 3,8-28% arasında dəyişir. Yumurtalıqların prosesə cəlb olunması isə adətən proqnozu pisləşdirir.

Çənbər bağırsağın ağırlaşmış xərçənginin müalicəsi

Aparılan araşdırmalar göstərir ki, ağırlaşmış kolorektal xərçənglərə görə təcili icra edilən əməliyyatların nəticələri planlı əməliyyatla müqayisədə daha pisdır.

Bağırsağ keçməməzliyi. Kolorektal xərçəngin ağırlaşması kimi tam keçməməzlik meydana çıxan hallarda məsləhət görülən müalicə çənbər bağırsağda keçməməzliyinin səviyyəsindən, eləcə də cərrahi briqadanın təcrübəsindən asılıdır. Əgər xəstənin vəziyyəti stabilləşdirilə bilərsə və keçməməzliyi aradan qaldırmağa ehtiyac duyulursa, onda ən ideal müalicə bağırsağın hazırlanması və planlı rezeksiya əməliyyatıdır. Çənbər bağırsağın sağ yarısının keçməməzliyi olan hallarda ümumi qəbul edilmiş seçim müalicə üsulu qalxan çənbər bağırsağın və köndələn çənbər bağırsağın proksimal hissəsinin rezeksiyası və birincili anastomozun qoyulması əməliyyatından ibarətdir. Hətta bağırsağ hazırlanmadıqda belə, rezeksiya asanlıqla icra edilə bilər.

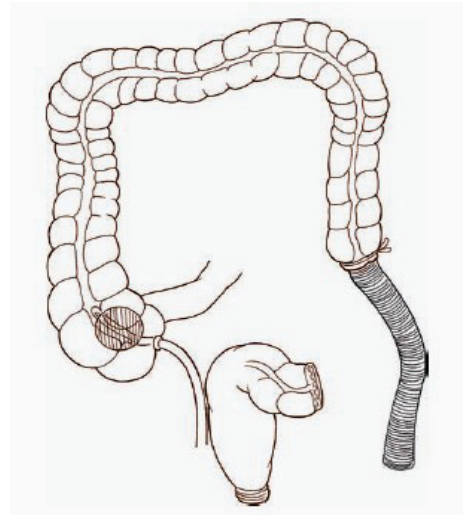
Keçməməzlik köndələn çənbər bağırsağın distal hissəsində yerləşən hallarda taktika ziddiyyətlidir. Bəzi müəlliflər belə hesab edirlər ki, müvafiq rezeksiya əməliyyatından sonra xəstələrdə proksimal kolostoma yaradılmalıdır. Lakin bir çox müəlliflər belə şəraitdə genişləndirilmiş sağtərəfli hemikolektomiya və qalça bağırsaqla enən çənbər bağırsağ arasında birincili anastomozun yaradılmasını təklif edirlər.

Üç-momentli əməliyyat. Çənbər bağırsağın sol hissəsinin keçməməzliyi olan xəstələr üçün çoxsaylı ziddiyyətli fikirlər və cərrahi taktikalar mövcuddur. Bir qayda olaraq, belə xəstələr üç-momentli əməliyyatdan keçməli olurlar. Birinci mərhələdə köndələn kolostomiya və ya mümkün olan hallarda sekostomiya yaradılır, ikinci mərhələdə rezeksiya və anastomozun yaradılması icra edilir və nəhayət üçüncü mərhələdə kolostomanın bağlanması əməliyyatı icra edilir.

Hartmann əməliyyatı. Bəzi müəlliflər anastomozsuz təcili rezeksiya əməliyyatının (yəni proksimal kolostomiya, selikli fistula və ya düz bağırsağ güdülünün bağlanması—Hartmann əməliyyatı) icra edilməsinə üstünlük verirlər. Bu əməliyyatın üstün cəhəti şişin təcili olaraq çıxarılması və əlverişsiz şəraitdə anastomozun qoyulmaması, sağalmanın tez baş verməsi və çarpayı gününün isə qısa olmasıdır. Bu əməliyyat xüsusilə çənbər bağırsağın sol hissəsində şişin perforasiyası baş verən xəstələrdə və yaşlı, tosqun olmayan xəstələrdə daha məqsəduyğundur.

Subtotal kolektomiya. Son dövrlərdə bir çox müəlliflər subtotal kolektomiya və birincili ileosiqmoid və hətta ileoanal anastomozun qoyulmasını təklif edirlər. Bu əməliyyatın üstün cəhətlərinə aşağıdakılar aiddir: 1) stoma problemləri olmur; 2) birmərhələli əməliyyat olub, bir dəfəlik hospitalizasiya ilə başa çatır; 3) çarpayı günləri və müalicə xərcləri az olur; 4) sinxron proksimal şişlər xaric edilir və metaxron zədələnmə (şiş) riski isə azalır.

Stolüstü lavaj. Bəzi müəlliflər stolüstü lavaj həyata keçirildikdən sonra birincili xərçəngin rezeksiyasını və birincili anastomoz qoyulmasını təklif edirlər. Bu üsulun əsas çatışmayan cəhəti əməliyyat vaxtının uzanmasıdır. Əməliyyatın texnikası çənbər bağırsağın müvafiq seqmentinin onkoloji prinsiplərə uyğun mobilizasiyasından ibarətdir. Əksər hallarda qaraciyər və dalaq ayrılığı mobilizasiya tələb edir. Bağırsağ şişdən proksimal və distal tərəfdə təxminən 5-10 sm məsafədən kəsilir və şiş olan bağırsağ seqmenti xaric edilir. Bundan sonra appendektomiya icra edilir və appendiksin güdülündən, appendektomiya əvvəllər icra edilmiş olan hallarda isə qalça bağırsağın terminal hissəsində aparılan kəsikdən 22 və ya 24 №-li Foley kateteri kor bağırsağa yeridilir. Kateterin balonu hava və ya su ilə şişirdilir və saxlayıcı tikişlə fiksə edilir. İrriqasiya məhlulunun qalça bağırsağa reflüksünün qarşısını almaq məqsədilə qalça bağırsağa köndələn istiqamətdə yumşaq bağırsağ sıxacı qoyulur. Foley kateterinə standart venadaxili maye köçürmək üçün nəzərdə tutulan boru birləşdirilir. Bağırsağ adekvat mobilizə edilmiş olduğundan bağırsağın distal kəsilmiş ucunu böyrəkşəkilli ləyənə yerləşdirmək və bərk nəcisi fraqmentlərini bu ləyənə boşaltmaq mümkün olur. Sonra bağırsağın distal ucuna steril 22 mm diametrə malik boru salınır və bağırsağ steril lentlə sıxılıb boruya bağlanır. Bu borunun sərbəst ucu isə xəstənin yan tərəfi ilə aşağı salınaraq xüsusi kollektora birləşdirilir. Bundan sonra yoğun bağırsağ Foley kateterindən yeridilən isidilmiş izotonik məhlulla bağırsağ tam təmizlənməyə qədər yuyulur (şəkil 7.39). Lavaj üçün tələb olunan məhlulun həcmi çənbər bağırsağın nəcislə dolma dərəcəsindən asılıdır və adətən 3-6 litr məhlul kifayət edir. Lavajın müddəti təxminən 20-45 dəq. davam edir. Bağırsaqdan xaric olan məhlul təmizləndikdən sonra Foley kateteri xaric edilir və appendiksin güdülü və ya qalça bağırsaqdakı kəsik tikilərək bağlanır. İrriqasion boru yerləşən qısa bağırsağ seqmenti kəsilərək xaric edilir və anastomoz yaradılır. Müəlliflər lavajdan sonra yaradılan anastomozlarda tikiş çatışmazlığının rastgəlmə tezliyinin aşağı olduğunu qeyd edirlər.



Şəkil 7.39. Stolüstü lavajın sxematik təsviri

Stentləmə. Bağırsağın stentlənməsindən son illər geniş istifadə olunmağa başlanmışdır. Bu üsul ilk dəfə 1991-ci ildə *Doharto* tərəfindən xərçəngin gecikmiş mərhələsində kurativ rezeksiya mümkün olmayan və metastazlar olan hallarda, şiş mənşəli bağırsağ keçməməzliyində və yüksək əməliyyat riski olan xəstələrdə palliativ müalicə məqsədilə təklif edilmişdir.

Mənfəzdaxili kolorektal stentləmə soltərəfli obstruktiv kolorektal xərçənglərdə, eləcə də prostat vəziyyə, sidik kisəsinə, yumurtalıqlara və mədəaltı vəziyyə metastazlar kimi bağırsaqdan kənar təzahürlər olan hallarda istifadə olunur. Sağtərəfli obstruktiv xərçənglərdə, eləcə də şiş anal kənardan 5 sm və daha az məsafədə yerləşən hallarda stentləmə tələb olunmur. Yoğun bağırsağın perforasiyası və peritonitlə ağırlaşmış xərçənglərdə ondan istifadə əks-göstərişdir. Stentlər endoskopiya və flüoroskopiyanın nəzarəti altında daha yaxşı yerləşdirilə bilər. Stent yerləşdirildikdən sonra genişlənir və bağırsağın mənfəzini açılmış vəziyyətdə saxlayır. 3-4 gün sonra rentgenoloji müayinə vasitəsilə stentin lokalizasiyası yoxlanılır. Daha tez-tez rast gəlinən çatışmazlığa stentin düzgün yerləşdirilməməsi, stentin miqrasiyası və bağırsağın perforasiyası aiddir. Bu zaman müalicə stentin xaric edilməsindən, təkrar yerləşdirilməsindən və əməliyyatın icra olunmasından ibarət ola bilər.

Perforasiya. Kolorektal xərçəngi olan xəstələrin 3-9%-də perforasiya baş verdiyi qeyd olunur. Xərçəng olan xəstələrdə qarın boşluğuna sərbəst perforasiya yayılmış peritonitin əlamətləri ilə təzahür edir. Bu zaman xərçəngin özü perforasiya verə bilər və ya soltərəfli xərçəng sağtərəfli perforasiya ilə müşayiət oluna bilər. Hər bir hala fərqli yanaşılır: *perforasiya vermiş xərçənglər üçün* əvvəllər perforativ dəliyin tikilərək bərpa olunması və dekompressiya

məqsədlə proksimal kolostoma və ya mümkün olan hallarda sekostomanın qoyulması məsləhət görülürdü. Lakin bu cür müalicə septik prosesi aradan qaldırmır və buna görə də, müalicənin məqsədi zədələnmiş bağırsağ seqmentini xaric etməkdən ibarət olmalıdır. Əks təqdirdə, çirklənmə stoma səviyyəsindən perforasiya səviyyəsinə qədər davam edir. Rezeksiya başa çatdıqdan sonra bağırsağın uclarının necə saxlanması barədə sual meydana çıxır. Əgər xəstədə artıq yayılmış peritonit varsa, birincili anastomozun qoyulması qeyri-müvafiq hesab olunur. Belə hallarda bağırsağın proksimal ucu stoma şəklində qarın divarından xaricə çıxarılır, distal ucu isə selik fistulası şəklində xaricə çıxarılır və ya Hartmann cibi şəklində bağlanır. Sağtərəfli perforasiyalar üçün də oxşar əməliyyat icra edilə bilər. Digər taktika perforasiya vermiş xərcəngin yerləşdiyi bağırsağ seqmentinin rezeksiyası, proksimal kolostoma və ya ilgək ileostoması şəklində dekompression proksimal stomanın yaradılması və birincili anastomozun qoyulmasından ibarətdir. Texniki mümkün olan hallarda bağırsağın hər iki ucu ilgək stomasında olduğu kimi qarın divarından bir-birinə yaxın (qoşalülə şəklində) kənara çıxarılmalıdır. Bu üsulun üstün cəhəti gələcəkdə bağırsağ ardıcılığının bərpa olunması üçün formal laparotomiyaya ehtiyacın olmamasıdır.

Çənbər bağırsağın sol yarısında şişlə əlaqədar keçməməzlik, sağ yarısında isə perforasiya olan hallarda optimal əməliyyat perforasiyaya uğrayan və şiş yerləşən seqmentlər daxil olmaqla bir-momentli subtotal kolektomiyanın icra edilməsindən ibarətdir. Bəzi müəlliflər belə hesab edirlər ki, perforativ dəliyin tikilməsi və proksimal kolostoma və ya perforativ kor bağırsağın eksteriorizasiyası (xaricə çıxarılması) vasitəsilə obstruksiyanın aradan qaldırılması qeyri-adekvatdır. Buna görə də onlar xərcəngi, genişlənmiş işemik çənbər bağırsağı və perforasiya olan seqmenti əhatə edən rezeksiyanı təklif edirlər. Yalnız soltərəfli perforasiya olan hallarda subtotal kolektomiya da məsləhət görülə bilər, belə ki, bu əməliyyat xərcənglə zədələnmiş və hazırlanmamış bağırsağın xaric edilmə kriteriyalarına tam cavab verir. Xərcəngdən uzaq məsafədə perforasiya olan xəstələr üçün digər müalicə üsullarından biri perforasiya vermiş seqmentin kolostoma və ya sekostoma şəklində xaricə çıxarılmasından ibarətdir.

Sağtərəfli lokal peritonit olan xəstələrdə diaqnoz appendisitlə səhv salına bilər. Əgər diaqnoz laparotomiya zamanı təyin edilərsə, əməliyyat sağtərəfli hemikolektomiya və birincili anastomozun yaradılması ilə davam etdirilməlidir. Əgər lokal peritonit sol tərəfdə meydana çıxarsa, diferensial diaqnostikaya divertikulit də daxil edilməlidir. Bu zaman zədələnmiş bağırsağ seqmentinin rezeksiyası göstərişdir. Bağırsağın uclarının aqibəti isə obstruksiya olunmuş və hazırlanmamış bağırsaqlar üçün nəzərdə tutulan hallardakı ilə eyni olmalıdır.

Qonşu orqanlara invaziya. Bəzi hallarda çənbər bağırsağ xərcəngi qarın divarına və ya nazik bağırsağ, sidik kisəsi, uşaqlıq, mədə, dalaq və ya onikibarmaq bağırsağ kimi qonşu orqanlara bitişmiş olur. Çənbər bağırsağ xərcəngi olan xəstələrdə qonşu orqanlara belə bitişmələrə təxminən 10% hallarda rast gəlinir. Bəzi hallarda adekvat radikal müalicə məqsədlə bitişmələr olan orqanın tam və ya hissəvi şəkildə *en-blok* xaric edilməsi lazım gəlir. Bir çox hallarda bu bitişmələr maliqnant infiltrasiya deyil, iltihabi təbiətə malik olur. Belə hallarda *en-blok* rezeksiyanın proqnozunun daha yaxşı olduğu qeyd edilir. Buna görə də, əməliyyat zamanı bitişmiş strukturların rezeksiyasından çəkinmək məsləhət görülür. Lakin onikibarmaq bağırsağ və ya sidik kisəsinin prosesə geniş cəlb olunması istisna təşkil edir. Bu zaman birincili xərcəng xaric edilir və risk təşkil edən strukturlar metal kliplərlə işarələnir. Belə şəraitdə radikal hesab edilən *Whipple* əməliyyatının icra edilməsi nəticəsində yaranan ağırlaşma və ölüm faizinin yüksək olduğu qeyd edilir.

Sidik yollarının kolorektal xərcəngə cəlb olunması. Birincili kolorektal xərcəngi olan xəstələrdə sidik yollarının prosesə cəlb olunmasına 5% hallarda rast gəlinir. İstənilən səviyyədə sidik yolları birbaşa invaziya və ya yanaşı iltihabi infiltrat hesabına prosesə cəlb oluna bilər. Əsasən üç zona daha çox cəlb olunur. Bunlara sidik kisəsinin dibi, sidik axarının aşağı hissəsi və sidik kisəsinin əsası aiddir. Sidik kisəsinin dibinə adheziya və ya invazyaya daha çox rast gəlinir və əsasən rektosiqmoid şöbənin xərcəngləri zamanı təsadüf olunur. Qonşu orqanlara birbaşa invaziya fistulun formalaşması ilə nəticələnə bilər, lakin belə xəstələrin təxminən yarısında

klirik simptomlar aşkar edilmir. Düz bağırsağın aşağı 1/3-nin şişləri zamanı prostat vəziyə və sidik kanalının prostat hissəsinə invaziya mümkündür.

Sidik kisəsinin prosesə cəlb olunması. Sidik kisəsi dibinin prosesə cəlb olunmasına şübhə olan hallarda xərcəngin və sidik kisəsinin bütün bitişmiş hissəsinin en-blok rezeksiyası icra edilməlidir, çünki sidik kisəsinin divarında bitişmənin iltihabi və ya invaziya mənşəli olmasını makroskopik olaraq təyin etmək çətindir.

YOĞUN BAĞIRSAĞIN BURULMASI

Tarixi məlumatlar

Çənbər bağırsağın burulması haqqında ilk məlumatlara qədim Misirin *Ebers papiruslarında* rast gəlinir. Burada qeyd edilən yazılara görə, burulma ya spontan düzəlir, ya da bağırsaq seqmenti «qarında çürüyür». Burada həmçinin qeyd edilir ki, əgər bu vəziyyət aradan qalxmırsa, onda xəstə detorsiya məqsədilə müalicəyə hazırlanmalıdır. B.e.ə. 1500-cü ildə bu vəziyyətin aradan qaldırılmasında detorsiyanın həlledici rol oynaması artıq məlum idi. Hətta qədim zamanlarda bitki lifləri ilə zəngin qidaların burulmanın inkişafına kömək etməsi güman edilirdi. O vaxtlar müalicə simptomlara yönəldilir və obstruksiyanı aradan qaldırmağa cəhd olunurdu. İşlətmə vasitələri ilə birlikdə xarici manipulyasiyalardan da istifadə edilməyə başlanmışdır.

Hippokrat 10 barmaq uzunluğunda şamdan istifadə etməyi və körüklə anusa hava üfurməyi məsləhət görürdü. Bu üsul hazırkı siqmoidoskopik dekompressiyanın ən erkən sələfi sayıla bilər.

Növbəti illər ərzində çənbər bağırsağın burulması haqqında məlumatlara az rast gəlinir. Belə ki, XIX əsrdə bir sıra tədqiqatçılar bu xəstəliyin səbəbini öyrənməyə cəhd edənə qədər əlavə məlumatlar əldə edilməmişdir. Çox güman ki, burulma yoğun bağırsaq keçməməzliyinin səbəbi kimi qəbul edilmədiyinə görə, 1800-cü illərə qədər ona diaqnozlarda rast gəlinmir. 1872-ci ildə *Crise* 12 xəstədə, 1884-cü ildə isə *Treves* 34 xəstədə çənbər bağırsaq burulması hadisəsini qeyd etmişdir. *Obalinski* 1894-cü ildə burulmaların rast gəlmə tezliyində onun regional variantlarını təsvir etmişdir.

Bütün XIX əsr boyu onun müalicəsi qeyri-operativ olaraq qalmışdır. Operativ müdaxilə isə həyat üçün təhlükəli hallar üçün saxlanılırdı. Bağırsaq keçməməzliyinə görə aparılan əməliyyatlar yüksək ölüm faizi ilə müşayiət olunduğundan cərrahi əməliyyatlardan imtina edilirdi. Anesteziya və antiseptiklərin təbabətə daxil olmasından sonra cərrahi əməliyyatlar inkişaf etdirildi. 1883-cü ildə ilk dəfə *Atherton* S-vari bağırsağın burulmasının operativ detorsiyasını həyata keçirdi. Bir il sonra *Treves* qanqrena ilə ağırlaşmış burulmalara görə kolektomiya əməliyyatını təklif etdi. 1889-cu ilə qədər artıq burulmaya görə icra edilən detorsiya, -peksiya və stoma ilə və ya stomasız rezeksiya da daxil olmaqla bütün əməliyyatlar artıq təsvir edilmişdir.

XX əsrin əvvəllərində erkən diaqnostika və təcili müalicə üsulları inkişaf etdirildikdən sonra bu xəstəliyə görə ölüm göstəricisi azalmağa başladı və onun aradan qaldırılmasında cərrahi müalicə ön plana keçdi. Belə ki, ölüm göstəricisi 30-60%-dən 20%-ə qədər azalmışdır. Bağırsağın qanqrenasına görə ölüm göstəricisi isə yüksək (30-40%) olaraq qalmaqla davam etməklə diaqnostika və müalicənin gecikməsinə əks etdirirdi. XX əsrin ortalarına qədər standart müalicə təcili cərrahi müdaxilə hesab olunurdu.

1947-ci ildə *Bruusgaard* standart cərrahi müdaxilədən imtina etməklə S-vari bağırsaq burulmalarını proktoskopik dekompressiya və rektal boru yeritmək vasitəsilə 86% hallarda düzəltməyə nail olduğunu qeyd etmişdir. Nəhayət, fibro-optik endoskoplardan geniş istifadə olunmağa başlandıqdan sonra bir çox müəlliflər yoğun bağırsaq burulmalarının bütün formalarının kolonoskop və ya siqmoidoskop vasitəsilə detorsiya və dekompressiyasına nail olduqlarını qeyd edirlər. Lakin yüksək residiv halları meydana çıxdığına görə, hazırda endoskopik metod əməliyyat üçün çox yüksək risk təşkil edən xəstələrdə göstəriş sayılır.

Epidemiologiyası

Yoğun bağırsağın burulmasına əsasən S-vari və ya kor bağırsaqlarda rast gəlinir, lakin çənbər bağırsağın istənilən seqmenti bu prosesə cəlb oluna bilər. Bundan əlavə, eyni vaxtda S-vari və kor bağırsağın və ya S-vari və qalça bağırsağın burulmasına da rast gəlinə bilər. Çənbər bağırsağın burulması bağırsağın onun müsariqəsi ətrafında dolanması nəticəsində bağırsaq mənfəzinin daralması, qan damarlarının stranqulyasiyası və ya birlikdə onların hər ikisinin simptomları ilə xarakterizə olunur. Burulmanın yayılmasında coğrafi və epidemioloji faktorlar mühüm rol oynayır. Birləşmiş Ştatlarda çənbər bağırsaq burulmalarının təxminən 43-71%-i S-

vari bağırsağ burulmasının payına düşür. Yerdə qalan halların əksəriyyəti isə kor bağırsağın və çənbər bağırsağın sağ yarısının payına düşür. Köndələn çənbər bağırsağın və ya dalaq ayrılığının burulmalarına isə az rast gəlinir.

S-VARİ BAĞIRSAĞIN BURULMASI

Yayılməsi və epidemiologiyası

ABŞ-da yoğun bağırsağ keçməməzliyinin səbəbi kimi çənbər bağırsağın xərçəngi və divertikulu ilə müqayisədə S-vari bağırsağın burulmasına az hallarda rast gəlinir. Dünyada S-vari bağırsağ burulmasının ən yüksək rastgəlmə tezliyinin İranın şimal bölgəsində təsadüf olunduğu qeyd edilir. Burada yoğun bağırsağ keçməməzliyi hallarının 85%-nin səbəbinin S-vari bağırsağın burulması olduğu güman edilir. S-vari bağırsağ burulmasına Pakistanda, Hindistanda, Braziliyada və Şərqi Avropada da çox rast gəlinir. *Ballantyne* S-vari bağırsağ burulmasının aşağıdakı epidemioloji faktorlarını ayırd etmişdir:

1. *Cins*. S-vari bağırsağ burulmasına qadınlara nisbətən kişilərdə daha çox rast gəlinir. *Bruusgaard* bunu qadınlarda çanaq boşluğunun geniş olması və qarın əzələlərinin daha çox relaksasiyası ilə əlaqələndirir ki, bunların da erkən burulmanın spontan düzəlməsi üçün daha yaxşı şərait yaratdığı güman edilir.

2. *Yaş*. S-vari bağırsağ burulmasına ən çox 60-65 yaş həddində rast gəlinir, lakin o, 15-20 il erkən də meydana çıxmağa meyllidir.

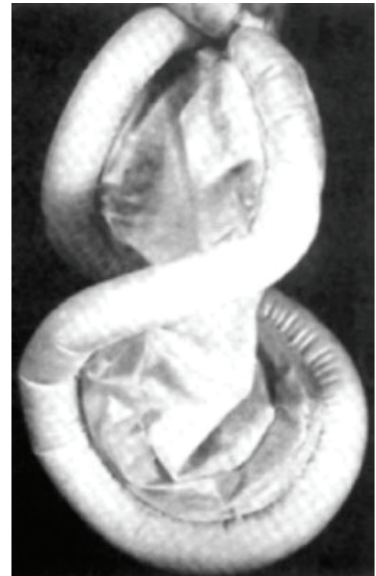3. *İrq*. ABŞ-da aparılan bir çox tədqiqat işlərində irqi fərq qeydə alınmışdır. Belə ki, S-vari bağırsağ burulması qaradərili insanlarda daha çox rast gəlinir.

Etiologiyası

S-vari bağırsağın özünün burulması üçün o, ensiz müsariqə kökünə malik olmaqla yanaşı həm də uzun və sallanan olmalıdır. O, anadangəlmə və qazanılmış ola bilər. Qazanılmış hallar xüsusilə S-vari bağırsağın müsariqə kökündə çapıq bitişmələrin meydana çıxması ilə nəticələnən qarın boşluğunun əvvəllər keçirilmiş əməliyyatları hesabına meydana çıxmağa bilər.

Bağırsağ burulmasının etioloji konsepsiyası bağırsağ genişlənməkə onun uzanması faktına əsaslanır. Bilavasitə ölçmə zamanı bağırsağın antimezenterial kənarı uzunluğunu 30% artırdığı halda, onun müsariqə kənarı uzunluğunu cəmi 10% artırır. Bağırsağ genişləndikdə onun antimezenterial kənarının qeyri-proporsional uzanmasına cavab olaraq o, rotasiya edir (fırlanır). *Perry* nazik lateksdən hazırlanmış qövsvari borudan istifadə etməklə bağırsağın modelini yaratmış, sonra onun «müsariqə» kənarının uzanmasını məhdudlaşdırmaq üçün oraya lent yapışdırmışdır. «Müsariqə» isə lateks səfhədən formalaşdırılmışdır. Bağırsağ modelinin hava ilə doldurulması 180 dərəcə burulma törətmişdir (şəkil 7.40). Meytdə izlə olunmuş qalça bağırsağ seqmentinin də hava ilə doldurulması eyni nəticəni vermişdir. Bu hal *in vivo* olaraq da müşahidə oluna bilər.

Buradan belə nəticəyə gəlmək olar ki, burulmanın baş verməsi üçün bağırsağ hava ilə genişlənməlidir. Bağırsağ möhtəviyyəti ilə dolu olan çənbər bağırsağ burula bilmir, lakin öz ağırlığı hesabına dönə bilər ki, bu da həqiqi burulma hesab olunmur. S-vari bağırsağ burulmasının aradan qaldırılması məqsədlə xaric edilən «bağırsağ möhtəviyyətinin» qəbizlik nəticəsində toplanan nəcis deyil, obstruksiya nəticəsində toplanan eksudat olması inkar olunmaz faktıdır.



Şəkil 7.40. *Perry* –nin lateksdən hazırladığı bağırsağ modeli

S-vari bağırsağ burulmasının meydana çıxmasında çoxlu sayda iştirakçı və ya müşayiətçi faktorların olması qeyd edilir. Bunlara qurğuşun zəhərlənməsi, B vitamini defisiti, bitişmələr, Hirschsprung xəstəliyi, meqakolon və diabet, Parkinson xəstəliyi və digər nevroloji pozğunluqlar, işemik kolit, peptik xora, vərəm, ürək-damar xəstəlikləri, hipokaliemiya, hamiləlik, çoxlu imalələr və s. aiddir.

Patogenezi

S-vari bağırsağın burulması olan xəstələrdə burulma saat əqrəbinin hərəkəti istiqamətində və ya əksinə ola bilər. Lakin əksər hallarda müsariqə oxu ətrafında saat əqrəbinin hərəkətinə əks istiqamətdə müəyyən dərəcə altında rotasiya baş verir. Əhəmiyyətli obstruksiyanın meydana çıxması üçün rotasiya ən azı 180 dərəcə olmalıdır. Bundan az dərəcədə burulma adətən simptomuz olur və fizioloji hal kimi qəbul edilir. Əmələ gələn keçməməzlik mexaniki bağırsağ keçməməzliyinin qapalı ilgək tipində olur ki, bu da sadə və ya stranqulyasion ola bilər. Bağırsağ keçməməzliyinin erkən mərhələsində peristaltika qaz və mayeni qapalı ilgəyin daxilinə qovur. Burulma zonası qapaq kimi fəaliyyət göstərdiyindən möhtəviyyat burada toplanaraq xaric ola bilmir. Bəzi hallarda qaz və maye ilgəkdən xaric olur ki, bu da özünü ishal şəklində göstərir. Sadə keçməməzlik zamanı bağırsağ divarı adətən bir neçə gün həyat qabili olur. Bağırsağ traktının başqa hissələri ilə müqayisədə S-vari bağırsağ mənfəzdaxili təzyiqə daha dözümlü olduğundan, əvvəlcə damarların sıxılması əlamətləri (stranqulyasiya) meydana çıxır. Bəzi hallarda stranqulyasiya ilk növbədə venaların okklüziyası ilə başlayır, sonra isə arteriyaların okklüziyası, müsariqə damarlarının trombozu qoşulur və infarkt inkişaf edir. Qan axınının zəifləməsi arteriya və venada tromboza gətirib çıxara bilər.

Nekrozlaşma aşağıdakı üç zonada meydana çıxır: 1) burulmanın boynunda; 2) qapalı ilgəyin hər hansı hissəsində və 3) müsariqə damarlarının retroqrad trombozu nəticəsində enən çənbər bağırsağın proksimal hissəsində və ya düz bağırsağın distal hissəsində. Xəstəliyin kəskin fulminativ variantlarında müsariqə damarlarının möhkəm sıxılması və bağırsağ mənfəzinin genişlənməsi nəticəsində bağırsağın qanqrenası qısa müddət ərzində də meydana çıxır.

Klinik mənzərəsi

S-vari bağırsağ burulmasının xroniki, ağrısız variantının təsvir edilməsinə baxmayaraq, ona kəskin xəstəlik kimi baxılmalıdır. S-vari bağırsağ burulmasının iki fərqli təzahür forması ayırd edilir.

«Kəskin fulminativ forma» adətən gənclərdə meydana çıxır və simptomlu qəflətən başlayır. Bir qayda olaraq, meydana çıxan simptomların keçmiş epizodlarının olması az hallarda qeyd olunur. Bu simptomlara erkən qusma, qarında yayılmış ağrılar, əhəmiyyətli dərəcədə zəifləmə və qanqrenanın erkən əlamətləri aiddir. Bağırsağın genişlənməsi minimal olan hallarda o, az diaqnostik əhəmiyyət kəsb edir. S-vari bağırsağ burulmasının fulminativ variantının klassik forması fərqləndirici diaqnostik əlamətlər törətmir. Bu zaman kəskin qarının klinik mənzərəsi aşkar edilir; diaqnoz isə laparotomiya zamanı müəyyənləşdirilir.

İkinci tip və ya «yarım-kəskin progressivləşən formaya» daha tez-tez rast gəlinir. Xəstəliyin bu forması əsasən yaşlı və qoca şəxslərdə tədricən başlayır və erkən gedişi adətən xoşxassəli olur. Xəstələr bir qayda olaraq belə tutmaların, eləcə də xroniki qəbizliyin əvvəllər də olmasını qeyd edirlər. Qusma gec meydana çıxır, ağrı zəif olur, peritonitin əlamətləri isə demək olar ki, olmur. Xəstəliyin bu formasında qarında əhəmiyyətli dərəcədə köp müəyyən edilir. Belə hallarda qarın boşluğunun ümumi rentgenoloji müayinəsi diaqnostik əhəmiyyət kəsb edir. Əksər hallarda xəstələr xəstəxanaya daxil olmazdan əvvəl imalə və işlətmə dərmanlarından istifadə etdiklərini, lakin yüngülləşmənin meydana çıxmadığını qeyd edirlər. Bəzi hallarda qarında köp həddən artıq inkişaf edir. Xəstələrdə defekasiya aktının olmamasına baxmayaraq rektal müayinədə düz bağırsağ ampulu boş olur.

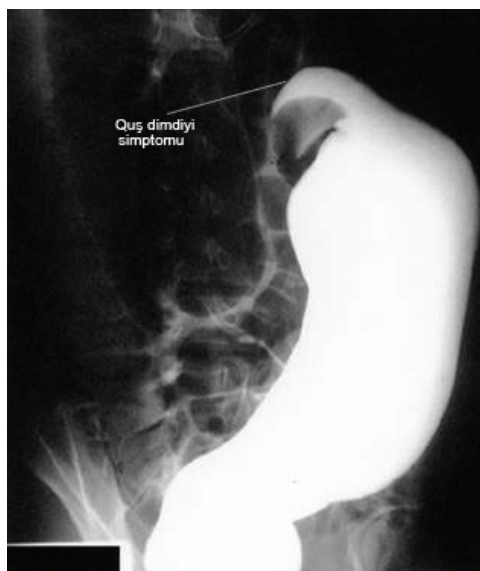
Diaqnostikasi

Xəstəliyin kəskin fulminativ formasında kəskin peritonit diaqnozu şübhə törətmir və buna görə də, spesifik diaqnostik tədbirlərdən istifadə etmədən təcili laparotomiya icra edilir.

Daha çox rast gəlinən yarımkəskin formada anamnestik məlumatlar və fiziki müayinə metodları diaqnoza ciddi şübhə oyada bilər. Xroniki qəbizlik anamnezi və əvvəllər belə epizodların olması ilə yanaşı, xəstələrdə sancılıqların son vaxtlar tədricən başlaması, qarının aşağı şöbələrində ağrılar və qarında köpün progressiv olaraq artması əlamətləri də olur. Bəzi hallarda duru nəcis xaric olmasına baxmayaraq, adətən qazın və nəcis xaric olmaması müəyyən edilir. Erkən simptom kimi qusma xarakterik deyildir. Fiziki müayinə zamanı aşkar olunan əsas əlamətlərə qarının köplü olması və perkusiyada timpanik səsin eşidilməsi aiddir. Bağırsağın peristaltik küyləri bəzən hiper- və ya hipoaktiv olsa da, adətən küy eşidilmir. Diaqnoz əksər hallarda qarın boşluğunun rentgenoloji müayinəsində əsasən qoyula bilər.

Qarın boşluğunun ümumi rentgenoloji müayinəsində çənbər bağırsağın kəskin genişlənməsi müəyyən edilir. Xəstənin vertikal vəziyyətində S-vari bağırsağın ilgəyində maye səviyyəsi görünür. Bəzi hallarda nazik bağırsağın ilgəklərində də genişlənmə meydana çıxır (ileosekal qapağın çatmamazlığı inkişaf etmiş hallarda). Həddən artıq genişlənməmiş S-vari bağırsağın ilgəkləri qarının sağ yuxarı kvadrantına qədər yerini dəyişə bilər. Qastroqrafiyə aparılan irriqografiya zamanı burulma yeri səviyyəsində kəskin qurtaran Qastroqrafiyə sütunu şəklində xarakterik «quş dimdiyi» simptomu aşkar edilir. Bağırsağın ilgəyinin zirvəsinin sol diafraqma altında olması, sol tərəfdə aşağıda konvergensiyanın olması və sol yan kanalı tam əhatə etməsi qeyd olunur. Bəzi müəlliflərin fikrincə, ümumi rentgenoloji müayinə ilə kontrast irriqografiyanın kombinasiyası təxminən 100% hallarda diaqnozu təsdiq edir. Bu zaman rektosigmoid şöbədə bağırsağın keçməməzliyi və klassik «quş dimdiyi» konfigurasiyası görünür (şəkil 7.41).

S-vari bağırsağın burulması nəticəsində meydana çıxan bağırsağın keçməməzliyini şiş hesabına törənən keçməməzlikdən fərqləndirmək lazımdır. Qarın boşluğunun ümumi rentgenoloji müayinəsi ilə adətən onları fərqləndirmək mümkün olur, lakin bağırsağın həddən artıq genişlənməsi olan hallarda onları diferensasiya etmək çətindir. Belə hallarda sigmoidoskopik detorsiyaya cəhd edilməsi keçməməzlik törədən şişi görməyə və diaqnozu aydınlaşdırmağa kömək edir.



Şəkil 7.41. S-vari bağırsağın burulması zamanı kontrast irriqografiyada burulma yerində «quş dimdiyi» simptomu

Müalicəsi

S-vari bağırsağın qeyri-stranqulyasiya burulmalarının müalicəsi. S-vari bağırsağın qeyri-stranqulyasiya burulmalarının müalicəsində məqsəd kəskin burulmanın aradan qaldırılmasına və residivlərin qarşısının alınmasına yönəldilməlidir. İdeal halda burulma düzəldilməli və çənbər bağırsağın dekompressiya olunmalıdır. Bir neçə gün ərzində yoğun bağırsağın əməliyyata hazırlıqdan sonra S-vari bağırsağın rezeksiya olunmalıdır. Lakin residivlərin qarşısını almaq üçün digər kiçik həcmli əməliyyatlar—*borulu sigmoid kolostomiya, mezosigmoidoplastika və sigmoid koloplastika* da icra edilə bilər.

Rigid sigmoidoskopik dekompressiya. 1947-ci ildə *Bruusgaard* burulmanın sigmoidoskop vasitəsilə qeyri-operativ düzəldilməsi və rektal borunun obstruksiya olunmuş ilgəyə daxil edilməsi üsulunu təsvir etmişdir. O vaxtdan etibarən bir çox müəlliflər bu üsulla burulmanın aradan qaldırılmasına dair apardıqları işlərin nəticələrini nəşr etdirərək yaxşı nəticələr əldə

etdiklərini qeyd edirlər. Buna görə də, S-vari bağırsağın qeyri-stranqulyasion burulmalarının ilkin müalicəsində qeyri-operativ dekompressiyaya üstünlük verilir. Lakin aşağıdakı hallarda ondan istifadə olunmamalıdır:

- 1) Bağırsağın həyat qabiliyyətini itirməsinin klinik əlamətləri olduqda;
- 2) Bir neçə dəfə cəhddən sonra burulmanı təcili düzəltmək mümkün olmadıqda;
- 3) Burulma təkrar meydana çıxan hallarda.

Belə hallarda ən yaxşısı təcili laparotomiyanın icra edilməsindən ibarət olmalıdır. Siqmoidoskopik dekompressiyanın texnikası aşağıdakı kimidir: xəstənin əməliyyata hazırlanmasına başlanmalıdır, belə ki, qeyri-operativ dekompressiya mümkün olmayan hallarda laprotomiya gecikdirilməməlidir. Xəstəyə diz-dirsək vəziyyətində dayanmasına daha çox üstünlük verilir. Lakin digər vəziyyətlərdən də istifadə oluna bilər. Rigid siqmoidoskop burulma yeri görünənə qədər ehtiyatla bağırsağa yeridilir. Sonra işemiya və nekrozun olmasını dəqiqləşdirmək məqsədilə onun selikli qişasının vəziyyəti diqqətlə gözdən keçirilir. Əgər selikli qişada dəyişiklik aşkar edilmirsə, onda 40-60 sm uzunluğunda olan yumşaq və yağlanmış rektal boru obstruksiya olunmuş bağırsağ ilgəyindən qaz və ya möhtəviyyat xaric olana qədər ehtiyatla burulma yerindən keçməklə bağırsağın proksimal hissəsinə keçirilir. Rektal boru siqmoidoskopun içərisi və ya yanı ilə yeridilə bilər. Sonra boru perianal dəriyə tikilir və ən azı 48 saat saxlanılır. Son məlumatlarda rigid siqmoidoskopik dekompressiyanın 38-100% hallarda müvəffəqiyyətlə nəticələndiyi qeyd edilir. Siqmoidoskopik dekompressiya mümkün olmayan hallarda stranqulyasiyaya və ya burulmanın siqmoidoskopun çatdığı yerdən uzaq məsafədə olmasına şübhə oyanmalıdır. Son illər fibrosiqmoidoskopiya və kolonoskopiya rigid siqmoidoskopiyanı əvəz etməkdədir.

Kolonoskopik və fibrosiqmoidoskopik dekompressiya. Siqmoidoskopik dekompressiyada çətinliklər əksər hallarda burulma yerində qanqrenoz dəyişikliklərlə əlaqədar olur. Lakin bir sıra hallarda 25 sm uzunluğunda olan siqmoidoskopun burulma yerinə çatmaması da nəticəsiz olur. 1976-cı ildə *Ghazi et al.* ilk dəfə kolonoskop vasitəsilə anusdan 105 sm məsafədə olan burulmanı aradan qaldırmağa nail olmuşlar.

Kolonoskopik və fibrosiqmoidoskopik dekompressiya rigid siqmoidoskopik dekompressiyadan onunla fərqlənir ki, kolonoskopun özü ehtiyatla hava üfürməklə burulma yerindən proksimal tərəfə keçirilir. Bəzi müəlliflər maye və qazları asan xaric etmək məqsədilə kolonoskopun biopsiya hissəsinə xarici aspirasion qurğu qoşmağı məsləhət görürlər. Rektal boru isə burulma düzəldildikdən sonra fibrosiqmoidoskop boyunca yeridilə bilər. Bu üsullarla burulma düzəlməyən hallarda prosedura dayandırılmalı və cərrahi əməliyyata üstünlük verilməlidir. Qanlı ifrazatın olması və ya selikli qişanın sianotik görünüşü də bu proseduranı dayandırmağa göstərişdir.

Cərrahi müalicəsi

Növbəti müalicə planlaşdırılmayan siqmoidoskopik dekompressiya zamanı ölüm faizinin nisbətən aşağı (5-8%) olmasına baxmayaraq, əksər ölüm halları proseduranın özü və ya ağırlaşması nəticəsində deyil, yanaşı xəstəliklərin olması hesabına baş verir. Siqmoidoskopik dekompressiyadan sonra residiv halları yüksək olaraq qalır və təxminən 40-70% təşkil edir. Belə yüksək residiv halları digər müalicə üsullarından istifadə olunmasını tələb edir. S-vari bağırsağın burulmasına görə icra edilən cərrahi əməliyyatlarda ölüm halları bağırsağın qanqrenoz dəyişikliyə məruz qalmasından çox asılıdır.

S-vari bağırsağın rezeksiyasından daha çox istifadə olunur. Əməliyyat düzgün icra edildikdə residiv hallarına rast gəlinməməlidir, lakin ədəbiyyatlarda tək-tək hallarda bu ağırlaşmaya rast gəlinməyi qeyd olunur.

Qeyri-stranqulyasion burulmalarda S-vari bağırsağın rezeksiyası bir neçə günlük əməliyyatı hazırlıqdan sonra planlı şəkildə icra edilə bilər. Təcili diaqnostik laparotomiya aparılan hallarda bağırsağ rektal boru vasitəsilə yeridilən povidon-yodidlə yuyulmalıdır. S-vari bağırsağın rezeksiyası və birincili anastomoz əməliyyatlarından sonra ölüm faizinin 0-12,5%

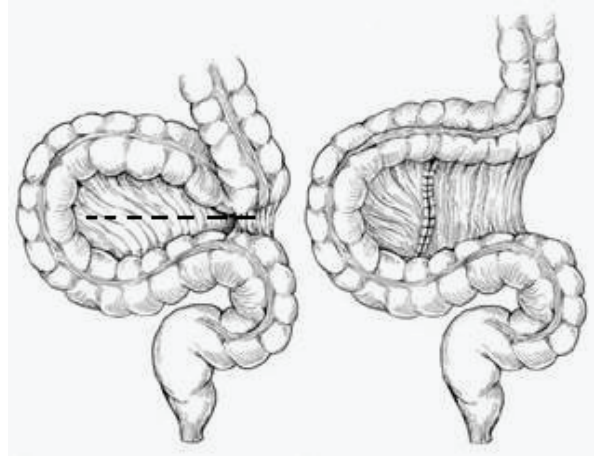
arasında dəyişdiyi qeyd olunur. Qanqrenoz dəyişikliyə uğramış bağırsağ müəyyən edilən hallarda S-vari bağırsağın rezeksiyası, kolostomiya və Hartmann əməliyyatı daha etibarlı üsul hesab olunsa da, bəzi müəlliflər birincili anastomoz qoyulmasını təklif edirlər. Bu zaman ölüm faizinin 0-38% arasında dəyişdiyi qeyd olunur. Hətta qanqrenoz dəyişiklik olmayan hallarda belə, birincili anastomoz tikişlərinin çatışmazlığına yüksək tezlikdə rast gəlinir.

Rezeksiyasız icra edilən əməliyyatlar. Qeyd edildiyi kimi, S-vari bağırsağın hətta planlı surətdə icra edilən rezeksiyası yüksək ağırlaşma və ölüm faizi ilə müşayiət olunur. Əgər bağırsaqda qanqrenoz dəyişiklik müəyyən edilmirsə, ağır xəstələrdə rezeksiya əməliyyatından çəkinmək məsləhətdir. Residivin qarşısını almaq məqsədilə cərrahlar daha az radikal, lakin effektiv cərrahi əməliyyatların mövcud olduğunu da yadda saxlamalıdır.

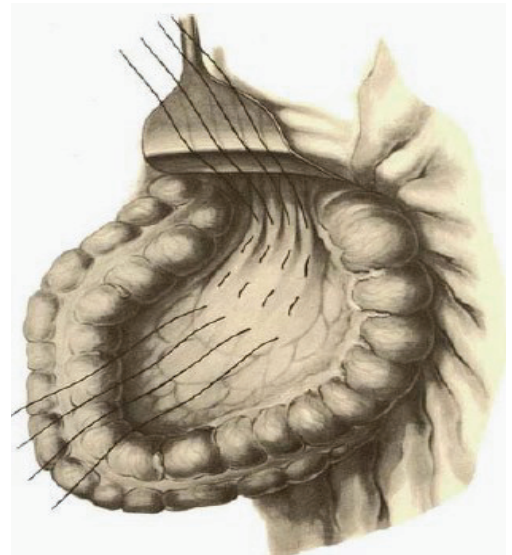
Mezosiqmoidoplastika. Bu əməliyyatın mahiyyəti S-vari bağırsağın müsariqəsinin uzunluğunu qısaltmaq, enini isə artırmaqdan ibarətdir. Mezosiqmoidoplastika S-vari bağırsağın qanqrenası ilə müşayiət olunmayan təcili və planlı əməliyyatlar zamanı icra edilə bilər. Əməliyyat S-vari bağırsağın dekompressiyası ilə müşayiət olunmalıdır. S-vari bağırsağın müsariqəsinin ön peritoneal səfhəsi müsariqənin əsasında başlayaraq S-vari bağırsağ divarına 2,5 sm qalana qədər kəsilir. Müsariqənin ön peritoneal loskutları bayır istiqamətdə dartıldıqdan sonra köndələn istiqamətdə fasiləsiz olaraq tikilir. Eyni manevr müsariqənin arxa peritoneal səfhəsində də təkrarlanır (şəkil 7.42).

Qaqen-Torn üsulu ilə mezosiqmopliksiya.

Qarın boşluğu açıldıqdan sonra S-vari bağırsağ gözdən keçirilir, onun burulması düzəldilir və möhtəviyyəti düz bağırsaqdan xaric edilərək təmizlənir. S-vari bağırsağın divarında qanqrenoz dəyişikliklərin olmamasına əminlik yarandıqdan sonra onun müsariqəsi uzun sapla əsasında birinci sıra damar qövsələrinə qədər tikilir. Bu zaman tikişə müsariqənin yalnız bir peritoneal səfhəsi alınmalı və tikişə damarlar düşməməlidir. Müsariqənin cırılmaması üçün hər tikişə onun 1-2 sm sahəsi alınmalıdır. Bir-birindən 1-2 sm məsafədə olan 3-5 belə tikiş qoyulur. Sonra bu sapların ucları dartılaraq düyünlənir. Bununla da müsariqə qısalır və residivlərin qarşısı alınır (şəkil 7.43).



Şəkil 7.42. Mezosiqmoidoplastika



Şəkil 7.43. Qaqen-Torn üsulu ilə mezosiqmopliksiya

MEQAKOLON

Meqakolon etiologiya və patofiziologiyası əks etdirməyən təsviri termindir. Meqakolon terminindən rentgenoloji olaraq rektosigmoid şöbənin və enən çənbər bağırsağın diametrinin 6,5 sm-dən, qalxan çənbər bağırsağın diametrinin 8 sm-dən və kor bağırsağın diametrinin 12 sm-dən böyük olan hallarında istifadə etmək məsləhət görülür. Meqakolon anadangəlmə meqakolonun (Hirschsprung xəstəliyinin), idiopatik meqakolonun (hər hansı səbəbdən meydana çıxan xroniki qəbizliyin) və ya bağırsağın psevdoobstruksiyasının əlaməti ola bilər.

Meqakolonun səbəblərinin təsnifatı aşağıdakı kimidir:

I. Anadangəlmə meqakolon (Hirschsprung xəstəliyi)

Klassik tip

Qısa seqmentli

Ultraqısa seqmentli

Yoğun bağırsağın total aqanqliozu, məhdud

zonada qanqlionların olmaması, digər variantlar

(neyronal intestinal displaziya)

II. Qazanılmış meqakolon

İdiopatik

Uşaqlarda

Böyüklərdə

Kəskin forma (Ogilvie sindromu)

Nevroloji xəstəliklər

Chagas xəstəliyi

Parkinson xəstəliyi və mərkəzi sinir sisteminin

disfunksiyası

Miotonik distrofiya

Diabetik neyropatiya

Digərləri (qanqliomatoz, ailəvi autonom disfunksiya)

Bağırsağın psevdo-obstruksiyası

Bağırsağın sayə əzələsinin cəlb olunduğu

xəstəliklər

Sklerodermiya və digər kollagen xəstəliklər

Amiloidoz

Bağırsağın psevdo-obstruksiyası (miogen forma)

Metabolik xəstəliklər

Hipotireoidizm

Hipokaliemiya, porfiriya

Feoxromositoma (qanqlioneiyromatozlu)

Dərmanlar

Mexaniki obstruksiya

Anadangəlmə meqakolon əksər hallarda intramural sinir kələfinin anadangəlmə olmaması (aqanqlionozu) hesabına meydana çıxan və funksional obstruksiya (adətən düz bağırsağın) nəticəsində yoğun bağırsağın genişlənməsi ilə xarakterizə olunan Hirschsprung xəstəliyinə aid edilən termindir. Belə aqanqlionoz, yoğun bağırsağın distal seqmentinin daralması ilə nəticələnir (başqa sözlə boşala bilmir). Hirschsprung xəstəliyi çoxsaylı endokrin neoplaziya (MEN) IIb tip kimi bir sıra xəstəliklər zamanı da meydana çıxma bilər.

İdiopatik meqakolon aşkar edilən yaşlı şəxslərdə intramural sinir sistemindəki histoloji dəyişikliklərin təxminən 70%-nin anadangəlmə mənşəli olduğu güman edilir. Son tədqiqatlara əsasən güman etmək olar ki, meqakolon halları əksər hallarda anadangəlmə əsasən malikdirlər.

HIRSCHSPRUNG XƏSTƏLİYİ

Rastgəlmə tezliyi

Hirschsprung xəstəliyi bağırsağ keçməməzliyi ilə nəticələnən bağırsağ innervasiyasının anadangəlmə çatışmazlığı ilə xarakterizə olunur və hər doğulan 5000 uşağdan 1-də təsadüf edir. Xəstəlik sporadik və ya ailəvi rast gəlinə bilər. Ailəvi Hirschsprung xəstəliyinin səciyyəvi xüsusiyyəti onun autosom-dominant və ya resessiv olması və ötürülməsinin nisbətən aşağı – 30% təşkil etməsidir. Aparılan tədqiqat işlərindən qardaşlar arasında qısa seqmentin xəstəliyi riskinin 5%, bacılar arasında isə 1% təşkil etdiyi qeyd edilir. Xəstəliyə dizyot əkilərdə qeyri-mütənasiblik, monoziyot əkilərdə mütənasiblik təşkil edir.

Patogenezi və genetik xüsusiyyətləri

Hirschsprung xəstəliyinin Daun sindromu ilə birgə rast gəlinməsi təsadüfi rastgəlmə ehtimallarına nisbətən 10 dəfə çoxdur. Anadangəlmə meqakolon olan xəstələrin təxminən 2%-də Daun sindromu da aşkar edilir. Anadangəlmə meqakolonla birgə təsadüf olunan digər xəstəliklərə *hiposefalus, mədəcik arakəsmələrinin defekti, böyrəklərin agenezi və ya sistik deformasiyası, kriptorxizm, sidik kisəsinin divertikulu, perforasiya etməmiş anus, Meckel divertikulu, hipoplastik uşaqlıq, yoğun bağırsağın polipozu, IV mədəciyin ependimomasi və anadangəlmə mərkəzi hipoventilyasiya sindromu* aiddir.

Hirschsprung xəstəliyinin patogenezinə 4 müxtəlif gendəki mutasiyalara xüsusi diqqət yetirilir: tirozinkinazanın RET reseptor geni və onun liqandlarından biri, qlial hüceyrələrin neyrotrofik faktor geni (GDNF), endotelin B-nin reseptor geni (EDNRB) və onun liqandları, endotelin-3 (EDN-3). Son vaxtlar Hirschsprung xəstəliyi zamanı bu genlərdən ikisində (RET və GDNF) mutasiyaların kombinasiyası da aşkar edilmişdir. Həmçinin RET onkogeninin (10q11x2 xromosomunda) Hirschsprung xəstəliyi, IIb tip çoxsaylı endokrin neoplaziya (MEN-II) və qalxanabənzər vəzinin sporadik medullyar xərçəngi ilə əlaqəsi vardır. Buna görə də, klinik nöqtəyi-nəzərdən Hirschsprung xəstəliyi olan uşaqların MEN-II tipli şişlərə görə yoxlanılması vacibdir.

Patomorfolojiyası

Aqanqlionoz (bağırsağ divarında qanqlionların olmaması) - hüceyrələrin sinir səfhəsindən kaudal istiqamətdə miqrasiyasının pozulması nəticəsində meydana çıxır. Məhz bu hüceyrələr bağırsağın intramural kələfinin formalaşmasında iştirak edir.

Hirschsprung xəstəliyinin patogenezi *qeyri-normal mikromühit nəzəriyyəsi* ilə izah edilir. Bu nəzəriyyəyə görə, sinir səfhəsinin inkişafı və miqrasiya edən hüceyrələri yoğun bağırsaqda seqmentar olaraq qeyri-normal və sərt mikromühitlə qarşılaşır və buna görə də həm yoğun bağırsağ divarında qanqlion hüceyrələrinin anadangəlmə olmaması, həm də neyronal displaziya, hipoxanqlionoz və məhdud zonada aqanqlionoz kimi bağırsağın müxtəlif səviyyəli neyronal pozğunluqlarına rast gəlinir. Qanqlionar hüceyrələr üçün ayrıca, kaudal mənşəyin olması da mümkündür. Hirschsprung xəstəliyində qanqlionsuz seqment adətən daxili anal sfinkterdən proksimal istiqamətdə müəyyən məsafəyə qədər genişlənir. Bir çox hallarda isə qanqlionsuz seqment düz bağırsaqda və ya S-vari bağırsaqda yerləşir. Bundan əlavə, yalnız anal sfinkter zonasını əhatə edən çox qısa seqmentin zədələnməsi halları da qeyd edilmişdir. Qanqlionsuz seqment daimi olaraq yığılmış olur və ondan proksimal hissədə dilatasiya törədir. Uzun məsafəli qanqlionsuz seqment təxminən 20% xəstələrdə ras gəlinir. 70-80% hallarda qanqlionsuz seqment rektosiqmoid şöbədə yerləşir. Bütün yoğun bağırsağı əhatə edən aqanqlionoz isə nadir hallarda rast gəlinir. Çox qısa aqanqlionoz seqment adətən yaşlılarda müəyyən edilir. Beləliklə, Hirschsprung xəstəliyinin əsas diaqnostik əlaməti düz bağırsağın bütün qalınlığından götürülmüş biopsiya materialında mienterik və selikaltı kələfdə qanqlion hüceyrələrinin olmamasıdır.

Morfoloji olaraq daralmış seqmentdən başlayaraq dilatasiyaya uğramış tərəfə 1-5 sm məsafəyə qədər sahədə qanqlionar hüceyrələr olmur. Sinir liflərinin mənzərəsi də qeyri-normaldır; sinir lifləri hipertrofik, qalınlaşmış dəstə şəklində olur. Qeyri-normal morfolojiyanı müəyyən etmək məqsədilə asetilxolinesteraza üçün spesifik rənglərdən istifadə olunur. Genişlənmiş seqmentin adrenergik denervasiyasının təyin edilməsi faydalı üsul olsa da, onu həmişə aşkar etmək mümkün olmur. Bağırsağın divarında peptidergik (vazoaktiv intestinal peptidə (VIP), P substansiyasına, enkefalinlərə və digər peptidlərə malik olan) sinirlərə də rast gəlinir. Bağırsağın hərəkəti fəaliyyətinə nəzarət olunmasında bu neyrotransmitterlərin rolu tam məlum deyildir. Bununla belə, bağırsağın motor fəaliyyətinə nəzarət olunmasında VIP və azot-oksidi (NO) sinergist təsiri müəyyən edilmişdir. Hirschsprung xəstəliyində qanqlionsuz seqmentin sinir liflərində NO və VIP-in miqdarının az olması sayə əzələlərin boşalma qabiliyyətinin itməsinə səbəb olur ki, bu da bağırsağın peristaltik dalğasının qarşısının alınması ilə nəticələnə bilər.

Tədqiqatlar göstərmişdir ki, Hirschsprung xəstəliyində qanqlionsuz seqmentdə azot oksidi (NO) aşkar edilmir. Hirschsprung xəstəliyində bağırsağ keçməzliyini törədən spesifik defekt qeyri-adrenergik və qeyri-xolinerjik sinir liflərinin çatışmazlığıdır.

Hirschsprung xəstəliyinin *xarakterik funksional pozğunluğu* düz bağırsağın genişlənməsinə cavab olaraq daxili anal sfinkterin boşalmamasıdır. Sağlam şəxslərdə düz bağırsağın tormozlayıcı refleksi demək olar ki, həmişə nümayiş etdirilə bilər. Düz bağırsağa salınmış balonun müvəqqəti genişləndirilməsi daxili anal sfinkter səviyyəsində mənfəzdaxili təzyiğin azalması ilə nəticələnir. Bu azalma bir çox hallarda xarici anal sfinkterin reflektor yığılması ilə müşayiət olunur. Aqanqlionoz olan xəstələrdə daxili anal sfinkterin sakit haldakı təzyiqi normal və ya bir qədər yüksəlmiş olur və bəzi hallarda düz bağırsağın genişlənməsinə daxili anal sfinkter qeyri-müəyyən yığılma ilə cavab verir. Aqanqlionoz zamanı kolorektal hərəkəti fəaliyyətin digər patoloji aspekti ondan ibarətdir ki, yığılmış seqment parasimpatomimetik dərman vasitələrinin təsirindən boşalmır.

Nəhayət, Hirschsprung xəstəliyində aşkar edilən pozğunluqlardan biri düz bağırsağın divarının sərtləşməsidir. Genişlənməyə qarşı rezistentliyin bu cür artmasına hətta genişlənmiş, spastik olmayan bağırsaqda da rast gəlinir; sərtləşmənin dərəcəsi nə qədər yüksəkdirsə, klinik mənzərə də bir o qədər kəskin olur.

Klinikası

Adətən Hirschsprung xəstəliyi uşağın doğulmasından qısa müddət sonra yenidoğulmuşun *az miqdarda mekonium xaric etməsi və qarının böyümüş olmasına* görə müəyyən edilə bilər. Hirschsprung xəstəliyinin klinik təzahürünün əsasında bağırsağ möhtəviyyətinin hərəkətinin pozulması durur. Bu zaman meydana çıxan əsas simptomlara *qəbizlik, qarının şişkin olması, qarında ağırlar* daxildir.

Qəbizlik bir neçə gündən bir neçə aya qədər davam edə bilər. Qəbizliyi aradan qaldırmaq məqsədilə uşaqlara tez-tez imalələr və ya işlətmə dərmanları təyin edilir. İmalə vasitəsilə bağırsağın təmizlənməsinə baxmayaraq qarın yenə də şişkin vəziyyətdə qalır və bəzən tənəffüsün çətinləşməsinə səbəb olur. Hissəvi bağırsağ keçməməzliyinin əlamətləri davamlı qusma və qarının şişkin olması şəklində yenidən qaydır. Təxminən 20% xəstələrdə keçməməzliyin ağırlaşması kimi psevdomebranoz kolitin əlaməti olan ishal meydana çıxır.

Xəstələrin həyatının sonrakı dövrlərində xəstəliyin kəskinliyi azalır və kəskin bağırsağ keçməməzliyi əlamətləri ilə təzahür etmir. Kəskin qəbizlik və nəcis durğunluğu ön plana keçir. Uşaqlarda bəzi hallarda anemiya, hipoproteinemiya müəyyən edilir, infeksiyalara qarşı rezistentlik azalır.

Hirschsprung xəstəliyi olan bəzi xəstələr yetkinlik dövrünə çatana qədər müalicə üçün müraciət etmirlər. Uşaqlar üçün xarakterik olan bu xəstəliyin yaşlılarda müəyyən edilməsi bəzən klinik olaraq çətinlik törədə bilər.

Xəstələrin əksəriyyətini kişilər təşkil edir (5:1 nisbətində). Yaşlılarda *Hirschsprung xəstəliyinin ağırlaşması* kimi kəskin bağırsağ keçməməzliyinə səbəb olan *nəcis daşlarının formalaşması, qanaxma, uzanmış S-vari bağırsağ müsarifəsi* ətrafında *yoğun bağırsağın burulması, bağırsağın kəskin genişlənməsi* nəticəsində onun divarının işemiyası, *perforasiya, səthi iltihab, diafraqmanın ekskursiyasının pozulması* nəticəsində ağciyərin atelektazi halları qeyd edilmişdir.

Diaqnozu və diferensial diaqnostikası

Diaqnozun qoyulmasında anamnestik məlumatlar (uşaqlıqdan daim qəbizliyin olması) və xəstənin şikayətləri mühüm rol oynayır. Ayrı xəstələrdə yoğun bağırsağ boyunca palpasiya zamanı çənbər bağırsağın sol yarısında bərk konsistensiyalı nəcis kütlələri əllənə bilər.

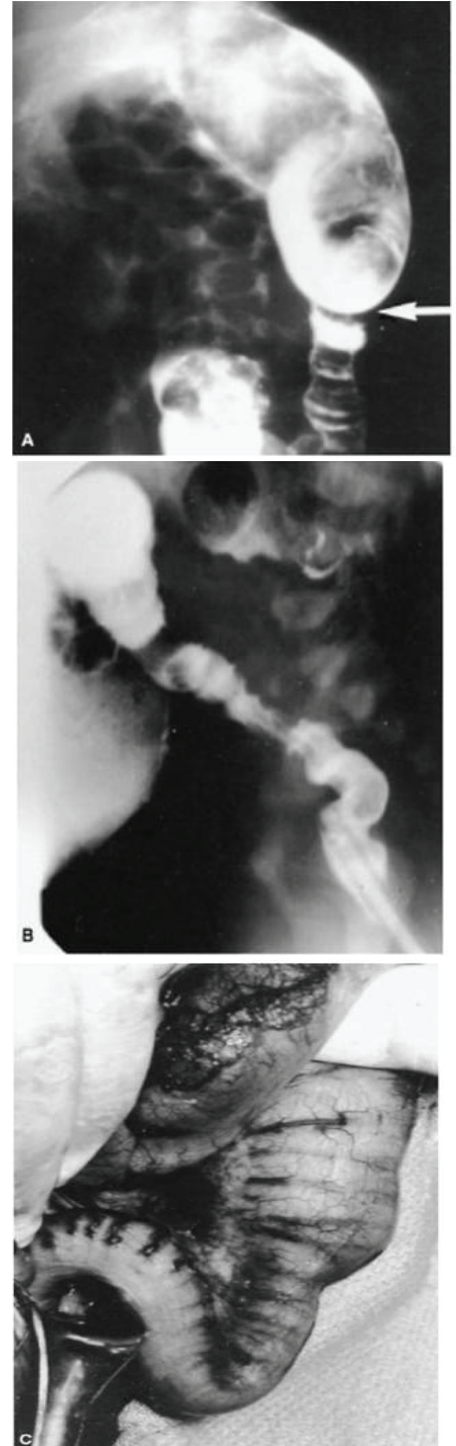
Rektal müayinə zamanı ampulun boş olması müəyyən edilir. *İrriqoqrafiya* zamanı düz bağırsağın daralmış distal hissəsindən və ya S-vari bağırsağın daralmış segmentindən kontrast maddənin yoğun bağırsağın genişlənməmiş proksimal hissəsinə keçməsi diaqnozu təsdiq edə bilər (şəkil 7.44). Lakin aqanqlionar zona çox qısa olan hallarda daralmış segment rentgenoloji olaraq təyin olunmaya bilər. Qazanılmış meqakolon olan xəstələrdə isə genişlənmə anusa qədər davam edir və daralmış zona görünür.

Rektosiqmoidoskopiya zamanı düz bağırsağın normal, lakin boş olduğu aşkar edilir. Bağırsağın genişlənməmiş proksimal hissəsində nəcis kütləsi yoxdursa, endoskop asanlıqla proksimal istiqamətdə hərəkət etdirilir. Müəyyən edilən xarakterik əlamət aşağı segmentin boş olması və üzvi patologiyaların aşkar edilməməsidir.

Hirschsprung xəstəliyinə şübhə olan xəstələrdə digər diaqnostik müayinə metodlarından biri də *anorektal manometriyadır*. Lakin bu üsulun yenidoğulmuşlarda icra edilməsi bir sıra çətinliklərlə bağlıdır. Buna görə də, ondan əsasən uşaqlarda və böyüklərdə istifadə olunur.

Hirschsprung xəstəliyi zamanı qeyri-normal rektoanal tormozlayıcı refleks meydana çıxır. Belə ki, normal insanlarda düz bağırsağın genişlənməsinə cavab olaraq daxili anal sfinkter boşaldığı halda (anal kanalda sakit haldakı təzyiq 40-80 mm. c. süt, sıxılma təzyiqi isə 80-160 mm. c. süt-dur) Hirschsprung xəstəliyində bu boşalma meydana çıxmır ki, bu da diaqnostik əhəmiyyət kəsb edir. Bu refleks anal manometr və düz bağırsağı genişləndirmək üçün balondan istifadə etməklə təyin edilə bilər. Rektal balon genişləndikdə manometr daxili anal sfinkterin kompensator boşalmasını deyil, xarici sfinkter əzələnin normal yığılmasını göstərir. Qısa segmentli Hirschsprung xəstəliyində rektoanal tormozlayıcı refleksin normal olması da mümkündür.

Histoloji müayinə. Hirschsprung xəstəliyinə şübhə olan hallarda *biopsiya* göstərişdir, çünki, aqanqlioz Hirschsprung xəstəliyi üçün xarakterikdir. Səthi, bütün qatları əhatə edən və ya aspirasion biopsiyalardan hansının daha əlverişli olması barədə fikirlər ziddiyyətlidir. *Aldridge və Campbell*

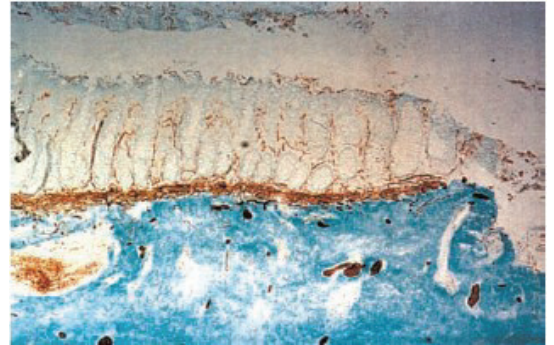

Şəkil 7.44. A. Klassik rektosiqmoid keçid zonanın rentgenoloji görünüşü; B. Düz bağırsağın tipik distal spazminin bayır görünüşü; C. rektosiqmoid keçid zonanın görünüşü

daxili sfinkter səviyyəsində normal hipoqanqlionar zonanın olduğunu qeyd edir və buna görə də, biopsiya materialını dişli xətdən 2-3 sm yuxarıdan götürməyi təklif edirlər. Bu hipoqanqlionar zona mienterik kələf boyunca 4 mm, dərin selikaltı kələf boyunca 7 mm və səthi selikaltı kələf boyunca isə 10 mm proksimal istiqamətdə dişli xətdən yuxarıya doğru genişlənir. Digər tədqiqatçılar biopsiya materialını dişli xətdən 1-1,5 sm proksimal tərəfdən götürməyi təklif edirlər. Onların fikrincə, ultraqısa aqanqlionar seqment olan hallarda biopsiyanın yuxarı səviyyədə götürülməsi diaqnozun düzgün qoyulmasına səbəb ola bilər.

Hirschsprung xəstəliyinin diaqnostikası bir çox hallarda mərhələlərlə aparılır. Aspirasiya vasitəsilə əldə edilən səthi bioptat histoloji tədqiq olunur. Biopsiya zamanı qanqlion hüceyrələrinin aşkar edilməsi Hirschsprung xəstəliyini inkar edir. Əgər biopsiya zamanı *qanqlion hüceyrələri aşkar edilmirsə və hipertrofik sinir kötüyü aşkar edilirsə, Hirschsprung xəstəliyinin olması təsdiq edilir.* Biopsiya zamanı qanqlionar hüceyrələr və sinir kötükləri aşkar edilmədikdə, *növbəti mərhələ düz bağırsağın selikli qişasından dərin biopsiya materialının götürülməsidir.*

Asetilxolinesterazanın aktivliyinin öyrənilməsi. Hirschsprung xəstəliyi zamanı asetilxolinesteraza aktivliyinin artması müəyyən edilmişdir. Asetilxolinesterazanın rənglənməsi yolu ilə selikaltı qatda və ya xüsusi səfhədə qalınlaşmış, bozuntul rəngə boyanmış və sayı artmış sinir liflərinin olması müəyyən edilir (şəkil 7.45).



Şəkil 7.45. Parasimpatik sinirləri nümayiş etdirmək üçün istifadə olunan asetilxolinesterazanın rənglənməsi bozuntul rənglənməmiş akson dəstəsi və periferiyaya yönəlmiş kiçik filamentlər görünür.

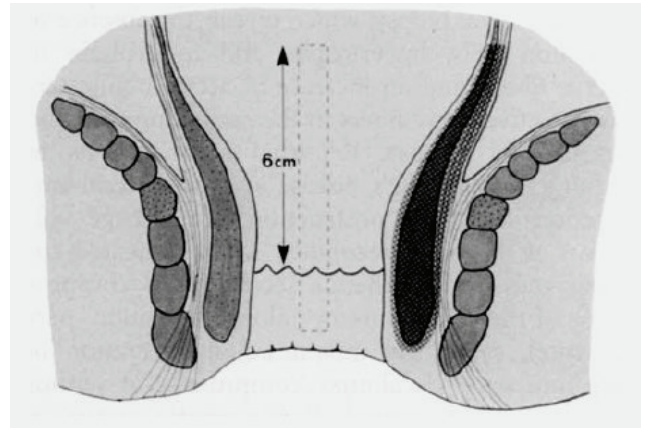
Müalicəsi

Hirschsprung xəstəliyinin müalicəsi cərrahi yolladır. Əməliyyatın növü xəstənin yaşından, prosesə cəlb olunmuş seqmentin uzunluğundan, simptomların kəskinliyindən və enterokolitin olub-olmamasından asılıdır.

Bağırsağ keçməməzliyi ilə təzahür edən yenidoğulmuşlarda və ya enterokolitlə təzahür edən uşaq və yaşlılarda ilkin olaraq *kolostomiya* icra edilir. *Bağırsağın kolostoma üçün seçilən yeri qanqliona malik seqmentdə mümkün qədər aşağı səviyyədə olmalıdır.* Qanqlion hüceyrələrinin olmasını müəyyən etmək üçün əməliyyatın dövrə *biopsiya* götürülməlidir.

Xəstəlik yalnız qəbizliklə təzahür edən uşaq və yaşlılarda genişlənmiş bağırsağ ilk növbədə imalələrlə tam yuyulub təmizlənməlidir. Əməliyyatın növü prosesə cəlb olunmuş seqmentin uzunluğundan asılıdır.

Hirschsprung xəstəliyi zamanı düz bağırsağın *bərpaedici ön rezeksiyası* icra olunan hallarda qısa aqanqlionar seqment qalır və buna görə də sonralar qəbizlik yenidən təzahür edir. Bu rezidual simptom *anorektal dilatasiya* vasitəsilə müalicə oluna bilər. Bunu nəzərə alaraq, *Bentley* zəif simptomlarla təzahür edən *qısa seqmentin xəstəliyi* zamanı normal qanqlionar hüceyrələr aşkar edilən səviyyəyə qədər (təxminən 6 sm) düz bağırsağın divarından soymaqla aparılan genişləndirilmiş mioektomiya icra etməyi məsləhət görür (şəkil 7.46). Onun fikrincə, anorektal



Şəkil 7.46. Anorektal mioektomiya

mioektomiya qida borusunun axalaziyası olan xəstələrdə aparılan qastroezofageal miotomiya (Heller əməliyyatı) ilə müqayisə oluna bilər.

Anal tonusu yüksək, nəcisin bağırsaqla hərəkəti normal və düz bağırsağın boşalmasında çatışmazlıq olan xəstələrdə anorektal mioektomiyanın effektiv olması gözlənilir.

Uzun seqmentin xəstəliyi isə aşağıda qeyd olunan 4 əməliyyatdan biri ilə aradan qaldırıla bilər. Əsas əməliyyatdan əvvəl bir neçə aylığa *müvəqqəti kolostomiya* icra edilir və bunun hesabına bağırsağın genişlənmiş proksimal hissəsi öz normal diametrinə qaydır. Əgər yenidoğulmuşda kolostomiya əməliyyatının aparılması tələb olunursa, onda əsas əməliyyat yenidoğulmuş 10 kq çəkiyə çatana qədər ləngidilir. Bu müddət ərzində çanaq hələ dayaz və kifayət qədər geniş olur və müdaxilənin aparılması mümkün olur. Bu dövr uşağın təxminən 10 aylıq—1 yaş arası dövrünə düşür.

Hirschsprung xəstəliyinin cərrahi müalicəsi zamanı əsasən aşağıdakı əməliyyatlardan istifadə olunur. *Duhamel əməliyyatı*, *Swenson əməliyyatı*, *kolo-anal anastomoz (Soave əməliyyatı)* və *proktokolektomiya*.

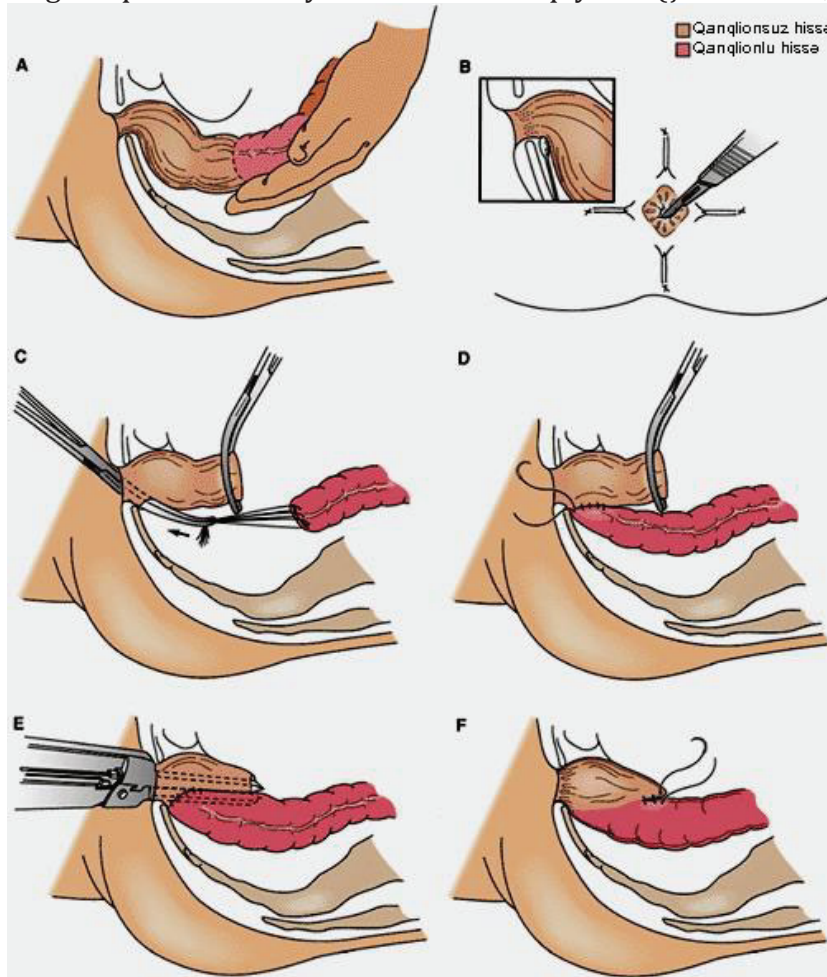
Duhamel əməliyyatı uşaqlarda Hirschsprung xəstəliyinin cərrahi müalicə üsulu kimi təqdim olunmuşdur. Fransız cərrahi Duhamel tərəfindən 1956-cı ildə işlənib hazırlanmış bu əməliyyatın mahiyyəti düz bağırsaqla arxasında və aşağıda düz bağırsaqla çənbər bağırsaqları arasında uc-yan anastomoz yaratmaqla düz bağırsağın aqanqlionar hissəsini nəcisin hərəkət sahəsindən kənarlaşdırmaqdan ibarətdir. Bu əməliyyat zamanı düz bağırsaqlar periton büküşü səviyyəsində kəsilir və tikilib bağlanır. Mobilizə olunmuş yoğun bağırsaqlar aqanqlionar hissəsi kəsildikdən sonra düz bağırsaqlar arxasında formalaşdırılan kanaldan keçirilməklə daxili anal sfinkter səviyyəsində düz bağırsağın arxa divarında aparılmış kəsikdən mənfəzə keçirilir və düz bağırsaqla çənbər bağırsaqları arasında uc-yan anastomoz yaradılır. Bu üsulün üstün cəhəti ondan ibarətdir ki, az travmatikdir, düz bağırsağın ön və yan divarları intakt qaldığından urogenital refleksogen zonalar saxlanılır, diametrinə görə fərqli olan yoğun bağırsaqlar seqmentləri arasında anastomoz yaratmaq imkanı olur. Lakin Duhamel əməliyyatının klassik variantının bəzi çatışmayan cəhətləri vardır. Belə ki, düz bağırsaqlar güdülünün kor saxlanması nəcis kütləsinin toplanıb qalmasına və anal inkontinensiyaya səbəb olur. Düz bağırsaqlar güdülünün ölçülərini kiçiltmək, kolorektal «arakəsməni» aradan qaldırmaq, daxili anal sfinkterin tamlığını saxlamaq məqsədilə bir sıra modifikasiyalar təklif olunmuşdur. Duhamel əməliyyatı meqakolonun cərrahi müalicəsində daha çox istifadə olunduğuna görə onu geniş nəzərdən keçirəcəyik.

Əməliyyatın texnikası. Duhamel əməliyyatı xüsusilə ikinci əməliyyat kimi icra edilən hallarda geniş həcmli hesab olunur.

Xəstə əməliyyat stolunda arxası üstə uzadılmalı və ona sonradan Trendelenburq vəziyyəti vermək üçün lazımı avadanlıqlar və şərait olmalıdır. Laparotomiya geniş orta kəsik üzrə aparılır. Bu zaman kəsiyin aşağı kənarı qasıq bitişməsinə qədər çatmalıdır. Əməliyyat iki cərrahlar briqadası vasitəsilə həyata keçirilir: qarın boşluğu tərəfdən və aralıq tərəfdən.

Qarın boşluğu açıldıqdan sonra təftiş aparılır. Təftiş zamanı yoğun bağırsağın vəziyyəti və qarın boşluğunun təftiş oluna bilən digər orqanları qiymətləndirilir. Yoğun bağırsağın rezeksiya olunacaq səviyyəsi liqatura qoymaqla işarələnir. Yoğun bağırsağın mobilizasiyası elə həcmdə aparılmalıdır ki, anastomoz qoymaq üçün seçilmiş hissə bədənin əks tərəfinin Skarp üçbucağına çata bilsin; bağırsağın bu hissəsinin qan təchizatına şübhə yaranmamalıdır. Sonra düz bağırsağın mobilizasiyasına başlanılır. Bu zaman rezeksiya xəttinin anusun aşağı kənarından 8-9 sm məsafədə olacağı nəzərə alınmalıdır. Xəstəyə Trendelenburq vəziyyəti verilir. Yuxarı düz bağırsaqlar arteriyası liqaturaya alınaraq kəsilir. Düz bağırsaqlar önə tərəf dartılır və düz bağırsaqlar xarici anal sfinkterə qədər barmaq vasitəsilə küt üsulla oma və büzdüm sümüklərindən ayrılaraq retrorektal sahədə kanal formalaşdırılır (şəkil 7.47 A). Kanalın eni aşağı endiriləcək bağırsağın diametrinə uyğun olmalıdır. Düz bağırsaqlar rezeksiya olunacaq yerə qədər ətraf toxumalardan mobilizə olunur. Düz bağırsaqlar adi üsulla və ya xüsusi tikişqoyan aparatla kəsilib tikilə bilər. Güdülün birinci sıra tikişlərini və ya mexaniki tikişləri örtmək üçün iki yarımüzümlü tikiş qoyulur və üzərindən bir sıra düyünlü tikişlərlə möhkəmləndirilir. Aralıq nahiyəsində aparılan

ayrıca kəsikdən presakral sahəyə drenaj boru və mikroirriqator yeridilir. Kiçik çanaq tamponlarla tamponada olunur. Yoğun bağırsağ qeyd edilən xətdən kəsilir və ikiqat tikilib bağlanır, lakin ikinci sıra seromuskulyar sapların ucu kəsilmir (Yoğun bağırsağın anastomoz qoyulacaq ucunda aqanqlionar sahə qalmamalıdır). Yoğun bağırsağın rezeksiya olunmuş proksimal ucu xüsusi ötürücü zonda fiksə olunur, ötürücü zondun digər ucu isə retrorektal kanala salınaraq düz bağırsağın arxa divarına yaxınlaşdırılır. Aralıq tərəfdə əməliyyat apararı briqadanın cərrahı düz bağırsağa rektal güzgü yerləşdirir və anal sfinkteri genişləndirir. Yoğun bağırsağ bağlanmış ötürücü zondun ucu vasitəsilə anusun aşağı kənarından 4 sm yuxarıda, yəni dişli xətdən 1-2 sm yuxarıda düz bağırsağ divarı mənəfəzə doğru itələnir. Düz bağırsağın arxa divarı bu zondun nəzarəti altında köndələn istiqamətdə kəsilir. Sonra zondun ucu yaranmış dəlikdən düz bağırsağa daxil edilir və düz bağırsağın arxa divarındaki kəsikdən yuxarı tərəfdə üçbucaq şəklində loskut kəsilib çıxarılır və bununla da açılmış dəlik genişləndirilir. Üçbucaq şəklində genişləndirilmiş pəncərənin zirvəsi düz bağırsağın tikilmiş güdülündən 2 sm aşağıda qalmalıdır. Kəsik xətti boyunca düz bağırsağın divarına yuxarı və yan bucaqlarda tikiş qoyulur və düyünlənmədən saxlayıcı kimi sıxaqlara alınır. Ötürücü zondla birlikdə yoğun bağırsağ dartılaraq düz bağırsağın arxa divarında açılmış pəncərəyə yaxınlaşdırılır. Bundan sonra düz bağırsaqla yoğun bağırsağ arasında uc-yana anastomoz qoyulur (şəkil 7.47 C,D).



Şəkil 7.47. Duhamel əməliyyatının və Martin modifikasiyasının müxtəlif mərhələləri

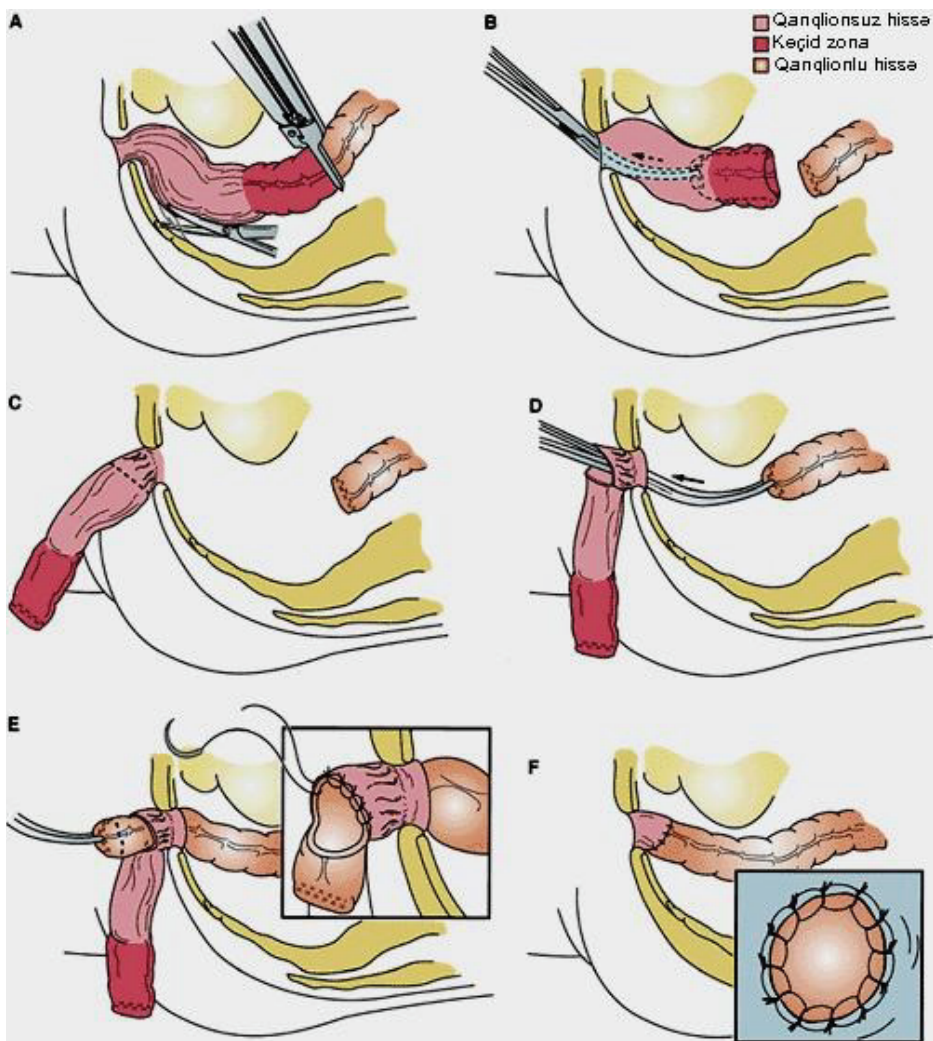
A. Düz bağırsağın arxa səthinin barmaqla mobilizasiyası və kanalın formalaşdırılması; B. Ötürücü üzərində düz bağırsağın arxa divarında kəsiyin aparılması; C. Düz bağırsağın arxa divarında açılmış pəncərədən istifadə etməklə yoğun bağırsağın aşağı dartılması; D. Düz bağırsaqla yoğun bağırsağ arasında uc-yana anastomozun qoyulması; E. F. Martin üsulu ilə GİA aparatından istifadə etməklə yan-yana kolo-rektal anastomozun formalaşdırılması.

Matyus düz bağırsaqla yoğun bağırsağ arasındakı arakəsməni yox etmək məqsədilə arakəsməni tikişqoyan GİA aparatı vasitəsilə kəsib tikməyi məsləhət görür. *Martin* isə kor

qurtaran rektal güdülü ləğv etmək məqsədilə GİA tikişqoyan aparatı vasitəsilə uzun məsafədə yan-yanə kolorektal anastomoz qoymağı təklif edir (şəkil 7.47 E, F). Bəzi müəlliflər isə yoğun bağırsağı dartaraq düz bağırsağın arxa divarında açılmış pəncərədən düz bağırsağın mənəzinə, sonra isə anusun aşağı kənarından 5-6 sm məsafəyə qədər xaricə çıxarmağı, sonradan çənbər bağırsağın divarını düz bağırsağda açılmış pəncərənin kənarına fiksə etməyi və əlavə olaraq çənbər bağırsağın ucunu isə perianal dəriyə tikməyi təklif edirlər.

Qarın boşluğu tərəfdən əməliyyat aparən cərrahi briqada düyünlü tikişlərlə çanaq peritonunun tamlığını bərpa edir. Bununla da anastomoz zonası və düz bağırsağ güdülü qarın boşluğundan izolə olunur. Sonra parietal peritonla aşağı endirilən bağırsağ ilgəyinin müsariqəsi arasındakı pəncərə diqqətlə tikilərək bağlanır. Aşağı endirilmiş yoğun bağırsağda dekompression boru, düz bağırsağ güdülündə isə drenaj boru saxlanılır. Qarın boşluğunda mikroirriqator və drenaj boru saxlamaqla əməliyyat yarası qat-qat tikilib bağlanır.

Swenson əməliyyatı zamanı düz bağırsağ yuxarıdan başlayaraq xüsusi fassiyadan bayır tərəfdə sidik kisəsinə və toxum kisələrinə gedən vegetativ sinirləri qorumaq şərtilə ehtiyatla tam mobilizasiya olunur.

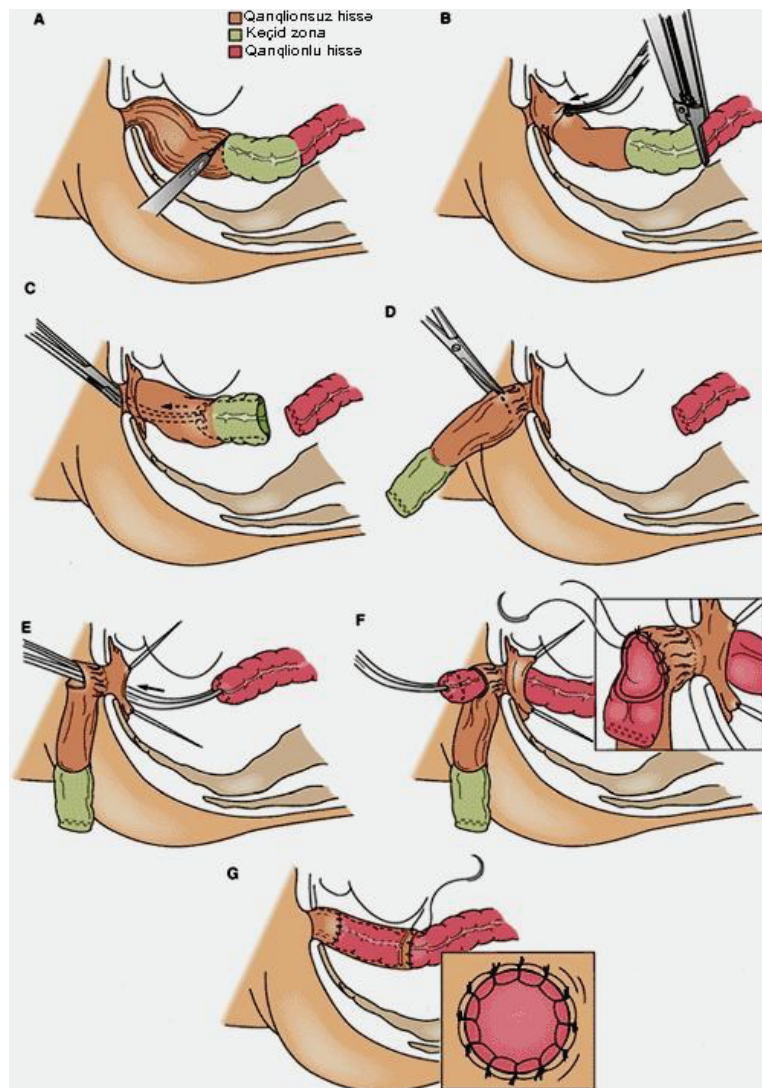


Şəkil 7.48. Swenson əməliyyatının ayrı-ayrı mərhələləri.

A. Düz bağırsağın iti və küt üsullarla mobilizasiyası və yoğun bağırsağın qanqlionlu (sağlam) hissədən rezeksiyası; B. Düz bağırsağın daxilə invaginasiya etdirilməklə dartılması; C. Düz bağırsağ çevrilmiş və xaricə çıxarılmışdır. Qırıq xəttlər düz bağırsağın ön divarında aparılan kəsiyin yerini göstərir; D. Açılmış pəncərədən istifadə etməklə yoğun bağırsağın endirilməsi; E. Yoğun bağırsaqla anal kanalın yuxarı kənarı arasında uc-uca anastomozun qoyulması; F. Anastomozun son görünüşü.

Bağırmaq proksimal tərəfdə yoğun bağırmaqın normal hissəndən kəsilir. Kəsilən hissədə qanqlion hüceyrələrinin olması biopsiya vasitəsilə təsdiqlənməlidir. Mobilizə olunmuş distal qanqlionsuz düz bağırmaq seqmenti daxilə invaginasiya olunaraq anusdan xaricə çıxarılır (şəkil 7.48 A, B, C). Anal kanalın düz bağırmağa keçdiyi yerdə düz bağırmaqın ön hissəsindən köndələn istiqamətdə kəsik aparılaraq pəncərə açılır. Sonra yoğun bağırmaqın normal proksimal ucu açılmış pəncərədən aşağı dartılır və yoğun bağırmaqla anal kanal arasında uc-uca anastomoz yaradılır, aqanqlionar seqment isə kəsilərək xaric edilir (şəkil 7.48 D, E, F).

Soave əməliyyatı (kolo-anal anastomoz) 1964-cü ildə təklif olunmuşdur. Yuxarı yaşlı uşaqlarda, yeniyetmələrdə və yaşlılarda istifadə olunur. Onun mahiyyəti aşağıdakı kimidir: Yoğun bağırmaqın normal fəaliyyət göstərən hissəsi aqanqlionar və keçid zonadan yuxarıda bir neçə düyünlü tikişlər qoymaqla işarələnir. Bağırmaqın bu hissədən aşağı olan aqanqlionar zonası peritonun kiçik çanağa endiyi yerə qədər mobilizə olunur. Bundan sonra düz bağırmaqın intraperitoneal hissəsində selikli qişaya çatana qədər onun seroz və əzələ qatını əhatə edən dairəvi kəsik aparılır və təxminən 1 sm uzunluğundakı hissədə seromuskulyar qat selikli qişadan soyularaq ayrılır (şəkil 7.49 A, B).



Şəkil 7.49. Soave əməliyyatının ayrı-ayrı mərhələləri. A. Selikli qişanın soyulması başlanılır; B. Selikli qişa tam soyulur və yoğun bağırmaq sağlam səviyyədə kəsilir; C. Selikli qişa daxilə çevrilərək anusdan xaricə çıxarılır; D. Selikli qişanın anal kanalın yuxarı kənarına uyğun gələn hissəsində ön tərəfdə kəsiyin aparılması; E. Yoğun bağırmaqın seromuskulyar manjetdən və selikli qişada açılmış pəncərədən keçməklə xaricə dartılması; F. Yoğun bağırmaqın aşağı ucu kəsilərək uc-uca anastomoz yaradılır; G. Koloanal anastomoz yaradılmış və seromuskulyar manjet hər tərəfdən yoğun bağırmaqın seroz qişasına fiksə edilmişdir.

Sonra seromuskulyar qat sıxaclara alınır və barmaqla selikli qışa anusa çatana qədər əzələ qatından ayrılır. Yoğun bağırsağ sağlam hissədən kəsilir və onun proksimal ucu tikilərək bağlanır, lakin saplar kəsilmir və sıxaca alınır. Düz bağırsağın soyulmuş selikli qışa borusu anusdan dartmaqla xaricə—aralıq tərəfə çıxarılır (şəkil 7.49 C). Bu üsuldən istifadə etdikdə kiçik çanağın vegetativ innervasiyası demək olar ki, tam saxlanır. Bundan sonra əməliyyat aralıq tərəfdə aparılır. Selikli qışa borusu üzərində kəsik aparılaraq pəncərə açılır və bu pəncərədən istifadə etməklə yoğun bağırsağ düz bağırsağın əzələ manjeti içərisindən keçməklə dartılır və anusdan xaricə çıxarılır. Sonra yoğun bağırsağın xaricə çıxarılmış hissəsində aqanqlionar hissə varsa o, kəsilib atılır. Yoğun bağırsağın normal hissəsi ilə anus arasında uc-uca anastomoz yaradılır (şəkil 7.49 D, E, F, G).

Qarın boşluğu tərəfdən düz bağırsağın seromuskulyar manjetinin yuxarı kənarı hər tərəfdən yoğun bağırsağın seroz qışasına fiksə edilir. Seromuskulyar manjet yoğun bağırsağı sıxan hallarda o, boylama istiqamətdə kəsilə bilər. Əməliyyat çanaq dibinin periton örtüyünün bağlanması ilə başa çatdırılır. Qeyd etmək lazımdır ki, seromuskulyar manjetlə yoğun bağırsağ divarı arasındakı sahəni 5-6 gün müddətinə yumşaq drenajla drenləşdirmək, aşağı endirilmiş yoğun bağırsaqda isə qazçıxarıcı boru saxlamaq məsləhətdir.

Hazırda ən çox istifadə olunan üsul *Duhamel* əməliyyatıdır. *Duhamel* əməliyyatında çanaq boşluğunda geniş disseksiya aparılmır və *Swenson* əməliyyatından fərqli olaraq düz bağırsağın hissi sinir liflərinin zədələnməsindən çəkinmək olur. Bundan əlavə, *Soave* əməliyyatındakı kimi düz bağırsağın selikli qışasının xaric edilməsinə ehtiyac olmur.

Əməliyyatdan sonrakı ağırlaşmalar

Hirschsprung xəstəliyinə görə icra edilən əməliyyatlardan sonra meydana çıxan əsas ağırlaşmalara anastomoz tikişlərinin çatışmazlığı, çanaq və ya düz bağırsağın əzələ manjetinin absesi, bağırsağ keçməməzliyi və yaranın infeksiyalaşması aiddir. Bu ağırlaşmalara 1-10% hallarda rast gəlinir. Hirschsprung xəstəliyi zamanı ölüm faizi enterokolitin və digər yanaşı xəstəlik və anomaliyaların olmasından asılı olub fərqlidir. Əməliyyatdan sonrakı enterokolitin rastgəlmə tezliyi 10-30% arasında dəyişir. Əməliyyatdan sonrakı uzaq dövrdə bağırsağın fəaliyyəti 80-90% hallarda qənaətbəxş olur.

Ədəbiyyat

1. Charles J. Yeo. Shackelford's Surgery of the Alimentary Tract, 2 Volume Set, 8th Edition. Elsevier, 2019
2. Courtney Townsend R. Daniel. Sabiston Textbook of Surgery. 20th Edition. The Biological Basis of Modern Surgical Practice; Elsevier, 2016.
3. Keighley MRB, Williams NS. Surgery of the anus rectum and colon. 3rd edn. Philadelphia: Elsevier Saunders, 2008.
4. Michael W Mulholland. Greenfield's Surgery: Scientific Principles and Practice. Sixth Edition. Philadelphia, PA: Wolters Kluwer, 2016.
5. Norman S. Williams. Bailey & Love's Short Practice of Surgery. 27th edition. Elsevier, 2018.

FƏSİL VIII. DÜZ BAĞIRSAĞIN CƏRRAHİ XƏSTƏLİKLƏRİ

Düz bağırsağın anatomiyası, fiziologiyası və histologiyası haqqında məlumat

Düz bağırsağın anatomiyası

Anorektal sahələr

Düz bağırsağın histologiyası

Anorektal zonanın fiziologiyası

Babasil xəstəliyi

Anal çat

Düz bağırsağın sallanması

Düz bağırsağın xərçəngi

Kəskin və xroniki paraproktit

Kəskin paraproktit

Xroniki paraproktit

Yoğun bağırsağın əməliyyatını hazırlanma prinsipləri

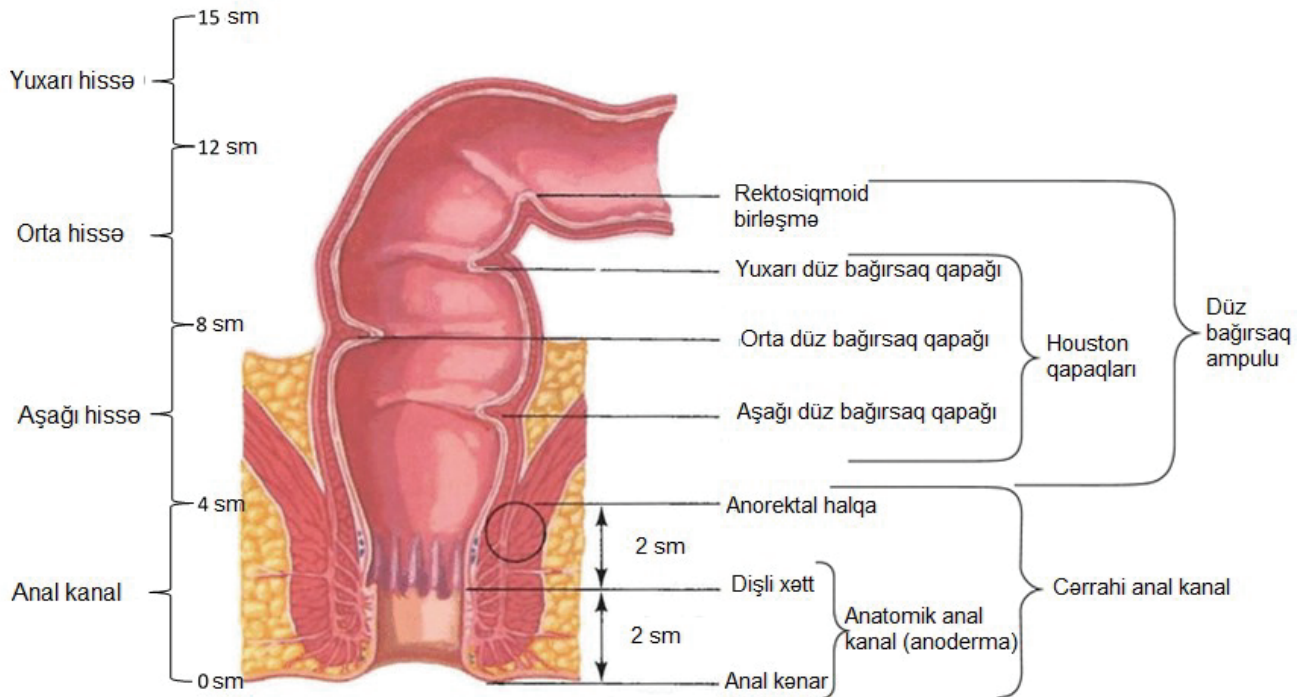
DÜZ BAĞIRSAĞIN ANATOMİYASI, FİZİOLOGİYASI VƏ HİSTOLOGİYASI HAQQINDA MƏLUMAT

DÜZ BAĞIRSAĞIN ANATOMİYASI

Düz bağırsağ yəqun bağırsağın son hissəsidir. Anatomlar düz bağırsağın 3-cü oma fəqərəsi səviyyəsində, cərrahlar isə promontorium səviyyəsində S-vari bağırsağdan başladığını qəbul edirlər. Düz bağırsağ ampulyar hissəyə (*ampulla recti*) və anal kanala (*canalis analis*) bölünür. Ampulyar hissə daha geniş olub düz bağırsağın yuxarı 2/3 hissəsini təşkil edir.

Düz bağırsağ oma və büzdüm sümüklərinin əmələ gətirdiyi əyrilik boyunca enir, anusu qaldıran əzələdən (*m. levator ani*) keçən kimi aşağı və arxaya tərəf dönməklə anal kanalla davam edir. Düz bağırsağ yəqun bağırsağın digər şöbələrindən onunla fərqlənir ki, onun bütün xarici qatı boylama əzələlərdən təşkil olunmuşdur və əzələ zolaqlarına malik deyildir. Onun uzunluğu təxminən 12-18 sm olub müsariqədən, kasalardan və piy əlavələrindən məhrumdur. Ampulyar hissənin uzunluğu 8-10 sm, anal kanalın uzunluğu isə 4-6 sm təşkil edir.

Düz bağırsağda üç əyrilik ayırd edilir. Aşağı və yuxarı əyriliklər sağa, orta əyrilik isə sola meyl edir. Bağırsağın daxilindən bu əyriliklər mənfiyə doğru qabaran büküşlər şəklində görünür ki, bunlara da *Houston* qapaqları deyilir. Normal şəxslərin təxminən 46%-də üç qapaq, 33%-də iki qapaq, 10%-də 4 qapaq, 2%-də qapağın olmaması, yerdə qalan hallarda isə 5-7 qapaq olduğu müəyyən edilir. *Houston* qapaqlarının klinik əhəmiyyəti ondan ibarətdir ki, proktosiqmoidoskopik müayinə zamanı onlar rektal biopsiya üçün əlverişli sahələr hesab olunur. Belə ki, *Houston* qapaqları bağırsağın bütün qatlarına malik deyildir və biopsiya zamanı bağırsağın perforasiya riski minimuma enmiş olur (şəkil 8.1).



Şəkil 8.1. Düz bağırsağın anatomiyası

Düz bağırsağ arxada oma və büzdüm sümüyü, anusu qaldıran əzələlər, büzdüm əzələləri, orta oma damarları və oma sinir kələfinin kökləri ilə təmasda olur. Düz bağırsağın

ekstraperitoneal hissəsi kişilərdə ön tərəfdə prostat vəzi, toxum kisələri, toxumdaşıyıcı axarlar, sidik axarları və sidik kisəsi ilə, intraperitoneal hissəsi isə nazik bağırsağın ilgəkləri və S-vari bağırsaqla təmasda ola bilər. Qadınlarda düz bağırsağın ekstraperitoneal hissəsi uşaqlıq yolunun arxasında yerləşir. İntraperitoneal hissəsi isə uşaqlıq yolunun yuxarı hissəsi, uşaqlıq, Fallop boruları, yumurtalıqlar, nazik bağırsağın ilgəkləri və S-vari bağırsaqla təmasda olur. Peritoneal büküşdən yuxarıda düz bağırsağın yan tərəflərində nazik bağırsağın ilgəkləri, uşaqlıq artımları, və S-vari bağırsağın yerləşə bilər. Büküşdən aşağıda isə düz bağırsağın çanağın yan divarlarından sidik axarları və qalça damarları vasitəsilə ayrılır.

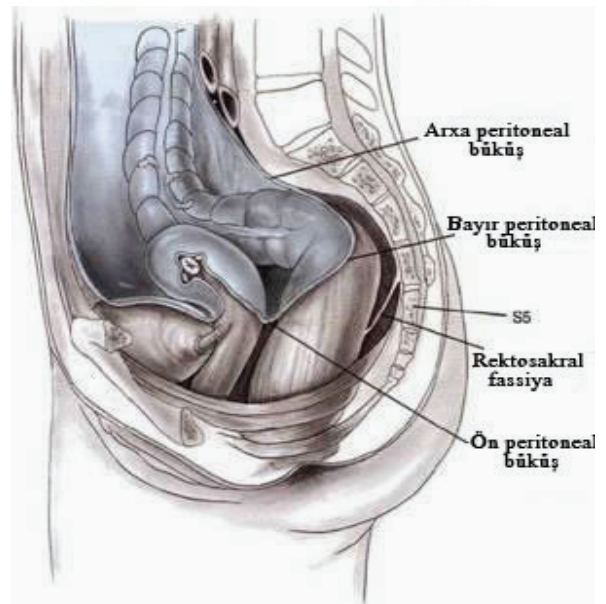
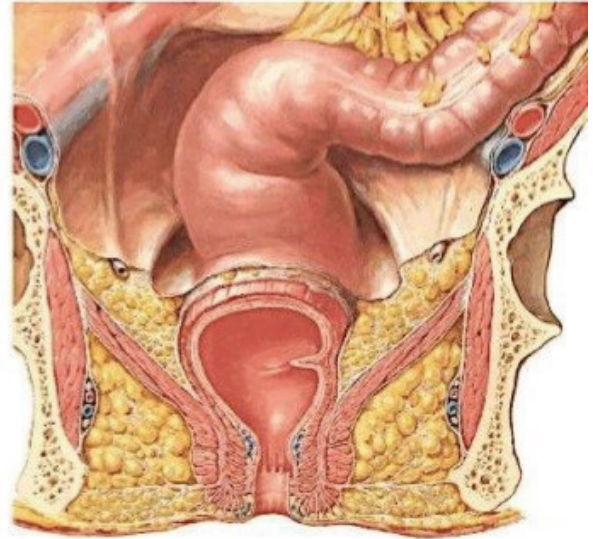
Peritona münasibəti. Düz bağırsağın yuxarı, orta və aşağı 1/3 hissələrə bölünür. Yuxarı 1/3 hissə ön və yan tərəflərdən, orta 1/3 hissəsi yalnız ön tərəfdən peritonla örtülmüşdür. Aşağı 1/3 hissəsi isə peritondan mərhumdur (şək. 8.2).

Orta Houston qapağı təxminən ön peritoneal büküş səviyyəsinə uyğun gəlir. Arxa peritoneal büküş isə anal sərhdədən 12-15 sm məsafədə yerləşir. Kişilərdə periton sidik kisəsindən düz bağırsağa keçərkən toxum kisələrinin zirvəsini örtür və təxminən 4-5-ci oma fəqərələri səviyyəsində düz bağırsağın sidik kisəsi sahəsi (*excavatio rectovesicalis*) əmələ gətirir. Düz bağırsağın sidik kisəsi sahəsinin ən dərin hissəsi anusdan təxminən 6-8 sm yuxarıda yerləşir. Qadınlarda isə periton uşaqlığın arxa divarını və hissəvi olaraq uşaqlıq yolunun yuxarı hissəsini örtərək düz bağırsağın ön divarı üzərinə keçir və düz bağırsağın uşaqlıq sahəsini (*excavatio rectouterina*—Douglas boşluğu) əmələ gətirir. Onun ən dərin hissəsi isə anusdan 5-6 sm məsafədə yerləşir və uşaqlıq yolu və ya düz bağırsağın müayinə olunma bilər. Qarın boşluğunun irinli-iltihabi proseslərində bu sahələrdə irin və ya eksidat, eləcə də qarın boşluğu və kiçik çanaq orqanlarının zədələnməsi zamanı qan toplanma bilər.

Fassiyaları. Düz bağırsağın arxa hissəsi, distal lateral 2/3 hissəsi və ön 1/3 hissəsi peritondan mərhumdur, lakin onlar xüsusi fassiya adlanan çanaq fassiyasının nazik səfhəsi ilə örtülmüşdür (şəkil 8.2).

Waldeyer fassiyası. Oma və büzdüm sümükləri parietal çanaq fassiyasının bir hissəsi olan möhkəm fassiya ilə örtülmüşdür. *Waldeyer* fassiyası kimi tanınan bu presakral fassiya orta oma damarlarını örtür. Dördüncü oma segmentinin sümüküstlüyündən düz bağırsağın arxa divarına gedən *rektosakral fassiya* *Waldeyer* fassiyasından ibarətdir. *Waldeyer* fassiyasında oma simpatik qanqlionlarından ayrılan sinirlər, oma damarlarının bayır və içəri şaxələri yerləşə bilər. Düz bağırsağın tam mobilizasiyası üçün bu fassiya qayçı və ya kooqulyatorla kəsilməlidir. Rektosakral fassiyadan aşağı arxa tərəfdəki sahə suprlevator və ya retrorektal sahə adlanır.

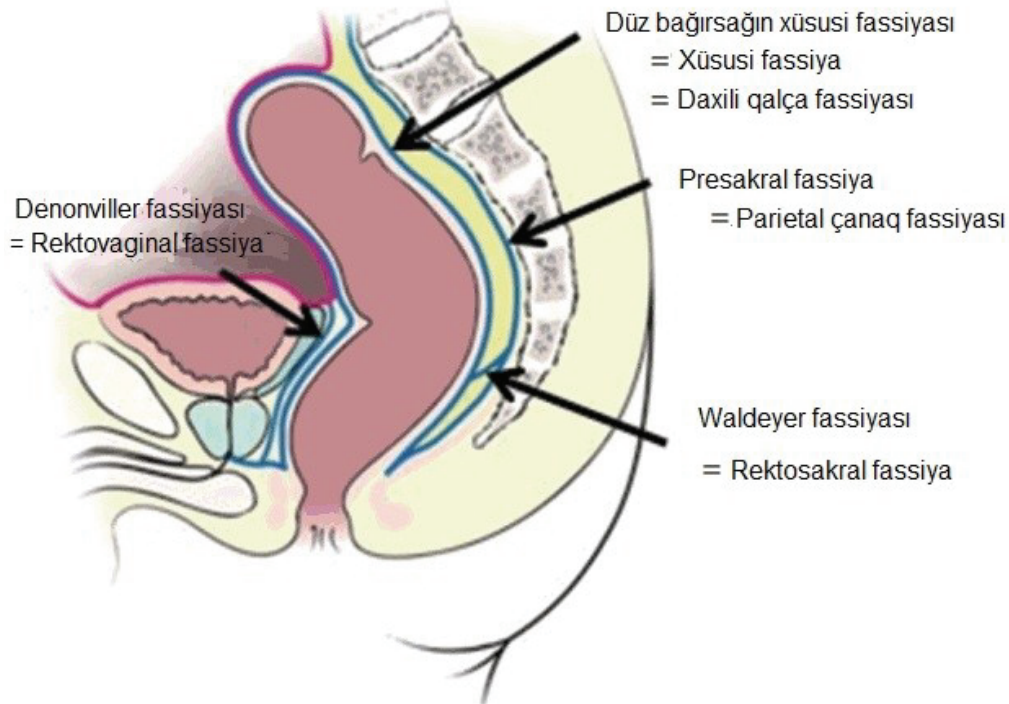
Denonviller fassiyası. Düz bağırsağın ekstraperitoneal hissəsi öndən visseral çanaq fassiyası və ya xüsusi fassiya ilə örtülmüşdür. Xüsusi fassiyadan ön tərəfdə nazik birləşdirici toxuma səfhəsi yerləşir ki, buna da *Denonviller* fassiyası deyilir. O, kişilərdə düz bağırsağın toxum kisələrindən və prostat vəzidən, qadınlarda isə uşaqlıq yolundan ayırır. *Denonviller* fassiyası



Şəkil 8.2. Düz bağırsağın peritona münasibəti

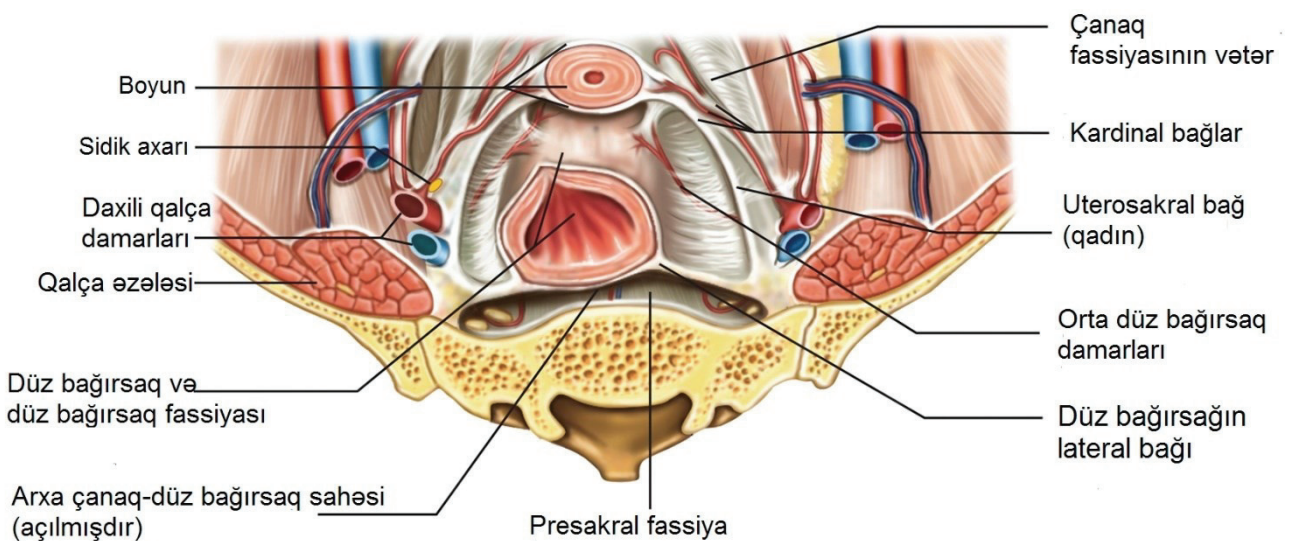
Şəkil 8.2. Düz bağırsağın peritona münasibəti

makroskopik olaraq aydın seçilə bilmir, lakin histoloji olaraq möhkəm kollagen və sayə əzələ liflərindən, eləcə də elastik liflərdən təşkil olunmuşdur. Bəzi müəlliflər onun düz bağırsağa, digərləri isə toxum kisələri və prostat vəzisinə aid olduğunu qeyd edirlər.



Şəkil 8.3. Düz bağırsağı əhatə edən fassiyalar

Bayır bağlar. Düz bağırsağın ekstraperitoneal yerləşən distal hissəsi hər iki tərəfdə çanaq kələfi, birləşdirici toxuma və orta düz bağırsağ arteriyası vasitəsilə çanaq divarına bağlanır. Onun daxilində histoloji olaraq sinir strukturları, piy toxuması və kiçik qan damarları yerləşir. Son vaxtlar anatomik termin olan «bayır bağ» müzakirə mövzusunda çevrilmişdir. *Nano et al.* müəyyən etmişlər ki, lateral bağ mezorektumun daxili çanaq fassiyasına doğru bayır genişlənməsidir (şəkil 8.3). Onların anatomik disseksiyasından əldə olunan və cərrahiyyədə əhəmiyyət kəsb edən əsas müddəaları aşağıdakılardan ibarətdir:



Şəkil 8.3. Mezorektal sahənin anatomiyası və düz bağırsağın bayır bağları

1. Bayır bağlar mezorektumun bayır istiqamətdə genişlənməsidir və mezorektumun total çıxarılması zamanı daxili çanaq fassiyası ilə birləşdiyi yerdən kəsilməlidir;

2. Bayır bağlar mezorektal piy toxuması ilə əlaqədə olan birləşdirici toxumaya və az əhəmiyyət kəsb edən bəzi damar və sinir liflərinə malikdir;

3. Daxili çanaq fassiyasında bayır bağların olduğu yer urogenital dəstənin altında yerləşir.

4. Orta düz bağırsağ arteriyası bayır bağa münasibətdə ondan ön və aşağı tərəfdə yerləşir;

5. Bayır bağlar onların daxili çanaq fassiyasına keçdiyi yerdə kəsildikdə saxlanması vacib sayılan urogenital sinir dəstəsinin zədələnməsindən çəkinmək mümkün olur. Belə ki, urogenital dəstə orta düz bağırsağ arteriyası ilə kəşir və toxum kisəsinin arxasında liflərə ayrılaraq paylanır;

6. Düz bağırsağ bayır tərəfdən daxilində düz bağırsağ sinirləri və orta düz bağırsağ arteriyası olan bayır ayaqcığı qəbul edir.

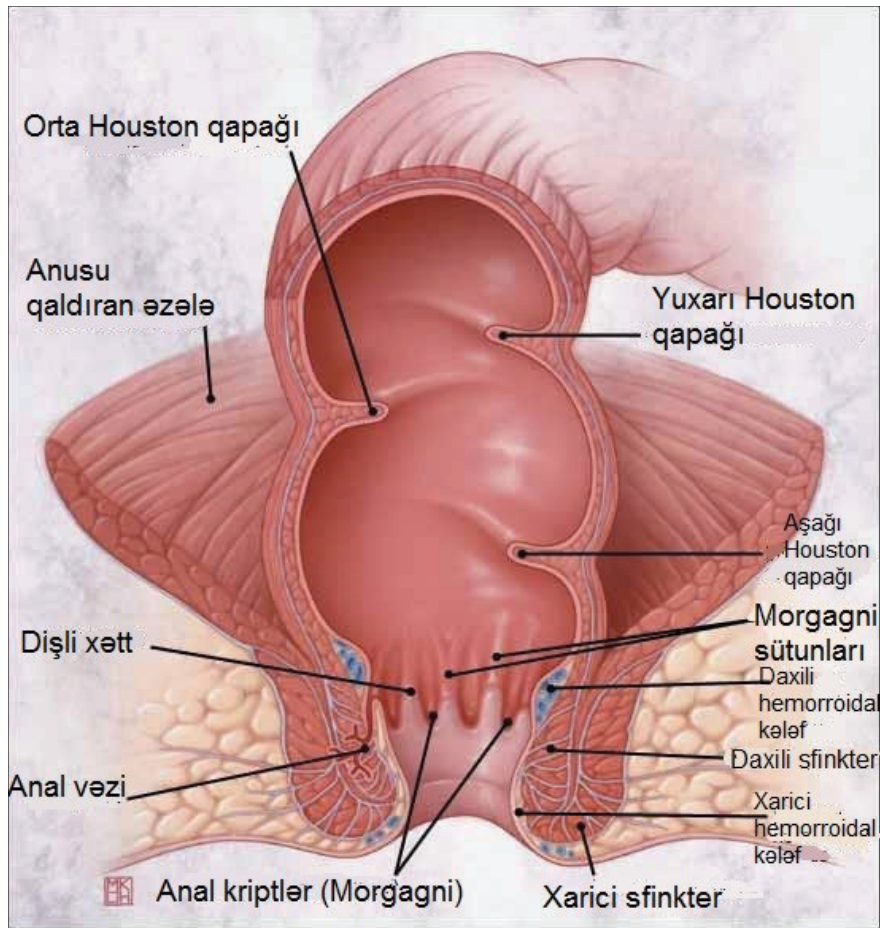
Düz bağırsağ içəriyə tərəf dartılarkən orta düz bağırsağ arteriyası və venası, daxili orqanlar siniri və onları müşayiət edən birləşdirici toxuma çanaq boşluğunun bayır divarından düz bağırsağa gedən lentşəkilli struktur formalaşdırır. Bu struktur keçmişdə «bayır bağ» kimi adlandırılırdı. Düz bağırsağın aşağı hissəsinin bayır atmalarının necə adlandırılmasından asılı olmayaraq düz bağırsağın tam mobilizasiyasında bu toxumaların kəsilərək ayrılması vacibdir.

Mezorektum. Düz bağırsağın arxa hissəsi peritondan mərhumdur və mezorektuma (düz bağırsağ müsariqəsinə) malik deyildir. Mezorektum termini düzgün deyildir. *Nomina Anatomica* və *Nomina Embryologica*-da buna rast gəlinmir. *Mezorektum* termini ilk dəfə 1892-ci ildə *Maunsell* tərəfindən ədəbiyyatlarda işlədilmiş və sonradan İngiltərədə *Heald* tərəfindən məşhurlaşdırılmışdır. *Heald* xüsusi fassiya daxilində olan bütün piy toxumasını «*mezorektum*» adlandırır və mezorektumun total xaric edilməsi dedikdə onun kəsilib çıxarılmasını nəzərdə tuturdu. Bu məqsədlə *Bisset* «*düz bağırsağın ekstrapassial çıxarılması*» terminini təklif etmişdir.

Anal kanal. Anal kanal bağırsağ traktının terminal hissəsidir. O, anorektal birləşmədən (anusu qaldıran əzələdən keçən yerdən) başlayır. Uzunluğu təxminən 4 sm-dir və anal sərhəddə sona çatır. Anal kanal güclü əzələlərlə əhatə olunmuşdur və bu əzələlərin tonik yığılması nəticəsində adi halda bağlı vəziyyətdə olur. Anorektal zonanın əzələləri biri digərini əhatə edən iki boru şəklindədir. Daxili boru *visseral olub sayə əzələdən təşkil olunmuşdur və vegetativ sinir sistemi ilə innervasiya* olunur. *Xarici boru isə skelet əzələlərindən təşkil olunaraq somatik innervasiyaya* malikdir. Bağırsağ traktının bu qısa seqmenti çox vacib əhəmiyyətə malikdir, belə ki, o fekal kontinensiyayı (nəcisi saxlamağı) təmin etməklə bərabər həm də bir çox xəstəliklərə meyillidir. Anal kanal arxa tərəfdən onu əhatə edən əzələlər və büzdümlə təmasdadır. Yan tərəflərdən aşağı düz bağırsağ damarları və sinirləri yerləşən oturaq-anal çuxurla (*fossa ischioanal*), ön tərəfdən isə kişilərdə uretra, qadınlarda isə uşaqlığın arxa divarının aşağı hissəsi və aralıq cismi ilə əhatə olunur.

Anal kanalın histoloji quruluşu

Anal kanal daxildən müxtəlif tipli və müxtəlif səviyyəli epitel hüceyrələri ilə örtülmüşdür. Onun təxminən orta hissəsində dişli xətt kimi tanınan demarkasiya zolağı vardır. Bu xətt anal sərhəddən təxminən 2 sm məsafədə yerləşir. Düz bağırsağın ampulyar hissəsi anal kanala keçərkən daraldığına görə dişli xətdən yuxarıda toxumalar büzüşmüş görünüş əldə edir və təxminən 6-14 ədəd boylama büküşlər əmələ gətirir. Onlar *Morgagni* sütunları kimi tanınır. Büküşlərin qonşu sütunları arasında və onların aşağı ucunda kiçik ölçülü ciblər və ya kriptlər vardır. Bu kriptlər cərrahi əhəmiyyət kəsb edir, belə ki, yad cisimlər ilişərək orada qala və anal kanal vəzilərinin obstruksiyasına, sonradan isə absesinə səbəb ola bilər (şəkil 8.4). Anal kanalın yuxarı hissəsinin epitel qatı silindrik, dişli xətdən aşağı hissə isə buynuzlaşan epitel hüceyrələrdən təşkil olunmuşdur. Hüceyrə tipindəki bu dəyişiklik kəskin meydana çıxmır. Dişli xətdən 6-12 mm məsafədə tədricən keçid müəyyən edilir, belə ki, burada silindrik, keçid və ya buynuzlaşan epitel hüceyrələri aşkar edilir. Bu zona anal keçid və ya kloakogen zona adlanır və fərqli histologiyaya malik olur. Epiteldə həmçinin rəng dəyişikliyi də müəyyən edilir.



Şəkil 8.4. Anal kanal səviyyəsinin quruluşu

Düz bağırsağın selikli qişası çəhrayı rəngdə, dişli xətdən dərhal yuxarı sahə isə altda yerləşən daxili hemorroidal kələf hesabına tünd qırmızı rəngdə olur. Dişli xətdən aşağı hissə həqiqi dəri deyildir, belə ki, o dəriyə xas əlavə törəmələrdən (məsələn, tüklərdən, piy və tər vəzlərindən) məhrumdur. Bu solğun, incə, yumşaq, nazik və parlaq toxuma *anoderma* adlanır və dişli xətdən təxminən 1,5 sm aşağı məsafəyə qədər davam edir. Anal sərhdə o, qalınlaşır, piqmentləşmiş olur, həmçinin tük follikullarına, vəzilərə və normal dərinin digər histoloji strukturlarına malik olur. Dişli xətdən yuxarı sahə *vegetativ innervasiyaya* distal sahə isə *somatik innervasiyaya* malikdir.

Anorektal zonanın əzələləri

Daxili sfinkter əzələ. Düz bağırsağın aşağı ucunda onun sayə əzələləri qalınlaşaraq daxili sfinkteri əmələ gətirir. Daxili sfinkter əzələsinin ən aşağı hissəsi xarici sfinkter əzələsinin ən aşağı hissəsindən bir qədər yuxarıda, dişli xətdən isə 1-1,5 sm aşağıda yerləşir (şəkil 8.4).

M. corrugator cuti ani. Anorektal həlqə səviyyəsində düz bağırsağın boylama əzələ qatı anusu qaldıran əzələnin və qasıq-düz bağırsağ əzələsinin lifləri ilə birləşir. Birləşmiş boylama əzələ yeni forma əldə edərək daxili və xarici sfinkter əzələlərinin arası ilə aşağı enir. Bu liflərin əksər hissəsi xarici sfinkterin aşağı hissəsinə qədər davam edir və perianal dəriyə keçir. Bu hissədə o, *m. corrugator cuti ani* adlanır.

Xarici sfinkter əzələ. Skelet əzələlərinin anal kanalı əhatə edən bu ellipsəbənzər silindrinin orijinal olaraq üç hissədən ibarət olması qeyd edilmişdir. Bunlara dərialtı, səthi və dərin hissələr deyilir. Lakin *Goligher* bu bölgünün düzgün olmadığını qeyd edir və göstərir ki, əzələ səthəsi *qasıq-düz bağırsağ* və *anusu qaldıran əzələlərlə* birlikdə fasiləsiz olaraq yuxarı istiqamətdə davam edir. Xarici sfinkterin ən aşağı hissəsi daxili sfinkterdən bir qədər bayır və aşağı tərəfdə yerləşir. Bu səviyyədə palpasiya oluna bilən çuxur sfinkterlərarası çuxur adlanır. Ən aşağı hissə (dərialtı liflər) boylama əzələnin dəriyə verdiyi atmalar vasitəsilə dəridən ayrılır. Səthi hissənin

əzələ lifləri arxaya doğru genişlənərək büzdümə atmalar verir ki, bu da anus-büzdüm bağıni əmələ gətirir. Bü səviyyədən yuxarıda xarici sfinkterin dərin hissəsi arxa istiqamətdə atmalardan mərhumdur və proksimal istiqamətdə qasıq-düz bağırsağ əzələsinə keçir. Xarici sfinkterin yuxarıda yerləşən lifləri ön tərəfdə aralıq cisminə daxil olur və köndələn aralıq əzələsinə keçir. Xarici sfinkter aşağı düz bağırsağ siniri və 4-cü oma sinirinin aralıq şaxələri ilə innervasiya olunur.

Levi et al. embrioloji tədqiqatlara əsasən xarici sfinkterin iki hissədən—səthi və dərin hissələrdən ibarət olduğunu və *qasıq-düz bağırsağ əzələsi* ilə əlaqəsinin olmadığını qeyd edirlər. *Shafik*-in fikrincə, anal sfinkter mexanizmi üç ədəd U-şəkilli ilgəklə əlaqədardır və hər bir ilgək ayrılıqda bir sfinkter olub, kontinensiyada biri digərini tamamlayır (şəkil 8.5).

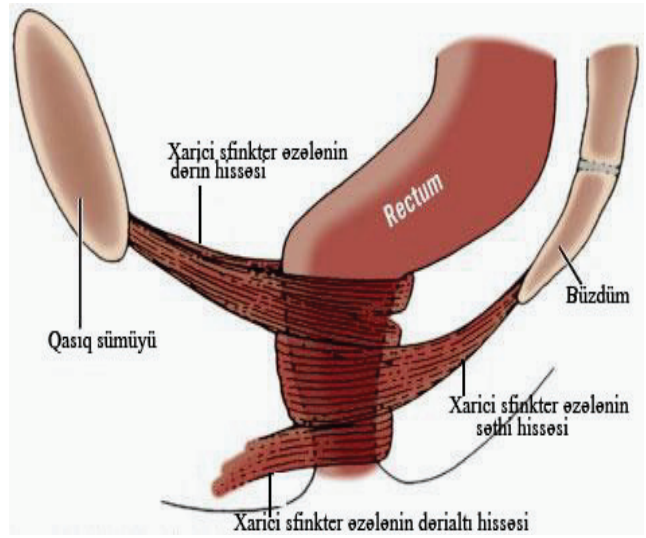
Aralıq cismi. Aralıq cismi aralığın mərkəzi hissəsində yerləşən və xarici sfinkterin, soğanaq-kavernoz cismin, aralığın dərin və səthi köndələn əzələlərinin birləşdiyi anatomik lokalizasiyadır (şəkil 8.6). Bu vətər arakəsməsindən ibarət olub, aralığı təşkil etməklə bərabər həm də anusu uşaqlıq yolundan ayırır. Sfinkterin zədələnməsi olan xəstələrdə sfinkterin rekonstruksiyası ilə yanaşı aralıq cisminin bərpa olunmasına da çalışmaq lazımdır.

Aralığın əzələləri. Anusu qaldıran əzələ (*m.levator ani*) enli və nazik formada olub, çanaq boşluğunun dibini əmələ gətirən çanaq diafraqmasının əsas hissəsini təşkil edir. O, 4-cü oma siniri ilə innervasiya olunur. Bu əzələnin özünün ənənəvi olaraq 3 əzələdən—*qalça-büzdüm*, *qasıq-büzdüm* və *qasıq-düz bağırsağ əzələlərindən* təşkil olunduğu qəbul edilir.

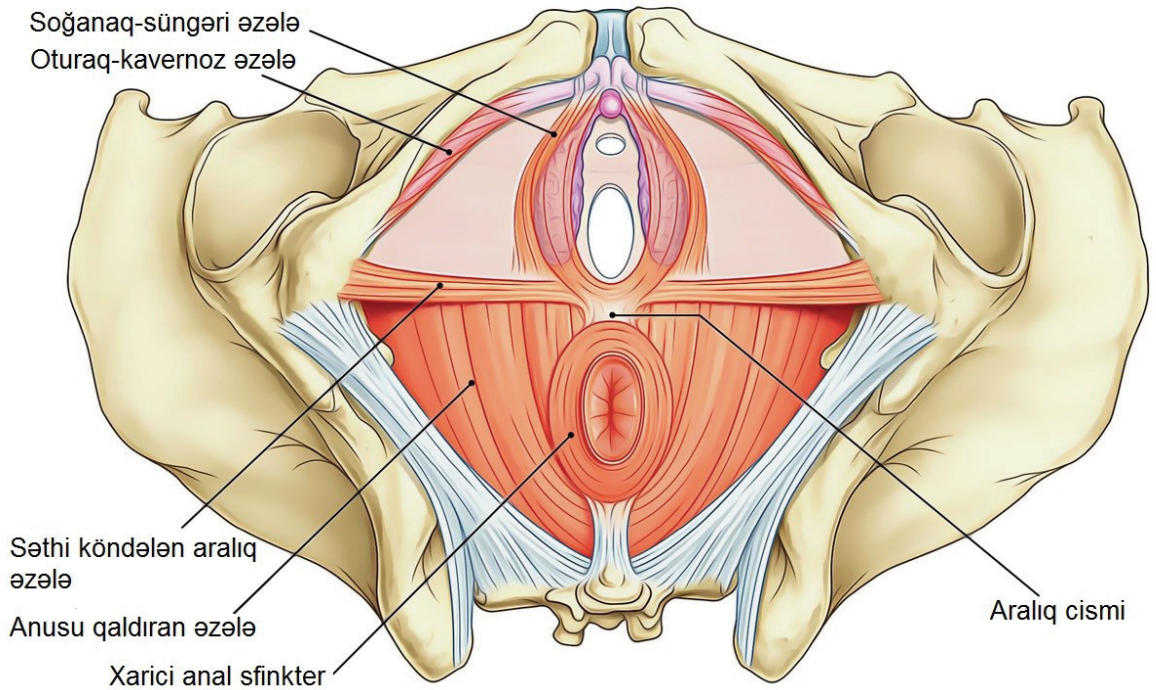
Qasıq-düz bağırsağ əzələsi. Qasıq-düz bağırsağ əzələsi qasıq bitişməsinin arxasından və sidik-cinsiyyət diafraqmasının yuxarı fassiyasından başlayaraq arxaya—anorektal birləşməyə tərəf gedir və bilavasitə düz bağırsağın arxasında əks tərəfin eyni adlı əzələsi ilə birləşərək U-şəkilli ilgək formasını əldə edir. *Bu əzələ düz bağırsağı qasıq bitişməsinə tərəf dartır.*

Qalça-büzdüm əzələsi. Qalça-büzdüm əzələsi oturaq tinindən və qapayıcı fassiyanın arxa hissəsindən başlayaraq aşağıya, arxaya və içəri tərəfə istiqamətlənərək oma sümüyünün distal iki seqmentinə, büzdüm sümüyünə və *anus-büzdüm* tikişinə birləşir. Onun anal kanalla heç bir əlaqəsi yoxdur.

Qasıq-büzdüm əzələsi. Qasıq-büzdüm əzələsi qapayıcı fassiyanın ön hissəsindən və qasıq sümüyü şaxəsinin arxa hissəsindən başlanğıc götürür. Onun lifləri arxa, aşağı və içəri tərəfə istiqamətlənir və əks tərəfin eyni adlı əzələsi ilə birləşir. Bu birləşmə xətti *anus-büzdüm tikişi* adlanır. Daha arxa tərəfdə yerləşən bəzi liflər bilavasitə büzdüm sümüyünün yuxarı hissəsinə və oma sümüyünün aşağı iki seqmentinə birləşir. Qasıq-büzdüm əzələsinin lifləri arxa-aşağı və içəri tərəfə istiqamətlənərkən «*levator hiatus*» adlanan ellipsvari boş sahə əmələ gətirirlər ki, onun da daxilindən düz bağırsağın aşağı hissəsi, kişilərdə sidik kanalının prostat hissəsi və *a. dorsalis penis*, qadınlarda isə uşaqlıq yolu və sidik kanalı keçir. Qasıq-düz bağırsağ əzələsi ilə anusu qaldıran əzələ resiprok təsirə malikdir. Onlardan birinin yığılması digərinin boşalması ilə müşayiət olunur. Defekasiya zamanı qasıq-düz bağırsağ əzələsi boşalır, anusu qaldıran əzələ isə yığılır, ki, bu da hiatusu genişləndirir və düz bağırsağın aşağı hissəsi ilə anal kanalı yuxarı qaldırır. İnsan vertikal vəziyyətdə olarkən anusu qaldıran əzələ daxili orqanları saxlayır (şəkil 8.6)



Şəkil 8.5. *Shafik* ilgəkləri



Şəkil 8.6. Aralıq əzələləri

Anorektal həlqə. «Anorektal həlqə» termini *Milligan* və *Morgan* tərəfindən düz bağırsağın anal kanala keçdiyi yeri əhatə edən əzələlərin funksional vacibliyinə diqqət yetirmək məqsədilə təklif edilmişdir. O, daxili sfinkterin yuxarı sərhəddindən və qasıq-düz bağırsaq əzələsindən ibarətdir. Pararektal abses və fistulaların müalicəsi zamanı bu həlqənin saxlanması vacib əhəmiyyət kəsb edir, belə ki, onun kəsilməsi geri yətdönməz anal inkontinensiya ilə (nəcisi saxlaya bilməməklə) nəticələnir.

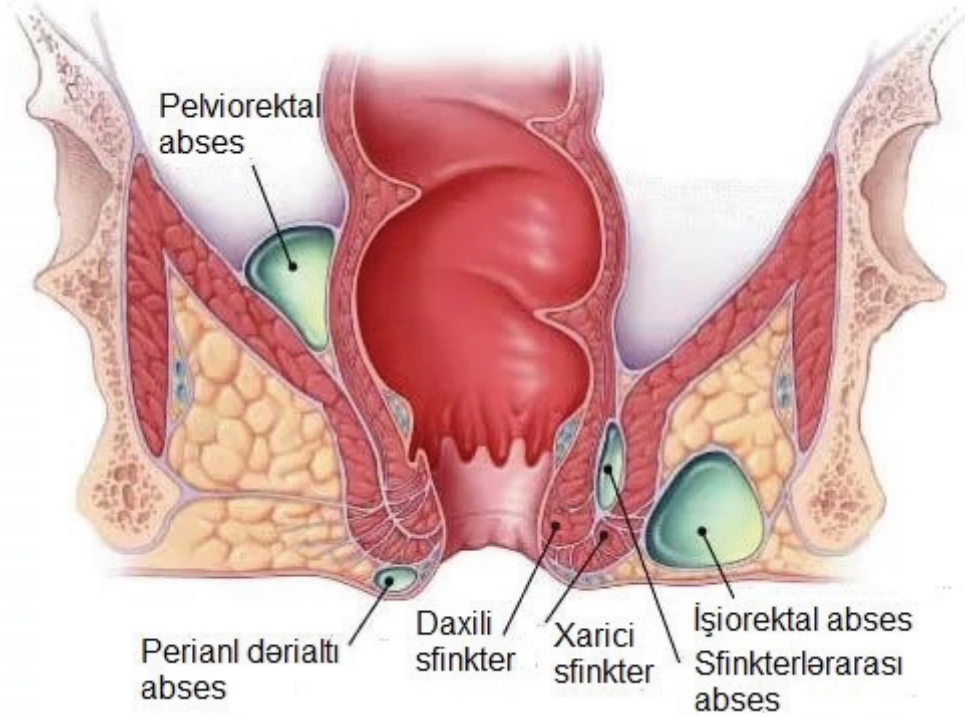
ANOREKTAL SAHƏLƏR

Anorektal nahiyədə və onun yaxınlığında olan müəyyən sahələr cərrahi baxımdan əhəmiyyət kəsb edir və ona görə də qısa olaraq nəzərdən keçiriləcəkdir.

Perianal sahə. Perianal sahə anal kanalı bilavasitə əhatə edən anal sərhəd zonasıdır. Bayır tərəfdə o, sağrı nahiyəsinin dərialtı piy toxumasına keçir. Medial tərəfdə dişli xəttə qədər olan məsafədə anal kanalın aşağı hissəsini əhatə edir. O, sfinkterlərarası sahə ilə davam edir. Perianal sahədə xarici sfinkter əzələsinin aşağı hissəsi, xarici hemoroidal kələf, düz bağırsağın aşağı damarlarının şaxələri və limfa damarları yerləşir. Radial istiqamətdə gedən elastik arakəsmələr bu sahəni ayrı-ayrı kiçik qapalı zonalara bölür. İrin və qanın bu zonalarda toplanması güclü ağrıların meydana çıxmasına səbəb olur.

Oturaq-anal (düz bağırsaq) sahəsi. Oturaq-anal çuxuru piramidşəkilli sahədir. Onun zirvəsi anusu qaldıran əzələnin qapayıcı fassiyadan başlanğıc götürən yerində formalaşır. Aşağı divarını aralıq membranının arxa hissəsi, arxa divarını isə sarğı nahiyəsinin dərisi təşkil edir. İçəri divarı anusu qaldıran əzələdən və xarici sfinkter əzələdən təşkil olunmuşdur. Bayır divarı təxminən vertikal vəziyyətdə olur və daxili qapayıcı əzələ, oturaq sümüyü və qapayıcı fassiyadan ibarətdir. Aşağı divarı və ya əsası bu sahəni perianal sahədən ayıran köndələn arakəsmədən ibarətdir. Bayır divardakı qapayıcı fassiya üzərində *Alcock* kanalı vardır ki, burada da daxili cinsiyyət damarları və cinsiyyət siniri yerləşir. Oturaq-anal və perianal sahə bir toxuma sahəsi kimi qəbul edilən hallarda o, oturaq-anal çuxuru adlanır. Oturaq-anal çuxurunda piy toxuması, çuxurun arxasından başlanğıc götürərək önə və içəri tərəfə davam etməklə xarici sfinkter əzələsinə daxil olan aşağı düz

bağırşağın «bayır bağları» ilə məhdudlanmışdır. Yuxarıda o, retroperitoneal sahə ilə birləşir, aşağıda isə S4 fəqərə səviyyəsində onun önü ilə gedərək anorektal birləşmədən 3-5 sm proksimal tərəfdə düz bağırsağın üzərinə keçən retrosakral fassiya ilə məhdudlanır. Rektosakral fassiyadan aşağıdakı sahə irinin nalşəkilli yayılma potensialı yüksək olan suprlevator sahədir. Bu sahə ön tərəfdən düz bağırsağın xüsusi fassiyası ilə, aşağıdan isə anusu qaldıran əzələ ilə məhdudlanmışdır.



Şəkil 8.8. Frontal kəsikdə pararektal sahələrin görünüşü

Retrorektal sahədə boş birləşdirici toxuma yerləşir. Presakral fassiya onun altında yerləşən presakral damarları qoruyur. Presakral vena geniş venoz kələfin bir hissəsidir və bu sahədə əməliyyat zamanı meydana çıxan qanaxmaların əsas səbəblərindən biridir.

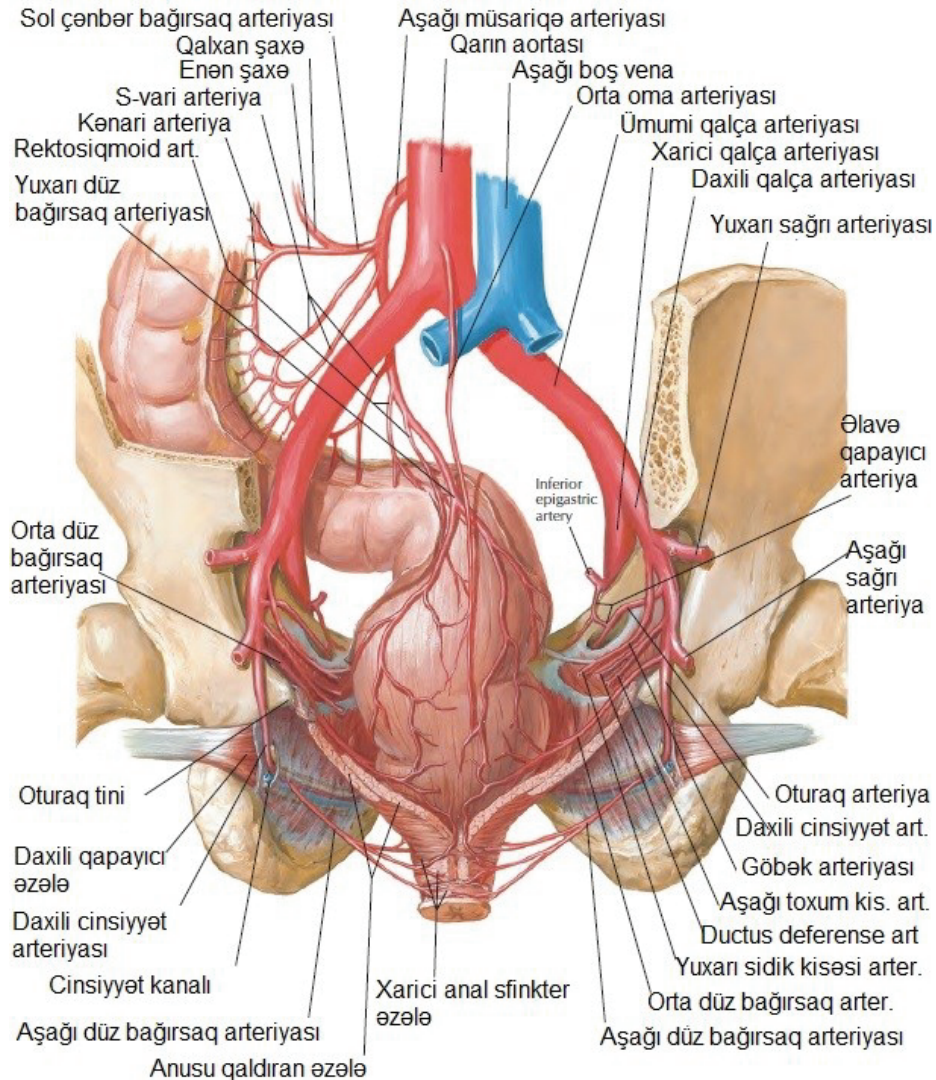
Perianal, oturaq-düz bağırsağ və suprlevator sahələr əks tərəfin eyni adlı sahələri ilə düz bağırsaqdan arxa tərəfdə birləşir və nalşəkilli əlaqəni formalaşdırırlar.

Düz bağırsağın qan təchizatı

Yuxarı düz bağırsağ arteriyası (a. rectalis superior). Aşağı müsariqə arteriyası aşağı istiqamətdə davam edərək sol ümumi qalça arteriyası və venası ilə S-vari bağırsağın müsariqəsinin əsasında kəşşir və yuxarı düz bağırsağ arteriyasına keçir. Yuxarı düz bağırsağ arteriyası S-vari bağırsağ arteriyasının son şaxəsi ayrıldıqdan sonra başlayır (şəkil 8.9). O, S-vari bağırsaqdan sağda və arxa tərəfdə yerləşir və rektosiqmoid şöbədə bağırsağın arxa divarı ilə təmasda olur. Rektosiqmoid və yuxarı düz bağırsağ şaxəsinə ayrıldıqdan sonra sonda sağ və sol terminal şaxələrə bölünür. Terminal şaxələr aşağıya və önə tərəf davam edərək düz bağırsağın yuxarı 2/3 hissəsinin ətrafı ilə anusu qaldıran əzələ səviyyəsinə çatırlar. Qıvrım kiçik şaxələr düz bağırsağın ön səthi ilə onun yuxarı 1/3 hissəsinə qədər subperitoneal qalxaraq yuxarı düz bağırsağ şaxələri ilə anastomozlaşırırlar.

Rektosiqmoid şaxə öz başlanğıcını rektosiqmoid birləşmə səviyyəsində götürür və iki şaxəyə bölünür. Onlardan biri S-vari bağırsağa doğru qalxaraq son S-vari bağırsağ arteriyası ilə, digəri isə enərək yuxarı düz bağırsağ şaxəsi ilə anastomozlaşır. Yuxarı düz bağırsağ şaxəsi öz başlanğıcını bifurkasiya əmələ gətirməzdən əvvəl yuxarı düz bağırsağ arteriyasından götürür. O, rektosiqmoid arteriyanın aşağı şaxəsi ilə yuxarı düz bağırsağ arteriyasının terminal şaxəsi arasında ekstramural anastomozun əmələ gəlməsində iştirak edir.

Orta düz bağırsağ arteriyası (a. restalis media). Orta düz bağırsağ arteriyası əksər hallarda (67%) daxili cinsiyyət arteriyasından başlayır. Digər hallarda isə aşağı sarğı arteriyasından (17%) və ya daxili qalça arteriyasından (17%) başlanğıc götürür. *Fisher və Fry* qeyd edirlər ki, okklüziv damar xəstəliyi olan hallarda kollateral sirkulyasiya yuxarı və orta düz bağırsağ arteriyaları arasında inkişaf edir.

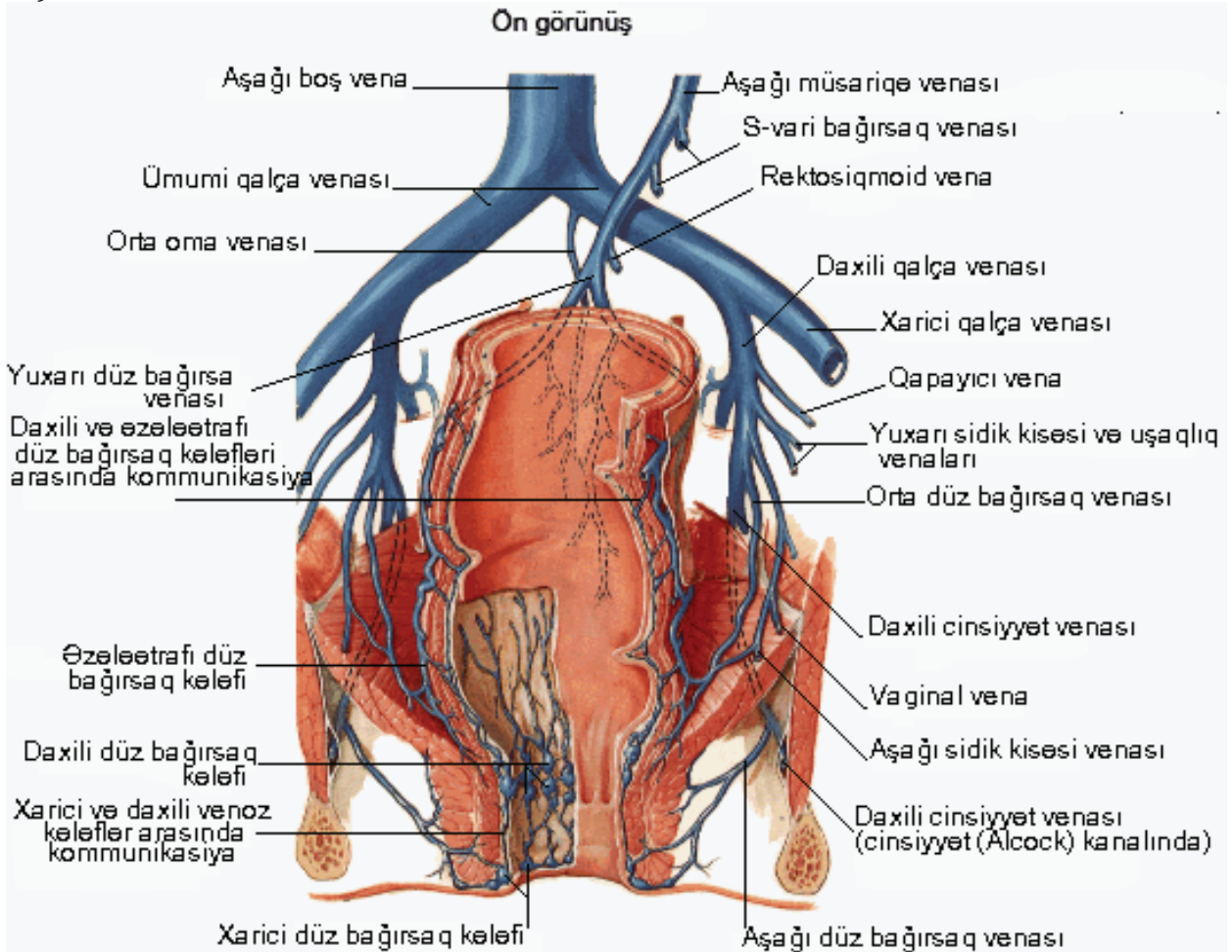


Şəkil 8.9. Düz bağırsağın arterial qan təchizatı

Aşağı düz bağırsağ arteriyası (a. rectalis inferior). Aşağı qalça arteriyalarının şaxəsi olan aşağı düz bağırsağ arteriyası cinsiyyət arteriyasından başlayır (*Alcock* kanalında). Onlar oturaq-anal çuxurundan keçərək anal kanalı və xarici sfinkter əzələni təchiz edirlər. Aşağı düz bağırsağ arteriyası ilə digər düz bağırsağ arteriyaları arasında heç bir ekstramural anastomoz yoxdur. Lakin arterioqrafik tədqiqatlar anal kanal və düz bağırsağ divarının dərin qatlarında aşağı və yuxarı düz bağırsağ arteriyalar arasında zəngin anastomozların olduğunu nümayiş etdirir.

Düz bağırsağın qan təchizatı əsasən yuxarı düz bağırsağ arteriyası vasitəsilə həyata keçir. O, liqaturaya alınan hallarda orta düz bağırsağ arteriyası qan təchizatını tam təmin edə bilmir. Meyitlər üzərində aparılan tədqiqatlarda yuxarı, orta və aşağı düz bağırsağ arteriyaları arasında anastomozların aşkar oluna bilməməsinə baxmayaraq, angioqrafik müayinələrdə xüsusilə düz bağırsağın aşağı hissəsində, onlar arasında zəngin intramural anastomozların olması müəyyən edilir. Düz bağırsağın xərçənginə görə aşağı ön rezeksiya icra olunarkən yuxarı və orta düz bağırsağ arteriyaları liqaturaya alınan hallarda düz bağırsağ güdülü aşağı düz bağırsağ arteriyası ilə təchiz olunur. Bunu nəzərə alaraq dartılma yaranmayan hallarda anastomozun yuxarıda deyil, aşağıda yaradılması daha etibarlı ola bilər.

Qan düz bağırsağ və anal kanaldan iki sistemlə—portal və aşağı boş vena sistemi ilə qaydır. Yuxarı düz bağırsağ venası düz bağırsağı və anal kanalın yuxarı hissəsini drenləşdirir. Daxili hemorroidal kələf də aşağı müsariqə venası vasitəsilə portal sistemlə əlaqəlidir. Orta düz bağırsağ venası düz bağırsağın aşağı hissəsini və anal kanalın yuxarı hissəsini daxili qalça venası vasitəsilə aşağı boş vena sistemində drenləşdirir. Aşağı düz bağırsağ venası xarici hemorroidal düyünlərin yerləşdiyi anal kanalın aşağı hissəsini daxili cinsiyyət venasından keçməklə daxili qalça venasına drenləşdirir. Bu üç venoz sistem hesabına portokaval anastomoz formalaşır (şəkil 8.10).



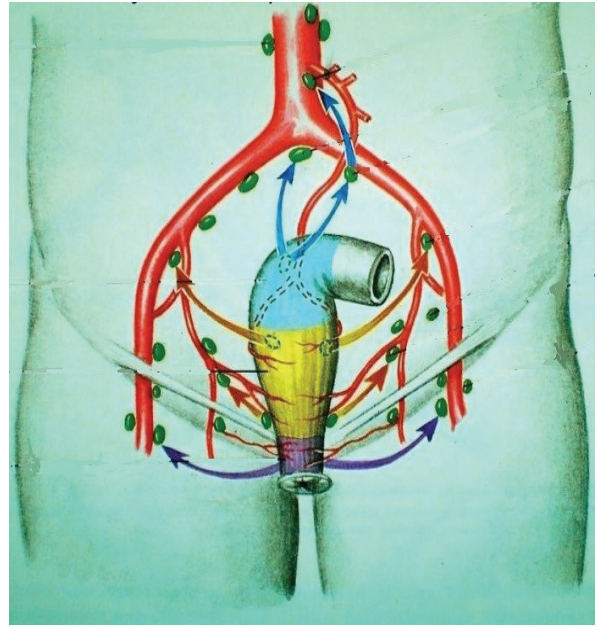
Şəkil 8.10. Düz bağırsağın venoz sistemi

Limfanın axını

Düz bağırsağ və anal kanalın limfa sistemi. Limfa damarları düz bağırsağın yuxarı və orta hissəsindən yuxarı düz bağırsağ arteriyası boyunca qalxaraq tədricən aşağı müsariqə limfa düyünlərinə açılır. Düz bağırsağın aşağı hissəsindən limfa yuxarı istiqamətdə yuxarı düz bağırsağ limfa damarları vasitəsilə daşınaraq aşağı müsariqə limfa düyünlərinə, yan tərəflərdən isə orta limfa damarları vasitəsilə daşınaraq daxili qalça limfa düyünlərinə açılır. Anorektal zonadan limfanın daşınmasına dair qadınlarda aparılan tədqiqatlar zamanı müəyyən edilmişdir ki, anal sərhəddən 5 sm yuxarıda rəngli maddələrin yeridilməsi zamanı rəngli maddə uşaqlıq yolunun arxa divarında, uşaqlıqda, uşaqlıq boynunda, enli bağıda, uşaqlıq borularında və Duqlas boşlubunda müəyyən edilir. Rəngli maddə anal sərhəddən 10 sm yuxarı yeridildikdə isə onun izlərinə yalnız enli bağıda və Douglas boşluğunda rast gəlinir, anal sərhəddən 15 sm yuxarıya yeridilmə zamanı cinsiyyət orqanlarında rəngin izlərinə rast gəlinmir. Düz bağırsağın və anal kanalın xərçəngində limfanın retroqrad yayılmasının yalnız perirektal strukturların, seroz səthlərin, venaların, perinevral limfa damarlarının və proksimal limfa kanallarının geniş cəlb olunması zamanı meydana çıxdığı məlumdur.

Düz bağırsağın və anal kanalın xərçənginə görə kurativ əməliyyat planlaşdırılan hallarda bu deyilənlər faydalı ola bilər. Düz bağırsaqdan və anal kanaldan limfanın daşınmasına dair aparılan ən son tədqiqatlarda limfosintografiyadan istifadə olunmuşdur. Radiokolloid maddələr inyeksiya edildikdən sonra limfatik drenləmə kompüterləşmiş qamma-kamera vasitəsilə təyin edilmişdir. Düz bağırsağın həm intraperitoneal, həm də ekstraperitoneal hissəsindən limfanın axını yuxarı düz bağırsaq və aşağı müsariqə arteriyası boyunca bel-aorta düyünlərinə qədər davam etmişdir. Bu damarlarla daxili qalça düyünləri boyunca yerləşən damarlar arasından heç bir əlaqə aşkar edilməmişdir.

Anal kanalın dişli xətdən yuxarı hissəsindən limfa yuxarı düz bağırsaq limfa damarları vasitəsilə aşağı müsariqə limfa düyünlərinə, bayır istiqamətdə isə hər iki orta düz bağırsaq damarları və aşağı düz bağırsaq damarları boyunca daxili qalça düyünlərinə daşınır (şəkil 8.11). Dişli xətdən aşağı hissədən isə limfa adətən qasıq limfa düyünlərinə daşınır. Birincili drenləmə zonasında obstruksiya olan hallarda limfa həmçinin yuxarı düz bağırsaq limfa düyünlərinə və ya oturaq-anal çuxurundan keçməklə aşağı düz bağırsaq limfa damarları vasitəsilə daşına bilər.



Şəkil 8.11. Düz bağırsaqdan limfanın axın istiqamətləri

Düz bağırsağın innervasiyası

Simpatik innervasiyası. Düz bağırsağın simpatik innervasiyası onurğa beyninin ilk üç bel seqmentləri hesabına həyata keçir. Onlar simpatik zəncirin qanqlionlarını tərk edərək *bel simpatik siniri* şəklində davam edir və *preaortal kələfə* birləşir (bax şəkil 7.11). Buradan müsariqə kələfi şəklində aşağı müsariqə arteriyası boyunca enərək düz bağırsağın yuxarı hissəsinə çatır. *Presakral sinir* və ya *yuxarı hipoqastral kələf* aorta kələfi və iki ədəd *bayır bel daxili orqanlar sinirindən* əmələ gəlir. Formalaşmış kələf iki *hipoqastral sinirə* bölünür. Bu sinirlər oma sümüyünün burnu nahiyəsində (promontorium) orta xətdən təxminən 1 sm yan tərəfdə və sidik axarlarından 2 sm içəri tərəfdə yerləşir. Bu sinirlər sidik axarı və daxili qalça arteriyası boyunca çanaq boşluğunun divarı ilə kaudal istiqamətdə enir. *Çanaq kələfini* əmələ gətirmək üçün *oma parasimpatik sinirləri* və *n. erigentis* ilə birləşir. Düz bağırsağın mobilizasiyası zamanı onun hər iki tərəfində periton kəsildikdən sonra hipoqastral sinirlərin zədələnməməsi məqsədilə onlar sidik axarı ilə birlikdə bayır tərəfə dartılmalıdır. Simpatik sinirlərin zədələnmə ehtimalı olan *təhlükəli zonalər* aşağı müsariqə arteriyasının liqaturaya alındığı və çanaq boşluğunun yuxarı hissəsində hipoqastral sinirlərin yaxınlığında düz bağırsağın arxa mobilizasiyasının aparıldığı yerlərdir.

Parasimpatik innervasiyası. Düz bağırsağın parasimpatik innervasiyası ön oma dəliklərinin hər iki tərəfdə II, III və IV oma sinirlərindən başlanğıc götürən *n. erigentes* vastəsilə həyata keçir. Liflər simpatik sinir lifləri ilə birləşərək çanaq boşluğunun divarında çanaq kələfini əmələ gətirmək üçün bayıra, önə və yuxarıya doğru gedir. Buradan iki tip sinir lifləri xaric olur ki, bunlardan da biri sidik-cinsiyyət orqanlarına, digəri isə düz bağırsağa gedir. Qadınlarda çanaq kələfindən çıxan simpatik liflər düz bağırsağın yaxınlığından keçərək uşaqlıq-oma bağına tərəf istiqamətlənir. Kişilərdə isə çanaq kələfindən çıxan simpatik liflər retroperitoneal olaraq düz bağırsağın ön-yan divarı yaxınlığından keçir. Çanaq kələfi prostat vəzi, toxum kisələrini, soğanaq cismi, toxumdaşıyıcı axarın terminal hissəsini, sidik kanalının zarlı və prostat hissələrini, toxumtullayıcı axarları, bulbouretral vəzləri innervasiya edir.

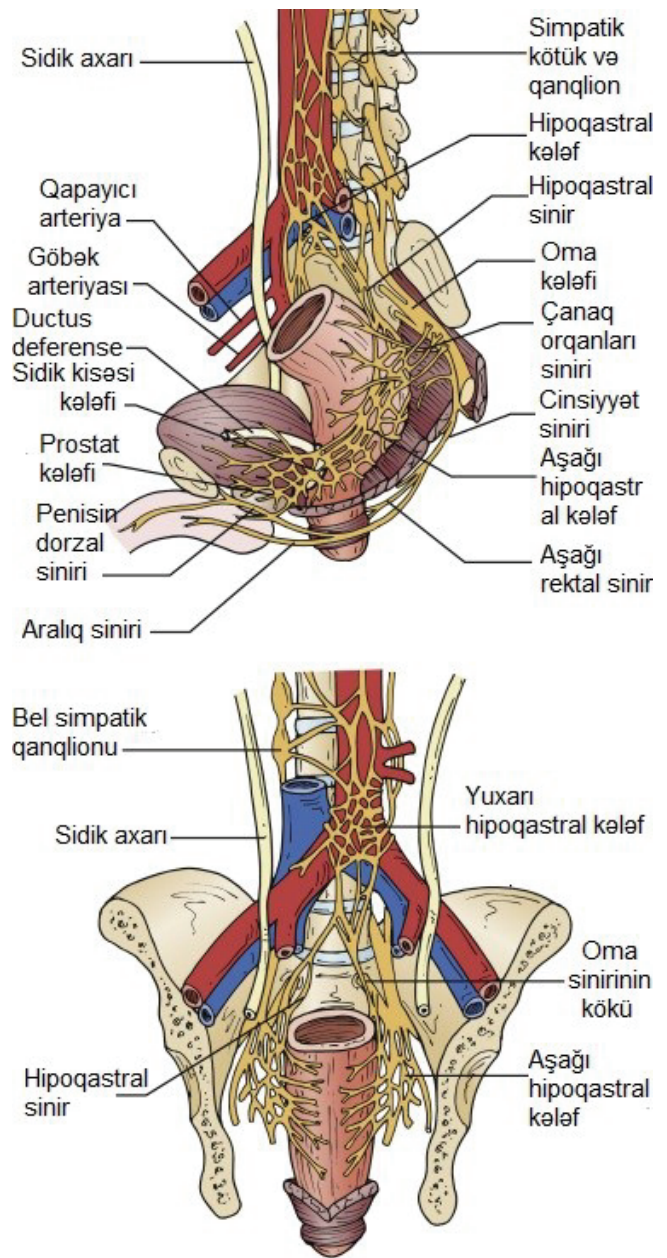
Çanaq kələfi həmçinin sidik kisəsini, sidik kanalını, toxum kisələrini, prostat vəzini, sidik kanalının zarlı hissəsini, mağaralı cismi innervasiya edən visseral şaxələrin formalaşmasında da iştirak edir. Bundan əlavə, somatik sinir aksonlarına malik olan hərəki şaxələr çanaq kələfindən keçərək anusu qaldıran əzələni və sidik kanalının eninəzolaqlı əzələlərini təchiz edir. Çanaq kələfi hər iki tərəfdə anusu qaldıran əzələdən yuxarıda lateral bağların orta hissəsində lokalizə olunur. Düz bağırsağın tam mobilizə edərkən sinirin zədələnməməsi üçün lateral bağlar düz bağırsağa yaxın kəsilməlidir. Kişilərdə damarlar boyunca gedərək cinsiyyət orqanlarını innervasiya edən (neyrovaskulyar ayaqcıq) çanaq kələfi şaxələri toxum kisələrinin arxa-içəri tərəfində yerləşir (şəkil 8.12). Prostat vəzini, sidik kanalının zarlı hissəsini və mağaralı cismi innervasiya edən sinirlər isə bayır çanaq fassiyasının arxa-lateral tərəfi—prostat vəzi və düz bağırsağın arası ilə gedir.

Parasimpatik və simpatik sinirlərin hər ikisi ereksiya prosesində iştirak edir. Parasimpatik sinirlərlə daxil olan və ereksiya törədən impulslar arteriollarda vazodilatasiya törədir və mağaralı cismə qan axınını artırır və nəticədə ereksiyanın saxlanması iştirak edir. Simpatik aktivlik hesabına toxumtullayıcı axarın, toxum kisələrinin və prostat vəzinin yığılması baş verir ki, bu da spermanın sidik kanalının arxa uretraya keçməsi ilə nəticələnir. Sinirlərdən hansının zədələnməsindən asılı olaraq ereksiyanın qeyri-tamлығы, ejakulyasiyanın zəifləməsi, retroqrad ejakulyasiya və ya tam impotentlik meydana çıxma bilər. *N. erigentes*-in zədələnməsi bayır bağların kəsilməsi zamanı baş verə bilər.

Ön mobilizasiya orta xətt üzrə düz bağırsaqla toxum kisələri arasında damarsız sahədən başlanmalıdır. Kəsik bayır istiqamətdə toxum kisələrinin bayır kənarına tərəf aparılmalıdır. Neyrovaskulyar ayaqcığın zədələnməsinin qarşısını almaq məqsədilə bu nöqtədə kəsik aşağı (arxa) istiqamətdə davam etdirilməlidir. Neyrovaskulyar ayaqcığın zədələnməsi ejakulyasiya problemləri ilə nəticələnir. Parasimpatik sinirlərin əsas zədələnmə məqamları ilə çanaq boşluğunda çanaq kələfinə yaxın disseksiya apararkən və çanaq dərinliyində düz bağırsağı ön-bayır istiqamətdə toxum kisələrindən və prostat vəzidən ayırarkən rastlaşılır.

Anal kanalın innervasiyası

Hərəki innervasiya. Daxili anal sfinkter həm simpatik, həm də parasimpatik sinirlərlə təchiz olunur. Parasimpatik sinirlər daxili anal sfinkterə tormozlayıcı təsir göstərir. Simpatik sinirlərin daxili anal sfinkterə təsiri haqqındakı fikirlər ziddiyyətlidir. *Shepherd, Wright və Lubowsky* onun tormozlayıcı, *Carlstedt* isə stimüledici təsir göstərdiyini qeyd edir. Xarici sfinkter əzələ daxili



Şəkil 8.12. Düz bağırsağın innervasiyası

cinsiyyət sinirinin aşağı düz bağırsağın şaxələri və IV oma sinirinin aralıq şaxəsi ilə təchiz olunur. Cinsiyyət siniri böyük oturaq dəliyindən keçərək oma-tin bağı ilə kəşisir, sonra isə daxili cinsiyyət arteriyası və venasını müşayiət edir.

Hissi innervasiya. Anal kanalın hissi innervasiyası daxili cinsiyyət sinirinin şaxəsi olan aşağı düz bağırsağın siniri hesabına təmin olunur. Anal kanalın epitel qatı xüsusilə dişli xətdən aşağı tərəfdə hissi sinir ucları ilə sıx təchiz olunmuşdur. Anal kanaldakı ağrı hissi anal sərhəddən başlamış dişli xətdən proksimal 1,5 sm məsafəyə qədər hiss oluna bilər.

DÜZ BAĞIRSAĞIN HİSTOLOGİYASI

Düz bağırsağın yuxarı hissəsində birdən dördə qədər konsentrik büküşlər (*Houston* qapaqları) yerləşir. Tipik hallarda 3 belə qapağa rast gəlinir. Onlar siqmoidoskopiya zamanı anal sərhəddən 4-7 sm, 8-10 sm və 10-12 sm məsafələrdə müəyyən edilir. Bu büküşlər selikli qişadan, selikaltı qatdan və bəzən əzələ qatından ibarət olur. *Gordon və Nivatvongs* Houston qapaqlarında düz bağırsağın bütün qatlarının olmadığını və qapaqların biopsiyasının minimal perforasiya riski təşkil etdiyini qeyd edirlər.

Anal kanal iki sayə əzələ qatı ilə əhatə olunmuşdur. Daxili qat dairəvi əzələ qatının qalınlaşması hesabına formalaşır və yuxarıya doğru yoğun bağırsaqların xarici dairəvi əzələsi ilə davam edir. Bu anal kanalın daxili sfinkteridir. İkinci sayə əzələ qatı *tenia coli*-nin davamı kimi boylama əzələ liflərindən təşkil olunmuşdur. Anal kanalın *daxili orqanlar mezodermasından* əmələ gələn boylama və dairəvi sayə əzələlərindən fərqli olaraq xarici sfinkter eninəzolaqlıdır və *somatik mezodermadan* əmələ gəlmişdir. Selikli qişanın xüsusiyyətləri isə yuxarıda qeyd edilmişdir.

ANOREKTAL ZONANIN FİZİOLOGİYASI

Anorektal zonanın fiziologiyası çox mürəkkəbdir və yalnız son illərin çoxsaylı tədqiqatları onun funksiyasını başa düşməyə imkan verir. Anorektal zonanın fiziologiyasının öyrənilməsi məqsədilə istifadə olunan metodlara *anorektal manometriya, defekoqrafiya, kontinensiya testləri, anal sfinkterin və çanaq diafraqmasının elektromiografiyası və sinirlərin stimulyasiya testləri* daxildir.

Anal kontinensiya. Anal kontinensiyanın aydın izahını təsvir etmək çətindir. Qazın və bərk halda olan nəcisin xaric olmasının müxtəlif dərəcəli çatışmazlığı xəstələr tərəfindən müxtəlif cür qiymətləndirilə bilər. Anal kontinensiyanın saxlanması kompleks prosesdir. O, lokal reflektor mexanizmlər vasitəsilə iradi olaraq həyata keçirilir. Normal kontinensiya anlaşılması çətin olan proseslərin qarşılıqlı əlaqəsindən asılıdır. Anal kontinensiyada nəcisin həcmi və konsistensiyası vacib rol oynayır, belə ki, zəifləmiş mexanizmlərə malik olan xəstələr bərk halda olan nəcis üçün kontinent, duru halda olan nəcis üçün isə inkontinent ola bilər. Nəcisin düz bağırsağa daxil olma sürəti də vacib amillərdən hesab olunur. Digər vacib amillərə sfinkter komponenti, hissi reseptorlar, mexaniki faktorlar və anusun mağaralı cismi daxildir.

Kontinensiyanın mexanizmi.

1. Nəcisin həcmi və konsistensiyası.

Nəcisin kütləsi və həcmi müxtəlif insanlarda fərqlidir. Yoğun bağırsağ möhtəviyyəti duru halda olarkən onun çənbər bağırsağ boyunca hərəkət sürəti artır. Enən çənbər və S-vari bağırsağ duru halda olan möhtəviyyəti yaxşı saxlaya bilmədiyindən defekasiya aktlarının da sayı artır. Odur ki, kontinensiyada defekasiya aktlarının tezliyi müəyyən rol oynaya bilər. Nəcisin konsistensiyası kontinensiyaya təsir göstərən ən vacib faktorlardan hesab olunur. Normal nəzarəti saxlama qabiliyyəti düz bağırsağ möhtəviyyətinin bərk, maye və ya qaz halda olmasından asılı ola bilər. Bəzi xəstələr bərk halda olan nəcis üçün kontinent, lakin duru nəcis və qazlar üçün isə inkontinent, yaxud da nəcis üçün kontinent, qaz üçün isə inkontinent ola bilər. Bu fakt anal inkontinensiyası olan xəstələrin müalicəsində vacibdir, belə ki, bəzi xəstələrdə

nəcisin konsistensiyasının duru haldən bərk hala keçirilməsi nəcisin xaric olunmasına nəzarəti bərpa etməyə kifayət edə bilər.

2. Düz bağırsağın rezervuar funksiyası.

Yoğun bağırsağın distal hissəsi rezervuar funksiyaya malikdir və anal kontinensiyanın saxlanması mühüm rol oynayır. O, bir neçə faktordan asılıdır:

S-vari bağırsağda meydana çıxan lateral əyilmələr (bucaqlar) və düz bağırsağdakı Houston qapaqları mexaniki baryer əmələ gətirir və nəcisin hərəkətinin ləngiməsinə səbəb olur. Nəcis kütləsi bu ayrılıqlarda toplanır və onların baryer effektini artırır. Düz bağırsaqla S-vari bağırsağın birləşdiyi yerdə təzyiqli baryerinin mövcud olması da güman edilir (bu zona *O'Beirne* sfinkteri kimi də tanınır). Lakin bu barədə az sayda klinik materiallara rast gəlinir. Düz bağırsaqla S-vari bağırsağ arasında fərqli mioelektrik və hərəkətli aktivliyin olmasının əlavə baryer yaratması güman edilir ki, bu da nəcisin kaudal istiqamətdə hərəkətinə mane olur. Düz bağırsağda hərəkətli aktivliyin tezliyi və yığılma dalğalarının amplitudu S-vari bağırsağa nisbətən daha yüksək olur. Bu mexanizm ləngimiş imalə mayelərinin və ya şamların kranial istiqamətdə hərəkət etməsini izah edə bilər. Lakin ən son tədqiqatlar bu fenomenin patofizioloji əhəmiyyətinə şübhə ilə yanaşır. Düz bağırsağın genişlənmə qabiliyyəti də onun effektiv rezervuar funksiyası üçün vacib faktorlardan hesab olunur. Anal kanalın proksimal və distal səviyyələri arasındakı təzyiqlər fərqi düz bağırsağa tərəf yönəlmiş qüvvə vektorunun meydana çıxması ilə nəticələnir. Bu fasiləsiz diferensial aktivlik az miqdarda maye və ya qazın düz bağırsağda saxlanması nəzarət edən vacib faktordur. Nəhayət, qasıq-düz bağırsağ əzələsinin daim tonik yığılması sayəsində düz bağırsaqla anal kanal arasında meydana çıxan bucaq (əyilmə), eləcə də anal kanaldakı yüksək təzyiqli zona düz bağırsağın rezervuar funksiyasına kömək edir.

Sfinkter amilləri.

Anal kontinensiyanın saxlanması anal sfinkterlərin fəaliyyətinin ən vacib amil olması güman edilir. Anal kanal daxilindəki yüksək təzyiqli zona sfinkterlər hesabına əmələ gəlir. Sakit halda anal kanaldakı maksimal təzyiqli 40-80 mm.c.süt-dur və intrarektal təzyiqli əleyhinə baryeri təmin edir. Yüksək təzyiqli zonanın uzunluğu təxminən 3,5 sm-dir və hər iki sfinkterin daim tonik yığılmış vəziyyətdə olması hesabına meydana çıxır.

5. Düz bağırsağın hissetmə qabiliyyəti.

Düz bağırsağda hissiyyatın dərk edilməsi xarici afferent neyronlar vasitəsilə həyata keçir. Bu neyronlar mexanoreseptorlar vasitəsilə aktivləşir. Bu reseptorların çanaq diafraqmasında yerləşməsinin güman edilməsinə baxmayaraq, düz bağırsağ divarının çoxlu sayda mexanoreseptorlara malik olmasına dair məlumatlar vardır. *Rühl et al.* oma sinirlərinin arxa köklərində düz bağırsağın divarında yerləşən mexanoreseptorlardan gələn afferent liflərin olduğunu qeyd edirlər. Bu afferent sinir lifləri düz bağırsağın yığılma səviyyəsini və dolma vəziyyətini hiss edirlər. Yoğun bağırsağın proksimal şöbələrində bu reseptorlara rast gəlinmir. Onlar sadəcə təzyiqli və ya dartılmanı deyil, həmçinin mienterik düyünün sıxılması (basılması) kimi mexaniki deformasiyaları da hiss edirlər. Bundan əlavə, onlar sayə əzələ hüceyrələrinin yığılma aktivliyini də ayırd etmək qabiliyyətinə malikdirlər. Düz bağırsağın mexanoreseptorlarının aktivləşməsi defekasiya aktında əsas rol oynayan xarici və daxili reflekslərə təsir edirlər. Bəzi müəlliflər səthi selikli qısa mexanoreseptorlarını dərin əzələ və seroz mexanoreseptorlardan ayırd edirlər. Onların fikrincə, səthi mexanoreseptorlar düz bağırsağın ləng genişlənməsi ilə stimule olunur və oma sinirinin afferent lifləri ilə, dərin mexanoreseptorlar isə sürətli fazalı genişlənmə hesabına stimule olunur və daxili orqanlar sinirinin afferent neyronları ilə əlaqəlidir. Lidokainlə lokal keyləşdirmə zamanı ləng genişlənmə hesabına stimulyasiya zəifləyir, lakin bu, keyləşmə sürətli fazalı genişlənmə hesabına meydana çıxan hissiyyata təsir etmir. Düz bağırsağın afferent sinir lifləri parasimpatik sinir liflərinin tərkibində S2, S3 və S4 sinirlərin arxa kökləri ilə gedir. Parasimpatik çanaq sinirləri çanaq boşluğunda aparılan cərrahi əməliyyatlar, məsələn, rektopeksiya zamanı lateral bağlardakı afferent liflər kəsilərkən və ya histerektomiya zamanı uşaqlıq bağları kəsilərkən zədələnmə bilər.

6. Anal kanalın hissetmə qabiliyyəti.

Düz bağırsaqdakı möhtəviyyətin təbiəti haqqında daha dəqiq hissiyyat anal kanal daxilində yerləşən reseptorlar vasitəsilə əldə edilir. Histoloji tədqiqatlar anal kanal epitelində çoxlu sayda sərbəst sinir uclarının olduğunu aşkar etmişdir. Bir neçə tip hissi reseptorlar ayırd edilir. Bunlara aşağıdakılar aiddir:

Ağrını hiss edən (sərbəst intraepitelial), toxunmanı hiss edən (*Meissner*), soyuğu hiss edən (*Krause*), təzyiqli və ya dartılmanı hiss edən (*Pacini və Golgi-Mazzoni*) və friksiyanı hiss edən (genital) sinir ucları. Bu sinir ucları əsas etibarilə anal kanalın distal yarısında yerləşir, lakin dişli xətdən 5-15 mm yuxarıda da aşkar edilə bilər. Ağrı anal sərhəddən 1-1,5 sm yuxarıya qədər hissədə hiss olunur; bu klinik olaraq hemorroidal düyünlərin bağlanması zamanı sübut olunur. Düz bağırsağ dartılaraq genişlənmədən başqa, digər stimullar üçün qeyri-həssasdır. Bu hissi zonanın anal kontinensiya üçün vacib olması fikri ziddiyyətlidir. Anorektal temperatur hissənin öyrənilməsinə dair aparılan son tədqiqat işlərində aşkar edilmişdir ki, anal kanalda cüzi temperatur dəyişikliyi hiss edilir. Anal kanalın aşağı və orta hissələrinin onun yuxarı hissəsinə nisbətən temperatur dəyişməsinə daha həssas olması aşkar edilmişdir. Buna əsasən anal kanalın bu sensor zonasının kontinensiyada rol oynamasını söyləmək mümkündür.

7. Sinir mexanizmləri.

Daxili sfinkter ikili xarici innervasiyaya malikdir. Hipoqastral sinirlərlə simpatik hərəkət lifləri və parasimpatik sinirlərlə tormozlayıcı lifləri qəbul edir. Daxili sfinkterə gələn simpatik sinir lifləri onurğa beyninin V omarı segmentindən başlanğıc götürür. Preqanqlionar simpatik neyronlar xolinergikdir və prevertebral qanqlionda postqanqlionar neyronların hüceyrə cisimləri ilə sinapslar əmələ gətirir. Postqanqlionar simpatik neyronların noradrenergik aksonları hipoqastral (presakral) kəmərdən keçir və çanaq kəməfi ilə davam edir. Simpatik sinirlər daxili sfinkterin əzələ hüceyrələrində yerləşən alfa- və beta-adrenoreseptorlara birbaşa təsir göstərir.

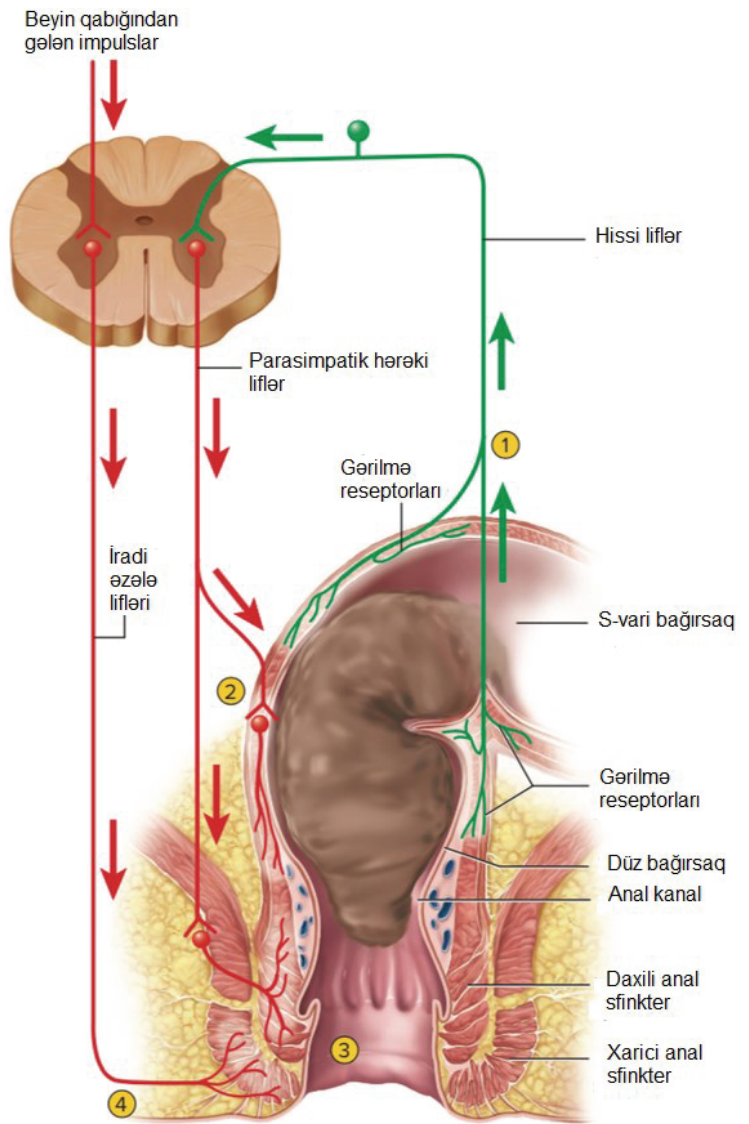
Daxili sfinkter həmçinin II, III və IV omarı segmentlərindən daxil olan preqanqlionar parasimpatik liflərlə təchiz olunur. Preqanqlionar parasimpatik neyronların xolinergik aksonları anorektal divarda yerləşən postqanqlionar parasimpatik neyronların cisimləri ilə sinapslar əmələ gətirir. Bu neyronların aksonları aşağıya doğru gedərək daxili sfinkterə çatır. Sfinktersiz zonalarda simpatik liflər mədə-bağırsağ traktının sayə əzələ hüceyrələrinə tormozlayıcı, parasimpatik liflər isə stimuleddici təsir göstərir. Daxili sfinkterdə bunun əksi müşahidə olunur. *Lubkowski et al.* proktopeksiya və proktokolektomiya əməliyyatından sonra presakral kəməfin elektrik stimulyasiyası zamanı daxili sfinkterin relaksasiyasını aşkar etmişdir. *Carlstedt et al.* düz bağırsağın xərçənginə görə əməliyyat keçirmiş xəstələrdə presakral hipoqastral sinirlərin stimulyasiyası zamanı yığılma reaksiyası əldə etmişlər. Eyni tədqiqatda bel sinirlərinin qıcıqlanması daxili sfinkterin aydın yığılmasını törətdiyi halda, düz bağırsağın hərəkət reaksiyası isə yalnız bəzi hallarda müşahidə olunmuşdur. Epidural anesteziya anal təzyiqli azalmasına, düz bağırsağın isə tonusunun artmasına səbəb olmuşdur. *Frenckner və İhner* isə qeyd edirlər ki, hətta yüksək spinal anesteziya vasitəsilə simpatik sinirlərin aktivliyinin aradan qaldırılması zamanı daxili sfinkter öz normal tonusunun təxminən 50%-ni saxlayır. Daxili sfinkterin sayə əzələ liflərinin üzərində iki tip adrenoreseptorların olması bu ziddiyyətli nəticəni izah edə bilər. Eksperimental olaraq heyvanlar və insanlar üzərində aparılan tədqiqatlara əsasən simpatik sinir sisteminin daxili sfinkterin aktivliyinə ikili təsir etməsi müəyyən edilmişdir. Bu tədqiqatlar göstərmişdir ki, alfa-adrenoreseptorlar yığılma, beta-adrenoreseptorlar isə relaksasiya törədir.

Daxili sfinkterin əzələ lifləri üzərində oyadıcı alfa-adrenoreseptorların sayının dominantlıq təşkil etməsi və buna görə də, simpatik sinir sisteminin əsasən oyadıcı effekt törətməsi güman edilir. Asetilxolinin təsirini öyrənmək məqsədilə aparılan tədqiqatlarda isə parasimpatik neyrotransmitterlərin əsas etibarilə tormozlayıcı effekt göstərməsi müəyyən edilmişdir. Adrenergik və xolinergik aqonistlərin və antoqonistlərin daxili sfinkterin aktivliyinə təsiri anal kanalın sakit halda maksimal təzyiqlinin dəyişməsi şəklində təzahür edir və daxili sfinkterin kompleks xarici innervasiyaya malik olmasını əks etdirir.

Reflekslər. Klassik anal refleks perianal dəriyə iynə batırılması ilə törədilir; cavab reaksiyası olaraq xarici sfinkter yığılır və dərinin daxilə dartılması ilə təzahür edir. Refleksin cinsiyyət sinirində afferent və efferent yolları vardır. Hər iki sfinkterin reflektor cavab reaksiyası anal kontinensiyada mühüm rol oynayır. Düz bağırsağın genişlənməsi daxili anal sfinkterin tranzitor relaksasiyası və xarici sfinkterin simultan yığılması ilə nəticələnir (şəkil 8.13).

Aktivliyin tranzitor artması ilə müşayiət olunan xarici sfinkterin reflektor cavab reaksiyası bir sıra stimullar—pozanın dəyişməsi, perianal zonanın cızılması və artmış intraabdominal təzyiq hesabına yaradıla bilər. Daxili sfinkter əzələnin reflektor tranzitor relaksasiyası düz bağırsağın genişlənməsi və ya Valsalva manevri vasitəsilə stimule oluna bilər. Bu, refleksin müayinə vasitələrinin düz bağırsağa yeridilməsindən demək olar ki, dərhal sonra meydana çıxmasına baxmayaraq, peristaltika bu prosesdə iştirak etmir, çünki, yığılmanın peristaltik dalğası sfinkterə çatmazdan əvvəl düz bağırsağın genişlənməsi anında sfinkter boşalır. Daxili sfinkterin boşalma refleksi neyrogen mənşəlidir və düz bağırsağın divarında yerləşən hissi neyronların təsiri altında başlayır. Bu tormozlayıcı (boşaldıcı) neyronların cisimləri mienterik kələfdə yerləşir və onların aksonları aşağıya doğru enərək anal kanalın sayə əzələ liflərini təchiz edir.

Bu tormozlayıcı neyronlar qeyri-adrenergik və qeyri-xolinergikdir. Daxili anal sfinkterin boşalmasını törədən mienterik qeyri-adrenergik və qeyri-xolinergik sinirlərin sinapslarında messenger rolunu azot-oksidi (NO) oynayır. Müəyyən edilmişdir ki, NO hasil edən sinir hüceyrələrinin cisimləri düz bağırsağın distal hissəsində yerləşir, aksonları isə anal kanala enərək orada şaxələnir və bütün daxili anal sfinkterdə paylanır. Bu tormozlayıcı neyronların iştirakı olmadan düz bağırsağın genişlənməsinə daxili anal sfinkterin boşalma ilə cavab verməsi qeyri-mümkündür. Düz bağırsağın genişləndiyi yerlə daxili sfinkter arasında anastomoz qoyulmuş xəstələrdə daxili sfinkter refleksi itir. Tədqiqat işlərindən birində bu anastomozun qoyulmasına baxmayaraq daxili sfinkter refleksinin bərpa olunması qeyd edilir ki, bu da çox



- 1 Nəcis düz bağırsağı genişlədirərək gərilmə reseptorlarını stimule edir ki, bu da impulsarı onurğa beyinə ötürür.
- 2 Onurğa beyni refleksi düz bağırsağın yığılmasını stimule edir.
- 3 Onurğa beyni refleksi daxili anal sfinkteri də boşaldır.
- 4 Beyindən gələn impulsar xarici anal sfinkteri yığılmış vəziyyətdə saxlamaqla vaxtsız defekasiyanın qarşısını alır. Defekasiya yalnız bu sfinkter boşalmış olduqda baş verir.

Şəkil 8.13. Kontinensiyanın sinir mexanizmi

güman ki, tormozlayıcı neyronun enən aksonunun anastomozdan keçməklə regenerasiyası hesabına baş vermişdir.

Xarici sfinkterin refleks qövsünün bağırsaqdan deyil, anusu qaldıran əzələdə yerləşən reseptorlardan başladığı güman edilir. *Ferrara et al.* anal kanalın tonusu ilə düz bağırsağın hərəkəti aktivliyi arasındakı qarşılıqlı əlaqəni öyrənmişlər. Onların fikrincə, düz bağırsağın hərəkəti kompleksləri anal kanalın əsas təzyiqinin və yığılma aktivliyinin artması ilə müşayiət olunur və nəticədə anal kanalda təzyiq həmişə düz bağırsaqdakı təzyiqdən yüksək olur. Düz bağırsaqda yığılmanın başlanması anal kanalda sakitlik haldakı təzyiqin və yığılma aktivliyinin artması ilə müşayiət olunur. Buna əsasən güman edilir ki, bu qarşılıqlı əlaqə nəcis kontinensiyasının saxlanma mexanizmində vacib rol oynayır.

8. Mexaniki faktorlar.

Düz bağırsaqla anal kanal arasındakı bucaq. Bərk halda olan nəcis saxlanmasında vacib rol oynayan komponentlərdən biri qasıq-düz bağırsağ əzələsinin fasiləsiz tonik aktivliyi sayəsində anorektal sistemdə bucağın əmələ gəlməsi hesab olunur (şəkil 8.14).

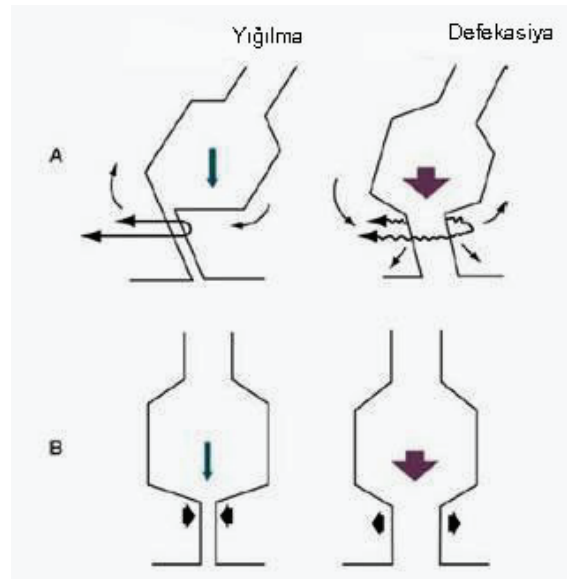
Defekoqrafiya zamanı sakit halda anal kanal və düz bağırsağ oxları arasındakı bucağın təxminən 90°-ə olması müəyyən edilir. Rentgenoloji tədqiqatlar defekasiya aktı zamanı bu bucaqda dəyişikliyin meydana çıxmasını aşkar edir (bucaq böyüyür).

Qapaq mexanizmi. Qarındaxili təzyiqin anorektal birləşmə səviyyəsində anal kanalın yan tərəflərinə ötürülməsi nəcis kontinensiyasında köməkçi vasitə kimi iştirak edə bilər. Anal kanal ön-arka istiqamətdə yarıq şəklində dəlikdir və qarındaxili təzyiqin istənilən formada artması onu qapaqlar şəklində yanlardan sıxmağa meyillidir. Bu qapaq mexanizminin olması ziddiyyətlidir, çünki, ən yüksək təzyiq anal kanalın orta 1/3-də müəyyən edilir.

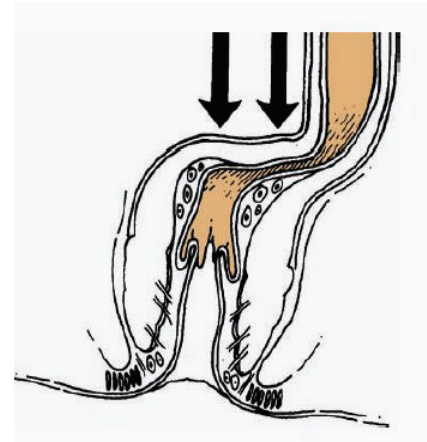
Parks et al. tərəfindən irəli sürülən digər qapaq nəzəriyyəsinə görə qarındaxili təzyiqin istənilən formada (ağırlyq qaldırma, gücənmə, gülmək, öskürmək və s.) artması anorektal bucağa yönəlir və düz bağırsağın ön divarı basılaraq anal kanalın yuxarı ucu üzərində yerləşir ki, bu da qapaq kimi anal kanal girəcəyinin okklüziyasına səbəb olur (şəkil 8.15). Defekasiyanın baş verməsi üçün bu qapaq aradan qaldırılmalıdır. Qapağın aradan qaldırılması qasıq-düz bağırsağ əzələsinin uzanması, çanaq diafraqmasının aşağı enməsi və bucağın ləğv edilməsi hesabına baş verir. Anal kontinensiyanın saxlanmasında qapaq mexanizmlərinin vacibliyinə bir çox müəlliflər şübhə ilə yanaşır və onun rolu tam müəyyən edilməmişdir.

Defekasiya aktı

Nəcis kütləsi düz bağırsağa daxil olduqdan sonra daxili anal sfinkter boşalır, lakin xarici sfinkter əzələ kontinensiyanı saxlamaq üçün yığılır (şəkil 8.13). Defekasiyanın başlaması üçün başlanğıc stimül rolunu düz bağırsağın genişlənməsi oynayır. Bu anda defekasiya aktı xarici anal sfinkterin iradi yığılması hesabına ləngidilə bilər. Düz bağırsağ ampulunun reseptiv relaksasiyası nəcis kütləsinə uyğunlaşır və nəcis kütləsinin həcmi həddən artıq artana və ya sfinkter mexanizmi pozulana qədər defekasiya aktı təxirə salına bilər.



Şəkil 8.14. Düz bağırsaqla anal kanal arasındakı bucaq A. yan görünüş; B. ön görünüş



Şəkil 8.15. Qapaq mexanizmi

Əgər şəxs iradi olaraq defekasiya aktını icra etmək istəyərsə, o oturaq vəziyyətini alır və bu zaman anorektal bucaq düzəlmiş vəziyyət əldə edir. Sonra Valsalva manevri (gücənmə) icra edilir. Bu zaman qarındaxili və döşdaxili təzyiq artaraq xarici anal sfinkterin rezistentliyini aradan qaldırır. Çanaq diafraqması əzələlərinin relaksasiyası çanaq diafraqmasının enməsinə və anorektal bucağın növbəti düzəlməsinə səbəb olur. Xarici anal sfinkterin iradi tormozlanması nəcisə xaric olmasına imkan verir. Defekasiya aktı başa çatdıqdan sonra çanaq diafraqması öz normal vəziyyətinə, anal sfinkterləri isə sakit haldakı vəziyyətinə qayıdaraq anal kanalı bağlayır. Normal şəraitdə defekasiya aktı 24 saatda bir dəfə baş verir; lakin normal insanlarda defekasiya intervalı 8-12 saatdan 2-3 günə qədər dəyişə bilər. Defekasiya aktlarının tezliyinə çoxsaylı xarici mühit və qida rasionu amilləri öz təsirini göstərir. Defekasiyanın sinir mexanizmi *şəkil 8.13-də* öz əksini tapmışdır.

BABASIL XƏSTƏLİYİ

Ümumi məlumat

İlk dəfə *Thomson* 1975-ci ildə apardığı anatomik və radioloji tədqiqatlara əsasən vaskulyar kavernoza cisimlərdən ibarət olan «anal yastıqcıqlar» terminindən istifadə etmişdir. Onun nəzəriyyəsinə görə, anal kanalda selikaltı qat toxuma qalınlaşması şəklində fasiləli kavernoza cisimlər əmələ gətirir. Selikaltı qatın qalınlaşmalar əmələ gələn zonaları qan damarları və əzələ lifləri ilə zəngindir ki, bu da sonralar selikaltı əzələ qatı kimi tanınmışdır. Daxili sfinkterdən və boylama əzələ qatından ayrılan bu əzələ lifləri selikli qışa və selikaltı toxumanın daxili sfinkterə yaxın yerləşməsində və selikaltı qatın qan damarları ilə təchiz olunmasında vacib rol oynayır. Belə güman edilir ki, defekasiya aktı zamanı kavernoza cisimlərin qanla dolması anal kanalı zədələnmələrdən qoruyur. Selikaltı əzələ qatı və onun elastik birləşdirici toxuma lifləri defekasiya aktı zamanı anal kanal mənfəzinin aşağı istiqamətdə müvəqqəti yerdəyişməsinin əvvəlki normal vəziyyətə qayıtmasını təmin edir.

Kavernoza cisimlər adətən anal kanalın sol-bayır, sağ ön-bayır və sağ arxa-bayır zonalarında, başqa sözlə, saat siferblatının 3; 7 və 11 rəqəmləri proyeksiyasında stabil olaraq yerləşir. Əsas kavernoza cisimlər arasında kiçik ölçülü ikincili kavernoza cisimlərə də rast gəlinə bilər. Bu konfigurasiya kifayət qədər sabitdir və əvvəllər düşünüldüyü kimi, yuxarı düz bağırsağın arteriyasının terminal şaxələri ilə heç bir əlaqəsi yoxdur. Bu damarlar və onların şaxələri anal kanala müxtəlif yollarla daxil olur.

Anal kanaldan qanın qayıtması iki sistem—portal və aşağı boş vena sistemi vasitəsilə həyata keçir. Bu iki sistem arasında əlaqə dişli xətt zonasında baş verir. Dişli xətdən yuxarıda yerləşən selikaltı damarlar daxili hemorroidal kələfi əmələ gətirir və yuxarı düz bağırsağın venası vasitəsilə aşağı müsariqə venasına və müvafiq olaraq portal sistemə drenləşir. Portal vena sistemində təzyiqin yüksəlməsi daxili hemorroidal kələfi əmələ gətirən damarların kobud genişlənməsi şəklində təzahür edə bilər. Dişli xətdən aşağıda yerləşən damarlar isə xarici hemorroidal kələfi əmələ gətirir. Qanın bir hissəsi buradan orta düz bağırsağın venaları vasitəsilə daxili qalça venasına, lakin əksər hissəsi aşağı düz bağırsağın venaları vasitəsilə daxili qalça venasının şaxəsi olan cinsiyyət venasına, buradan isə aşağı boş venaya drenləşir. Xarici hemorroidal kələfi əmələ gətirən venalar normada kiçik olur, lakin xarici və daxili hemorroidal kələflər arasında əlaqə olduğundan gücənmə, qarındaxili təzyiqi artıran fiziki gərginlik vəziyyətlərində bu venalar qanla dolur. Belə vəziyyətin uzun müddət mövcud olması kombinə olunmuş daxili və xarici babasilin inkişaf etməsinə gətirib çıxara bilər. Son 30 il ərzində babasilin patofiziologiyasına dair yeni konsepsiyasının müəyyənləşdirilməsinə baxmayaraq, bəzi tibbi lüğətlərdə, əksər tibbi ədəbiyyatlarda hələ də ənənəvi qəbul edilmiş varikoz venalar konsepsiyası işıqlandırılmaqdadır.

Etiopatogenezi

Əsrlər boyu diqqət mərkəzində olmasına baxmayaraq, babasilin səbəbi hələlik tam məlum deyildir. Düz bağırsağın daxili venoz kələf venalarının dilatasiyasının patoloji dəyişiklik nəticəsində yarandığına əsaslanan və nisbətən məşhur olan *varikoz venalar nəzəriyyəsi* sonralar belə dilatasiyanın normal olmasının təsdiqlənməsi ilə inkar edildi. Portal hipertenziyası olan xəstələrdə babasilin rastgəlmə tezliyinin adi populyasiyadan bir o qədər də fərqlənmədiyini statistik olaraq müəyyən edilmişdir. Bundan əlavə, portal hipertenziya nəticəsində (nadir hallarda) anal varikozlar əmələ gələn hallarda, onun görünüşü babasildən kifayət qədər fərqli olur.

Vaskulyar hiperplaziya nəzəriyyəsi də köhnəlmiş hesab edilir. *Thomson* tərəfindən aparılan histoloji tədqiqatlarda hemorroidektomiya olunmuş düyündə damar hiperplaziyası əlamətlərinin olmadığı və babasil əlamətləri olmayan meyitlərdən alınmış preparatdakı damarlarla eyni mənzərəyə malik olduğu müəyyən edilmişdir.

Ətraflı anatomik tədqiqatlara əsasən Thomson belə bir nəticəyə gəlmişdir ki, *kavernoz cisimlərin aşağı istiqamətdə sürüşməsi* düzgün etioloji nəzəriyyədir. Babasil anusun selikaltı əzələsinin (*Treitz əzələsinin*) və onun zəngin birləşdirici toxuma liflərinin saxlayıcı (*suspensor*) təsirinin pozulması nəticəsində meydana çıxır. Hipertrofiya və damar toxumasının sıx olması ikincili xüsusiyyət daşıyır. Babasil adətən gücənmələr və qeyri-müntəzəm defekasiya aktları ilə müşayiət olunur ki, bu da *anal kanal mənfəzinin sürüşməsi nəzəriyyəsinə* uyğun gələn xüsusiyyətdir.

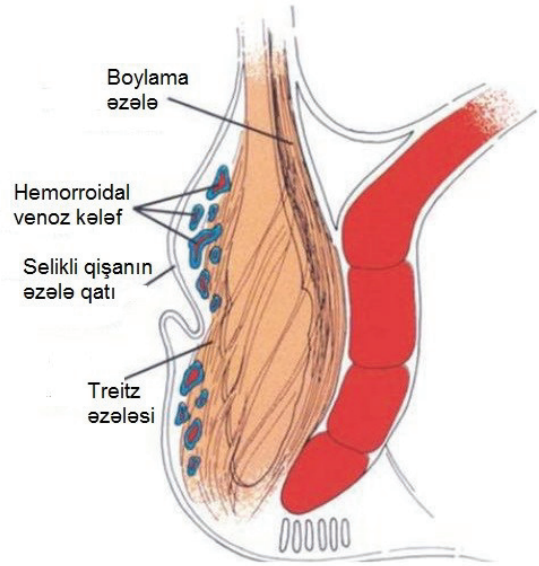
Nəcis kütləsinin iri və bərkimiş olması, eləcə də ishal gücənməyə səbəb olur. Bu isə kavernoz cisimləri anal kanaldan bayıra itələyir. Bundan əlavə, defekasiya aktı ərzində gücənmə kavernoz cisimlərin qanla daha artıq dərəcədə dolmasına səbəb ola bilər ki, bu da onların aşağıya tərəf yerdəyişməsini daha da asanlaşdırır. Selikaltı *Treitz* əzələ liflərinin təkrar dartılmaları onların qopmasına səbəb olur ki, bu da prolapsa nəticələnir. *Haas et Bernstein* qeyd edirlər ki, babasili olan xəstələrdə kavernoz cisimlərdən yuxarıda yerləşən saxlayıcı və ya suspensor birləşdirici toxuma lifləri qırılmış və fraqmentasiyaya uğramış olur. Onlar apardıqları tədqiqatlara əsasən babsilin etiologiyasında rol oynayan aşağıdakı müddələri irəli sürmüşlər:

1. Yuxarı və orta düz bağırsağ venalarının şaxələrindən ibarət olan daxili hemoroidal venoz kələfin venalarının qeyri-normal genişlənməsi;
2. Kavernoz cisimlərlə eyni lokalizasiyada yerləşən arteriovenoz anastomozların qeyri-normal genişlənməsi;
3. Anal kanalın kavernoz cisimlərinin prolapsı və ya aşağı istiqamətdə yerdəyişməsi;
4. Saxlayıcı birləşdirici toxuma liflərinin destruksiyası.

Texnoloji nailiyyətlər babasili olan xəstələrdə anal kanalın pozğunluqlarını öyrənməyə imkan vermişdir. Bir çox tədqiqatlara əsasən müəyyən edilmişdir ki, babasili olan xəstələrdə sakit halda anusun manometrik qiymətləndirilən təzyiqi yüksək olur. Hemorroidektomiyadan sonra bu təzyiq normal səviyyəyə enir. Sakit halda anusun manometrik təzyiqinin yüksəlməsində daxili və xarici sfinkterlə yanaşı kavernoz cisimlərin daxilindəki təzyiq də iştirak edir. Lakin onların hər birinə düşən təzyiqi ayrı-ayrılıqda təyin etmək mümkün olmur. Babasili olan xəstələrdə anal kanalın elektrohəssaslığı və temperatur hissiyyəti də azalmış olur. Daha böyük dəyişiklik anal kanalın proksimal və orta hissəsində müəyyən edilir. Bunun səbəbinin düz bağırsağın daha az həssaslığa malik selikli qişasının prolapsı ilə əlaqədar olduğu güman edilir.

Meyltörədici və müşayiətedici amillər. Xroniki qəbizliyin babasilin səbəbi kimi təqdim edilməsinə baxmayaraq, *Gibson et al.* buna şübhə ilə yanaşmışlar. Onların apardığı tədqiqatlar göstərmişdir ki, babasili olan xəstələrin heç də hamısında qəbizliyə rast gəlinmir, lakin onlar qeyri-normal anal təzyiqə və anal şikayətlərə meyllidirlər. O da yaxşı məlumdur ki, qəbizlik babasilin simptomlarını kəskinləşdirir. Risk faktorların öyrənilməsinə yönələn tədqiqat işlərində *Johanson və Sonnenberg* xroniki qəbizliyin təsirini sual altına alaraq ishalı daha potensial risk faktoru kimi təqdim edirlər. Belə ki, ishal zamanı yaranan tenezmlər gücənmə törədir.

Babasili xəstəliyinin səbəbləri sırasına irsiyyət, vertikal vəziyyət, hemoroidal kələf venalarında və drenləşdirici venalarda qapaqların olmaması, qarındaxili təzyiqin artması hesabına yaranan obstruksiya nəticəsində qanın geri qayıtmasının çətinləşməsi kimi faktorlar da daxil edilmişdir. Bütün bu faktorlar xəstəliyin meydana çıxmasında iştirak edə bilər, lakin bu



Şəkil 8.16. Anal kanalın sagittal kəsiyinin sxematik təsviri

anatomik amillər epidemioloji tədqiqatlarda aşkar edilən fərqləri tam izah edə bilmir. Portal hipertenziya hemoroidal kələfin venalarının qanla həddən artıq dolmasına və bəzi hallarda bu zonada həqiqi varikozların formalaşmasına səbəb ola bilər. Hamiləlik mövcud xəstəliyi daha da kəskinləşdirir və əvvəllər simptomuz olan xəstələrdə naməlum mexanizm üzrə bu xəstəliyin inkişafına meyl törədir. Lakin belə xəstələr adətən doğuşdan sonra simptomuz olur və buna görə də birbaşa təzyiq effekti ilə yanaşı onun hormonal dəyişiklik əsasında yarandığı da güman edilir.

Təsnifatı

Babasil xəstəliyi lokalizasiyasına (xarici, daxili və qarışıq) və dərəcələrinə (I, II, III və IV dərəcə) görə təsnif olunur.

Xarici babasil düyünü aşağı hemoroidal kələfdən inkişaf edir və üzəri buynuzlaşan epitellə örtülmüşdür. Onlar dişli xətdən aşağıda əmələ gəlir, tromblaşmış və xoralaşmış ola bilər. Daxili babasil düyünü dişli xətdən yuxarıda meydana çıxır. Onlar sallana (prolaps), xoralaşa, qanaxma verə və ya tromblaşa, həmçinin düzələ bilən və düzəlməyən ola bilər. Daxili babasil yuxarı hemoroidal kələfdən inkişaf edir və selikli qişa ilə örtülmüşdür. Qarışıq babasil (xarici-daxili babasil) sallana bilər (prolaps), həmçinin düzəlməyən, tromblaşan və ya xoralaşan ola bilər. Qarışıq babasil yuxarı və aşağı hemoroidal kələflərdən və onlar arasındakı anastomoz damarlarından inkişaf edir.

Babasil üçün dərəcələnmə sistemi də müəyyənləşdirilmişdir, lakin bu təsnifat yalnız daxili babasillə şamil edilir.

I dərəcəli babasildə anal kanal venalarının sayı və ölçüsü artmış olur və defekasiya aktı zamanı qanaxma verə bilər. Onlar sallanmır lakin mənfəzdə müəyyən edilə bilər.

II dərəcəli babasil defekasiya aktı zamanı anusdan bayıra çıxır, lakin sonradan spontan olaraq anal kanal mənfəzinə qayıdır və bütün qalan vaxtı orada qalır.

III dərəcəli babasil anal kanaldan bayıra sallanır və əllə düzəldilmə tələb edir.

IV dərəcəli babasil düzələ bilməyəndir və daim prolaps vəziyyətində qalır.

Şişkinlik və sfinkter əzələlərinin spazmi nəticəsində prolaps düzələ bilməyən hallarda, strankulyasion babasil meydana çıxır. Onun proqressivləşməsi isə qanqrenoz babasillə nəticələnə bilər.

Xarici babasil

Anal dəlikdən bayırda babasilin iki tipi ayırd edilir. Onlardan biri əsasən dəri altında venaların dilatasiyası və qanla dolması şəklində meydana çıxır, digəri isə bu venaların tromblaşması ilə təzahür edir. Tromb formalaşdıqdan sonra xəstələr onun mövcudluğundan xəbər tutur. Ağrının intensivliyi trombun ölçüsündən və onun anal kanalın sfinkteri ilə qarşılıqlı əlaqəsindən asılı olur. Böyük ölçülü tromblar ağrı törədir, lakin kiçik ölçülü tromblar anal kanal əzələləri arasında yerləşən hallarda kifayət qədər diskomfort verə bilər. Kiçik, tromblaşmış babasil nadir hallarda xoralaşır və qanaxma verir. Proses hemoroidal venaları əhatə edən xarici və daxili toxumalara yayılan hallarda nəzərə çarpacaq xarici şişkinlik meydana çıxır və anus ətrafında ödem mayesi dərialtı toxumaları doldurur. Bu isə xarici və daxili hemoroidal venaların tromblaşması və prolapsı ilə nəticələnə bilər. Güclü ağrı törədən kəskin tromboz meydana çıxmaya qədər müalicəyə ehtiyac olmur.

Daxili babasil

Adi daxili babasil anus zonasının inspeksiyası zamanı vizual olaraq görünür. Xəstə gücənən hallarda anal kanalı tam və ya hissəvi əhatə edən qabarma görünə bilər. Anorektal zonada maksimal təzyiqə defekasiya aktı zamanı nail olunduğundan xəstələrdə dəqiq və etibarlı müayinə aparmaq mümkün olmur.

Daxili babasili olan xəstələrdə bir neçə simptomlar təzahür edə bilər. Klassik hallarda qan al qırmızı rəngdə olur və ağrısızdır. Xəstələr tualet kağızında qan izlərinin olmasından şikayət

edirlər. Lakin qanaxma gizli gedərək xəstədə anemiyanın inkişafına səbəb ola bilər. Belə hallarda qanaxmanın digər mümkün səbəbləri istisna olunmalıdır.

Ağırlaşmış daxili babasil üçün ağrı simptomu xarakterik deyildir. Onun olması anal çat, perianal abses, bəzən isə sfinkterlərarası abses kimi yanaşı xəstəliklərin mövcudluğu ilə əlaqədar ola bilər. Tromboz meydana çıxan hallarda ağrı xəstəliyin əsas xüsusiyyətinə çevrilir.

Tromblaşmış babasil

Tromblaşmış babasil (və ya laxtalı babasil) əsasən defekasiya aktı zamanı gücənən və ya ağır yük qaldıran insanlarda, eləcə də bağırsağın iltihabi xəstəlikləri və ya malabsorbsiyada olduğu kimi tez-tez tenezmləri olan, uzun müddət oturaq vəziyyətdə olan şəxslərdə (uzaq məsafəyə gedən sürücülər, təyyarə pilotları, oturaq işlə məşğul olanlar) rast gəlinir. Nəzəri olaraq, bu zonaya birbaşa travma iltihabi cavabla nəticələnir ki, bu da sonradan tromboza gətirib çıxarır. Gücənmə ərzində qan axınının stazı da başqa mümkün səbəblərdən sayıla bilər. Tromblaşmış babasilin daha çox rast gəlinən etioloji faktorlarından biri də tualetin «kitabxanaya» çevrilməsidir.

Prolaps və stranqulyasiya ilə ağırlaşmış babasil kəskin problemlərdən sayılır və ifrazatla müşayiət olunan ağrı, eləcə də ödemli, bərkimiş və düzəlməyən babasillin olması ilə xarakterizə olunur. Bəzi hallarda belə vəziyyətlər müəyyən müddət müalicə olunmadıqda, qanqrena və infeksiyaləşmə, daha sonra isə ikincili qanaxma meydana çıxa bilər. Daxili hemorroidal venalar portal vena sistemi ilə əlaqəli olduğundan, bu zonanın drenləşdirici venalarına infeksiyanın keçməsi və pileflebit mümkündür. Bu fəsada nadir hallarda rast gəlinərsə də o, çox təhlükəli ağırlaşmalardan sayılır.

Klinik mənzərəsi

Babasili olan xəstələr ən çox qanaxmadan şikayət edirlər. Bu adətən defekasiya aktı və ya ondan dərhal sonra meydana çıxır və gücənmə və defekasiya aktlarının tezləşməsi zamanı daha da artır. Bəzi hallarda qanaxma o qədər çox olur ki, dərin anemiya meydana çıxa bilər. Qeyd etdiyimiz kimi, ağırlaşmamış babasil adətən ağrı törətmir. Ağrı babasilin tromblaşmasından, xoralaşmasından və ya qanqrenasından sonra meydana çıxır. Anus nahiyəsində ağrı simptomuna ən çox anal çatlarda rast gəlinir.

Qəbizlik nadir hallarda babasilin əlaməti olur. Lakin tromblaşma və qanqrena ağrı törədən hallarda defekasiya çətinləşə bilər. Defekasiya zamanı babasilin simptomları kəskinləşən hallarda xəstələr nəcis ifrazından çəkinirlər; bu isə nəcisin bağırsaqda toplanmasına və qəbizliyə, bəzən isə hətta obstruksiyaya səbəb ola bilər.

Xarici tromblaşmış babasil. Xarici babasilin tromblaşması babasil xəstəliyinin tez-tez rast gəlinən ağırlaşmalarındandır. Belə vəziyyət adətən naməlum səbəbdən yaranır. Əksər xəstələr gücənmə və ya fiziki gərginlik anamnezi qeyd etmirlər və babasil xəstəliyi anamnezinə malik olmurlar. Xəstələrdə əsas anamnestik əlamət aralıq nahiyəsində ağırlı düyünün əllənməsi olur. Ağrı adətən yandırıcı kimi təsvir edilir və onun intensivliyi adətən trombun ölçüsündən asılı olur. Histopatoloji tədqiqatlarda diametri 1 sm və daha böyük ölçülərə qədər böyüyən kapillyarların damardaxili trombozu müəyyən edilir. Tromblar anoderma səviyyəsində məhdudlanır və dişli xətdən yuxarı keçmir.

Tromblaşmış xarici babasilin təbii xüsusiyyətləri anus nahiyəsində düyünün meydana çıxması və 48 saat ərzində ağrıların yüksək həddə çatmasıdır. Dördüncü gündən etibarən ağrılar azalmağa başlayır. Əməliyyat olmayan hallarda tromb getdikcə kiçilir və bir neçə həftə ərzində tam sorulur. Bəzi hallarda trombun üzərini örtən dəri nekrozlaşır və qanaxma və ya ifrazatın xaric olması ilə nəticələnir, yaxud da infeksiyaləşmə baş verir ki, bu da növbəti nekrozlaşma ilə nəticələnir. Böyük ölçülü tromblar isə həmin nahiyədə dəri sallanması törədə bilər. Tromblaşmış xarici babasil spontan məhdudlaşa bildiyindən müalicə kəskin ağrıların aradan qaldırılmasına, residivlərin qarşısının alınmasına yönəldilməlidir. Xəstədə intensiv ağrılar olan hallarda eksiziya icra edilə bilər. Digər tərəfdən, əgər ağrılar artıq tədricən keçirsə və trombun ölçüləri nisbətən kiçilsə, onda konservativ müalicə göstərişdir. Müalicəyə qəbizlik verməyən anelgetik

dərmanlar, isti oturaq vannalar, xüsusi anal gigiyenik qaydalara əməl etmə və s. aiddir. Belə halların müalicəsində şamların faydası sübut olunmamışdır. Kalsium kanallarının blokatoru olan nifedipin məlhəminin (0,3%-li nifedipin və 1,5%-li lidokain məlhəmi, 12 saatdan bir) yerli istifadə olunması ağrıların effektiv aradan qaldırılmasına kömək edir.

Stranqulyasion (boğulmuş) babasil. Stranqulyasion babasil adətən III və IV dərəcəli sallanma olan və şişkinlik nəticəsində düzələ bilməyən daxili babasil düyünləri sayəsində meydana çıxır. Xəstələrin anamnezində gücənmə zamanı uzun müddət sallanan babasilin olması müəyyən edilir. Müayinə zamanı anusdan xaricə çıxan həm daxili, həm də xarici babasil düyünlərində əhəmiyyətli dərəcədə ödemənin olması müəyyən edilir. Müalicə aparılmayan hallarda bu ödem proqressivləşərək xoralaşma və nekroza keçə bilər. Ağrı adətən intensiv olur və bəzən sidik saxlamazlıq meydana çıxır. Xüsusi müalicə metoduna təcili hemorroidektomiya aiddir. Kəskin prolaps olduğuna görə, anal kanalı yaxşı anesteziya etmək mümkün olur. Konservativ tədbirlərə oturaq vəziyyətdə isti vannaların qəbulu, analgetiklər, nəcis yumşaldıcıları, kremlər, məlhəmlər və şamlardan istifadə aiddir.

Diferensial diaqnostikası

Babasil diaqnozu qoyulmazdan əvvəl müəyyən xəstəliklər istisna olunmalıdır. Bir çox hallarda düz bağırsağın selikli qişasının prolapsı babasilin prolapsı ilə səhv salınır. Adından görüldüyü kimi, belə hallarda düz bağırsağın selikli qişası dişli xətdən aşağıda yerləşmiş olur. Zədələnmə nəticəsində damarlara malik selikli qişadan qanaxma meydana çıxma bilər. Bu vəziyyət adətən babasil xəstəliyinə gətirib çıxaran eyni faktorların, xüsusən defekasiya aktı zamanı xroniki gücənmələrin təsirindən yaranır. Lakin bir çox hallarda kavernoz cisimlər kiçik olur. Düz bağırsağın selikli qişasının prolapsı həmçinin düz bağırsağın tam prolapsına gətirib çıxaran eyni səbəblərdən yaranma bilər. Birincili və ya travmalar nəticəsində (xüsusilə daxili sfinkterotomiya və ya anusun maksimal dilatasiyası kimi cərrahi travmalar nəticəsində) ikincili yaranan anal sfinkterin disfunksiyası da selikli qişanın sallanmasına şərait yarada bilər. Babasil xəstəliyindən fərqlənən belə vəziyyətin dəqiqləşdirilməsi vacibdir, çünki, müalicənin eyni olmasına baxmayaraq residivləri aradan qaldırmaqla adekvat nəticələrin əldə edilməsi məqsədlə selikli qişanın daha proksimal istiqamətdə genişlənməmiş rezeksiyası lazım gəlir. Babasil xəstəliyinin diferensial diaqnostikasında düz bağırsağın polipləri, melanoması, xərçəngi, düz bağırsağ prolapsı, sfinkterlərarası abses, perianal endometrioma nəzərə alınmalıdır.

Müayinə metodları. Daxili babasillə şübhə olan xəstələrin müayinəsi bir neçə aspektə yönəlməlidir. Müayinələrin ilkin mərhələsində sağlamlıq vəziyyətinin qiymətləndirilməsi və yanaşı xəstəliklərin, xüsusilə portal hipertenziya ilə müşayiət olunan qaraciyər xəstəliklərinin və qanaxma pozğunluqlarının inkar edilməsi məqsədlə xəstənin ümumi müayinəsi həyata keçirilməlidir. İnspeksiya zamanı perianal dəridə müəyyən pozğunluqlar, daxili babasilin anusdan bayıra çıxması və ya normal dəri görünə bilər. II, III və IV dərəcəli babasili olan xəstələrin ən faydalı müayinə metodu defekasiya pozasında gücənməkdir. Bu zaman prolapsın və ənən aralığın dərəcəsi asanlıqla görünə bilər.

Digital müayinə anal kanalda və düz bağırsağın distal hissəsində şişin olmasını inkar etməyə və anal sfinkterin tonusunu qiymətləndirməyə imkan verir. Xəstəliyin həcmi təyin etmək məqsədlə anoskopiya icra edilir. Anoskop yerləşdirildikdən sonra xəstəyə defekasiya aktında olduğu kimi, gücənmək xahiş olunur. Bu zaman prolapsın həcmi təyin edilə bilər. Anoskopiya zamanı həmçinin ağrıları olan və anal sfinkterin tonusunun yüksək olması güman edilən xəstələrdə yanaşı anal çatın olub-olması yoxlanmalıdır.

Düz bağırsağı və çənbər bağırsağın distal şöbələrini (S-vari bağırsağı) vizualizə etmək məqsədlə proktoskopiya və ya fibrooptik siqmoidoskopiya icra edilməlidir. Belə ki, bu zaman yanaşı xəstəliklər—xüsusilə xərçəng, adenoma və bağırsağın iltihabi xəstəlikləri istisna oluna bilər. Sonuncu vəziyyət hemoroidal şikayətlərə oxşar simptomlar törədə bildiyindən səhvən babasilin mövcudluğu fikri meydana çıxma bilər.

Qeyri-adi simptomları olan və ya simptomların təsdiqlənmiş babasil xəstəliyinə xas olduğuna əminlik yaranmayan hallarda kolonoskopiya icra edilməlidir. Bu müayinə hər hansı müalicəyə başlamazdan əvvəl aparılmalıdır, belə ki, ilk növbədə çənbər bağırsağın siqmoidoskopun çata bilmədiyi məsafədə yerləşən xəstəlikləri istisna olunmalıdır.

Müalicəsi

Müalicənin ümumi prinsipləri. Qanaxma. Əgər qanaxmaya az-az hallarda rast gəlinirsə və o, gücənmə və ya ishalla əlaqədardırsa, onda babasil birbaşa müalicəsi aparılmadan aradan qalxa bilər. Başqa sözlə, müalicə qanaxmanın səbəbinə istiqamətləndirilməlidir. Müvafiq pəhrizlərdən, işlətmə dərmanlarından istifadə etməklə qəbizliyə, defekasiya rejiminə, nəcisin yumşaldılmasına nəzarət oluna bilər. Simptomatik qanaxması olan xəstələrdə müalicənin erkən mərhələsi kimi, qida lifləri ilə zəngin pəhrizdən istifadə etmək məsləhətdir. İshal və defekasiyanın tezləşməsi ishal əleyhi dərmanlar və pəhrizlə aradan qaldırıla bilər. Bundan əlavə, yerli olaraq müxtəlif kremlərdən, məlhəmlərdən və şamlardan da istifadə olunur.

Əgər aparılan tədbirlərə baxmayaraq qanaxma davam edirsə, onda bəzi birbaşa müdaxilələrdən istifadə oluna bilər. Xəstə qanaxmanın babasil mənşəli olduğunu bilərək ona əhəmiyyət verməyən hallarda, eləcə də cərrah qanaxmaya diqqət yetirmədən bu diaqnozu qəbul etdikdə şiş inkişaf edə və vaxtında təyin edilməyə bilər.

Prolaps. Spontan qayıdan və ya əllə düzələn daxili babasilin prolapsı aşağıda qeyd edilən bir sıra metodlarla müalicə oluna bilər. Onun düzəldilməsinə cəhd etmək lazımdır, çünki, davamlı prolaps babasilin tromblaşmasına və hətta nekrozlaşmanın meydana çıxmasına şərait yaradır. Əgər prolaps düzələ bilməyəndirsə və ya onun xarici komponenti varsa, onda onun xaric edilməsi göstərilir.

Ağrı. Ağrı qanqrenoz, xoralaşmış və ya tromblaşmış babasil nəticəsində meydana çıxan hallarda ən yaxşı müalicə üsulu cərrahi müdaxilədir. Əgər simptomatik və ya böyümüş babasil anal çatla müşayiət olunursa, onda hemorroidektomiya məsləhət görülür, anal çat isə daxili anal sfinkterotomiya ilə aradan qaldırılır. Ağrı törədən tromblaşmış xarici babasil isə lokal eksiziya vasitəsilə müalicə oluna bilər.

Hər hansı anal problemin müalicəsində həkim oturaq vannaların yaxşı təsir göstərdiyini nəzərə almalıdır. İstinin təsirindən ağrının azalmasına dair bir sıra tədqiqatlar aparılmışdır. Tədqiqatlarda istinin necə təsir etməsinin səbəbi öyrənilmişdir. Bütün hallarda isti suda oturmada sonra sakitlik haldakı anal təzyiqin əhəmiyyətli dərəcədə azalması müəyyən edilmişdir.

Babasilin müalicəsində istifadə olunan kiçik həcmli proseduralar.

Skleroterapiya. Babasilin inyeksiya vasitəsilə obliterasiya edilməsi ilk dəfə 1869-cu ildə *John Morgan* tərəfindən qeyd edilmişdir. O, xarici babasilin, varikoz venaların və digər damar patologiyalarının müalicəsində dəmir-persulfatdan istifadə etmişdir. 1871-ci ildə bu əməliyyat Birləşmiş Ştatlarda fenol və digər kimyəvi vasitələrin yeridilməsi ilə aparılmışdır. *Anderson* 1924-cü ildə sklerozlaşdırıcı vasitə kimi natrium-tetradesilsulfatdan (*Sotradecol*) istifadə etməyi məsləhət görmüşdür, lakin bitki yağlarından alınan 5%-li fenolun daha təhlükəsiz olduğu qeyd edilir.

Anusdan sallanmayan daxili babasil inyeksiyon müalicə üçün daha məqsədəuyğun sayılır. Bəzi hallarda böyük, selikli qişa səthindən az qabaran babasil də bu yolla müalicə oluna bilər. Xarici babasil heç vaxt inyeksiyon yolla müalicə olunmamalıdır. İnfeksiyalaşmış, tromblaşmış, xoralaşmış və nekrozlaşmış daxili babasillər də bu üsulla müalicə olunmamalıdır.

Rezin həlqə ilə liqaturaya alınma. Babasili rezin həlqə ilə liqaturaya alma yolu ilə də toxuma nekrozu və fiksasiya mümkündür. 1954-cü ildə *Blaisdell* daxili babasilləri liqaturaya almaq üçün cərrahi alət təklif etmişdir. *Baron* 1962-ci ildə bu aləti təkmilləşdirərək yaxşı nəticələrə nail olmuşdur. Qanaxma və daxili babasilin prolapsı ilə təzahür edən istənilən xəstələr bu üsulla müalicə oluna bilər. Bu zaman anestetiklərə ehtiyac olmur, bir şərtlə ki, rezin həlqələr həssas olmayan zonaya—dişli xətt və ya ondan yuxarı səviyyəyə qoyulmuş olsun.

Kriodestruksiya. Kriodestruksiya sürətlə dondurma nəticəsində hüceyrələrin destruksiyasına əsaslanmışdır. Bu texnikadan istifadə etməklə babasilin müalicəsi *Lewis və əməkdaşları* tərəfindən ağrısız, effektiv və xüsusilə ümumi anesteziya əks-göstəriş olan xəstələr üçün təklif edilmişdir. Əməliyyatın mahiyyəti kriozondu babasil düyününə toxundurmaqla onun destruksiyasını həyata keçirməkdən ibarətdir.

Texniki baxımdan həm daxili, həm də xarici babasil bir əməliyyatla müalicə oluna bilər.

Cərrahi müalicəsi

Əməliyyatın, əməliyyat vaxtı və əməliyyatdan sonrakı ümumi prinsiplər. Ən faydalı əməliyyatın tədbir əməliyyat gününün səhəri kiçik həcmli imalədir. Profilaktika tələb edən vəziyyətlər olmadıqda antibiotiklərin istifadəsinə ehtiyac duyulmur. Aralıq nahiyəsinin tüklərdən təmizlənməsi məsləhətdir.

Babasilin xaric edilməsi üçün bir sıra müdaxilə növləri təklif edilmişdir. Bunlardan daha çox istifadə olunanlara *Milligan-Morran, Parks, Ferguson, Whitehead* üsulu ilə hemorroidektomiya əməliyyatları aiddir.

Hemorroidektomiya aşağıdakı hallarda göstərişdir:

1. Babasilin kəskin prolapsı və əllə düzəltmə tələb edən hallar;
2. Konservativ müalicələrdən sonra xəstənin vəziyyətinin yaxşılaşmaması;
3. Xoralaşma, çat, fistul, böyük həcmli dəri sallanması kimi yanaşı patologiyalarla ağırlaşmış babasil.

Babasil çat və fistul kimi anorektal problemlərlə birgə rast gəlinən hallarda hemorroidektomiya ilə yanaşı sfinkterotomiya və ya fistulotomiya da icra edilə bilər. Bütün hallarda babasilin cərrahi müalicəsinin mahiyyəti, babasil düyünləri və onun formalaşmasında iştirak edən kavernoza cisimlərin xaric edilməsindən ibarətdir.

Əməliyyatdan sonrakı erkən problemlər.

Hemorroidektomiyadan sonra ən çox rast gəlinən problemlərə *kəskin ağrı, sidik ləngiməsi, qanaxma və nəcis durğunluğudur.* Xəstələri ağrı daha çox narahat edir. Onu azaltmağın bir neçə üsulu vardır.

O'Donovan et al. qeyd edirlər ki, əməliyyat zamanı sfinkter əzələyə *Ketorolac tromethamin* inyeksiyası və əməliyyatdan sonra onun tabletlərini qəbul edilməsindən (4-5 gün) alınan effekt dərəcəsinə yeridilən morfin-sulfatın effekti ilə təxminən eyni olur. Babasil düyünlərinin ətrafına və ya perianal sahəyə novokainin inyeksiyası ilkin ağrının zəifləmə müddətini uzatsa da onu tam aradan qaldıra bilmir.

Oturaq halda isti vannaların qəbuluna əməliyyat gününün axşamı başlamaq və onu bir neçə gün ərzində sutkada 3 dəfə təkrarlamaq məsləhətdir.

Beş gün ərzində 500 mq-dan gündə 3 dəfə olmaqla metranidazol tabletlərinin oral qəbulunun iltihab və ya infeksiyanı söndürdüyü və ağrıları azaltdığı müəyyən edilmişdir. Bu, xüsusilə tikilmiş yara açılaraq şişkinlik və ağrı ilə müşayiət olunduqda göstərişdir.

Əməliyyatdan 24-48 saat ərzində meydana çıxan qanaxma adətən texniki səbəblərdən baş verir. Anal kanal damarlarla zəngindir və buna görə də, spontan dayanmaya bilər. Hemoroidal yaralar fasiləsiz olaraq tikilməlidir.

Əməliyyatdan sonra nəcis ifrazının çətinləşməsinin də qarşısı alınmalıdır. Əməliyyatdan sonrakı ikinci və ya üçüncü sutkada xəstələrdə nəcis ifrazı olmayan hallarda yüngül işlətmə dərmanlarından (maqnezium preparatlarından) istifadə olunmalıdır.

Əməliyyatdan sonrakı dövrün adekvat olması üçün aşağıdakılar məsləhət görülür:

1. Əməliyyatdan sonrakı üçüncü günə qədər nəcis ifrazını ləngitmək məqsədilə əməliyyatdan bir gün əvvəl axşam işlədici kimi 45 ml Natrium-fosfat qəbul etmək məsləhətdir;
2. Əməliyyat zamanı infuziya aparılırsa, onun həcmi 500 ml-ə qədər məhdudlaşdırmaq məsləhətdir;
3. Mümkün olan hallarda hemorroidektomiyayı yerli anesteziya altında aparmaq məsləhətdir. Tromblaşmış xarici babasil olan hallarda inyeksiyanın ağrılı olmasını azaltmaq

üçün anestetik məhlulları buferləşdirilmək olar. Belə ki, əksər lokal anestetik məhlullar zəif turşu xarakterlidir (pH 5-7). Lidokaində pH 6,8, novokaində isə 5,5-dir. Məsələn, 1%-li lidokainin yeridilməsi zamanı ağrının intensivliyinin 1%-li buferləşmiş lidokainin yeridilməsi zamanı meydana çıxan ağrıdan 5 dəfə artıq olduğu qeyd edilir. Buferləşdirmə məqsədilə natrium-bikarbonatdan istifadə oluna bilər. Bu zaman alınmış qarışıqda lokal anestetikin natrium-bikarbonata nisbəti 10:1 olmalıdır. Buferləşdirmə anesteziyadan bilavasitə əvvəl aparılmalıdır.

4. Boğulmuş babasil də daxil olmaqla yalnız III və IV dərəcəli babasillərdə hemorroidektomiya məsləhətdir. Üç kvadrantdan artıq zonada hemorroidektomiyanın icra edilməsi lazım deyildir. Əksər hallarda bir və ya iki kvadrantda cərrahi əməliyyat tələb olunur.

5. Arxa orta xətdə hemorroidektomiyanın icra edilməsindən çəkinmək lazımdır, çünki onlar yaxşı sağalmır.

6. Düyünü əhatə etməklə kəsilən selikli qişa zolağının eni 1,5 sm-dən artıq olmamalıdır. Anoderma və selikli qişa güdülləri sonradan yaxınlaşdırılmalıdır. Tikişlər kəsiyin kənarından 1-2 mm məsafədə və bir-birindən 1-2 mm aralı qoyulmalıdır. Tikişlərin qoyulması yaranın dartılması ilə müşayiət olunduqda ağrı meydana çıxır.

7. Babasil düyünlərini anorektal həlqədən (anusu qaldıran əzələ səviyyəsindən) yuxarıda kəsmək məsləhət deyildir. Yuxarıda kəsilmə və tikmə bir çox hallarda sidik ləngiməsinə səbəb olur.

8. Əməliyyat başa çatdıqdan sonra hər kvadranta 3 ml olmaqla sfinkter daxilinə anestetik məhlul yeritmək məsləhətdir. Bu ağrıların artmasının qarşısını bir neçə saat alır.

9. Xəstə əməliyyat otağından çıxarılmazdan əvvəl əzələ daxilinə 30 mq *Ketorolac tromethamin* inyeksiyası məsləhətdir. Qoca yaşlılarda doza 15 mq-a qədər azaldıla bilər. Preparat qaraciyər və böyrək çatışmazlığı olan xəstələrdə əks-göstərişdir.

10. 48 saat ərzində daxilə qəbul etmək üçün analgetiklər təyin edilməlidir. Bu müddətdən sonra preparat yalnız lazım olan hallarda istifadə oluna bilər.

11. Anal spazm nəticəsində yaranan ağrını aradan qaldırmaq məqsədilə oturaq vəziyyətdə isti vannalar qəbul edilməlidir. İlk 3 gün ərzində vannada 10-15 dəqiqədən artıq oturmaq məsləhət deyildir. Belə ki, su yaranın aralanması ilə nəticələnən dəri masserasiyası törədə bilər. Anus nahiyəsi əllə yuyulmalıdır, bu zaman əskidən istifadə etmək məsləhət deyildir. Bu, gündə ən azı 2 dəfə və əlavə olaraq nəcis ifrazından sonra həyata keçirilməlidir.

12. Əməliyyatdan 2-3 gün sonra nəcis ifrazı olmazsa, onda yüngül işlətmə dərmanlarından istifadə oluna bilər. Nəticə olmadıqda işlətmə dərmanı növbəti gün də qəbul edilməlidir.

ANAL ÇAT

Anal çat anal kanalda yerləşən və dişli xətdən bir qədər aşağıdan başlayaraq anusun aşağı kənarına qədər davam edən ağrılı xətti xoradır. O, *kəskin və xroniki* ola bilər. Kəskin fazada bu zədələnmə epitel səthlə məhdudlaşsa da güclü ağrı və spazm törədir.

Rastgəlmə tezliyi və lokalizasiyası

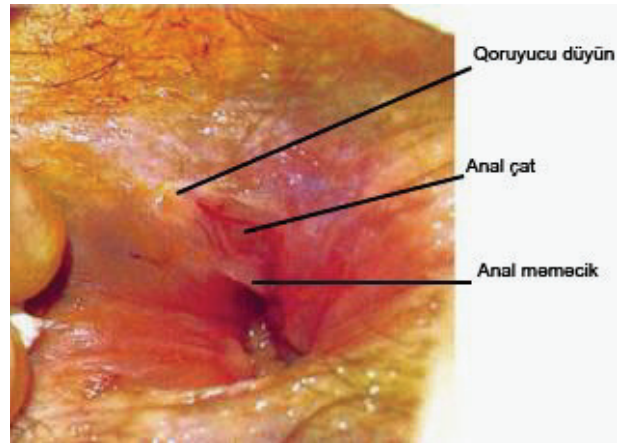
Anal çatlara istənilən yaşda təsadüf oluna bilər, lakin gənc və orta yaşlılarda ona daha çox rast gəlinir. Qadınlarda və kişilərdə demək olar ki, eyni nisbətdə rast gəlinir. Lakin ön çatlara kişilərə nisbətən qadınlarda daha çox təsadüf olunur (kişilərdə çatlara yalnız 1%-i öndə yerləşir). Qadınlarda anal çatlara təxminən 90% hallarda arxada yerləşir. Bəzi hallarda eyni zamanda ön və arxa anal çatlara meydana çıxması da mümkündür.

Patoloji anatomiyası

Kəskin anal çatlara adətən konservativ müalicə ilə qısa müddət ərzində sağalır, lakin onlar sağalmağa meyilli olmaya da bilər. Kəskin anal çatlara qısa müddət ərzində sağalmırsa, onda ikincili dəyişikliklər inkişaf edir (şəkil 8.17). Anal çatın əsas xüsusiyyətlərindən biri onun aşağı ucunda *qoruyucu düyün* adlanan şişkinliyin meydana çıxmasıdır. Bəzən çatın ətrafındakı dəri iltihablaşmış, gərgin və ödemləşmiş görünüş əldə edir. Sonradan o, fibrozlaşaraq hətta çat sağaldıqda belə, fibrozlaşmış daimi dəri sallanması kimi qalır.

Dişli xətt səviyyəsində anal çatın proksimal ucunda ödem və fibroz nəticəsində şişkinlik meydana çıxır; bu hipertrofiyalaşmış anal məməcik (papilla) kimi təsvir edilir.

Çat uzun müddət mövcud olan hallarda onun bayır kənarlarında da fibroz bərkimə meydana çıxır. Çatlara bir neçə ay ərzində sağalmayan hallarda onun əsasını əmələ gətirən daxili sfinkter fibrozlaşır ki, bu da daxili sfinkterin spastik, fibrozlaşmış və möhkəm yığılmış olmasına səbəb olur. Çat heç vaxt xarici sfinkterlə təmasda olmur.



Şəkil 8.17. Xroniki anal çatda qoruyucu düyün və anal məməcik

Xəstəliyin istənilən mərhələsində irinləmə meydana çıxdıqda o, ətraf toxumalara yayılaraq aralıq və ya sfinkterlərarası abses formalaşdırıla bilər. Belə abseslər spontan olaraq anal kanala və ya xaricə açıldıqda aşağı sfinkterlərarası fistul əmələ gəlir. Adətən bu fistulun xaricə açılan dəliyi orta xəttə yaxın və anusdan bir qədər arxada yerləşir.

Etiopatogenezi

Anal çata səbəb olan bütün faktorlar tam müəyyən edilməmişdir. Bəzi çatlara nəyə görə heç bir problem olmadan sağaldığı, digərlərinin isə uzun müddət davam edən problemə çevrilməsinin səbəbi tam məlum deyildir. Bununla belə, anal kanaldan həcmli və bərkimə nəcisinin keçməsi nəticəsində meydana çıxan zədələnmənin anal çatın əmələ gəlməsində rol oynaması qəbul edilir. Anal çatın əhəmiyyətli xüsusiyyətlərindən biri ondan ibarətdir ki, o, demək olar ki, həmişə xarici sfinkter əzələ liflərinin ellipsvari ayrıldığı arxa orta xətt boyunca yerləşir. *Lockhart-Mummery* hesab edir ki, belə ayrılma iri həcmli nəcis kütləsinin xaric olması zamanı anal kanalın bu hissəsini genişlənmədən daha az qoruyur. Buna görə də, anusun bütün dairəsinə nisbətən çat bu hissədə daha asan əmələ gəlir. Hemorroidektomiya əməliyyatı zamanı anus güzgülərlə genişləndirilərkən arxa orta xətt boyunca cırılma şəklində çatın əmələ gəlməsinə az rast gəlinir. Meyitlərdə də anusun genişləndirilməsi zamanı çat demək olar ki,

həmişə arxa orta xətt boyunca əmələ gəlir. Anal çatın qeyri-normal lokalizasiyada, xüsusən bayır tərəflərdə meydana çıxması zamanı xoralı kolit və Crohn xəstəliyinin mövcudluğu mümkündür.

Anal çatların etiologiyasına dair nəzəriyyələrdən biri, bu zonanın qan təchizatı ilə əlaqədardır. *Klosterhalfen və əməkdaşları* damardaxili inyeksiyadan sonra aşağı düz bağırsağ arteriyasının angioqrafiyası və histoloji müayinələrə əsasən müəyyən etmişlər ki, 85% hallarda anal kanalın digər sahələri ilə müqayisədə arxa komissuranın qan dövranı nisbətən zəif olur. Onların fikrincə, xüsusilə arxa anal çatların inkişafında işemiya vacib faktor ola bilər. *Schouten və əməkdaşları* Doppler floumetriya vasitəsilə anodermanın mikrovaskulyar perfuziyasını öyrənmişlər. Çat olan yerdə anodermanın qan dövranın sağlam şəxslərdəki arxa komissuraya nisbətən əhəmiyyətli dərəcədə zəif olması müəyyən edilmişdir. Sfinkterotomiya vasitəsilə anal təzyiqin azaldılması anodermada qan dövranın yaxşılaşması və çatın sağalması ilə nəticələnmişdir. Bu müşahidələr anal çatın əmələ gəlməsində işemiyanın vacib etioloji faktor olduğunu güman etməyə bir daha əsas verir.

Meyltörədici amillər. İkincili çatlar anal kanalın anatomik qeyri-normal olması və ya bağırsağın iltihabi xəstəlikləri, xüsusən Crohn xəstəliyi zamanı meydana çıxa bilər. Crohn xəstəliyinin anal çatla əlaqəsinin olması yaxşı məlumdur. Anus nahiyəsində əvvəllər icra edilmiş əməliyyatlar, xüsusilə hemorroidektomiya anal çarıqlar, dərinin itməsi və stenozla nəticələnə bilər. Anal fistulun cərrahi müalicəsi anus nahiyəsi dərisinin çarıqlaşması və fiksasiyası ilə anal kanalın distorsiyasına səbəb ola bilər. Anal kanalın elastikliyin azalması sonradan çatın əmələ gəlməsinə meyillilik yarada bilər. Qadınlarda əmələ gələn bəzi ön çatlar doğuş nəticəsində meydana çıxır. Uzun müddət işlətmə dərmanlarının qəbulu nəticəsində nəcisin konsistensiyasının yumşaq qalması çarıqlaşma ilə gedən anal stenoza səbəb ola bilər ki, bu da çat üçün şərait yaradan faktorlardandır. Babasilin olması meyltörədici faktor hesab olunmur; lakin daxili sfinkterdəki anomaliyaların olması xəstələrdə eyni zamanda babasil və çatın meydana çıxmasına şərait yaradır.

Klinik xüsusiyyətləri

Anal çatın əsas simptomu defekasiya zamanı və defekasiyadan sonra ağrıların olmasıdır. Nəcisin xaric olması dövründə ağrının adətən kəskin, kəsici və ya cırılma hissi şəklində olduğu qeyd edilir. Ağrıların kəskinliyi tədricən azala və sonralar bir neçə dəqiqədən, bir neçə saata qədər davam edən yandırıcı və ya göynədici diskomfort şəklində təsvir edilə bilər. Ağrılar kəskin olduğundan xəstələr təbii istək meydana çıxmasına baxmayaraq defekasiyadan çəkinirlər. Belə nəcis durğunluğu nəcis daha da bərkiməsinə və növbəti defekasiya aktının isə daha da ağırlı olmasına səbəb olur.

Anal çatların nisbətən tez-tez rast gəlinən digər simptomlarından biri qanaxmadır. Qan al-qırmızı rəngdə olur. Bəzi xəstələrdə iri ölçülü qoruyucu düyünün meydana çıxması xəstələrin diqqətini anus nahiyəsinə toplayır. Belə hallarda xəstələr adətən ağırlı xarici babasil düyününün olmasından şikayət edirlər. Çatdan xaric olan ifrazat alt paltarın çirklənməsinə və aralıq dərisinin qıcıqlanmasına səbəb olur. Bir çox hallarda qəbizlik anal çatın başlanğıc və müşayiətedici simptomu kimi iştirak edir.

Diaqnostikası

Kəskin anal çat. Qeyd edildiyi kimi, anamnez o qədər xarakterikdir ki, diaqnoz asanlıqla qoyula bilər. İnspeksiya və ya perianal dərinin yüngül dartılması vasitəsilə açıq yara görünə bilər. Əgər sağrı nahiyələrini yanlara doğru dartaraq bu zonaya baxmaq ağrıya görə mümkün deyilsə, onda kəskin anal çatın olması ehtimalı yüksəkdir. Belə hallarda digital müayinə və ya alətin düz bağırsağa yeridilməsi lazım olmur. Müvafiq müalicəyə daha spesifik təsdiqləyici əlamətləri yoxlamadan da başlamaq olar. Yerli olaraq anestetik məlhəmlərdən istifadə etməklə müayinəni başa çatdırmaq olar. Bu məqsədlə anestetik gel və ya məlhəm anus nahiyəsinə sürtülür və onun təsiri başlayana qədər bir neçə dəqiqə gözlənilir. Palpasiyada anal sfinkterin spastik olması və ya anal kanalın daralmış olması müəyyən edilir ki, bu da xəstədə diskomfort hissinin meydana

çıxması ilə müşayiət olunur. Kəskin anal çatlarda barmaqla anal çatı hiss etmək mümkün olmur. Çünki, yara hələlik səthi və fibrozlaşmamış olur. Mümkün olan hallarda anoskopik müayinə çatın lokalizasiyasını təyin etməyə imkan verir. Bu müayinənin icra edilə bilməsinin mümkünlüyü çatın xroniki olmasını əks etdirə bilər.

Xroniki anal çat. Xronik anal çatların hansı xüsusiyyətlərinə görə fərqləndiyinə dair real rəziləşmə əldə edilməmişdir. Bəzi təsəvvürlərə görə, çatın xroniki olması onun aydın müəyyən edilməsinə və xora şəklini almasına görə müəyyən edilir. Digər təsəvvürlərə görə isə xroniki çatlara ən azı 2 ay mövcud olan çatlar aid edilir.

Xroniki çatları olan xəstələrin müayinəsi zamanı xarakterik triada—qoruyucu düyün, anal xora və anal məməcik müəyyən edilir. Qoruyucu düyün zaman keçdikcə böyüyə bilər (3-4 sm-ə qədər). Digital müayinə çatın, açıq yaranın, indurasiyanın və fibrozun palpasiyasına imkan verir. Hipertrofiyalaşmış anal məməcik xoranın yuxarı zirvəsində palpasiya olunur. Bəzi hallarda o, şişlə səhv salına bilər. Yanaşı olaraq böyük həcmli babasil düyünləri olan hallarda çat görünməyə bilər. Çatın görünməməsi onun istisna edilməsi üçün kifayət deyildir. Çat arxa orta xətdən kənar yerlərdə meydana çıxan hallarda Crohn xəstəliyi istisna olunmalıdır.

Xroniki anal çatlarda ağrı hissi minimal olduğundan və ya ümumiyyətlə olmadığından anoskopiya asanlıqla icra edilir. Lakin çapıqlaşma anal kanalın müəyyən dərəcədə daralmasına səbəb ola bilər. Buna görə də, kiçik diametrlə anoskoplardan istifadə etmək məsləhətdir. Xroniki anal çatların əsasında daxili anal sfinkter əzələsinin liflərinin görünməsi xarakterik xüsusiyyət hesab olunur. Bəzi hallarda yanaşı şişləri və bağırsağın iltihabi xəstəliklərini istisna etmək məqsədilə proktosiqmoidoskopiya lazım gəlir. Bəzən isə çatın əsası infeksiyalaşaraq abses formalaşdırır ki, bu da açılaraq fistul kimi ifrazat verə bilər.

Kəskin anal çatların müalicəsi

Konservativ müalicəsi. Yeganə qeyri-operativ müalicə qəbizliyin aradan qaldırılması hesab olunur. Xəstələrin nəzərinə çatdırılmalıdır ki, bağırsağın fəaliyyəti normal saxlanmalıdır, çünki nəcis bərkiməsi bir çox hallarda sağalmış çatın residivinə səbəb ola bilər. Kəskin anal çatlarda müalicənin məqsədi bərkimiş nəcis ifrazı, ağrı və reflektor spazmikliklərin aradan qaldırılmasına yönəldilməlidir. Bəzi hallarda sfinkterdəki spazm isti oturmaq vannaları kimi sadə tədbirlərlə aradan qaldırılır. Nəcis yumşaldılmasına yönəlmiş tədbirlərə qida lifləri ilə zəngin pəhrizin saxlanması və yüngül işlətmə dərmanlarından istifadə olunması aiddir. Yağ əsasında hazırlanmış anestetik məlhəmlər də müəyyən dərəcədə əhəmiyyət kəsb edir. Onların yalnız anus nahiyəsinə sürtülməsi kifayət etmir. Müəyyən effekt əldə etmək üçün onlar anal kanala da yeridilməlidir. Hazırda anal çatın müalicəsi məqsədilə çoxlu sayda şamlar hazırlanmışdır. Onların tərkibində müxtəlif nisbətdə anestetiklər, analgetiklər, astringentlər, iltihabəleyhi maddələr (adətən hidrokortizon) və s. vardır. Lakin şamlar yeridilərkən onlar çatın olduğu yerdən yuxarıda dayanır və çatla birbaşa təmasda ola bilmir. Bir çox xəstələr şamın yeridilməsinin ağrılı olduğunu qeyd edir və müalicə məqsədilə isti vannalara, nəcis yumşaldıcılara daha çox üstünlük verirlər.

Anal çatların müalicəsi məqsədilə bir çox krem və məlhəmlər vardır ki, bunlar da şamlarla eyni komponentlərə malikdir.

Farmakoloji sfinkterotomiya. Son illər anal çatların farmakoloji vasitələrə müalicəsinə meyllər artmaqdadır. Bu metoddan istifadə olunmağa meyllərin artmasının səbəbi cərrahi müalicədən sonra xəstələrdə müəyyən şikayətlərin meydana çıxmasıdır. Yeni farmakoloji müalicə çat sağalana qədər sfinkterin təzyiqinin normallaşmasına yönəldilir. Bu zonanın qan təchizatını yaxşılaşdırmaq məqsədilə qliseril-trinitrat, izosorbid-trinitrat, kalsium kanallarının blokatorları olan diltiazem və ya nifedipin, əzələlərin kimyəvi denervasiyasını törədən botulinium toksini, M-aqonistlər kimi betanekol, simpatik neyromodulyatorlar kimi indoramin və L-argininin təsiri tədqiq edilmişdir.

Qliseril-trinitrat. Azot oksidi (NO) daxili sfinkterin boşalmasını törədən əsas neyrotransmitter hesab olunur. Qliseril-trinitrat lokal məlhəm şəklində istifadə olunan hallarda azot oksidi hasil edir. O, dəri baryerindən keçərək daxili sfinkterin tonusunu azaldır, həmçinin

anal damarlara vazodilatator kimi təsir etməklə bu zonanın qan təchizatını yaxşılaşdırır. Qliseril-trinitratın anal çatları sağaltmasının bu iki təsir mexanizmi ilə əlaqədar olduğu güman edilir. Tədqiqatlara əsasən müəyyən edilmişdir ki, qliserol-trinitrat anal sfinkterin sakit haldakı tonusunu əhəmiyyətli dərəcədə azaldır. Düz bağırısaq və anal kanalın mienterik kələfində azot-oksidi sintetaza fermentinə malik neyronların olması artıq sübut olunmuşdur. *O'Kelly et al.* qeyd edirlər ki, onların aldığı bu nəticələr azot oksidin rekto-anal tormozlayıcı refleksə təsir edən neyrotransmitter olması hipotezi ilə üst-üstə düşür. *Loder et al.* müəyyən etmişlər ki, lokal olaraq 0,2%-li qliseril-trinitrat məlhəmindən istifadə etdikdə anal sfinkterin tonusu əhəmiyyətli dərəcədə azalır. 8 həftədən sonra müşahidə olunan xəstələrin 68%-də sağalma əldə edilmişdir. Sakit halda anal sfinkterdəki maksimal təzyiq 115,9 sm.su süt.-dan 75,9 sm su süt.-na qədər enmişdir. *Schouten et al.* 34 xəstədə 6-12 həftə ərzində aparılan müalicə zamanı izosorbiddinitratın lokal istifadəsinin anal təzyiqə, anodermal qan dövranına və çatın sağalmasına təsirini öyrənmişdir. Müalicədən əvvəl və müalicədən üç və altı həftə sonra 22 xəstədə anal manometriya və anodermanın Doppler floumetriyası icra edilmişdir. Sakit haldakı maksimal təzyiqin əhəmiyyətli dərəcədə azalması müəyyən edilmişdir. Anodermal qan dövranının da əhəmiyyətli dərəcədə artdığı qeyd edilmiş və 12 həftədən sonra 88% xəstələrdə müalicə əldə edilmişdir.

Nifedipin. Nifedipin kalsium antaqonisti olub, sayə əzələlərin boşalmasını və vazodilatasiya törədir. Ondən lokal istifadə olunduqda anal sfinkterin tonusu azalır, ağrının intensivliyi zəifləyir və kəskin anal çatlar sağalır. Sağlam könüllülərdə nifedipin və diltiazemdən oral istifadə olunarkən anal sfinkterin sakit haldakı təzyiqinin 21-36%-ə qədər, anal çatı olan xəstələrdə isə 11-36% azaldığı müəyyən edilmişdir. *Perotti et al.* xroniki anal çatı olan 110 xəstənin müalicəsi zamanı nifedipin və lidokain məlhəmindən istifadə etmişlər. Nifedipinlə müalicə (n=55) 3%-li nifedipin və 1,5%-li lidokain məlhəmləri ilə aparılmışdır. Məlhəmlər 6 həftə ərzində 12 saatdan bir olmaqla təyin edilmişdir. Kontrol qrupda isə müalicə 1,5%-li lidokain və 1%-li hidrokortizonasetat məlhəmləri ilə aparılmışdır. Uzaq nəticələr 18 aya qədər olan müddətdə öyrənilmişdir. 6 həftəlik müalicədən sonra nifedipinlə müalicə alan xəstələrdə xroniki anal çatın sağalması 94,5% təşkil etmiş, kontrol qrupda isə bu göstərici 16,4% olmuşdur. Anal sfinkterin sakit haldakı təzyiqi 11%-ə qədər azalmışdır. Onlar nifedipinlə müalicə alan xəstələrdə hər hansı yanaşı təsir müşahidə etməmişlər.

Botulinium toksini. Botulinium toksini *clostridium botulinum*-un məhsulu olub, güclü neyromuskulyar blokada törədir. Anal çatın müalicəsində botulinium toksininin istifadəsinə dair bir neçə tədqiqat işləri aparılmışdır. Alınan nəticələr ondan ibarətdir ki, botulinium toksini iltihab-ağrı-spazm siklini pozur. Toksin sinaps boşluğuna asetilxolin hasilatını tormozlayır və inyeksiya olunduğu əzələdə 6 həftəyə qədər davam edən parez yaradır və bununla da anal çatın sağalmasına imkan verir. Təkrari innervasiya sinir uclarının «cücərməsi» hesabına baş verir. Bir çox müəlliflər anal çatın müalicəsində botulinium toksinindən istifadə etdiklərini qeyd edirlər. Xüsusilə *Brisinda et al.* botulinium toksininin effektiv olduğunu (96% hallarda) qeyd edirlər. Onlar 150 xəstədə apardıqları müşahidələrin nəticələrini təhlil etmişlər. Onlardan yarısında botulinium toksini 20 vahid dozada daxili sfinkterin ön hissəsinə yeridilmiş və çat müalicə olunmadıqda növbəti dəfə 30 vahid botulinium toksini yeridilmişdir. Xəstələrin digər yarısında isə 30 vahid botulinium toksini yeridilmiş, çat müalicə olunmadıqda isə növbəti dəfə 50 vahid toksin yeridilmişdir. Bir aydan sonra I qrupda sağalma 73%, II qrupda isə 87% olmuşdur. İkinci qrupda 5 xəstə 2 həftə ərzində qazın inkontinensiyası olduğunu qeyd etmişdir. İkinci ayda I qrupdakı xəstələrdə 89%, II qrupda isə 96% hallarda sağalma əldə edilmişdir. İkinci qrupda 3 xəstədə çat müalicə olunmamışdır. Sağalmanın əldə edilməsində yüksək dozanın daha effektiv olduğu müəyyən edilmişdir.

Botulinium toksinindən istifadənin tərəfdarları olan müəlliflər bu müalicəyə yaxşı tolerantlığın olmasını, ambulator qaydada həyata keçirilə bilməsini, kontinensiyada ciddi pozğunluq meydana çıxmadığını ön plana çəkirlər.

M-aqonistlər. Muskarin aqonistləri qeyri-adrenergik və qeyri-xolinergik neyronlarda azot oksidin sintezini təmin edir. Bethanechol kremi (0,1%-li) sfinkter təzyiqini 24%-ə qədər azaldır və 60% xəstələrdə yanaşı təsirlər olmadan sağalmanın əldə edildiyi qeyd edilir.

Simpatik neyromodulyatorlar. Pitt et al. anal çatı olan xəstələrdə alfa-1- adrenoblokatorların anal sfinkterin təzyiqinə təsirini öyrənmişlər. Onlar müəyyən etmişlər ki, indoramin 20 mq dozada birdəfəlik qəbul olunan hallarda anal sfinkterin sakit haldakı təzyiqi 36% azalır və bu azalma 3 saata qədər davam edir. Onlar güman edirlər ki, belə vasitələr anal çatın müalicəsində effektiv vasitə ola bilər.

L-arginin. L-arginin azot oksidin sintezində azot-oksidi sintetaza üçün başlanğıc məhsul rolunu oynayır və buna görə də, daxili anal sfinkterin təzyiqinin azalmasında effektivliyi müəyyən edilmişdir. Griffin et al. müəyyən etmişlər ki, L-arginin geli könüllülərdə yerli olaraq istifadə olunan hallarda anal sfinkterin sakit haldakı maksimal təzyiqi azalır. 25 könüllüdə 400 mq L-argininin təsiri yerli istifadə olunduqdan 2 saat sonra öyrənilmişdir. Bu tədqiqat zamanı iki vacib məqam aşkar edilmişdir. Birincisi, anal sfinkterin sakit haldakı maksimal təzyiqi 46%-ə qədər azalır. İkincisi, heç bir yanaşı təsir meydana çıxmır. Gosselink et al. xroniki anal çatı olan 15 xəstədə L-argininin anal təzyiqə, anodermal qan dövranına və çatın sağalmasına təsirini təhlil etmişlər. Bütün xəstələrdə 12 həftə ərzində gündə 5 dəfə olmaqla anus nahiyəsinə 400 mq/ml L-argininin geli təyin edilmişdir. 12 həftəlik müalicədən sonra 23% xəstələrdə çatın tam sağalmasına nail olunmuşdur. 18 həftədən sonra isə bu göstərici 62% təşkil etmişdir. Təzyiqin qeydə alınması anal sfinkterin sakitlik haldakı maksimal təzyiqinin azalmasına və anodermanın qan dövranının öyrənilməsi isə onun əhəmiyyətli dərəcədə yaxşılaşmasına səbəb olduğu müəyyən edilmişdir.

Sildenafil (Viaqra). Torrabadella et al. xroniki anal çatı olan 19 xəstədə fosfodiesteraza-5-in inhibitoru olan sildenafil (Viaqra) gelinin təsirini öyrənmişdir. 10%-li sildenafilin anus nahiyəsinə yerli istifadəsi zamanı anal sfinkter təzyiqinin əhəmiyyətli dərəcədə azalması (18%) müəyyən edilmişdir. Təsirin başlanma müddəti 3 dəq-dən az olmuş və 1 dəq sonra maksimal effekt əldə edilmişdir. Bu zaman baş ağrısı və digər yanaşı təsirlərin olmadığı qeyd edilir.

Anal çatın cərrahi müalicəsi

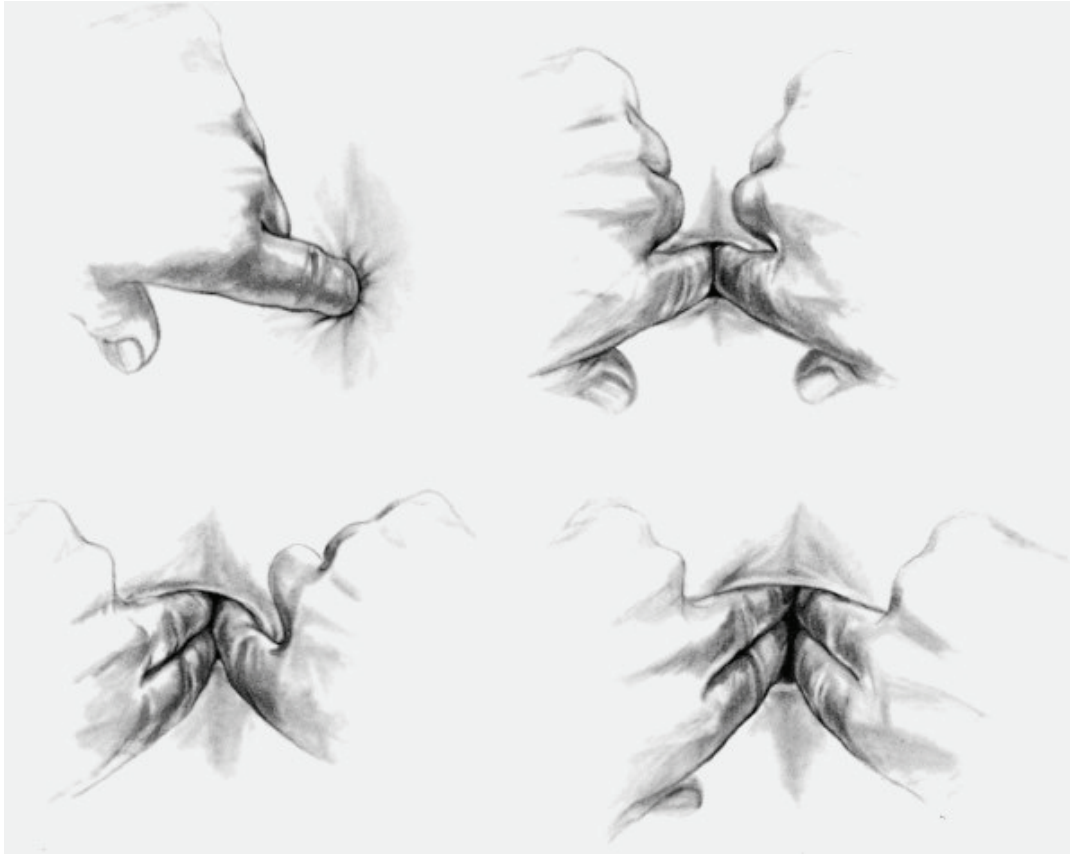
Cərrahi müalicəyə başlamazdan əvvəl bəzi məqamlar nəzərdən keçirilməlidir. Xəstənin əsas şikayəti ağrı olduğundan, ilk növbədə əməliyyatın ağrını aradan qaldırmaq qaldırmaq müəyyənəşdirilməlidir. Müalicənin effektivliyi və ya residiv hallarının olacağı, eləcə də sfinkterin funksiyasının çatışmazlığının mümkünlüyü də nəzərə alınmalıdır.

Xroniki və residivləşən çatların müalicəsi məqsədilə çoxsaylı əməliyyatlar təklif olunmuşdur. Bunlara *tam və ya hissəvi sfinkterotomiya ilə və ya onsuz icra edilən çatın eksiziyası, sürüşən dəri loskutu ilə V-Y-şəkilli anoplastika, anal sfinkterin genişləndirilməsi, arxa və yan variantlarda icra edilən daxili sfinkterotomiya* aiddir.

Konservativ müalicəyə davamlı olan anal çatların cərrahi müalicəsi *daxili anal sfinkterotomiyadan* ibarətdir. Bundan əlavə, davamlı ağrı və qanaxmanın olması da cərrahi əməliyyata göstərişdir. Anal çatlarda operativ müdaxilənin növü simptomların müddətindən və fiziki müayinə metodları ilə əldə edilən tapıntılardan asılıdır. Qoruyucu düyün, hipertrofiyalaşmış anal məməcik və ya babasillə müşayiət olunmayan kəskin anal çatlarda əsasən iki əməliyyatdan istifadə olunması təklif edilmişdir - *sfinkterin dartılaraq genişləndirilməsi və daxili anal sfinkterotomiya*. Xarici komponentləri olan və ya babasillə müşayiət olunan xroniki anal çatlarda isə sfinkterotomiya ilə yanaşı çatın (ən azı hissəvi) eksiziyasına da üstünlük verilir.

Sfinkterin genişləndirilməsi. Sfinkterin dartılaraq genişləndirilməsi ilk dəfə anal çatların müalicəsi məqsədilə 1838-ci ildə Recamier tərəfindən təklif edilmişdir. Bu prosedura lokal anesteziya altında aparıla bilər, lakin qısamüddətli ümumi anesteziyaya da üstünlük verilir. Sfinkteri genişləndirmək üçün bir əlin ikinci barmağı anusa yeridilir, sonra digər əlin ikinci barmağı salınır. Sfinkter təxminən 30 san ərzində yanlara doğru yüngülcə dartıldıqdan sonra

əvvəlcə bir əlin sonra isə ikinci əlin üçüncü barmağı anal kanala yeridilir. Dörd barmaq yerləşdirildikdən sonra anal kanal təxminən 4 dəq ərzində ehtiyatla dartılaraq genişləndirilir (şəkil 8.18).

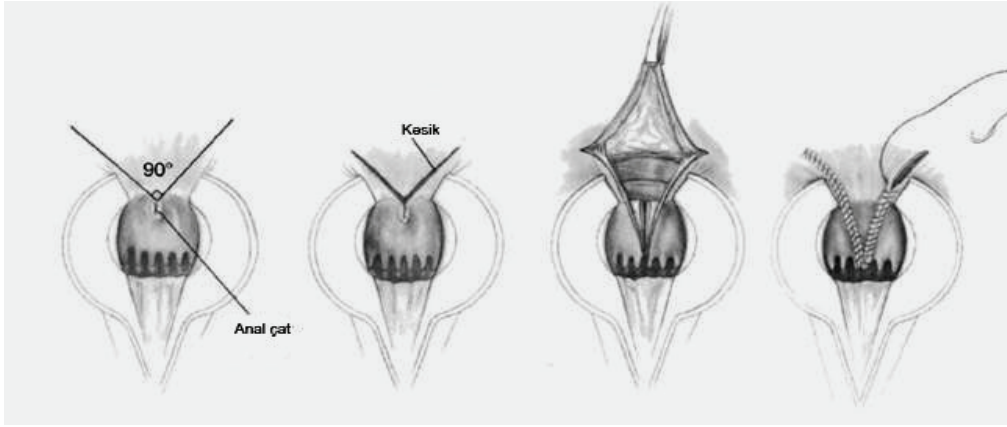


Şəkil 8.18. Anal sfinkterin Recamier üsulu ilə dartılaraq genişləndirilməsi

Kişilərdə çanaq çıxacağı dar olduğundan dartılmanı ön-arxa istiqamətdə aparmaq daha asandır. Qadınlarda isə bunu yan istiqamətdə icra etmək olar. Anal sfinkterin dartılması anal çatın simptomatik aradan qaldırılmasında effektivdir. Son illər bu müalicə üsulunun nəticələri barədə məlumatlara rast gəlinmir. Bu çox güman ki, daxili anal sfinkterotomiyanın anal kanalın dartılma prosedurasını tam əvəz etməsi ilə əlaqədardır.

Anal çatın klassik eksiziyası. Anal çatın eksiziyasından hələ də geniş istifadə olunur və əməliyyat adətən sfinkter əzələnin müxtəlif dərəcədə kəsilməsi ilə müşayiət olunur. Bu əməliyyata istiqamətlənən əsas tənqidlər ondan ibarətdir ki, əməliyyatdan sonra xəstədə geniş həcmli və bəzən narahatlıq törədən xarici yara saxlanılır, ambulator şəraitdə müalicə çətin olur və gec sağalır. Anal çatın eksiziyasından sonra bəzi ağırlaşmaların meydana çıxdığı qeyd edilir. Bunlara erkən və ya gecikmiş qanaxma, absesin formalaşması, stenoz və striktura, sağalmanın əldə edilməməsi, residiv və bəzən inkontinensiya aiddir.

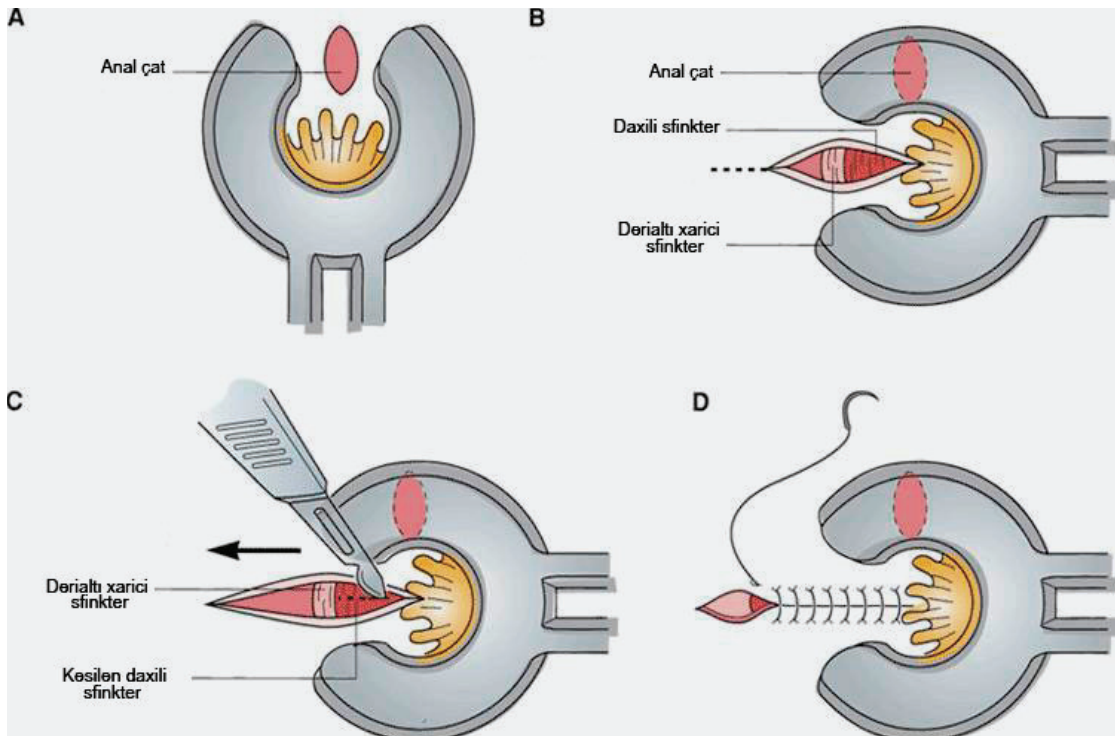
V-Y-şəkilli anoplastika. Çatın kəsilərək xaric edilməsi və anoderma loskutunu ayıraraq onun vasitəsilə defektin bağlanması V-Y-şəkilli anoplastika əməliyyatı kimi tanınır (şəkil 8.19). Bu zaman çat və qonşu hemorroidal toxumalar tam kəsilərək xaric edilir. Əsas anal kanaldan xaricdə yerləşən üçbucaq şəkilli dəri loskutu çat xaric edildikdən sonra altda yerləşən toxumalardan ayrılaraq qaldırılır. Bu zaman dəri loskutunun geniş əsas tərəfdən qanla adekvat təchiz olmasına əmin olmaq lazımdır. Tikiş xəttində dartılmanın olmaması üçün loskut adekvat mobilizə olunmalıdır. Təzyiqi artıran və infeksiyalaşmaya şərait yaradan hematomanın formalaşmasının qarşısını almaq üçün hemostaza xüsusi diqqət yetirilməlidir. Sonra loskut proksimal istiqamətdə dartılır və anal kanaldakı və dəridəki defekt tikilərək bağlanır. *Samson və Stewart* bu texnikadan geniş istifadə etmişlər.



Şəkil 8.19. V-Y-şəkili anoplastikanın ayrı-ayrı mərhələlərinin sxematik təsviri

Onlar qeyd edirlər ki, xroniki anal çat eksiziya olunduqdan sonra yaranan defektin sürüşən və geniş əsas malik dəri loskutu ilə örtülməsi klassik eksiziyaya nisbətən bir neçə üstün cəhətlərə malikdir. Birincisi, əməliyyatdan sonrakı ağrının intensivliyi azalır; ikincisi, əməliyyatdan sonrakı yaraya qulluq müddəti həm xəstəxana, həm də ambulator şəraitdə qısalmış olur; nəhayət üçüncüsü, əməliyyatdan sonrakı ağırlaşmaların rastgəlmə tezliyi azalır. Bu üsulla müalicə almış 2072 xəstədən yalnız 10-da residiv, iki halda isə qanaxma meydana çıxmışdır. Bu zaman həmçinin anusun diametri də böyüyür ki, bu da anal stenoz zamanı *Samson* və *Stewart* əməliyyatından seçim müalicə üsulu kimi istifadə etməyə imkan verir. Əməliyyatın çatışmayan cəhəti isə disseksiya sahəsinin geniş olması və əməliyyat vaxtının uzanmasıdır.

Daxili sfinkterotomiya. Anal çatın müalicəsi məqsədilə daxili sfinkterotomiya 1951-ci ildə *Eisenhammer* tərəfindən təklif olunsada o, ilk dəfə 1835-ci ildə *Brodie* tərəfindən orijinal olaraq təsvir edilmişdir. *Brodie* tərəfindən təsvir edilən metodda anal çatın bilavasitə özündən keçməklə arxa orta xətt boyunca daxili sfinkterin kəsilməsi təklif olunurdu. Bu əməliyyat qaneedici nəticələr versə də, onun iki əsas çatışmayan cəhəti vardır. Birincisi, anal kanalda əmələ gələn açıq yaranın sağlması uzun müddət çəkir (orta hesabla 4 həftə, bəzən isə 6-7 həftə). İkincisi isə qazın və ya nəcisin inkontinensiyasının rastgəlmə tezliyi yüksək olur.

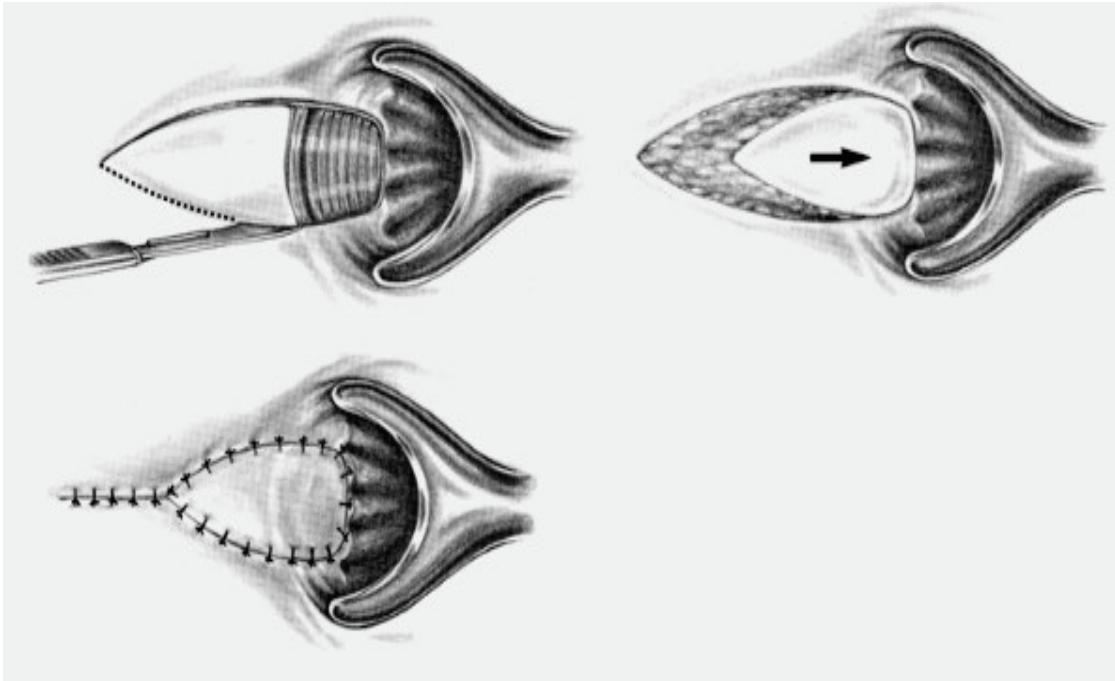


Şəkil 8.20. Lateral daxili sfinkterotomiyanın ayrı-ayrı mərhələlərinin sxematik təsviri

Bayır sfinkterotomiyasının arxa sfinkterotomiyaya nisbətən daha kiçik çuxur formalaşdırması, eləcə də onun fəaliyyətində daha az pozğunluğun meydana çıxması Eisenhammer tərəfindən söylənmişdir. Parks isə ciddi olaraq lateral sfinkterotomiyadan istifadə etməyi məsləhət görmüşdür (şəkil 8.20).

Babasillə müşayiət olunan anal çat. Xəstə anal çatla yanaşı babasildən də əziyyət çəkən hallarda cərrahi müalicə kimi hemorroidektomiya və daxili sfinkterotomiyadan istifadə olunmalıdır. Bu zaman sfinkterotomiya bayır tərəfdə—adətən sol-bayır hemorroidal düyün olan yerdə aparılmalıdır.

Stenozla müşayiət olunan xroniki anal çatların müalicəsi. Bəzi hallarda xroniki anal çat nəticəsində anal kanalın ikincili daralması hesabına defekasiyanın çətinləşməsi meydana çıxa bilər. Bu problemlə əsasən hemorroidektomiya zamanı anal kanalın selikli qişası geniş sahədə xaric edilərkən rast gəlinir. Stenoz və anal çata birlikdə də rast gəlinə bilər. Bir çox hallarda konservativ müalicə kimi nəcis yumşaldıcılardan və dilatatorlardan istifadə etmək məsləhət görülsə də, cərrahi müalicə kimi Ferguson üsulu ilə anoplastikaya daha çox üstünlük verilir. Hətta stenoz olmadıqda belə, yanaşı anoplastika məsləhət görülür. Nyam və əməkdaşları alternativ müalicə kimi adacıq şəklində düzəldilən dəri loskutunu defekt istiqamətində çəkərək yerləşdirməyi və defektin tikilərək bağlanması təklif edirlər (şəkil 8.21).



Şəkil 8.21. Adacıq şəklində düzəldilən dəri loskutunun defekt istiqamətində çəkilərək yerləşdirməsi və defektin tikilərək bağlanması

DÜZ BAĞIRSAĞIN SALLANMASI

Düz bağırsağın sallanması (prolapsı) düz bağırsağ divarının bütün qatlarının anal sfinkterdən bayıra çıxmasına deyilir.

Anatomiya və fiziologiyası

Düz bağırsağ sallanmasının səbəbləri tam aydınlaşdırılmamışdır, lakin onun inkişafında bir sıra amillərin rol oynaması güman edilir. Onun etiologiyasını başa düşmək üçün düz bağırsağın anatomiya və fiziologiyasının bəzi aspektləri gözdən keçirilməlidir. Normal onurğa sütununun əmələ gətirdiyi ayrıliklər çanağın əyilməsi ilə birlikdə qarın boşluğu orqanlarının ağırlıq mərkəzinin çanaq dibindən yan keçməklə önə tərəf istiqamətlənməsinə kömək edir və düz bağırsağın çanaq uzunluğu boyunca qıvrımşəkilli davam etməsinə səbəb olur. Düz bağırsağın normal vəziyyətinin stabilliyi anusu qaldıran əzələnin hesabına əhəmiyyətli dərəcədə saxlanılır. Düz bağırsağın boylama əzələ liflərinin anusu qaldıran əzələ lifləri ilə geniş sahədə qarşılıqlı çarpazlaşması düz bağırsaqla bu əzələ arasında davamlı atmalar əmələ gətirməsinə səbəb olur. Bu çanaq diafraqmasına möhkəm fiksasiyanı təmin edir və düz bağırsağın stabilliyinin vacib elementlərindən sayılır. Bu olmayan hallarda, düz bağırsağ defekasiya zamanı anusu qaldıran əzələnin arasından aşağı sürüşə bilər. Qasıq-düz bağırsağ əzələsi düz bağırsağın aşağı ucunu qaldırmaq və önə—qasıq bitişməsinə tərəf əyməklə iti anorektal bucaq əmələ gətirir və çanaq diafraqması dəliyinə kiçiltmək üçün düz bağırsağdan öndə yerləşən strukturları sıxır. Qasıq-düz bağırsağ əzələsinin relaksasiyası isə çanaq diafraqmasının enməsi ilə nəticələnir. Bu zaman anorektal bucaq düzəlir və düz bağırsağ daha vertikal vəziyyət alır.

Defekasiya aktı zamanı qarın divarı əzələlərinin və diafraqmanın yığılması nəticəsində qarındaxili təzyiq yüksəlir. Anusu qaldıran əzələnin yığılması tormozlanır, qasıq-düz bağırsağ əzələsi uzanır və çanaq diafraqması enir, anorektal bucaq isə düzəlir. Funksional baxımdan anusu qaldıran əzələ ilə vəhdət təşkil edən xarici sfinkter əzələ də eyni vaxtda boşalır. Bu zaman düz bağırsağ vertikal vəziyyət alır və düz bağırsağın sirkulyar əzələlərinin yığılması (peristaltika) yuxarıdan edilən təzyiqlə birlikdə nəcis kütləsini xaric edir. Defekasiyadan sonra çanaq diafraqması və onun əzələləri əvvəlki normal vəziyyətinə qaydır.

Etiopatogenezi

Düz bağırsağ sallanmasının etiologiyasına dair iki nəzəriyyə vardır. Birinci nəzəriyyə 1912-ci ildə *Moscowitz* tərəfindən irəli sürülmüşdür. Onun fikrincə, prolaps çanaq fassiyasındakı defekt hesabına əmələ gələn sürüşən yırtıqdır. Bu nəzəriyyə tam düz bağırsağ prolapsı olan xəstələrin əksəriyyətində düz bağırsağ-uşaqlıq yolu cibinin və ya düz bağırsağ-sidik kisəsi cibinin qeyri-normal dərəcədə dərin olmasının daim rast gəlinməsinə əsaslanmışdır.

İkinci nəzəriyyə *Broden və Stellman* tərəfindən irəli sürülmüşdür. Onlar kineorentgenoqrafik olaraq müəyyən etmişlər ki, prolapsın əmələ gəlməsində başlanğıc mərhələ anal kənardan təxminən 6-8 sm məsafədən başlanğıc götürən düz bağırsağın dairəvi invaginasiyasından ibarətdir. Onların fikrincə Douglas boşluğunun düz bağırsağ mənəfəzinə doğru qabarması tam rektal prolapsın formalaşmasında ilkin proses kimi nəzərdən keçirilməlidir. Düz bağırsağın ön divarının klassik olaraq sürüşən yırtıq kimi təsvir edilən invaginasiyası əslində bağırsağ divarının bütün dairəsini əhatə etməyən invaginasiya kimi təsəvvür edilməlidir.

Düz bağırsağ prolapsının səbəbinin tam aydın olmamasına baxmayaraq, bu pozğunluğun getdikcə artan invaginasiya nəticəsində meydana çıxdığı güman edilir. Invaginasiya adətən düz bağırsağın aşağı şöbəsində ön tərəfdə anal kənardan 6-8 sm məsafədən başlayır, lakin onun rektosiqmoid birləşmədən də başlanğıc götürməsi mümkündür. Düz bağırsağ prolapsı olan xəstələrin əksəriyyətində anamnestik olaraq davamlı qəbizliklə, bəzi hallarda isə xroniki ishalla müşayiət olunan gücənmələrin olması müəyyən edilir.

Prolapsın inkişafına meyl törədən və onu müşayiət edən faktorlar

Xəstəliyə mümkün meyl törədən faktorlara və müşayiət edən vəziyyətlərə aşağıdakılar aiddir:

- Bağirsaq pozğunluqları, xüsusilə qəbizlik;
- Nevroloji xəstəliklər (anadangəlmə anomaliyalar, *cauda equina* və s.);
- Qadın cinsi;
- Uşaq doğmamazlıq (nulliparitus);
- Rektosigmoid şöbənin uzun olması;
- Douglas boşluğunun dərin olması;
- Açıq anus (və ya daxili sfinkterin zəifləməsi);
- Anusu qaldıran əzələnin diastazı (və ya çanaq diafraqmasının defekti);

Düz bağırsağın oma sümüyünə fiksasiyasının zəif olması;
Çənbər bağırsağ patologiyalarında mümkün ikincili invaginasiya;

Cərrahi əməliyyatlar (məsələn, hemorroidektomiya, fistulektomiya və s.).

Prolapsın təbiətinə dair uzun illər aparılan mübahisələrdən sonra *Ripstein* və *Lanter* ilkin səbəb kimi *invaginasiya konsepsiyasını* təqdim etmişlər. İnvaginasiyanın hansı səbəbdən meydana çıxması tam aydın deyil, lakin kineorentgenoqrafik tədqiqatlara əsasən müəyyən edilmişdir ki, tədricən, zaman keçdikcə invaginatın aşağı enməsi ilə düz bağırsağ oma sümüyündən ayrılır və dartılaraq onun önü ilə aşağı enir və nəhayət anusa qədər çatır (şəkil 8.22).

Düz bağırsağın oma sümüyünə fiksasiyasının zəif olması həm laparotomiya, həm də kineorentgenoqrafik tədqiqatlar zamanı təsdiqlənir. Defekoqramma vasitəsilə defekasiya aktının izlənməsi zamanı bu hadisələrin ardıcılığı təsdiqlənir. Aparıcı nöqtə rolunu şiş oynayan hallarda isə kolorektoanal invaginasiya əmələ gələ bilər.

Təsnifatı

Düz bağırsağ sallanmasına dair *Altemeier et al.* tərəfindən təqdim edilən təsnifat tam anatomik hesab olunur. Müxtəlif xəstələrdə təzahür edən və sürüşən yırtıq və ya invaginasiya kimi qəbul edilməsindən asılı olmayaraq, onlar düz bağırsağ sallanmasının üç tipini ayırd edirlər:

I tip— selikli qişanın artıq hissəsinin sallanması (yalançı prolaps kimi də tanınır və əsasən babasillə müşayiət olunur);

II tip—Douglas boşluğunun sürüşən yırtığı ilə müşayiət olunan invaginasiya;

III tip—Douglas boşluğunun sürüşən yırtığı. Onların fikrincə xəstələrin böyük əksəriyyətində bu tipə rast gəlinir.

Behrs et al. prolapsın sallanmadan ibarət olduğunu nəzərə almaqla, onun klinik təsnifatını təklif etmişdir. Onlar prolapsın tamlıq dərəcəsinə əsaslanan kateqoriyaları təsvir etmişlər:

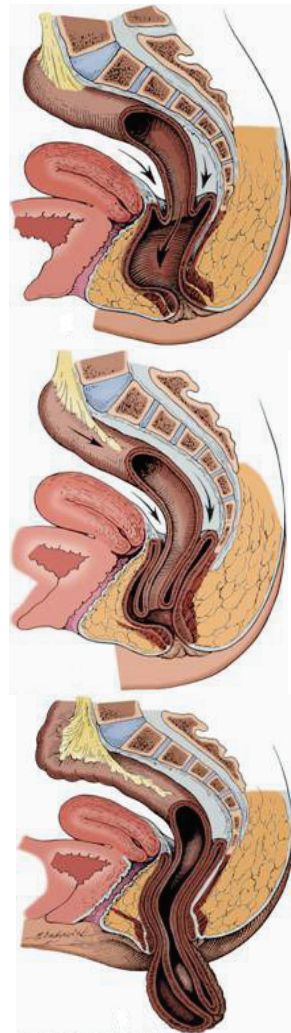
1. Natamam (yalnız selikli qişanın sallanması)

2. Tam (divarın bütün qatlarının prolapsı):

I dərəcə (gizli prolaps və ya düz bağırsağın solitar xora sindromu)

II dərəcə (yalnız gücənmə zamanı xaricdən görünən, bu zaman düz bağırsağ divarı və anal kanal arasında şırım görünür);

III dərəcə (anusdan müəyyən məsafəyə qədər sallanan).



Şəkil 8.22. *Ripstein* və *Lanter*ə görə düz bağırsağ sallanmasının invaginasiya mexanizmi

Qeyd etmək lazımdır ki, bu təsnifatların heç biri ciddi inkontinensiya probleminin təsvir edilməsinə istiqamətlənməmişdir. Daha tamamlanmış təsnifat anal kontinensiyanın vəziyyətini, qazlara, duru və ya bərk nəcisin xaric olunmasına nəzarətin dərəcəsini özündə əks etdirən olmalıdır.

Klinik xüsusiyyətləri

Düz bağırsağ sallanmasının erkən simptomlarından biri, defekasiya aktı zamanı aralıq nahiyəsində diskomfortun olmasıdır. Bəzi xəstələrdə natamam evakuasiya hissi meydana çıxır və xəstələr nəcisin düz bağırsaqdan xaric olunması üçün barmaqla müdaxilədən istifadə edirlər. Ən çox rast gəlinən digər şikayətlər prolapsın özü ilə bağlıdır. Xəstələrin 2/3 hissəsi sallanmanın olduğunu qeyd edirlər. Defekasiya aktlarının tənzimlənməməsi və inkontinensiyanın olması da tez-tez rast gəlinən xüsusiyyətlərdəndir. Xəstələrin təxminən yarısında qəbizliyin olması müəyyən edilir. Prolaps massiv və ya düzələ bilməyən olana qədər ciddi qanaxma hallarına az rast gəlinir.

Tez-tez rast gəlinən simptomlardan biri də prolapsla müşayiət olunan fekal inkontinensiyanın olmasıdır. *Parks və əməkdaşları* belə güman edirlər ki, cinsiyyət və aralıq sinirləri dartılma nəticəsində zədələndiyinə görə, düz bağırsağ prolapsı olan xəstələrdə kontinentliyin itməsi uzunmüddətli sallanmaya cavab olaraq ikincili meydana çıxır. *Neill və əməkdaşları* isə elektromioqrafik tədqiqatlara əsasən müəyyən etmişlər ki, nəcis inkontinensiyası olan prolapslı xəstələrdə xarici sfinkter əzələdə və qasıq-düz bağırsağ əzələsində fəaliyyət potensialı amplitudunun zəifləməsi aşkar edildiyi halda, inkontinensiyasız düz bağırsağ prolapsı olan xəstələrdə buna rast gəlinmir. Bu tədqiqatlar göstərir ki, prolaps və inkontinensiyası olan bəzi xəstələrdə denervasiya çanaq diafraqmasının zəifləməsinə səbəb olur, digərlərində isə prolaps çanaq diafraqması əzələlərində hər hansı təyin edilə bilən pozğunluq olmadan meydana çıxır.

Sallanmanın dərəcəsi artdıqca, inkontinensiya da bir o qədər kəskin olur. Anal kanalın invaginat hesabına dilatasiyası sfinkter əzələlərinin növbəti boşalmasına və növbəti prolapsa səbəb olur. Selikli ifrazatın olması da problemlər törədə bilər. Sallanma ağırlıq qaldırarkən və ya öskürərkən meydana çıxma bilər. Bir çox hallarda onun əllə geri qaytarılması lazım gələ bilər, əks halda bağırsağ vaxtın çox hissəsini anusdan sallanmış vəziyyətdə qalır. Bəzən, xüsusilə prolaps uzun müddət davam edən gücənmədən sonra meydana çıxan hallarda boğula və hətta stranqulyasiyaya uğraya bilər.

Adətən düz bağırsağ divarının bütün qatlarının prolapsı diaqnozunun qoyulması çətinlik törətmir. Bu hal bəzən uşaqlığın enməsi, uşaqlığın prolapsı və ya sistosele ilə müşayiət oluna bilər.

Diaqnostikası

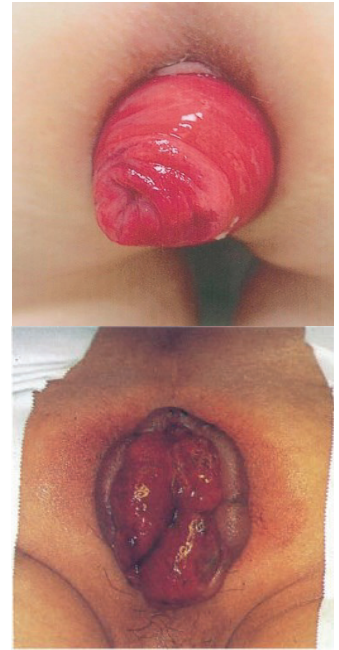
Baxış. Düz bağırsağ sallanmasının qırmızı rəngli törəmənin qabarması şəklində görünən formaları kifayət qədər diaqnostik əhəmiyyət kəsb edir. İlkin müayinə zamanı əksər hallarda prolaps düzəlidir. Bir çox hallarda isə anus kifayət qədər bağlanır. Əgər xəstəyə çömbələrək oturmaq təklif olunarsa, onda düz bağırsağ divarının bütün qatlarının sallanması baş verir və konsentrik büküşlər müəyyən edilir. Bu mənzərə daxili babasilin prolapsı zamanı meydana çıxan radial büküşlərdən fərqlənir (şəkil 8.23). Bəzi hallarda təkrari zədələnmələr nəticəsində selikli qişada səthi xoralar görünür. Xəstədə simptomlar düz bağırsağ prolapsına şübhə oyadan hallarda, xəstələrin ayaqyolunda oturması və gücənməsi estetik baxımdan xəstə və həkim üçün arzuolunmaz sayılır, lakin buna baxmayaraq, bir çox hallarda prolapsın vizual görünməsi yeganə diaqnostik vasitə sayıla bilər. Əgər diaqnoza şübhə qalırsa, onda prolapsı görmək məqsədilə xəstəyə çömbələrək oturmaq və gücənmək təklif olunur. Bu zaman yanaşı olaraq uşaqlığın prolapsı və ya sistosele də müəyyən edilə bilər.

Palpasiya. Xəstənin qiymətləndirilməsində daha az effektiv müayinə metodu xəstəni müayinə stolunda diz-dirsək vəziyyətində yoxlamaqdır. Müayinənin əsas məqamı sfinkterin tonusunun və yığılma qabiliyyətinin təyin edilməsidir. Digital müayinə vasitəsilə sfinkterin tonusu və yığılma qabiliyyəti yoxlanılır. Əgər sfinkterin tonusu qənaətbəxş deyilsə, anus açıqdırsa və ya xəstə qasıq-düz bağırsağ əzələsini iradi olaraq yığa bilmirsə, onda prolapsın bərpasından sonra funksional nəticələr az optimal ola bilər. Əksinə, xəstədə nisbətən qənaətbəxş sfinkter tonusu və yığılma qabiliyyəti varsa, onda düzgün icra edilən rekonstruksiyadan sonra bağırsağın (sfinkterin) normal fəaliyyətinin bərpa olunması mümkündür.

Prolapsın dərəcəsinin, eləcə də onun bütün qatlarının yaxud yalnız selikli qişanın sallanmasının təyin edilməsi də vacibdir.

Siqmoidoskopiya.

Anorektal şikayəti olan bütün xəstələr diqqətli endoskopik müayinədən keçməlidirlər və bu, xüsusilə düz bağırsağ prolapsı olan xəstələrə şamil edilməlidir. Bəzi hallarda düz bağırsağın və ya S-vari bağırsağın polipi və ya xərçəngi invaginasiya üçün aparıcı nöqtə ola bilər. İrriqoskopiya və ya kolonoskopiya vasitəsilə bütün çənbər bağırsağın müayinəsi məsləhətdir. Xəstənin gücənmə və ya oturma vəziyyətində fibrosiqmoidoskopiya və ya kolonoskopiya vasitəsilə müayinəsi zamanı düz bağırsağ segmentinin düzəlməsi və/və ya invaginasiya müəyyən edilə bilər. Siqmoidoskopik müayinə zamanı düz bağırsağın aşağı 8-10 sm hissəsinin qırmızı rəngli və iltihablaşmış olması müəyyən edilir ki, bu da bəzən bağırsağın iltihabi xəstəlikləri ilə səhv salına bilər. Nadir hallarda qranulomanın formalaşması meydana çıxır. Bu əsasən düz bağırsağın gizli sallanmaları zamanı müəyyən edilir.



Şəkil 8.23. Düz bağırsağın prolapsı və babasil düyünlərinin sallanması zamanı konsentrik və radial büküşlər

Müalicəsi

Kəskin olmayan sallanmalarda cərrahi taktika invaginatın xaric edilməsinə və residivlərin qarşısının alınmasına yönələn tədbirlərdən ibarət olmalıdır.

Düz bağırsağ prolapsına görə icra edilən əməliyyatlara aşağıdakılar aiddir.

I. Transabdominal əməliyyatlar

Çanaq diafraqmasının bərpa olunması

Anusu qaldıran əzələ diastazının transabdominal bərpası

Anusu qaldıran əzələnin abdominoperineal bərpası

Suspenziya-fiksasiya

Siqmoidopeksiya (*Pemberton-Stalker əməliyyatı*)

Presakral rektopeksiya

Lateral tərəfdən rektopeksiya (*Orr-Loygue*)

Teflon və ya Marlex toru ilə rektopeksiya (*Ripstein*)

İvalon süngərlə manjetin yaradılması (*Wells*)

Rezeksiya əməliyyatları

S-vari bağırsağın rezeksiyası ilə proktopeksiya

Ön rezeksiya

II. Aralıq əməliyyatları

Aralıq tərəfdən rektosiqmoidektomiya (*Altemeier*)

Düz bağırsağın selikli qişasının rezeksiyası (*Delorme*)

Perineal suspenziya-fiksasiya (*Wyatt*)

Anusun daraldılması (*Tiersch+* modifikasiyaları)

Təklif edilən çoxsaylı əməliyyatların özünəməxsus üstün və çatışmayan cəhətləri vardır. Bu əməliyyatlardan bəziləri ümumi qəbul edilməmişdir və yalnız müəlliflər və ya müəyyən

cərrahlar qrupu tərəfindən icra edilir. Buna görə də, biz daha çox icra edilən əməliyyatları təsvir edəcəyik.

Düz bağırsağın sallanmasına görə əməliyyat keçirən bütün xəstələrdə bağırsağın mexaniki təmizlənməsi həyata keçirilməlidir. Bu zaman oral laksativlərdən istifadə olunmasına üstünlük verilməlidir. Belə ki, yoğun bağırsağın yuyulması və ya kiçik həcmli imalələr inkontinensiya ucbatından çox vaxt qənaətbəxş olmur. Əməliyyatı dövrədə antibakterial müalicə təyin edilməlidir. Bu, xüsusilə yad cisim (müxtəlif sintetik materiallar) implantasiya olunan hallarda vacibdir.

Əməliyyatın seçilməsi. Əməliyyatı icra etməzdən əvvəl adətən abdominal və perineal əməliyyatlardan hansının seçilməsinə diqqət yetirmək lazım gəlir. Abdominal əməliyyatlar zamanı kişilərdə seksual disfunksiya riski mümkündür və buna görə də seçim ehtiyatla aparılmalıdır.

Ən çox istifadə olunan abdominal əməliyyatlara rektopeksiya, eləcə də rektopeksiya ilə birlikdə rezeksiya əməliyyatı aiddir. Aralıq əməliyyatlarına isə aralıq tərəfdən rektosiqmoidektomiya (Altemeier) və ya Delorme əməliyyatı aiddir. Qoca yaşlı və yüksək risk təşkil edən xəstələr regional anesteziya və ya sedativlər fonunda yerli anesteziya vasitəsilə aralıq əməliyyatlarının köməyi ilə daha yaxşı müalicə oluna bilərlər.

Bağırsağın fəaliyyəti normal olan sağlam şəxslərdə ya rektopeksiya ± siqmoidektomiya, yaxud da perineal siqmoidektomiya ± levatoroplastika icra edilə bilər. Spesifik müalicənin seçilməsində bağırsağın funksiyasının vəziyyəti rol oynayır. Qəbizliyi olan xəstələrdə rezeksiya və rektopeksiya icra edilməlidir. İnkontinensiyası olan xəstələrdə isə ya abdominal rektopeksiya və ya perineal rektosiqmoidektomiya ± levatoroplastika icra edilə bilər.

Düz bağırsağın sallanmasının korreksiyası zamanı hansı hallarda S-vari bağırsağın rezeksiyasının müalicənin bir komponenti olduğunu müəyyən etmək vacib məsələlərdəndir. Bu əməliyyatın tərəfdarları belə güman edirlər ki, düz bağırsağın sallanmasının aradan qaldırılmasında S-vari bağırsağın maksimal rezeksiyası müalicənin əsas mərhələsi hesab olunmalıdır. Onların fikrincə, prolapsın əmələ gəlməsində iştirak edən törədici faktorların çoxsaylı olmasından və ya tipindən asılı olmayaraq, qısaldılmış sol çənbər bağırsağın proksimal istiqamətdə diafraqma-çənbər bağırsağın bağı vasitəsilə saxlanır, az hərəkətli olur və aşağı istiqamətdə sürüşə bilmir. Buna görə də, çənbər bağırsağın sol yarısının qısaldılması residivlərin qarşısını davamlı olaraq alır. Düz bağırsağın sallanması üçün tələb olunan bütün qeyri-normal hallar və zəifləmələr arasında müəyyən dərəcədə əminliklə aradan qaldırılmalı olan faktor bağırsağın uzunluğudur. Təzyiq və gücənmələr sayəsində korreksiya olunmuş çanaq diafraqması yenidən pozula və Douglas boşluğunun dərinləşməsinə səbəb ola bilər, lakin qısaldılmış və düz istiqamətdə yerləşən sol çənbər bağırsağın konfiqurasiyası dəyişməz qalır. Sol çənbər bağırsağın (S-vari bağırsağın) hərəkətliliyi olmadan düz bağırsağın enə və prolaps əmələ gələ bilməz.

Abdominal əməliyyatlar

Ripstein əməliyyatı. Düz bağırsağın sallanmasının aradan qaldırılmasında geniş istifadə olunan əməliyyatlardan biri 1963-cü ildə *Ripstein və Lanter* tərəfindən təklif edilən əməliyyat olmuşdur. Bu əməliyyatdan xüsusilə Birləşmiş Ştatlarda daha çox istifadə olunmuşdur. Lakin son illər alternativ müalicə üsullarının daha effektiv olması və düz bağırsağın ətrafında sintetik materialın (Marlex, Prolen və s.) yerləşdirilməsinə əsaslanan bu əməliyyatdan az hallarda istifadə olunur. Müəlliflərin fikrincə, düz bağırsağın geniş həcmli prolapsı düz bağırsağın ətraf toxumalara olan atmalarını itirdikdən və düz boru şəklini aldıqdan sonra invaginasiya etməsi nəticəsində meydana çıxır. Çanaq diafraqmasının defekti isə, ikincili xarakter daşıyır və əsas rol oynamır. Buna görə də, onlar belə bir fərziyyə irəli sürmüşlər ki, düz bağırsağın düzəlməsinin qarşısı onun çanağa fiksə edilmiş vəziyyətdə saxlanması yolu ilə aradan qaldırılarsa, onda invaginasiya və prolaps əmələ gəlməyəcəkdir. Defekasiya zamanı gücənmə nəticəsində yaranan təzyiq düz bağırsağın borusunun boylama oxu istiqamətində yönələn qüvvə kimi təsir edir və rektosiqmoid birləşmədən başlanğıc götürən invaginasiya əmələ gəlir və nəhayət anusdan xaricə çıxır. Buna

görə də, bu əməliyyatın məqsədi düz bağırsağın arxa əyriliyini bərpa etməkdən və gücənmə aktı zamanı onu saxlamaqdan ibarətdir. Onlar belə hesab edirlər ki, peritoneal kisəni xaric etməyə, eləcə də çanaq diafraqmasını bərpa etməyə ehtiyac yoxdur. Bu əməliyyatın yeganə tələbatı düz bağırsağı çanaq boşluğunun arxa divarına (oma sümüyünə) fiksə etməkdir. Əvvəllər düz bağırsağı fiksə etmək məqsədlə enli fassiyadan istifadə edirdilər, lakin əlavə kəsiklərin aparılmaması məqsədlə sonralar Teflon və digər sintetik torlardan istifadə olunmağa başlanmışdır.

İvalon (polietilen alkohol) süngərlə düz bağırsağın ətrafında manjetin yaradılması əməliyyatı. İvalon (polietilen alkohol) süngərlə manjetin yaradılması əməliyyatı ilk dəfə Wells tərəfindən təklif edilmişdir. İngiltərədə düz bağırsağın tam prolapsı olan xəstələrin əksəriyyətində bu əməliyyatdan əsas müalicə üsulu kimi istifadə edilmişdir. Bu əməliyyatın mahiyyəti, düz bağırsağın anusu qaldıran əzələyə qədər mobilizə olunduqdan sonra, presakral fassiyaya düzbucaqlı formaya malik İvalon sintetik süngərinin tikilməsindən, düz bağırsağı onun üzərinə yerləşdirdikdən sonra İvalon süngərinin hər iki ucunun düz bağırsağın divarına natamam manjet şəklində fiksə edilməsindən ibarətdir. Bu zaman manjetə bağırsağın dairəsinin $\frac{3}{4}$ hissəsi alınmalı, ön divarı isə sərbəst saxlanmalıdır.

Ripstein əməliyyatından fərqli olaraq bu zaman bağırsağın bütün dairəsi tam əhatəyə alınmadığından əməliyyatdan sonrakı dövrdə nəcis durğunluğu və striktura hallarına rast gəlinmir. Bu əməliyyatdan sonra ən çox meydana çıxan ağırlaşmaya çanaq absesləri aiddir. Qeyd etmək lazımdır ki, İvalon süngəri ilə əlaqədar olan abseslərdə süngərin xaric edilməsi və kiçik çanağın drenləşdirilməsi lazım gəlir. Abses inkişaf edən hallarda belə, əməliyyatdan sonrakı dövrdə residiv halları məlum deyildir. Bu, çanaq dibində iltihabdan sonrakı fibrozların inkişaf etməsi ilə izah olunur.

Abdominal rektopeksiya və S-vari bağırsağın rezeksiyası. Bu əməliyyatın texnikası ilk dəfə 1955-ci ildə Frykman tərəfindən təsvir edilmiş və düz bağırsağın sallanmasına şərait yaradan faktorların aradan qaldırılmasına yönəldilmişdir. Əməliyyat 4 əsas komponentdən ibarətdir: 1) düz bağırsağın lateral bağlarını saxlamaq şərti ilə onun anusu qaldıran əzələyə qədər tam mobilizasiyası; 2) düz bağırsağın lateral bağlarının oma sümüyünün *promontorium*-u səviyyəsindən bir qədər aşağıda presakral fassiyaya fiksə edilərək düz bağırsağın yuxarı istiqamətdə dartılması; 3) Arxa Douglas boşluğunu obliterasiya etmək məqsədlə daxili çanaq fassiyasının ön tərəfdə tikilməsi; 4) siqmoid kolektomiya və anastomozun yaradılması. Bu əməliyyatın müasir komponentləri Douglas boşluğunun obliterasiyası istisna olmaqla, demək olar ki, yuxarıda qeyd edilənlərlə eynidir.

Abdominal rektopeksiya (lateral bağlarla). Siqmoid kolektomiya icra edilmədən sadə tikişlə rektopeksiya düz bağırsağın sallanmasının cərrahi müalicəsində effektiv müalicə üsulu kimi Orr və Loygue tərəfindən təklif edilmişdir. Bu əməliyyat əsasən yanaşı olaraq qəbizlikdən əziyyət çəkməyən xəstələrdə icra edilir. Düz bağırsağın lateral bağları saxlamaq şərti ilə çanaq diafraqmasından aşağıya qədər mobilizasiya olunur. Sonra lateral bağlar Prolen kimi sorulmayan sapların köməyi ilə oma sümüyünün *promontorium*-u səviyyəsindən bir qədər aşağıda presakral fassiyaya fiksə edilir.

Aralıq əməliyyatları

Perineal rektosiqmoidektomiya. Rektosiqmoidektomiya ilk dəfə 1899-cu ildə Mikulicz tərəfindən təsvir edilmişdir. Miles isə 1933-cü ildə ondan istifadə etməyi məsləhət görmüşdür. Bu əməliyyat uzun illər İngiltərədə düz bağırsağın sallanmasının müalicəsində istifadə olunan əsas əməliyyat olmuşdur. ABŞ-da isə bu əməliyyat Altmeier tərəfindən məşhurlaşdırılmışdır. Son illər bu əməliyyat yüksək risk təşkil edən xəstələrdə və həmçinin gənc yaşlılarda inpotensiyanın inkişafından narahatlıq olan hallarda məsləhət görülür. Əməliyyatın mahiyyəti sallanmış düz bağırsağın dişli xətdən 1-2 sm yuxarıda tam kəsilməsindən sonra düz bağırsağın kəsilmiş ucundan aşağı istiqamətdə dartmaqla düz bağırsağın/S-vari bağırsağın xaricə çıxan artıq hissəsinin rezeksiyasından və koloanal anastomozun yaradılmasından ibarətdir.

Delorme əməliyyatı. Düz bağırsağın selikli qişasının aralıq tərəfdən xaric edilməsinə yönəlmiş əməliyyat ilk dəfə 1900-cü ildə *Delorme* tərəfindən təsvir edilmişdir. Bu əməliyyat düz bağırsağ dairəsinin bir hissəsi ilə (məsələn ön divarı ilə) məhdudlanmış divarın bütün qatlarının prolapsı olan xəstələr üçün daha məqsədəuyğundur. *Delorme* əməliyyatı perineal rektosiqmoid-ektomiyadan onunla fərqlənir ki, bu zaman sallanmış seqmentin yalnız selikli qişası və selikaltı qatı xaric edilir. Sonra düz bağırsağın əzələ qatına boylama istiqamətdə bir neçə tikiş qoyulur və onları dartmaqla əzələ qatında büküşlər formalaşdırılır. Əlavə tikişlərlə selikli qişanın kəsilmiş kənarları yaxınlaşdırılır.

Thiersch (Tirs) əməliyyatı. Anusun daraldılması əməliyyatı ilk dəfə 1891-ci ildə *Thiersch* tərəfindən təklif edilmişdir. Bu məqsədlə o, yerli anesteziya altında anus ətrafında dəri altına gümüş məftil yerləşdirməyi təklif etmişdir. Sonradan məftil əvəzinə müxtəlif sintetik materiallardan—neylon, dakron, polipropilen tor (Marlex), Teflon, eləcə də enli fassiya və s-dən istifadə etmişlər. Qoca və yüksək risk təşkil edən xəstələrdə bəzi müəlliflər bu əməliyyatdan istifadə etməyi məsləhət görürlər.

Düz bağırsağ prolapsının ağırlaşmaları və onların müalicəsi

Boğulma, stranqulyasiya və qanqrena. Çox nadir hallarda düz bağırsağın prolapsı boğula bilər. Demək olar ki, bütün hallarda yerli anesteziya altında o düzəldilməlidir. Prolapsı düzəldərkən yadda saxlamaq lazımdır ki, bayıra çıxmış son hissə daxildə ilk hissədir. Selikli qişaya üzərinə şəkər tozunun səpilməsinin ödemi azaltdığı və düzəlməni asanlaşdırdığı qeyd edilir. Boğulmanı düzəltmək mümkün olmayan və bağırsağın həyat qabili olmasına şübhə olan hallarda təcili perineal rektosiqmoidektomiya göstərişdir. *Ramanujam və Venkatesh* kəskin boğulmuş rektal prolaps olan 8 xəstədən 4-də qanqrena zonaları ilə xarakterizə olunan stranqulyasiya əlamətləri müəyyən etmişlər. Bütün xəstələrdə təcili perineal rektosiqmoidektomiya icra edilmişdir. İki xəstədə kolostomanın qoyulmasını tələb edən anastomoz tikişlərinin çatışmazlığı inkişaf etmişdir ki, o da sonradan bağlanmışdır. Ölüm hadisəsi qeydə alınmamışdır.

DÜZ BAĞIRSAĞIN XƏRÇƏNGİ

Düz bağırsağ xərçənginin epidemiologiyası, etiologiyası, patogenezi çənbər bağırsağın xərçəngi ilə eynilik təşkil etdiyindən əvvəlki bəhsdə geniş verilmişdir. Burada yalnız düz bağırsağ üçün xarakterik olan xüsusiyyətlər nəzərdən keçirilir. Düz bağırsağ xərçənginin müalicəsi xüsusi hallarda fərqli olduğundan onun əsas prinsipləri də burada geniş nəzərdən keçiriləcəkdir.

Düz bağırsağ xərçəngində metastaz mexanizmləri

Düz bağırsağ xərçənginin yayılmasının əsas mexanizmləri çənbər bağırsağın xərçəngi ilə eynidir, lakin kiçik çanaqda yerləşdiyindən özünəməxsus xüsusiyyətlərə malikdir.

Birbaşa yayılma. Düz bağırsağ xərçəngi selikli qişadan başlanğıc götürür. Bir çox hallarda o, bağırsağın boylama oxu istiqamətində böyüməsi ilə müqayisədə bağırsağ divarının dərin qatlarına daha çox penetrasiya etməsi ilə tanınır. Müəlcə olunmayan hallarda, xərçəng bütün qatlara sirayət edərək qonşu orqanları da prosesə cəlb edir.

Transperitoneal yayılma. Düz bağırsağ xərçənginin peritoneal cəlb olunması lokal böyümədən başlayır, peritonla davam edir və periton boşluğunda disseminasiya olunur. Xərçəng bütün periton boşluğuna yayılan hallarda radikal əməliyyat ümidləri artıq arxada qalır.

İmplantasiya. Çənbər və düz bağırsağ xərçəngindən deskvamasiya olunan şiş hüceyrələrinin hemorroidektomiyadan, fistkulektomiyadan, fissurektomiyadan sonra anus yarasına, eləcə də bağırsağın kəsilmiş uclarına (anastomoza) implantasiya etməsi güman edilir. Bu barədə yuxarıda məlumat verilmişdir.

Limfatik yayılma. Miles-in fikrincə, düz bağırsağ xərçənginin limfatik yayılma yolları aşağıdakı üç istiqamətdə baş verir: düz bağırsağın yuxarı limfa düyünləri vasitəsilə yuxarı istiqamətdə, düz bağırsağın orta limfa düyünləri vasitəsilə bayır istiqamətdə və aşağı istiqamətdə qasıq limfa düyünlərinə. Tədqiqatçılara əsasən müəyyən edilmişdir ki, düz bağırsağın yuxarı və orta 1/3-nin xərçəngləri yuxarı düz bağırsağ damarları boyunca drenləşir; aşağı 1/3-in xərçəngi isə hər iki istiqamətdə—yuxarı istiqamətdə aşağı müsəriqə damarları, bayır istiqamətdə orta düz bağırsağ damarları boyunca və daha çox daxili qalça limfa düyünləri vasitəsilə drenləşir. Son dövrlərdə aparılan limfosintoqrafik tədqiqatlar da göstərmişdir ki, proksimal istiqamətdə limfatik drenləşmə aşağı müsəriqə damarları boyunca baş verir. Xərçəngin retroqrad drenləşməsinə az hallarda rast gəlinir və adətən proksimal limfa düyünləri blokada olunduqda və ya şiş az diferensasiya etmiş olduqda baş verir. Xərçəng dişli xəttə sirayət etməyə qədər qasıq limfa düyünlərinə yayılma meydana çıxmır.

Retroqrad intramural metastazlar. Düz bağırsağın orta və yuxarı şöbələrinin xərçənglərində aşağı ön rezeksiya əməliyyatına son vaxtlar meyllərin artması baxımından həm rezeksiyanın adekvatlığını, həm də sfinkter-saxlayıcı əməliyyatların icra edilə bilməsini təmin edən yerin seçilməsi vacib məsələlərdən sayılır. Buna görə də *adekvat distal kənarı* təyin etmək lazım gəlir. Bir çox tədqiqatçılar (*Quer et al.*) əməliyyatdan sonra xaric edilən rezektatların histoloji müayinəsinə əsasən müəyyən etmişlər ki, intramural retroqrad yayılma şişin aşağı kənarından 1,5 sm məsafəyə qədər davam edə bilər. Səhvə yol verilmə imkanlarını nəzərə alaraq onlar *adekvat distal kənar* əldə etmək üçün şişin palpasiya oluna və ya görünə bilən aşağı kənarından 2,5 sm məsafədə rezeksiya aparacağı məsləhət görürlər. Az diferensasiya etmiş şişlərdə retroqrad intramural yayılma baxımından da bu kənar adekvat sayılır. Bu müəlliflər yüksək dərəcəli maliqnantlığa malik şişlər üçün isə 6 sm və daha böyük kənar əldə edilməyə qədər aşağı ön rezeksiyanın icrasını məsləhət görmürlər.

Retroqrad ekstramural metastazlar. Limfa damarlarında maliqnant hüceyrələrin yayılması normada emboliya yolu ilə birincili xərçəngdən regionar limfa düyünlərinə, sonra isə düyüнден düyünə, bəzən isə düyüнден və ya düyünlər qrupundan yan keçməklə distant düyünlər istiqamətində baş verir. Lakin qeyd etmək lazımdır ki, limfa düyünlərində metastaz inkişaf etdikdən sonra limfa axını blokada yalın və axın digər alternativ istiqamətdə həyata keçə bilər.

Limfa damarlarında təzyiq artdığından limfa damarlarındakı qapaqların çatışmazlığı inkişaf edir və nəhayət, retroqrad axın və metastazlar meydana çıxır. Rezektatların histoloji müayinəsində pararektal limfa düyünlərinə retroqrad metastazlara 1,6% hallarda rast gəlinəndi qeyd edilir. Bunların hamısı çox güman ki, metastazlar hesabına proksimal limfatik blokada nəticəsində meydana çıxır.

Venoz yayılma. Birincili xərçəngdən uzaq metastazların inkişaf etməsi ancaq maliqnant hüceyrələrin qan dövranına disseminasiyası nəticəsində baş verə bilər. Kolorektal xərçəngi olan xəstələrin periferik qanında sirkulyasiya edən maliqnant hüceyrələrə az hallarda rast gəlinir. Lakin anesteziyaya giriş müddətində onlara rastgəlmə halları artır (28%) və əməliyyat ərzində xəstələrin təxminən 50%-də belə hüceyrələr aşkar edilir. Təəccüblüdür ki, əməliyyat ərzində periferik qanda maliqnant hüceyrələr aşkar edilən xəstələrin dinamik müşahidəsi göstərmişdir ki, əməliyyat zamanı qanda maliqnant hüceyrələrin tapılması proqnoza ciddi təsir göstərmir. Şiş hüceyrələrinin damarlarla yayılma halları invaziyanın dərinliyi və histoloji dərəcəsi ilə mütənasiblik təşkil edir. Düz bağırsağın xərçəngi üçün metastazın ən çox rast gəlinəndi yer qaraciyər, sonra isə ağciyərdir.

Klinik xüsusiyyətləri

Düz bağırsağın əksər xərçəngləri ilkin dövrlərdə heç bir simptom törətmir və əsasən proktosiqmoidoskopiya zamanı təsadüfən aşkar edilir. Düz bağırsağ xərçənginin ən çox rast gəlinən simptomu düz bağırsaqdan qanaxmadır ki, bunun da çox vaxt babasillə əlaqədar olduğu güman edilir. Profuz qanaxmalara nadir hallarda rast gəlinir və anemiya isə xəstəliyin gecikmiş mərhələlərində meydana çıxır. Bəzi hallarda nəcisə çoxlu miqdarda seliyn olması müəyyən edilə bilər. Xəstəlik progressivləşdiyindən və hissəvi obstruksiya meydana çıxdığından xəstələr xaric olan nəcisin diametrində dəyişikliyin olduğunu qeyd edirlər. Orqanın diametrinin geniş olması və şişin dağılması hesabına düz bağırsağ xərçəngində tam obstruksiya nadir hallarda rast gəlinir. Şiş düz bağırsağın aşağı hissəsində yerləşərkən nəcis ifrazından sonra düz bağırsağın natamam boşalma hissi törədə bilər ki, bu da tenezm adlanan gücənmələrlə müşayiət olunur. Sancı, meteorizm kimi yüngül abdominal simptomlar meydana çıxma bilər. Böyük sinir kötöklərinin şişin təzyiqindən sıxılması və ya şişin invaziyası olan hallarda düz bağırsağda və belin aşağı nahiyəsində güclü ağrılar meydana çıxır. Düz bağırsağ xərçəngi sidik kisəsinə sirayət edən halarda isə sistit əlamətləri inkişaf edir və ya rektovezikal fistul müəyyən edilə bilər.

Diaqnostikası

Düz bağırsağ xərçəngində istifadə olunan müayinə metodları yuxarıda öz əksini tapmışdır. Düz bağırsağın müayinəsində xüsusi əhəmiyyət kəsb edən metodlardan bitri endoskopik ultrasəs müayinəsidir.

Endorektal və ya transrektal ultrasəs müayinəsi.

Endorektal ultrasəs düz bağırsağ xərçəngi olan xəstələrin əməliyyatönu qiymətləndirilməsində vacib rol oynayan diaqnostik vasitədir. Xəstə imalə olunduqdan sonra zond düz bağırsağa yeridilərək şişin arxa tərəfinə keçilir. Sonra balona 50 ml-ə qədər su doldurulur və datçikin fırlanan hissəsi ilə düz bağırsağ divarı arasında akustik təmas yaradılır. Zondu yavaş-yavaş geri dartmaqla monitorda aşkar edilən patologiya müşahidə edilir. Düz bağırsağın hər bir qatı sonoqrafik olaraq vizualizə olunur. Bu zaman 5 qat müəyyən edilir: 1) selikli qişa; 2) selikli qişa və selikli qişanın əzələ qatı; 3) selikaltı qat + selikaltı qatla xüsusi əzələ qatı arasındakı sahə; 4) xüsusi əzələ qatı – selikaltı qatla xüsusi əzələ qatı arasındakı sahə; 5) seroz qişa və perirektal fasiya. Birinci, üçüncü və beşinci qatlar hiperexogen, ikinci və dördüncü qatlar isə hipoexogendir (şəkil 8.24).

TNM təsnifatı üzrə T₁ mərhələsi ilk üç qatda məhdudlanır, T₂ mərhələsi dördüncü qata infiltrasiya ilə xarakterizə olunur, T₃ mərhələsi düz bağırsağın bütün qatlarını və perirektal toxumanı əhatə edir, T₄ mərhələsi isə qonşu orqanlara invaziya ilə xarakterizə olunur. Şiş isə hipoxogen törəmə şəklində görünür. Bu müayinə zamanı həmçinin yaxında yerləşən limfa düyünlərinin cəlb olunmasını da təyin etmək mümkün olur (şəkil 8.25).

Düz bağırsağ xərçənginin mərhələsinin təyində endorektal ultrasəs müayinənin dəqiqliyinin 88%, həssaslığının 55-100%, spesifikliyinə isə 24-100% təşkil etdiyi qeyd olunur (Marohn et al.).

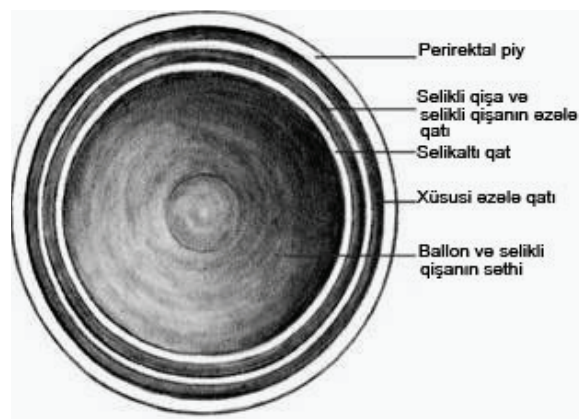
Müalicəsi

Düz bağırsağın radikal ekstirpativ əməliyyatları.

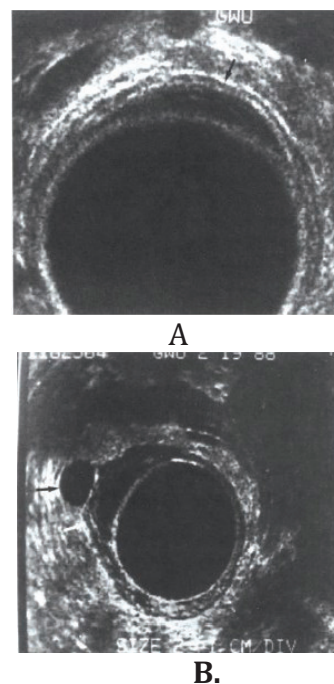
Rezektabelliğin qiymətləndirilməsi. «Operabel» kimi təsnif edilən hallar o vəziyyətlər sayılır ki, cərrah şişi əməliyyat vasitəsilə xaric etmək üçün mövcud şəraitin adekvat olduğunu qəbul etsin. «İnoperabellik» isə o halda qəbul edilir ki, xəstənin ümumi vəziyyəti cərrahi əməliyyatı icra etmək baxımından qeyri-qənatbəxş olsun və ya kurativ müalicə ümidlərini arxada qoyan şişin gecikmiş mərhələləri müəyyən edilmiş olsun. Bir çox hallarda düz bağırsağ xərçənginin rezektabelliğinin dəqiq qiymətləndirilməsi yalnız diaqnostik laparotomiya vasitəsilə mümkün olur. Ayrı-ayrılıqda götürüldüklə limfatik və venoz yayılma geniş yayılmanı və uzaq metastazların olmasını təsdiq etməyə qədər klinik müayinələr etibarlı məlumatlar vermir. Düz bağırsağın müayinəsi zamanı təyin edilən birincili şişin fiksə olunması rezektabelliğin müəyyən edilməsində faydalı əlamət deyildir. Əməliyyatı dövrədə icra edilən çanağın kompüter-tomoqrafiyası daha yaxşı məlumatlar əldə etməyə imkan verir, lakin son qərar laparotomiya zamanı verilir. Rezeksiya etmək qərarı şişin fiksasiya dərəcəsinə, qaraciyər metastazlarının, eləcə də digər metastazların və peritoneal implantasiyaların olub-olmamasına əsasən verilir. Düz bağırsağ xərçənginin qonşu orqanlara və ya çanağa fiksasiyası şişin kontagioz yayılmasını lazımı dərəcədə əks etdirmir. Düz bağırsağın xaric edilməsi əməliyyatını keçmiş 625 xəstədə aparılan araşdırmalara əsasən *Durdey və Williams* qeyd edirlər ki, xəstələrin 27%-də fiksasiya maliqnant invaziya, 7%-də isə iltihabi bitişmələr hesabına meydana çıxmışdır. İltihabi bitişmələr xəstəliyin residiv riskini artırmır və yaşama müddətini isə azaltmır. Hətta inkurabel vəziyyətlərdə icra edilən palliativ rezeksiyalar xəstələrdə qanaxma, tenezm və obstruksiya kimi simptomları aradan qaldıra bilər. Qeri-rezektabel hallarda isə xəstələr obstruksiyadan yan keçə bilən (bypass) anastomozlar vasitəsilə faydalana bilər.

Müvafiq əməliyyatın seçilməsi

Əməliyyatın seçilməsinə bir sıra faktorlar təsir edir. Ən vacib əhəmiyyət kəsb edən faktor düz bağırsağ şişinin səviyyəsi sayılır. Praktiki baxımdan düz bağırsağ üç hissəyə bölünür.



Şəkil 8.24. Düz bağırsağın qatlarının endorektal ultrasəs müayinəsində görünüşünün sxematik təsviri



Şəkil 8.25. A. Düz bağırsağın xərçəngi (ox işarəsi). B. Regionar limfa düyününün cəlb olunması (ox işarəsi)

Aşağı 1/3 hissə - dişli xətdən 3 sm-ə qədər məsafəni və ya anus kənarından 3-6 sm məsafəni əhatə edir;

Orta 1/3 hissə - dişli xətdən 3-8 sm məsafəni və ya anus kənarından 6-11 sm məsafəni əhatə edir;

Yuxarı 1/3 hissə - dişli xətdən 8-12 sm məsafəni, anus kənarından isə 11-15 sm-ə qədər məsafəni əhatə edir (şəkil 8.26).

Düz bağırsağın müxtəlif səviyyələrində limfanın daşınma yolları haqqında hazırkı məlumatlara əsasən düz bağırsağın yuxarı 1/3-nin xərçənglərində seçim əməliyyat kimi *aşağı ön rezeksiya* qəbul edilmişdir. *Abdominoperineal rezeksiya* isə düz bağırsağın aşağı 1/3 hissəsinin şişləri olan xəstələrin əksəriyyətində seçim əməliyyat sayılır.

Düz bağırsağın orta 1/3 hissəsinin xərçənginin ən yaxşı kurativ rezeksiyası barədə ziddiyyətli fikirlər mövcuddur. Aşağı anastomozların qoyulmasının texniki çətinliyi, anastomoz tikişlərinin çatışmazlığı və sepsisdən yüksək ölüm faizi olması məlumdur. Müəlliflərin daha çox yer ayırdığı faktorlardan biri rezeksiya üçün adekvat distal kənarın səviyyəsidir. Xaric edilmiş düz bağırsağ rezektatları üzərində aparılan tədqiqatlara əsasən müəyyən edilmişdir ki, şişin aşağı kənarından 2 sm məsafədə adekvat distal kənar əldə edilir. Lakin az diferensasiya etmiş şişlər istisna təşkil edir. Belə şişlər üçün adekvat distal kənarı şişin aşağı kənarından 6 sm məsafədə əldə etmək olur. Düz bağırsağın aşağı 1/3 hissəsinin şişi olan xəstələrin əksəriyyətində sfinkter-saxlayıcı əməliyyatları icra etmək mümkün olur. Düz bağırsağın xərçəngi zamanı əməliyyatın seçilməsinə təsir edən faktorları aşağıdakı kimi ümumiləşdirmək olar:

1. *Düz bağırsağ xərçənginin yerləşmə səviyyəsi.* Düz bağırsağın yuxarı 1/3-də yerləşən xərçənglər yuxarı ön rezeksiya vasitəsilə müalicə oluna bilər. Bu lokalizasiyada yerləşən şişlərdə düz bağırsağı geniş mobilizasiya etməyə ehtiyac olmur. Hissəvi olaraq seroz qişanın olması etibarlı tikişlərin qoyulmasına imkan verir. Çənbər bağırsağın diametri rezeksiya olunmuş düz bağırsağın diametrinə uyğun gəlir. Presakral drenləşdirməyə ehtiyac olmur, əksər hallarda anastomoz birincili sağalır və kontinensiya pozulmur.

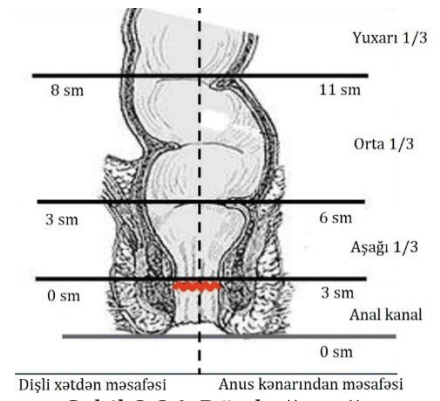
Ümumilikdə, bu lokalizasiyada yerləşən şişlərin cərrahi nəticələri düz bağırsağın orta hissəsində yerləşən şişlərlə müqayisədə daha yaxşıdır. Anastomoz mexaniki tikişqoyan aparatların (staplerin) köməyi ilə də qoyula bilər.

Düz bağırsağın orta 1/3-də yerləşən əksər şişlər aşağı ön rezeksiya vasitəsilə müalicə oluna bilər. Bu məqsədlə düz bağırsağ ampulu ön, arxa və yan tərəflərdən mobilizə olunmalıdır. Düz bağırsağın kəsilməsi şişin makroskopik aşağı kənarından ən azı 2 sm distal tərəfdə aparılmalıdır. Diferensasiya etməmiş infiltrativ şişləri olan xəstələrdə bu məsafə daha böyük (6 sm) olmalıdır. Bu lokalizasiyada yerləşən şişlərdə icra edilən cərrahi əməliyyatlar uzun müddət müzakirə mövzusu olmuşdur. Çünki o vaxtlar belə hesab olunurdu ki, düz bağırsağ şişin aşağı kənarından ən azı 5 sm aşağıdan kəsilməlidir. Lakin hal-hazırda bu konsepsiya dəyişmişdir və bu səbəbdən də bu lokalizasiyada yerləşən düz bağırsağ xərçənglərinin yalnız az bir hissəsi *abdominoperineal rezeksiyanın* subyekti olur.

Bəzi müəlliflər aşağı ön rezeksiyadan sonra anastomozu qorumaq məqsədilə qoruyucu köndələn kolostomiyadan, digərləri isə ilgək ileostomiyasından istifadə etməyə üstünlük verirlər.

Qeyd etmək lazımdır ki, nə kolostoma, nə də ileostoma anastomoz çatışmazlığının qarşısını ala bilmir, lakin onun sağlmasını sürətləndirir. İlgək ileostomiyası tikilərək bağlandıqdan sonra stenoz və sonradan bağırsağ keçməməzliyinin meydana çıxmasına səbəb ola bilər. Lakin köndələn kolostomiyada bu ağırlaşmaya rast gəlinmir.

Düz bağırsağın aşağı 1/3-nin şişləri adətən *abdominoperineal rezeksiya* vasitəsilə müalicə olunur. Lakin şişin ölçüsü kiçik, polipoid tipdə və histoloji olaraq diferensasiya olunandırsa, *aşağı ön rezeksiya* vasitəsilə də müalicə oluna bilər.



Şəkil 8.26. Düz bağırsağın hissələri

2. *Şişin makroskopik tipi.* Düz bağırsağın infiltrativ şişlərində düz bağırsağın şişdən distal tərəfdə kəsilməsi 2 sm-dən artıq məsafədə (6 sm) aparılmalıdır.

3. *Şişin ölçüsü.* Yaxşı inkişaf etmiş şişlərdə düz bağırsağın şişdən distal tərəfdə kəsilməsi 2 sm-dən artıq məsafədə (6 sm) aparılmalıdır.

4. *Qonşu orqanlar infiltrasiya.* Düz bağırsağ şişinin prostat vəzi, Douglas boşluğu, sidik kisəsi və ya uşaqlıq yolu kimi qonşu orqanlara infiltrasiyası əməliyyatın texnikasını dəyişməyə vadar edə bilər. Lakin cərrahi risklər olan hallarda orqanların rezeksiyasından çəkinmək lazımdır.

5. *Şişin histoloji quruluşu.* Histoloji diferensasiya etməmiş şişlərdə istifadə olunan kənar yaxşı differensasiya etmiş şişlərə nisbətən daha geniş (6 sm) olmalıdır.

6. *Endorektal ultrasəs.* Endorektal ultrasəsdə alınan təsvir cərrahi əməliyyatın növünün dəyişməsi ilə nəticələnə bilər.

7. *Konstitusional xüsusiyyətlər.* Hiperstenik bədən quruluşuna malik olan xəstələr, xüsusilə kişilər, astenik bədən quruluşuna malik olanlara nisbətən aşağı ön rezeksiyaya daha az məqsədəuyğun sayılır.

8. *Cins.* Çanaq daha geniş olduğundan qadınlarda aşağı ön rezeksiya kişilərə nisbətən daha asan icra edilir. Həmçinin uşaqlığın xaric edilməsi hesabına çanaqda əməliyyat sahəsi genişləndirilə bilər.

9. *Piylənmə.* Ayrıq xəstələrlə müqayisədə piylənməsi olan xəstələrdə aşağı ön rezeksiya əməliyyatının icrası çətin olur.

10. *Yaş.* Yaşlı və qoca xəstələrdə daha böyük cərrahi riskin olması ilə yanaşı, onlarda anal sfinkter zəif olur.

Düz bağırsağın gecikmiş xərçənglərinin palliativ müalicəsi

Palliativ cərrahi müalicə. Düz bağırsağ xərçəngi olan xəstələrin təxminən 75%-i kurativ əməliyyatlarla müalicə olunur. Yerdə qalan 25%-i isə palliativ müalicələr alır ki, bunların da yarısı palliativ müalicə üçün abdominal əməliyyat keçirməli olurlar. Kurativ müalicə alan xəstələrin təxminən 40%-də residivlər meydana çıxır ki, bunları da kurativ əsasda müalicə etmək mümkün olmur. Palliativ müalicənin əsas məqsədi xəstənin yerdə qalan həyat keyfiyyətini yaxşılaşdırmaqdan ibarətdir. Müalicə planı ağrı və obstruksiya kimi simptomları aradan qaldırmağa yönəlməlidir. Düz bağırsağın inkurabel xərçəngi olan xəstələrin əksəriyyətində kəskin ağrıların meydana çıxması gözlənilir. Palliativ müalicə məqsədilə cərrahi əməliyyat nəzərdə tutulursa, rezektabellik və abdominal metastazların yayılma dərəcəsi qarın boşluğu və çanağın KT müayinəsi vasitəsilə qiymətləndirilməlidir. Rezektabellik müəyyən edilməyən hallarda endorektal ultrasəs və maqnit rezonans təsvirlər əldə edilməlidir. Əgər birincili şiş rezektabeldirsə və abdominal metastazlar yoxdursa, növbəti təsvir müayinə metodu, məsələn, pozitron-emission tomoqrafiya (PET) icra edilə bilər. Palliativ rezeksiyanın faydalı olmasını təyin etmək üçün diaqnostik laparoskopiya da icra edilə bilər.

Düz bağırsağ xərçəngləri bir neçə səbəbdən inkurabel ola bilər. Xəstələrdə gecikmiş lokoregional xəstəlik və ya uzaq metastazların, eləcə də əməliyyata imkan verməyən ciddi yanaşı xəstəliklərin olması daimi kolostomanın yaradılması ilə nəticələnən sadə əməliyyatla başa çata bilər. Xəstələrin əməliyyata dözümlüyü müəyyən edilirsə və icra ediləcək əməliyyatın şişlə əlaqədar simptomları aradan qaldırması gözlənilirsə, cərrahi palliativ müalicə göstərişdir. Cərrahi müdaxilə palliativ müalicənin bir neçə meyarından yalnız biridir. Cərrahi palliativ müalicəyə göstərişlər simptomlardan, xəstəliyin lokal yayılma sahəsindən, gözlənilən yaşama müddətindən, əməliyyatdansonrakı ağırlaşma və ölüm hallarından asılıdır. Cərrahi əməliyyat icra etməyə vadar edən əsas göstəricilərə obstruksiyanın, lokal abseslə nəticələnən rektal perforasiyanın olması, rektovezikal, rektoprostata və ya rektovaginal fistulların formalaşmasıdır. Çanaq boşluğunun geniş zədələnməsi, aşağı ətraflarda limfedema, qalça-bud damarlarına invaziya, çoxlu sayda limfa düyünlərinin cəlb olunması, işialgiya, sidik axarlarının ikitərəfli obstruksiyası, S1/S2 fəqərələr səviyyəsindən yuxarıda sinir və sümüklərin prosesə cəlb

olunması, çoxsaylı peritoneal metastazlar, qeyri-rezektabel distant metastazlar (qaraciyərə, ağciyəyə) olan hallarda və yaşama müddətinin 6 aydan az olması gözlənilən hallarda rezeksiya nəzərdə tutulmamalıdır. Əgər çanaq boşluğunda aparılan təmizləmə düz bağırsağ güdülünün 3-4 sm uzunluğunda saxlanmasına imkan verirsə, ön rezeksiya və anastomoz əməliyyatı məsləhət görülür. Əməliyyatın şüa müalicəsi ilə əlaqədar anastomoz tikişlərinin çatışmazlığı riskinin artması, müvəqqəti proksimal stomanın çatışmayan cəhətləri nəzərə alınmalı və əslində anastomozun yaradılmasından çəkinilməlidir. Anusun fəaliyyəti pozulmuş olduqda və xəstə daimi stomanın qoyulması ilə razılaşan hallarda daha yaxşı alternativ üsul *Hartmann əməliyyatıdır*. Qeyri-rezektabel düz bağırsağ xərçənglərinin cərrahi müalicəsi əksər hallarda nəcisi xaric etmək üçün *sigmoidostomiya* ilə məhdudlanır. Əksər müəlliflər uzunmüddətli yaşama gözlənilməyən xəstələrdə abdomino-perineal və ya aşağı ön rezeksiya əvəzinə daha kiçik həcmli əməliyyatlardan istifadə etməyi məsləhət görürlər. Digər tərəfdən, bu xəstələrdə əksər hallarda simptomlar artıq təzahür etmiş olur. Müalicə olunmayan hallarda, xəstəlik getdikcə progressivləşir və simptomlar isə daha da pisləşir.

Birincili şiş xaric edilmədən qoyulan kolostoma az palliativ əhəmiyyət kəsb edir və yalnız nəcisin xaric edilməsinə xidmət edir. Kolostoma obstruksiya simptomunu aradan qaldırırsa da, qanaxmanın, selikli ifrazatın, çanaq və oturaq siniri ağrıların qarşısını ala bilmir. Bu simptomları aradan qaldırmağın yeganə üsulu şişə cəlb olunmuş düz bağırsağın xaric edilməsidir. Düz bağırsağın gecikmiş xərçənglərinə dair keçirilən simpoziumda *Gordon* metastaz aşkar edilən xəstələrdə palliativ rezeksiya mövzusunda müzakirə apararkən qeyd etmişdir ki, birincili xərçənglərdə *palliativ rezeksiyanın* aparılması çox vacibdir, çünki bu zaman qanaxma, selikli ifrazat və çanağın sıxılma sindromları aradan qalxır. Bu xəstələrdə anastomoz qoyula bilər və bu zaman kurativ müalicə alanlardakı kimi adekvat kənar əldə etmək tələb olunmur. Hətta qaraciyər metastazları olduqda belə, *aşağı ön rezeksiya* icra edilə bilər. Assit olan hallarda onun anastomozun sağalma qabiliyyətinə mənfi təsiri olur. Xəstəlik çanağı əhatə edən hallarda, çanaq boşluğunda rezidual şişin saxlanması ehtimalı olduqda, anastomozun yaxşı fəaliyyət göstərməməsi gözlənilir və belə hallarda xəstələrə *kolostoma* daha yaxşı xidmət edir.

Palliativ müalicə kimi obstruksiyanı aradan qaldırmaq və bağırsağın mənfəzini açmaq məqsədilə düz bağırsağ şişinin *elektrokoagulyasiyası* və ya *stentlənməsi* də icra edilə bilər. Əgər şiş böyükdürsə, onun xaric edilməsi tenezmi, ağrını və obstruksiyanı aradan qaldırır. Eyni zamanda şiş anastomozun çatışmazlığı və perianal kolostoma ilə nəticələnə biləcək qədər çox aşağıda yerləşirsə, onda *Hartmann əməliyyatı* daha məqsədəuyğun hesab olunur.

Son illər şişlə əlaqədar obstruksiyanı aradan qaldırmaq məqsədilə düz bağırsağa özü genişlənən metal stentlərin yerləşdirilməsindən istifadə olunmağa başlanmışdır. Düz bağırsağın obstruktiv xərçəngi, cərrahi əməliyyat risk təşkil edən xəstələr, rezeksiyadan sonra inkurabel residiv xərçəngin olması stentləməyə göstərişdir. Lakin stent yerləşdirmə meydana çıxacaq qanaxmanın qarşısını ala bilmir.

Düz bağırsağın adyuvant müalicəsi

Adyuvant şüa müalicəsi. Son illərdə rezektabel düz bağırsağ xərçənglərinin sayının kifayət qədər artmasına baxmayaraq, 5-illik yaşama müddətində bir o qədər də yaxşılaşma qeydə alınmamışdır. Düz bağırsağ xərçənginin əsas müalicə üsulu radikal əməliyyat olaraq qalmaqdadır. Lakin bu əməliyyatlardan sonra ağırlaşmalara, xüsusilə lokal residivlərə tez-tez (30-50%) rast gəlinir. Lokal residiv xəstəliyin çanaq ağrıları, bağırsağ fəaliyyətinin pozulması kimi simptomlarını palliativ olaraq müalicə etmək çətin olur və xəstələr xəstəliyin lokal residivindən ölürlər. Bu baxımdan bir neçə son onillik ərzində əlavə müalicə metodlarının axtarışı davam etmişdir. Düz bağırsağ xərçənginin şüalanmaya nisbətən həssas olduğu müəyyən edilmişdir. Aparılan bir sıra tədqiqat işlərində minlərlə xəstələr üzərində həm əməliyyatın, həm də əməliyyatdan sonrakı şüa terapiyasının nəticələri təhlil edilmişdir. Əksər tədqiqatlarda əməliyyatın və əməliyyatdan sonrakı şüa terapiyasının lokal residiv hallarını əhəmiyyətli

dərəcədə azaldığı, lakin təkcə rezeksiya əməliyyatı keçirmiş xəstələrlə müqayisədə yaşama müddətini artırmadığı müəyyən edilmişdir.

Əməliyyatın şüa terapiyası.

Əməliyyatın adyuvant şüa terapiyasının 3 əsas üstün cəhətinin olması qeyd edilir:

- 1) rezektabelliği və bununla da kurativ rezeksiyaya nail olma ehtimalını artırması;
- 2) rezeksiya olunmuş xərcəngi «aşağı mərhələyə» keçirməsi;
- 3) həyat qabilliyi maliqnant hüceyrələrin sayını azaltması və bununla da lokal və uzaq metastaz ehtimallarını azalda bilməsi.

Mümkün çatışmayan cəhətlərinə isə aşağıdakılar aiddir:

- 1) Şişin həqiqi cərrahi mərhələsini itirir və kimyəvi terapiya üçün xəstələrin seçilməsini çətinləşdirir;
- 2) Həqiqi kurativ əməliyyatın icra edilmə müddətini uzadır;
- 3) Əməliyyatdan sonrakı dövrdə ağırlaşma və ölüm faizini artırır.

Düz bağırsağ xərcənginin əməliyyatın şüa terapiyasına dair indiki dövrə qədər əldə olunan məlumatlar aşağıdakı kimi cəmləşdirilir: fiksə olunmuş düz bağırsağ xərcəngi olan xəstələrdə rezektabellik yaxşılaşa bilər; regional limfa düyünlərindəki maliqnant hüceyrələr destruksiya uğraya və xəstəliyi daha aşağı mərhələyə keçirmək olar. Hazırda əməliyyatın şüa terapiyasının dozasına dair razılaşma əldə olunmamışdır. Daha çox qəbul edilən doza 40-45 Greydir. Bu doza əməliyyatdan əvvəl 6 həftəlik interval saxlanmaqla 4-6 həftə ərzində qəbul edilir. Şüa terapiyası almış xəstələrdə anastomozu qorumaq məqsədilə qoruyucu ileostomiya və ya kolostomiyanın qoyulması məsləhət görülür. Lakin bəzi müəlliflər 45 Grey-dən çox olmayaraq şüalanma alan xəstələrdə anastomoz qoyulmasını təhlükəli hesab etmirlər.

Əməliyyatın adyuvant şüa terapiyası haqqında geniş məlumatlar *The Stockholm Rectal Cancer Study Group* və *the Swedish Rectal Cancer Trial* tərəfindən aparılan randomizə olunmuş tədqiqat işlərində öz əksini tapmışdır. 1168 xəstədə 25 Grey dozada şüalanma həftədə 5 fraksiya şəklində təyin olunmuş və bir həftədən sonra cərrahi rezeksiya icra edilmişdir. Bu zaman 2 illik dövr ərzində lokal residivlərin təxminən 65%-ə qədər azaldığı qeyd edilir. Şüa terapiyası + cərrahi rezeksiya qrupunda 5-illik yaşama müddəti 58%, yalnız cərrahi əməliyyat icra edilmiş xəstələrdə isə 48% təşkil etmişdir.

Əməliyyatdan sonrakı adyuvant şüa terapiyası.

Düz bağırsağın ən çox residiv verən xərcəngləri çanaqda yerləşdiyinə və Dukes təsnifatı üzrə B və C mərhələsi olan xəstələrdə meydana çıxdığına görə, bəzi müəlliflər əməliyyatdan sonrakı dövrdə şişin patoloji mərhələsi təyin edildikdən sonra şüa terapiyasını daha məqsədəuyğun hesab edirlər. *Gunderson* və *Sosin* əməliyyatdan sonrakı şüa terapiyasının aşağıdakı üstün və çatışmayan cəhətlərini qeyd edir.

Üstün cəhətləri:

1. *Dukes*-in A mərhələsindəki şişi olan xəstələrdə xərcəngin total həcmi məlumdur və buna görə də şüa terapiyası lazım deyildir;

2. Əməliyyatdan sonrakı şüalanma həm abdominoperineal rezeksiyadan, həm də aşağı ön rezeksiyadan sonra istifadə oluna bilər və buna görə də, çoxsaylı xəstələrdə faydalı olması gözlənilir;

Çatışmayan cəhətləri:

1. Əməliyyat vaxtı yayılan maliqnant hüceyrələrə əməliyyatdan sonrakı şüalanmanın təsiri yoxdur;

2. Toxumalarda hipoksiyaya məruz qalan rezidual maliqnant hüceyrələrin qeyri-normal oksigenləşmiş mühitdəki hüceyrələrə nisbətən ionlaşdırıcı şüalanmaya rezistentliyi daha yüksək ola bilər.

3. Əməliyyatdan sonrakı dövrdə ağırlaşmalar meydana çıxdıqda və ya perianal yaranın sağlması ləngidikdə əməliyyatdan sonrakı şüa terapiyasında çox gecikmə meydana çıxma bilər.

Romsdahl və *Withers* apardığı tədqiqat işlərində *Dukes*-in B və C mərhələsində olan və abdominoperineal rezeksiya icra edilmiş xəstələrdə əməliyyatdan sonrakı dövrdə total 55 Grey

doza şüalanma verməklə lokal residiv hallarını 8%-ə qədər aşağı endirmişlər. Kontrol qrupda isə bu göstərici 28% olmuşdur. *Brizel və Tepperman* 45 Grey şüalanma qəbul edən 51 xəstədən yalnız 5-də (10%) lokal residiv meydana çıxdığını qeyd edirlər.

Bəzi müəlliflər əməliyyatın dövrədə şüa müalicəsindən sonra cərrahi əməliyyat aparmağı və əməliyyatdan sonrakı dövrədə şüa terapiyasını davam etdirməyi məsləhət görürlər (*Sandwich terapiya*).

Adyuvant kimyəvi terapiya

Adyuvant kimyəvi terapiya maliqnant hüceyrələri və mikrofokusları eradikasiya etmək məqsədilə kanserosid preparatlardan istifadə olunmasına deyilir. Kolorektal xərçənglər üçün ən çox istifadə olunan preparatlar 5-flüorurasil (5-FU) və 2'-dezoksi-5-flüoruridin (5-FUDR) olmuşdur. Əksər müəlliflər 5-FU-dan istifadə etməyi təklif edirlər. Belə ki, bu preparat ucuz və daha effektivdir. 5-FU timidil turşusunun sintezini blokada alır və bununla da DNT-nin biosintezini pozur. Aparılan tədqiqat işlərinin bəzilərində 5-FU, semustin və vinkristinin birgə istifadəsinin daha effektiv olması və 5-illik yaşama müddətinin artdığı qeyd edilir.

Aşağı ön rezeksiya və ya abdominoperineal rezeksiya keçirmiş xəstələrdə əməliyyatdan sonrakı dövrədə adyuvant şüa terapiyası (4000-4800 cGy) və kimyəvi terapiyanın (5-FU və semustin) effektivliyi barədə məlumatlara rast gəlinir və bu zaman kontrol qrupda lokal residivlərin 55% təşkil etdiyi halda, kombinə olunmuş kimyəvi-radiasion terapiya almış xəstələrdə lokal residiv hallarının 33% təşkil etdiyi qeyd olunur. Aşağıdakı cədvəldə kombinə olunmuş kimyəvi-radiasion terapiya sxemlərindən biri verilmişdir.

Düz bağırsağ xərçəngi olan xəstələrdə radikal rezeksiyadan sonra təklif olunan müasir kimyəvi-radiasion terapiya	
I mərhələ	Adyuvant terapiya aparılmır
II və ya III mərhələ	5 həftə ərzində neoadyuvant kimyəvi-radiasion terapiya
Aşağı/orta lokalizasiyalı şişlərdə	Şüa terapiyası (180cGy, həftədə 5 gün olmaqla 5 həftə) ilə 5-FU əsasında kimyəvi terapiya
	6 həftəlik fasilə
	Total mezorektal ekstirpasiya
	4 həftəlik fasilə
Yuxarı lokalizasiyalı şişlərdə	5-FU əsasında kimyəvi terapiya 8 həftə davam etdirilir
	Əməliyyatın və ya əməliyyatdan sonrakı dövrədə kimyəvi terapiya
IV mərhələ	Total mezorektal ekstirpasiya
	Palliativ məqsədlə (obstruksiya və qanaxmanın qarşısını almaq məqsədilə) aşağı ön rezeksiya və ya abdominoperineal rezeksiya
	Adyuvant kimyəvi terapiya
	5-FU + leukovorin ± irinotekan və ya oksaliplatin, fərdi şüa terapiyası ilə birlikdə

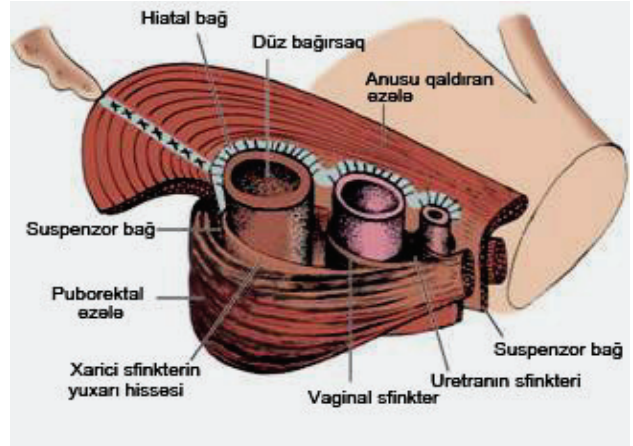
KƏSKİN VƏ XRONİKİ PARAPROKTİT

Anorektal abses və anal fistulun (kəskin və xroniki paraproktitin) ümumi səbəblərə malik olduğu qəbul edilmişdir və buna görə də, onlar bir yerdə qeyd ediləcəkdir. Anorektal abses (kəskin paraproktit) kəskin təzahür edən, fistul isə (xroniki paraproktit) xroniki təzahür edən prosesdir. Fistul epitel örtüyə malik hər hansı iki səth arasındakı qeyri-normal əlaqəyə deyilir. Anal fistul isə anal kanalla aralıq dərisi arasında yaranan qeyri-normal əlaqədir. Bu fistulların çoxu asanlıqla müəyyən edilir və müalicə olunur, digərləri isə çox mürəkkəb formaya malik olmaqla çətin müalicə oluna bilər. Bu xəstəliklər ancaq onların dəqiq səbəbi təyin edildikdən və pozulmuş strukturların və ya funksiyaların mexanizmi müəyyən edildikdən sonra yaxşı başa düşülə bilər.

Anatomiyası

Fistulun əmələ gəlməsini və şaxələnməsini başa düşmək üçün çanaq diafraqmasının anatomiyasını yaxşı bilmək lazımdır (şəkil 8.27).

Onu sadə formada biri digərinin içərisində yerləşən iki qıfşəkili struktur kimi qəbul etmək olar. Daxili struktur düz bağırsağın dairəvi əzələsinin qalınlaşmış və daxili sfinkter adlanan aşağı ucundan ibarətdir. Bu sfinkter anusu qaldıran əzələdən, qasıq-düz bağırsağ əzələsindən və xarici sfinkter əzələdən, yəni çanaq diafraqması əzələlərindən formalaşan qıfıla əhatə olunmuşdur. Bu iki struktur arasındakı zona sfinkterlərarası sahə adlanır. Anal kanalın orta hissəsində dişli xətt səviyyəsində anal vəzilərin axacaqları kriptomların daxilinə açılır. Bu vəzilərin sayı anal kanalın arxa tərəfində daha çoxdur. Daha ətraflı anatomik məlumatlar üçün bölmənin əvvəlində verilmiş anorektal zonanın cərrahi anatomiyasını gözdən keçirmək məsləhətdir.

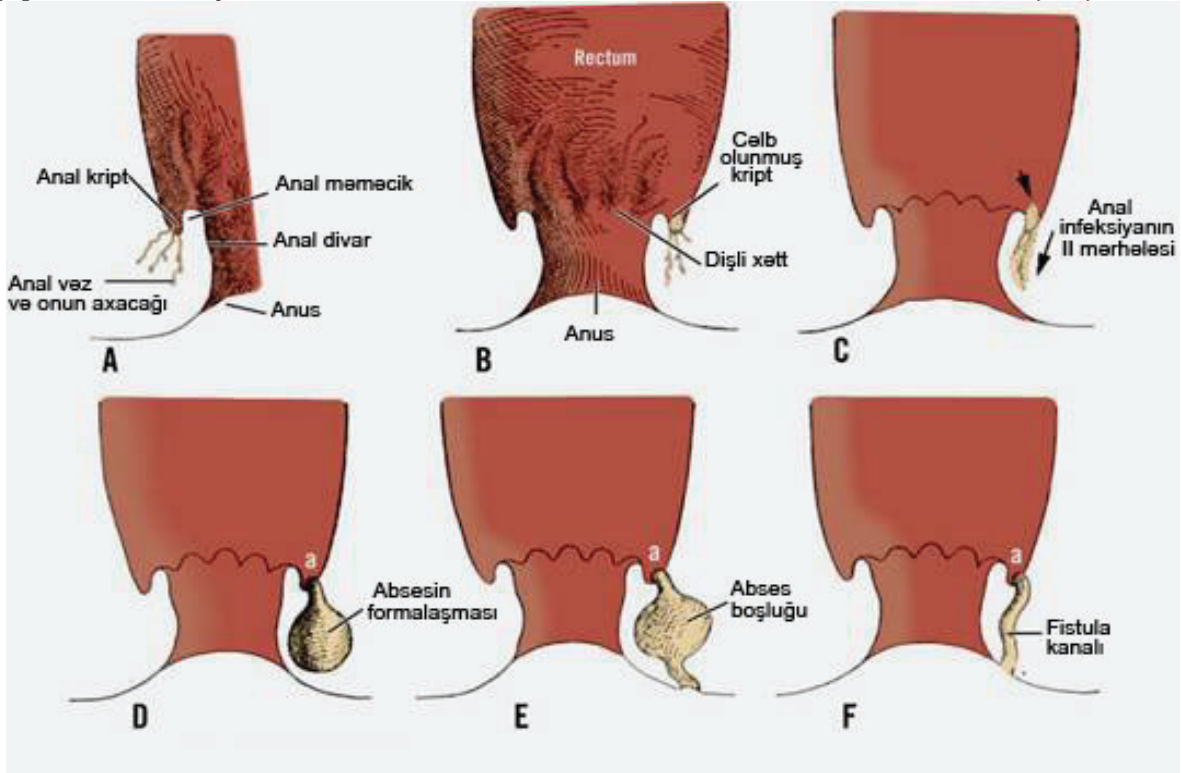


Şəkil 8.27. Çanaq diafraqmasının anatomiyası

Etiopatogenezi

Absesin meydana çıxmasında, anal vəzilərin infeksiyası mühüm rol oynayır. Kəskin formada belə infeksiyalaşmaya abses kimi baxılır; xroniki forma isə xəstədə anal fistul ilə təzahür edir. İlk dəfə 1878-ci ildə *Chiari* hasil olan sekretini anal kanalın mukokutan zonasına ifraz edən anal vəziləri və onların axacaqlarını təsvir etmişdir. *Chiari*-nin bu fikirlərinə ilk vaxtlar şübhə ilə yanaşılmışdır. 1956-cı ildə *Eisenhammer* əksər anorektal absesləri və anal fistulları sfinkterlərarası sahədə anal vəzilərin infeksiyası kimi təsvir etsə də, onun qeydlərində patoloji-anatomik təsdiqlənməyə rast gəlinmir. Anal fistulu olan xəstələrdən götürülmüş preparatların dəqiq patohistoloji müayinəsi *Parks, Morson və Dawson* tərəfindən aparılmış və 90% hallarda anal vəzilərin infeksiyalaşmış olması aşkar edilmişdir. Anal vəzilərin anal kanalın ortasında kriptomlar səviyyəsindən başlanğıc götürdüyü və selikaltı qata daxil olduğu aşkar edilmişdir. Bu vəzilərin 1/3 hissəsinin selikaltı qatdan keçərək daxili sfinkterə, onların 1/2 hissəsinin isə daxili sfinkter əzələdən keçərək sfinkterlərarası sahəyə daxil olduğu müəyyən edilmişdir. Anal vəzilərin axacağına necis hissəcikləri ilə obstruksiyası və ya travması staza və onun infeksiyalaşmasına səbəb olur. *Nesselrod* anal infeksiyalaşmanı 3 mərhələyə bölməyi təklif etmişdir. I mərhələdə anal kriptomların infeksiyon materialı tutub saxlayaraq onları anal vəzinin axacağına və vəzilərə ötürməsi baş verir. II mərhələdə perianal, bəzən isə perirektal toxumalara infeksiyanın keçməsi baş verir. III mərhələdə isə abses və fistul da daxil olmaqla, infeksiyanın klinik təzahürləri meydana çıxır (şəkil 8.28). *Morson və Dawson*-un fikrincə, xroniki vəziyyət daxili dəliyi birləşdirən yolda anal vəzinin davamlı epitel qatına malik olması ilə əlaqədardır.

Belə rezistent epitel qatı fistul kanalını davamlı olaraq saxlayır və bununla da sağalmanın qarşısını alır. *Lunnies et al.* isə güman edirlər ki, anal fistulun davamlı mövcud olması fistul kanalının xroniki infeksiyalaşmış anal vəzi tərəfindən deyil, xarici və ya daxili dəlik tərəfdən qeyri-spesifik epitelizasiyanın getməsi ilə əlaqədardır. Abses və fistulun meydana çıxmasında kriptoflandulyar nəzəriyyə tam qəbul edilməmişdir. Belə ki, *Goligher, Ellis və Pissidis* apardıqları tədqiqatlara əsasən yalnız 23% xəstələrdə sfinkterlərarası sahədə abseslə rastlaşmışdır.

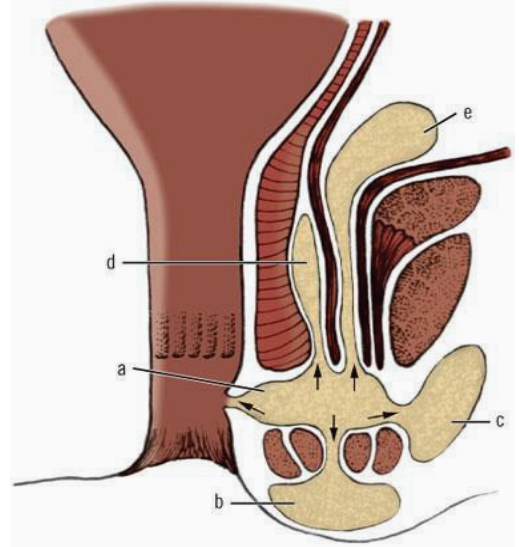


Şəkil 8.28. Kriptoflandulyar nəzəriyyəyə görə anorektal abses və fistulun etiopatogenezi (Nesselroda görə)

Seow-Choen et al. anal fistula görə əməliyyat olunmuş xəstələrdə bakterioloji müayinə aparmışlar. Bu zaman üstünlük təşkil edən mikroorqanizmlər *Escherichia coli* (22%), *Enterococcus spp* (16%) və *Bacteroides fragilis* (20%) olmuşdur. Müəlliflər belə bir nəticəyə gəlmişlər ki, anal fistuldakı xroniki iltihab mikroorqanizmlərin çoxluğu və ya qeyri-adi tiplərin olması ilə izah oluna bilmir. Kriptoflandulyar nəzəriyyə fistulların əsas daxili dəliklərinin dişli xətt səviyyəsində yerləşməsi ilə də dəstəklənir. Bir neçə meyiltörədici amil abseslərin meydana çıxması ilə müşayiət oluna bilər. İshalın kəskin epizodları duru nəcisi təzyiqlə altında əzələdaxili anal vəzilərin axacaqlarına doldura bilər ki, bu da sonradan obstruktiv irinli adenitlə nəticələnir. Bərk nəcis hesabına və ya yad cisimlər tərəfindən törənən travmalar da absesin meydana çıxmasında iştirak edə bilər. Müəyyən anatomik variantlar, məsələn, material toplayan və onu boşalda bilməyən böyük həcmli anal ciblər anal kanal tərəfdən təzyiqlə vəzilərdə iltihabi prosesin başlanmasına təkan verə bilər. Bəzi hallarda anorektal abseslər həmçinin anal fistul, anal hematomaların infeksiyalaşması, Crohn xəstəliyi və ya vərəm xəstəliyi ilə birlikdə də təsadüf olunur. Bundan əlavə, anorektal abseslər anal kanal zonasında aparılan əməliyyatlardan, əsasən də hemorroidektomiyadan və daxili sfinkterotomiyadan sonra da inkişaf edə bilər.

İnfeksiyanın yayılma istiqamətləri. Əksər hallarda fistul anal kanalın orta səviyyəsindən başlayaraq xarici və daxili sfinkterlərarası sahə boyunca aşağı istiqamətdə anal kanalın aşağı kənarına doğru gedir. *Shafik və əməkdaşları* qeyd edirlər ki, abses ilk növbədə anal kanalın orta səviyyəsində sfinkterlərarası sahədə meydana çıxır ki, bunu da onlar mərkəzi abses adlandırırlar (şəkil 8.29). Onların fikrincə, irinliyin digər istiqamətlərdə yayılması mərkəzi absesdən başlanğıc götürməklə gedir. İnfeksiya xarici sfinkter baryerini də keçə bilər. Bu zaman o, oturaq-düz bağırsağa çuxuruna penetrasiya edir.

İnfeksiya sfinkterlərarası sahə ilə yuxarı istiqamətdə yayılaraq ya düz bağırsağ divarında qala və ya ondan kənara yayıla bilər. İrinin yuxarı və aşağı istiqamətdə yayılması ilə yanaşı o, bəzən yayılaraq anusu dairəvi əhatə edir. Belə yayılma üç toxuma sahəsindən birində, əsasən oturaq-anal çuxurunda meydana çıxır. Bu variant anal kanalın arxa orta xəttindən başlayır, sfinkter əzələsindən dərin postanal sahəyə penetrasiya edir, sonra isə hər oturaq-anal çuxuruna biri olmaqla sağ və sol tərəfə iki şaxə ilə enir. Belə dairəvi yayılma nalşəkilli yayılma adlanır. Dairəvi yayılma həmçinin sfinkterlərarası sahə və ya anusu qaldıran əzələdən yuxarıda (pelviorektal çuxurda) pararektal toxumalar boyunca da meydana çıxa bilər.



Şəkil 8.29. a. mərkəzi abses; b. dərialtı abses; c. oturaq-anal (düz bağırsağ) absesi; d. sfinkterlərarası abses; e. pelviorektal abses (Shafikə görə).

KƏSKİN PARAPROKTİT

Yayılməsi

Abses və fistullara qadınlara nisbətən kişilərdə daha çox rast gəlinir. *McElwain və əməkdaşları* bu nisbətin 3:1, əksər digər müəlliflərin isə 2:1 olduğunu qeyd edirlər. Xəstəliyə 30-40 yaşlar arasında daha çox təsadüf olunur. Payız və yay fəslində daha çox rast gəlinir.

Təsnifatı

Anorektal abseslərin 4 klinik forması qeyd edilir:

1. Perianal və ya dərialtı abseslər
2. Oturaq-düz bağırsağ absesləri
3. Sfinkterlərarası (və ya selikaltı) abseslər
4. Pelviorektal (və ya supralevator) abseslər

Klinikası

Anorektal absesi olan xəstələr anal nahiyədə kəskin ağrı və şişkinliyin olmasından şikayət edirlər. Ağrı oturma və ya hərəkət zamanı artır, defekasiya və hətta öskürmə zamanı şiddətlənir. Anamnestik olaraq xəstələrdə ishalın olması müəyyən edilə bilər. Ümumi simptomlara yüksək hərarət və narahatlıq aiddir. *Gordon və Vasilevsky* 117 xəstədə simptomları təhlil edərək ən çox rast gəlinən simptomların ağrı (93%), şişkinlik (50%) və düz bağırsağdan qanaxma (16%) olduğunu müəyyən etmişlər. Digər simptomlara anusdan irinli ifrazat, ishal və hərarət aiddir. Anus nahiyəsində davamlı və diaqnoz qoyula bilməyən ağrıların səbəbi kimi sfinkterlərarası absesə xüsusi diqqət yetirmək lazım gəlir. Ağrıların xarakteri adətən pulsasiyaedici olur və bütün gün ərzində saxlanır. O, defekasiya zamanı daha da kəskinləşir və bəzən nəcis durğunluğuna səbəb ola bilər. Absesin anal kanalla əlaqəsi olan hallarda bəzən kiçik həcmli qanaxma meydana çıxa bilər. Anusdan irinli ifrazatın olması da absesin anal kanalda əlaqəsinin olduğunu göstərir.

Perianal (dərialtı) abseslər (şəkil 8.30). Perianal abseslər anusdan kənarında və səthdə yerləşən ağrılı şişkinlik kimi təyin edilir. Anorektal abseslərin təxminən 40-45%-i perianal abseslərin payına düşür. Xəstələrdə adətən defekasiya və oturma zamanı kəskinləşən qısa müddətli ağrılı şişkinlik anamnezi olur. Hərarət və leykositoza az hallarda rast gəlinir. Fiziki müayinə zamanı eritema, bərkimə və ya flüuktasiya sahəsi müəyyən edilir. Ağrının intensivliyi artdığından xəstələrdə proktosiqmoidoskopik müayinənin aparılması çətinləşir. Bəzi hallarda anoskopik müayinədə kriptin əsasında və ya xronik anal çatın yerindən irin xaric olduğu müəyyən edilir.

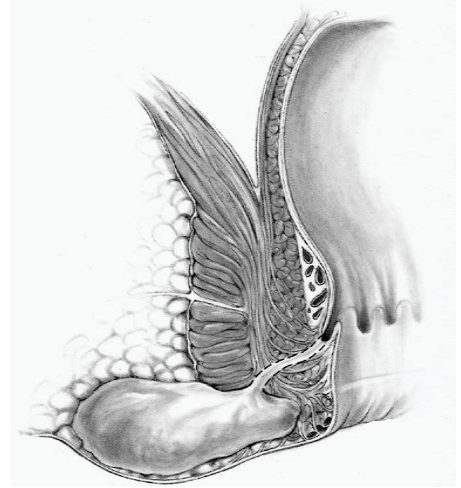Oturaq-düz bağırsağ absesləri (şəkil 8.31). Oturaq-düz bağırsağ absesi sarğı nahiyəsində geniş həcmli, eritematoz, bərkimiş ağırlı infiltratla təzahür edə və ya ümumiyyətlə müəyyən edilməyə bilər ki, bu zaman da xəstə yalnız güclü ağrılardan şikayət edir. Bu abseslərə 20-25% xəstələrdə rast gəlinir. Demək olar ki, bütün hallarda irin müəyyən edilir. Absesin özünün açılmasını gözləmək xəstələrdə ağır iztiraba səbəb olur. Digər abseslərdə olduğu kimi, irinin olması abses boşluğunun punksiyası vasitəsilə dəqiqləşdirilə bilər.

Bu klinik təzahürü düz bağırsağ və ya anal kanalın xərçənginin verə biləcəyi ehtimal olunsa da, xəstədə ağrı və diskomfort meydana çıxdığından proktosiqmoidoskopik və anoskopik müayinələr təxirə salınmalıdır. Lakin bəzi xəstələrdə düz bağırsağın ətraflı yoxlanması lazım gələ bilər.

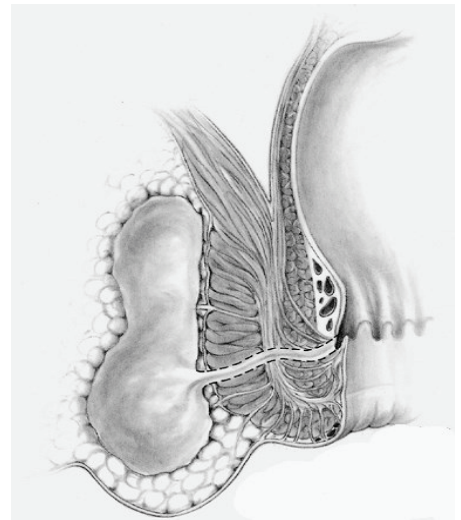
Dərin postanal abseslər (şəkil 8.32). Sfinkterdən keçən fistullar (transsfinkter) dərin postanal sahənin absesi kimi təzahür edə bilər. Bu sahə xarici sfinkterdən yuxarıda və anusu qaldıran əzələdən aşağıda yerləşir. Xəstələr adətən düz bağırsağda kəskin diskomfort hissindən, ağrının oma, büzdüm və ya sarğı nahiyəsinə irradiyasından şikayət edirlər. Ağrılar oturma zamanı kəskinləşir, defekasiyada pozğunluq və nəcis durğunluğu meydana çıxır bilər. Simptomlar *proctalgia fugax*, *coccydynia* və ya *lumbosakral gərginliyi* xatırladır. Belə hallarda xəstəliyin diferensiasiyası baxımından bədən hərəkətinin yüksəlməsi faydalı əlamət hesab olunur.

Fiziki müayinə zamanı düz bağırsağın arxa hissəsində ağrı müəyyən edilən hallarda dərin postanal abseslərə şübhə oyanmalıdır. Bir çox hallarda diaqnoz aşkar edilə bilmir. Xəstə evə göndərilir və isti vannalar, analgetiklərin qəbulu da daxil olmaqla bəzi tədbirlərin aparılması təklif olunur. Belə hallarda abses dəri səviyyəsinə qədər enə və ya spontan olaraq düz bağırsağa drenləşə bilər. Diaqnoz düzgün qoyulmadıqda və ya müalicə gecikdirildikdə bəzi xəstələrdə hətta septik vəziyyət və *Fournier* qanqrenasının inkişafı mümkündür. Ona görə də, bu abses növünə yüksək şübhə yaranan hallarda müvafiq müalicənin aparılmasına başlanmalıdır. Orta xətt üzrə düz bağırsaqla büzdüm arasındakı sahənin punksiyası diaqnostik əhəmiyyət kəsb edir. Əgər ekstrarektal törəmə hiss edilərsə, onda presakral sist, presakral lipoma, teratoma, xordoma ilə diferensiasiyanın aparılması lazım gəlir. Bu zaman həmçinin nəzərə almaq lazımdır ki, bir çox hallarda postanal infeksiya hər iki tərəfdəki oturaq-düz bağırsağ çuxurları ilə əlaqələndir. Belə hallarda isə nalşəkilli abses kimi tanınan ikitərəfli oturaq-düz bağırsağ absesinin klinik təzahürü meydana çıxır.

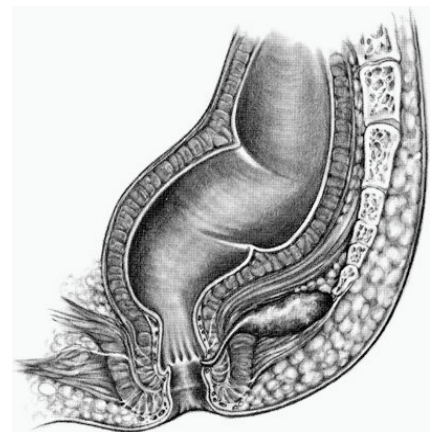
Sfinkterlərarası (selikaltı) abses (şəkil 8.33). Sfinkterlərarası abses ilk dəfə *Eizenhammer* tərəfindən təsvir edilmiş və onu iki tipə ayırmışdır: yuxarı və aşağı tiplər. Bu vəziyyət anal kanalın infeksiyalaşmış kriptindən başlayır, lakin infeksiya belə hallarda, yuxarı istiqamətdə



Şəkil 8.30. Perianal (dərialtı) abses



Şəkil 8.31. Oturaq-düz bağırsağ absesi



Şəkil 8.32. Dərin postanal (retrorektal) abses

qalxır və düz bağırsağın aşağı hissəsi daxilində infiltrat şəklində təzahür edir. Onun selikli qişa altında deyil, sfinkterlərarası sahədə olmasına baxmayaraq əksər hallarda səhvən selikaltı abses kimi qiymətləndirilir. Sfinkterlərarası abseslərə xəstələrin 2-5%-də rast gəlinir.

Xəstələr adətən defekasiya zamanı artan rektal və ya anal diskomfortdan şikayət edirlər. Bir çox hallarda düz bağırsağın dolu olması hissi qeyd olunur. İrin və ya selikli ifrazat da müəyyən edilə bilər. Bəzi xəstələrdə hərarət müəyyən edilsə də, digərlərində buna rast gəlinməyə bilər.

Rektal müayinədə ağrılı selikaltı infiltrat aşkar edilir. Anoskopiya və ya proktosiqmoidoskopiya zamanı hər hansı dəyişiklik aşkar edilməyə bilər. Palpasiya zamanı bu vəziyyətin tromblanmış daxili babasillə səhv salınması mümkündür, lakin vizual müayinə vasitəsilə absesi babasil düyünündən fərqləndirmək olur. Onun səthi indurativ və ödemli olur. Təxminən 25% xəstələrdə sfinkterlərarası abses anal fistul ilə müşayiət olunur. Prosesə cəlb olunmuş anal kriptdən irinin xaric olması zədələnmənin təbiətinə şübhə qoymamalıdır.

Pelviorektal (supralelevator) abses (şəkil 8.34). Pelviorektal abseslərə nisbətən az hallarda rast gəlinir (2,5%-ə qədər). Onun əsas simptomlarına aralıq və sarğı nahiyəsində ağrıların olması aiddir. Əksər xəstələrdə hərarət yüksəlir, leykositlərin sayı isə artmış olur. Supralelevator abseslər transsfinkter abseslərin, nadir hallarda isə sfinkterlərarası abseslərin yuxarı istiqamətdə genişlənməsi nəticəsində meydana çıxır.

XRONİKİ PARAPROKTİT

Anal fistul tibb tarixinin erkən vaxtlarından qeyd olunmağa başlanmışdır. B.e.ə. 430-cu ildə *Hippokrat* belə güman edirdi ki, anal fistulun səbəbi at belində uzun müddət gəzmə və ya qayıqda avar çəkmə zamanı aralıq nahiyəsində qabar və ya əzilmənin yaranmasıdır.

Anal fistullara kişilərdə qadınlara nisbətən daha çox rast gəlinir və bu nisbət müxtəlif müəlliflərin verdiyi məlumatlarda 2:1-dən 7:1-ə qədər dəyişir.

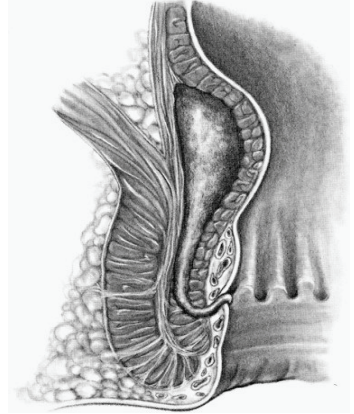
Təsnifatı

Əksər müəlliflər anal fistulları hazırda daha geniş istifadə olunan 5 qrupa bölməyi təklif edirlər:

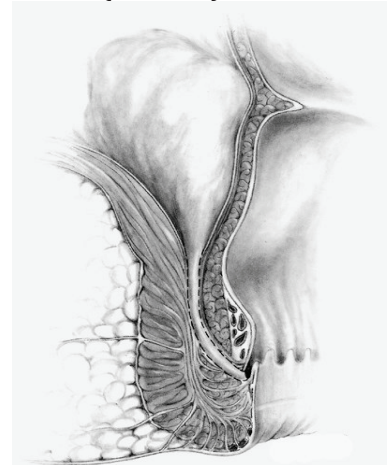
- Selikaltı
- Sfinkterlərarası
- Sfinkterdən keçən (transsfinkter)
- Suprasfinkter
- Ekstrasfinkter

Klinik xüsusiyyətləri

Anal fistulu olan xəstələrin ən çox rast gəlinən şikayətlərinə şişkinlik, ağrı və ifrazatın olması aiddir. İlk iki simptom adətən xarici və ya ikincili dəliyi bağlanmış və ya inkişaf etməmiş abseslərlə əlaqədardır. Adətən fistulun xarici dəliyindən ifrazat xaric olur və xəstələr bunu nəcislə qarışmış selik və ya irin kimi qələmə verirlər. Fistulu olan əksər xəstələrin anamnezində spontan açılan və ya cərrahi drenləşdirilən absesin olması müəyyən edilir. Anal fistullar bəzən irinli hidradenitlər və ya dermoid sistlərlə səhv salına, anal və ya rektal xərçəngin ikincili əlaməti kimi meydana çıxır və ya spesifik və qeyri-spesifik bağırsaq xəstəlikləri ilə əlaqədar ola bilər.



Şəkil 8.33. Sfinkterlərarası (selikaltı) abses



Şəkil 8.34. Pelviorektal (supralelevator) abses

Fistul kanalının lokalizasiyası. Selikaltı fistul termini düzgün ad deyildir, belə ki, fistul anlayışına, yəni iki epitelial səth arasında formalaşan kanal kriterilərinə cavab vermir.

Sfinkterlərarası fistul. Sfinkterlərarası fistul daxili sfinkterdən keçərək sfinkterlərarası sahəyə daxil olur və bu sahə ilə enərək dəri səthinə açılır (şəkil 8.35). Bu fistul bəzi hallarda sfinkterlərarası sahə ilə yuxarı istiqamətdə genişlənməyə (yuxarı kor kanala) malik olur ki, bu da sonradan ayrıca bir dəliklə düz bağırsağa açıla bilər.

Sfinkterlərarası fistula digər fistullarla müqayisədə daha çox, təxminən 55-70% hallarda rast gəlinir.

Sfinkterdən keçən (transsfinkter) fistul. Transsfinkter fistul dəri səthinə açılmazdan əvvəl həm daxili, həm də xarici sfinkterlərdən keçir (şəkil 8.36). Fistul kanalının səviyyəsi sfinkterin hansı hissəsini və onun nə dərəcədə kəsilməsini müəyyənləşdirir və buna görə də müalicədən sonra inkontinensiya riskinə malikdir. Əksər müəlliflərin verdiyi məlumatlara görə fistulu olan xəstələrdə ona 20-25% hallarda rast gəlinir. Bəzi hallarda transsfinkter fistulun pelviorektal istiqamətdə genişlənməsinə də rast gəlinir.

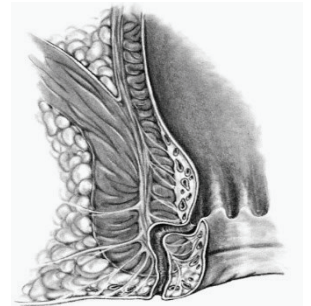
Suprasfinkter fistul. Suprasfinkter fistul Parks tərəfindən təsvir edilmişdir və onun tədqiqatlarında bu formaya 20% hallarda rast gəlinirdi qeyd olunur. Lakin əksər müəlliflər yalnız 1-3% hallarda bu fistul ilə rastlaşdıqlarını qeyd edirlər. Suprasfinkter fistulun sfinkterlərarası sahədən başlanğıc götürərək yuxarıda supralelevator sahəyə keçməsi və sonradan qasıq-düz bağırsağ və anusu qaldıran əzələdən keçməklə oturaq-düz bağırsağ çuxurunda başa çatması qeyd edilir (şəkil 8.37).

Ekstrasfinkter fistul. Ekstrasfinkter fistul anusu qaldıran əzələ səviyyəsindən yuxarıda (supralelevator) daxili dəliyi olan və bütün sfinkter mexanizmindən yan keçməklə dəri səthinə açılan fistuldir (şəkil 8.38). O, adətən zədələnmələr (məsələn, yad cisimlər, cərrahi manipulyasiyalar və s.), Crohn xəstəliyi və ya çanağın iltihabi xəstəlikləri nəticəsində yaranır. Bu həmçinin supralelevator abses və ya supralelevator sahəyə genişlənən transsfinkter fistul spontan olaraq düz bağırsağa açıldıqda da yarana bilər (şəkil 8.38a). Bu tip fistulaya təxminən 2-3% xəstələrdə təsadüf olunur.

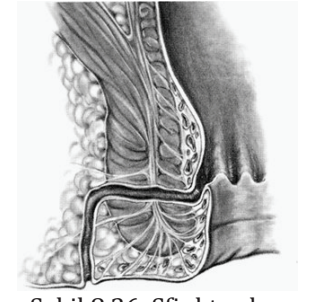Fistul kanalının təyin edilməsi

Fistulun cərrahi müalicəsinə başlamazdan əvvəl fistulun tipi, kanalın yolu və onun daxili dəliyinin yeri müəyyənləşdirilməlidir. Bu məqsədlə Goodsall qaydasına əsaslanan bir sıra metodlardan istifadə oluna bilər. Bunlara diqqətli fiziki müayinələr, fistul kanalının zondlanması, müxtəlif mayələrin yeridilməsi və rentgenoloji texnikadan istifadə olunması aiddir.

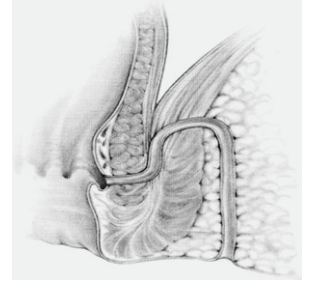
Goodsall qaydası (şəkil 8.39). Fistulun xarici dəliyi anusdan keçən köndələn xətdən ön tərəfdə yerləşən hallarda onun daxili dəliyi radial istiqamətdə yerləşməyə meyillidir (yəni daxili dəlik ən yaxındakı kriptdə yerləşir). Əksinə, fistulun xarici dəliyi anusdan keçən köndələn xətdən arxa tərəfdə yerləşən hallarda onun daxili dəliyi adətən (lakin həmişə yox) arxa orta xətdə yerləşir (yəni arxa kriptlərdə yerləşir). Lakin nəzərə almaq lazımdır ki, bu ancaq qaydadır, qanun deyildir. Bu qaydadan kənara çıxma halları da mümkündür.



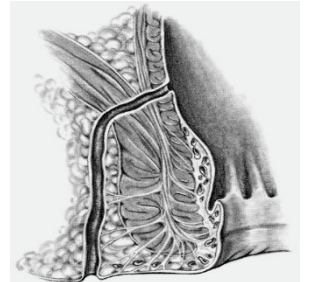
Şəkil 8.35. Sfinkterlərarası fistul



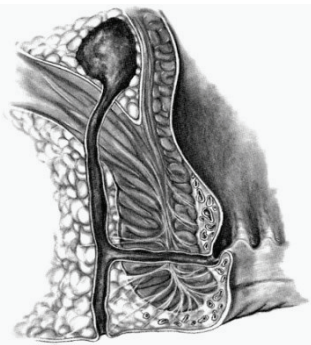
Şəkil 8.36. Sfinkterdən keçən (transsfinkter) fistul



Şəkil 8.37. Suprasfinkter fistul

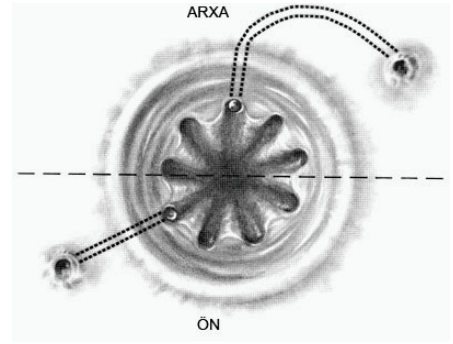


Şəkil 8.38. Ekstrasfinkter fistul



Şəkil 8.38a. Supralelevator sahəyə genişlənən transsfinkter fistul

Cirotto və Reilly fistula görə cərrahi müalicə almış 216 xəstədə bu qaydanın dürüstlüyünü təhlil edərkən xarici dəliyi köndələn xətdən ön tərəfdə yerləşən fistullarda yalnız 49% hallarda daxili dəliyin radial istiqamətdə yerləşməsi müəyyən edilmişdir. Xarici dəliyi köndələn xətdən arxa tərəfdə yerləşən fistullara münasibətdə isə *Goodsal* qaydasının dürüstlüyü bundan bir qədər yüksək olmuşdur. Adətən anal fistulların bir xarici dəliyi olur. Əksər hallarda fistullar sfinkterlərarası sahə ilə gedir, lakin transsfinkter fistullarda dərin postanal sahə (retrorektal sahə) və oturaq-düz bağırsağ çuxuru ilə əlaqələnen çoxsaylı dəliklər inkişaf edə bilər. Bu transsfinkter yerləşən nalşəkilli fistulun əsas xüsusiyyətlərindəndir.



Şəkil 8.39. Goodsal qaydası

Müayinə metodları

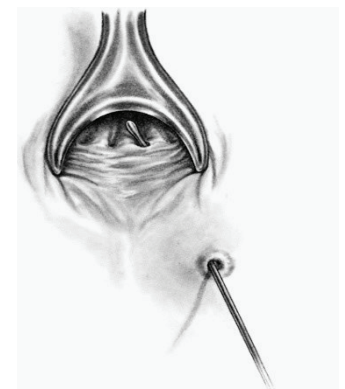
Xroniki vəziyyətlərdə fistulun xarici dəliyi təzyiq etdikdə seroz-qanlı ifrazat xaric olan və dəri səviyyəsindən yuxarı qalxan qırmızı rəngli qranulyasion toxuma şəklində görünə bilər. Bəzi hallarda xarici dəlik o qədər kiçik olur ki, onun yerini təyin etmək çətin olur. Xarici dəliyin anusa çox yaxın yerləşməsi onun sfinkterlərarası fistul olduğunu, daha uzaqda yerləşən fistul dəliyi isə onun transsfinkter fistul olduğunu düşünməyə imkan verir. Bundan əlavə fistulun xarici dəliyi anusdan nə qədər uzaqda yerləşirsə, onun yuxarı istiqamətdə genişlənən ağırlaşmalarının olma ehtimalı da bir o qədər yüksək olur. Fistul səthdə yerləşən hallarda, diqqətli palpasiya vasitəsilə qalınlaşmış fistulun anal kanala tərəf istiqamətləndiyi müəyyən edilə bilər. Bu xüsusilə sfinkterlərarası fistul üçün xarakterikdir. Birinci barmağı bayır tərəfdə saxlamaqla ikinci barmağı isə anal kanala daxil etməklə palpasiya zamanı iki barmaq arasında da fistul kanalının istiqamətini təyin etmək mümkündür. Kanalın palpasiya vasitəsilə təyin edilə bilməməsi onun daha dərinə yerləşdiyini və çox güman ki, transsfinkter fistul olduğunu göstərir. Anoskopik müayinədə anal kriptin əsasında irinli ifrazatın xaric olması müəyyən edilə bilər. Kriptin həmin hissəsinə xüsusi zondun ucu ilə yüngül təzyiq etməklə fistul kanalının olması təsdiqlənə bilər. Bu manevr daxili dəliyi arxa orta xəttə açılan fistullara nisbətən radial istiqamətdə yerləşən ön fistullarda daha asan icra edilir. Daxili dəliyin tapılmaması fistulun olmasını heç də inkar etməməlidir.

Fistula kanalının zondlanması. Zondlamayı həm xarici, həm də daxili dəlik tərəfdən həyata keçirmək olar. Bəzi hallarda fistulu daxili dəlik tərəfdən təyin etmək daha asan olur, lakin zonda xarici dəlikdən daxil etməklə fistulun proyeksiyası daha yaxşı təyin edilə bilər. Eyni vaxtda həm daxili, həm də xarici dəlik tərəfdən zondlar yeridilərkən onların uçları bir-birinə toxunduqda fistulun yeri daha yaxşı təsdiqlənir. Fistul kanalı daxilində daralmalar və iti bucaq formalaşdıran sahələrin olması bir dəlik tərəfdən tam keçmənin qarşısını ala bilər. Zonda heç vaxt kobud itələmək olmaz, o yalnız yüngül manevrlərlə hərəkət etdirilməlidir (şəkil 8.40).

Fistula kanalının dartılması. Nəzəri olaraq fistulun xarici dəliyi ətraf toxumalardan qısa məsafədə mobilizasiya olunduqdan sonra dartılarkən daxili dəliyin açıldığı müvafiq kriptdə qıfşəkilli dərinləşmə meydana çıxmalıdır. Lakin belə hal yalnız radial istiqamətlənmiş qısa fistullarda müəyyən edilir. Daha mürəkkəb fistullar adətən fərqli ayrılıqlərə malik olduğundan, bu metoddan fistul kanalının yerinin təyin edilməsində az istifadə olunur.

Müxtəlif məhlulların inyeksiyon yeridilməsi

Rəngli məhlulların yeridilməsi. Fistulun xarici dəliyindən metilen abısı və ya indiqokarmin kimi rəngli maddələr yeridildikdə onun düz bağırsaqda aşkar edilməsi fistulun daxili dəliyinin olmasını təsdiqləyə bilər.



Şəkil 8.40. Fistula kanalının zondlanması

Süd. Fistul kanalını və onun daxili dəliyinin olmasını təyin etmək üçün süddən də istifadə oluna bilər. Bu məqsədlə südün steril olmasına ehtiyac yoxdur. Düz bağırsağa anoskop salınaraq lazımı mövqedə saxlandıqdan sonra ucu zeytunşəkilli iynədən istifadə etməklə süd inyeksiya olunur. Bu olmayan hallarda isə polietilen venadaxili kateterdən istifadə oluna bilər. Bəzən fistul kanalında stenoz olan hallarda daxili dəliyin təyin olunması çətinləşir.

Hidrogen peroksid. Hidrogen peroksid daxili dəliyin təyin edilməsində daha ideal metod hesab olunur. Bu zaman azad olan oksigen daxili dəlikdən xaric olan qabarcıqlar şəklində görünür. Qaz hesabına fistul kanalında yaranan təzyiqli sayəsində o hətta stenozlaşmış sahələri də keçərək anal kanala daxil olur. Bu zaman həm də toxumaların rənglənməsi kimi hallar olur.

Fistuloqrafiya

Fistuloqrafiya suda həll olan kontrast maddələrlə fistul kanalının rentgenoloji təyin olunmasına deyilir. Bir çox ölkələrdə bu üsulu son vaxtlar endoanal ultrasonoqrafiya və maqnit rezonans təsvir (MRT) metodu əvəz etməkdədir. Bu üsuldən istifadə etmək asandır. Xəstə rentgenoloji müayinə aparılan stolda adətən sol yanı üstə uzadılır və kiçik diametrlilik kateter fistulun xarici dəliyinə yeridilir. Bir neçə millilitr suda həll olan kontrast maddə yeridildikdən sonra bir neçə pozisiyada rentgenoloji şəkil çəkilir.

Endoanal ultrasonoqrafiya

Düz bağırsağ xərçənginin qiymətləndirilməsində olduğu kimi, anal kanalın və perianal zonanın patologiyalarında endoanal ultrasonoqrafiya məsləhət görülür. Bəzi müəlliflərin fikrincə, anal endosonoqrafiyanın istifadəsi aşağıdakı hallarla məhdudlanmalıdır:

Fistula şübhə olduqda, lakin daxili dəlik müəyyən edilə bilmədikdə;

Xəstələr fistula görə əməliyyat olunduqdan sonra residivlərin və ya rezistentliyin olması;

Xəstələrdə Crohn xəstəliyinin olması;

Fistulun klinik təzahürü çox ağırlaşmış olduqda.

Maqnit rezonans təsvir (MRT)

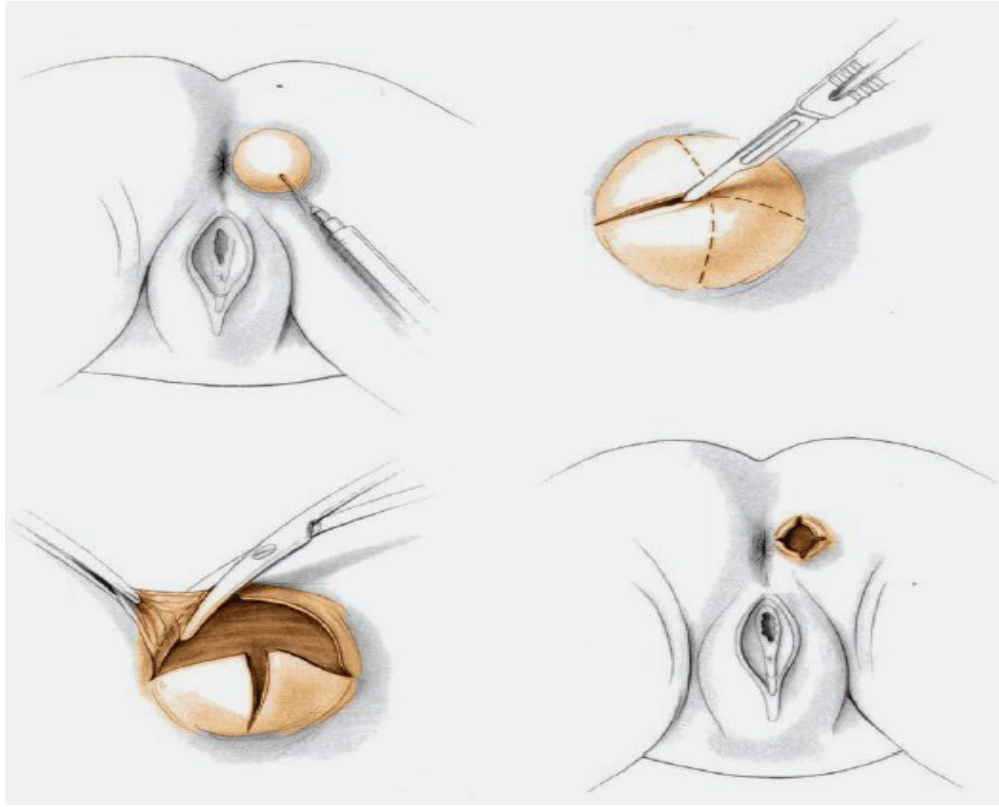
Son illər MRT-nin çanağın anatomiyasını və o cümlədən anal fistul ilə anal sfinkter arasında qarşılıqlı əlaqəni dəqiq əks etdirməsinə dair çoxsaylı məlumatlara rast gəlinir.

Anorektal abseslərin müalicəsi

Aralıq nahiyəsində yerləşən abseslər orqanizmin digər nahiyələrindəki abseslər kimi müalicə olunur, yəni onlar adekvat drenləşdirilməlidir. Drenləşdirmə adətən xaçşəkilli kəsiyin aparılması və ya abses üzərindəki dərinin ellipsvari xaric edilməsi ilə həyata keçirilə bilər. Abses mümkün qədər tez drenləşdirilməlidir. Fluktasiyanın olmaması müalicənin gecikdirilməsi üçün səbəb olmamalıdır. Əgər abses səthidirsə, onda drenləşdirmə lokal anesteziya altında ambulator əsasda aparıla bilər. Xəstə həddən artıq həssas olduqda, müayinə və drenləşdirməyə imkan vermədikdə bu tədbirlər əməliyyat otağında aparıla bilər. Antibiotiklərdən yalnız xüsusi hallarda—ürək qapaqlarının xəstəliklərində, immunosupressiya hallarında, geniş sellülitlər və şəkərli diabetli xəstələrdə istifadə olunması məsləhətdir. Mümkün olan hallarda infeksiyanın ilkin yerini təyin etmək məqsədilə anoskopiya icra edilir. Xəstədə yalnız dərinin eriteması olan hallarda kəsiyin aparılması və drenləşdirmə faydasız ola bilər. Buna görə də, belə hallarda xəstəyə isti oturmaq vannalar qəbul etmək məsləhət görülə və ya geniş spektrli antibiotiklər təyin edilə bilər; 24-48 saatdan sonra təkrar müayinənin vacibliyi xəstənin diqqətinə çatdırılmalıdır. Fluktasiya və ya nəzərə çarpacaq indurasiyanın olmamasına baxmayaraq artıq abses inkişaf etmiş olur. Anorektal abseslərin müalicəsində təkcə antibiotiklərdən istifadəyə yer verilməməlidir. Ağrının olması drenləşməyə ehtiyac olduğunu göstərir. Sadə diaqnostik sınaq məqsədilə geniş diametrlilik iynə indurasiya sahəsinə yeridilir. Əgər irin varsa, lokal anesteziyadan istifadə etməklə kəsik aparılır.

Perianal abses. Sadə perianal abses həmişə lokal anesteziya altında drenləşdirilə bilər. Dəri adətən antiseptik məhlullarla işlənir. Ən ağrılı nöqtə təyin edilir və bu zonada diametri təxminən 2 sm olan dəri sahəsi 0,5%-li novokain və ya lidokain məhlulu (1:200 000 nisbətində adrenalin qarışdırılmış) ilə keyləşdirilir. İrinin daha yaxşı drenləşməsinə imkan verən xaçşəkilli kəsik

aparılır. Dəri loskutlarının kənarları kəsilməlidir, çünki yalnız bir kəsik aparılan hallarda onun kənarları yaxınlaşaraq tez bağlanır və abses yenidən formalaşa bilər (şəkil 8.41).



Şəkil 8.41. Perianal abseslərin açılması və drenləşdirilməsi

Əksər hallarda yaranın tamponada edilməsi məsləhət görülmür, belə ki, o bir tərəfdən irinin xaric olmasına mane olur, digər tərəfdən isə xəstə üçün ağrı mənbəyinə çevrilir. Kiçik qanaxmalar isə elektrokoagulyasiya ilə dayandırıla bilər. Koaqulyator olmayan hallarda hemostaz yaratmaq məqsədilə yaranın bir neçə saatlığa tamponada edilməsi lazım gələ bilər. Bir çox müəlliflər isə xaçşəkilli kəsikdən deyil bir kəsikdən istifadə etməyi və abses boşluğunun isə tamponada edilməsini məsləhət görürlər.

Oturaq-anal abseslərinin müalicəsi. İşıoanal abseslərin də əksəriyyəti lokal anesteziya altında drenləşdirilə bilər. Geniş həcmli abseslər isə ümumi anesteziya altında daha yaxşı drenləşdirilir. Perianal abseslərdəki eyni drenləşdirmə prinsipi burada da istifadə olunur. Lakin buna baxmayaraq işioanal abseslərdə bəzi planlaşdırıcı tədbirlərdən istifadə etmək lazım gəlir. Belə ki, absesin drenləşdirilməsindən sonra həmişə transsfinkter fistula inkişaf etdiyindən xəstələr gələcəkdə fistulanın ləğv edilməsi əməliyyatını keçirməli olurlar. Bu baxımdan drenləşdirməni mümkün qədər anusa yaxın məsafədə icra etmək məsləhətdir. Əgər buna əməl olunmazsa, onda anusdan fistulanın xarici dəliyinə qədər aparılan geniş həcmli fistulotomiya gec sağalmaya səbəb olan daha böyük yara ilə nəticələnmə bilər. Abses boşluğuna indurasiya olmayan və anusa yaxın yerdən də asanlıqla daxil olmaqla adekvat drenləşdirməyə nail olmaq mümkündür. Böyük ölçülü və xaçşəkilli kəsiyin aparılmasına və onun loskutlarının kəsilməsinə ehtiyac duyulmur. Sarğı qoyulduqdan sonra xəstəyə isti oturaq vannaları qəbul etmək barədə təlimatlandırılır.

Dərin postanal (retrorektal) abseslərin müalicəsi. Müalicə dərin postanal sahənin drenləşdirilməsini tələb edir. Əməliyyat yerli anesteziya altında aparıla bilər. Drenləşdirmə vaxtı arxa orta xətt boyunca yerləşən daxili dəliyin yerinin təyin edilməsi də zəruridir. Dərin postanal sahəyə ən yaxşı giriş sahəsi ilk dəfə Henley tərəfindən təsvir edilmişdir. O, arxa orta xətt boyunca yerləşən dəliyə zond yeritməyi və bu zondun üzəri ilə büzdüm istiqamətində kəsiyin aparılmasını məsləhət görmüşdür. Abses boşluğuna çatmaq və onu boşaltmaq üçün aparılan bu

kəsik daxili sfinkterin, eləcə də xarici sfinkterin səthi və dərialtı porsiyalarının kəsilməsi ilə nəticələnir.

Lazım olan hallarda işiorektal çuxuru drenləşdirmək məqsədilə (məsələn, nalşəkilli abseslərdə) kontrapertura kəsikləri də aparılır. Nalşəkilli abseslərdə absesin önə tərəf genişlənmiş hissələrini boşaltmaq məqsədilə para-anal kəsiklərdən də istifadə oluna bilər.

Sfinkterlərarası absesin müalicəsi. Müalicə adətən ümumi, kaudal və ya spinal anesteziya tələb edir, lakin sakitləşdiricilər fonunda yerli anesteziyadan da istifadə oluna bilər. Müvafiq anal retraktor yeridildikdən sonra absesin yeri müvafiq anal kriptdən yuxarıda infiltrativ şişkinlik şəklində görünür (şəkil 8.42). Dişli xətdən yuxarıda daxili sfinkter əzələ kəsilməklə açılır. Bu zaman kriptomla əlaqəli olan sahə də xaric edilməlidir (şəkil 8.43). Abses boşluğu təmizləndikdən sonra hemostaz məqsədilə düz bağırsağın kəsilən kənarları altı yerləşən daxili sfinkter əzələyə tikilə bilər (şəkil 8.44).

Abses boşluğunun drenləşməsi məqsədilə yara açıq saxlanılır. Tamponadaya ehtiyac duyulmur. Xəstəyə isti oturmaq vannalar və nəcis yumşaldıcılar qəbul etmək məsləhət görülür. Adətən sağalma 3-4 həftədən sonra əldə edilir.

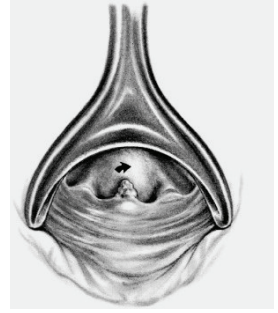
Suprlevator abseslərin cərrahi müalicəsi. Suprlevator abseslərin müalicəsi onların səbəbinə uyğun olaraq aparılmalıdır. Ümumiyyətlə suprlevator abses aşkar edilən hallarda mümkün qədər onun mənşəyi müəyyən edilməli, sonra isə cərrahi müalicənin növü seçilməlidir. Belə abseslər aşağıdakı üç yolla meydana çıxır: 1) sfinkterlərarası absesin yuxarı istiqamətdə genişlənməsi nəticəsində; 2) oturaq-anal abseslərinin yuxarı istiqamətdə genişlənməsi və 3) perforativ divertikulit, Crohn xəstəliyi və ya appendisit kimi çanaq xəstəlikləri sayəsində.

Sfinkterlərarası absesin yuxarı istiqamətdə genişlənməsi nəticəsində ikincili meydana çıxan suprlevator abseslər daxili sfinkter kəsilməklə düz bağırsağa drenləşdirilməlidir. Belə abseslərin oturaq-anal çıxırından keçməklə aralıq nahiyəsinə drenləşdirilməsi sağlması çətin olan problemlərə səbəb ola bilər. Oturaq-anal abseslərinin yuxarı istiqamətdə genişlənməsi nəticəsində yaranan suprlevator abseslər oturaq-anal çuxurundan keçməklə aralıq nahiyəsinə drenləşdirilməlidir (şəkil 8.45). Belə abseslərin düz bağırsağa daxilinə drenləşdirilməsinə cəhd etmək müalicəsi daha çətin olan ekstrafinkter fistulun yaranmasına səbəb olur.

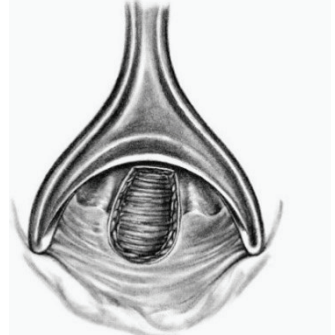
Çanaq boşluğunun xəstəlikləri nəticəsində yaranan abseslərin drenləşdirilməsində xəstəliyin səbəbi nəzərə alınmalıdır. Bu abseslər üç yolla drenləşdirilə bilər: 1) düz bağırsağın mənfəzinə; 2) oturaq-anal çuxurundan keçməklə və 3) qarın divarından keçməklə.

Çanağın irinli prosesləri nəticəsində yaranan abseslərdə transrektal və ya transvaginal drenləşdirmə icra edilir (şəkil 8.46, 8.47, 8.48). Transsfinkter fistula nəticəsində yaranan ikincili abseslərdə isə xaricə drenləşdirmə həyata keçirilir (şəkil 8.49).

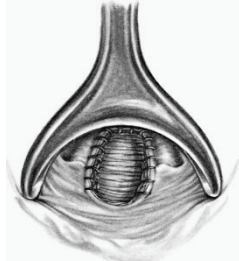
Kriptlər səviyyəsində daxili dəliyi olan abseslərin transrektal drenləşdirilməsi ciddi ağırlaşmalarla müşayiət olunur. Qeyd edildiyi



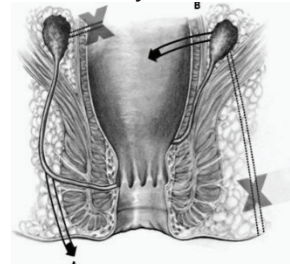
Şəkil 8.42. Sfinkterlərarası abses anal kriptdən yuxarıda infiltrativ şişkinlik kimi görünür (ox işarəsi)



Şəkil 8.43. Daxili sfinkter əzələ kəsildikdən sonra absesin kriptomla əlaqəli olan sahəsi də xaric edilir.



Şəkil 8.44. Hemostaz məqsədilə düz bağırsağın kəsilən kənarları altı yerləşən daxili sfinkter əzələyə tikilir



Şəkil 8.45. A. Anal kriptom səviyyəsində daxili dəliyi olan abseslər daxilə deyil, xaricə drenləşməlidir. B. Anal kriptomdan yuxarıda düz bağırsaqla əlaqəsi olan abseslər isə xaricə deyil, daxilə drenləşməlidir

kimi, anusu qaldıran əzələdən yuxarıda düz bağırsaqla əlaqəsi olan absesləri perineal drenləşdirmə yuxarı ekstrasfinkter fistul ilə nəticələnə bilər. Buna görə də, effektiv müalicə aparmaq üçün absesin etiologiyasının araşdırılması vacibdir. Belə hallarda xəstədən diqqətli anamnestik məlumatların toplanması faydalı ola bilər (məsələn, xəstədə Crohn xəstəliyinin olması və ya son vaxtlar abdominal əməliyyatlar keçirməsi). Bu zaman adekvat anesteziyadan istifadə etməklə kriptomlər səviyyəsində absesin daxili dəliyinin yerinin müəyyənləşdirilməsi vacibdir. Əgər belə dəlik aşkar edilirsə, onda drenləşdirmə xaricə, aşkar edilmədikdə isə daxilə olmalıdır.

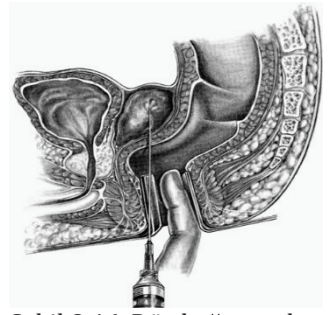Daxilə drenləşdirmə. Daxilə drenləşdirməni icra etmək məqsədilə abses ön tərəfdə yerləşən hallarda xəstə diz-dirsək vəziyyətində, arxa tərəfdə yerləşən hallarda isə Trendelenburg vəziyyətində yerləşdirilməlidir. Lakin ümumi anesteziyadan istifadə edilən hallarda diz-dirsək vəziyyəti anestezioloq üçün adekvat şərait yaradılmasına imkan vermədiyindən, belə hallarda Trendelenburg vəziyyətinə üstünlük verilir. Aspirasiyadan sonra abses boşluğunun daxilinə yönəlmiş kəsik aparılır. Kəsik iti (skalpellə) və ya küt (əyri uclu sıxacla) üsulla aparıla bilər. Sonra abses boşluğuna Pezzer, Malecot və ya Foley kateteri daxil edilir və onun digər ucu anusdan xaricə çıxarılır. Əlavə tikişə ehtiyac olmadan kateterin saxlanması üçün kəsik çox kiçik aparılmalıdır. Bu məqsədlə T-şəkilli kateterlərdən də istifadə oluna bilər. Drenajlar 24-48 saatdan sonra xaric edilir. Qadınlarda ön abseslər arxa Douglas boşluğundan keçməklə transvaginal yolla da icra edilə bilər (şəkil 8.48). Anal sfinkterə toxunmadan aparılan drenləşdirmə asan olur və adətən xəstə üçün çox narahatlıq törətmir. Bəzi müəlliflər ümumiyyətlə kateterlə drenləşdirməyə ehtiyac olmadığını qeyd edirlər. Onların fikrincə, abses boşluğu effektiv təmizləndikdən sonra adətən onun divarları büzüşərək yaxınlaşır və qısa müddət ərzində sağalır.

Xaricə drenləşdirmə. Xaricə drenləşdirmə məqsədəuyğun hesab olunan hallarda xəstə diz-dirsək və ya Trendelenburg vəziyyətində yerləşdirilir. Dərində yerləşmiş suprlevator abseslərin adekvat drenləşməsi məqsədlə kəsiyin digər abseslərə nisbətən daha geniş aparılması tələb olunur.

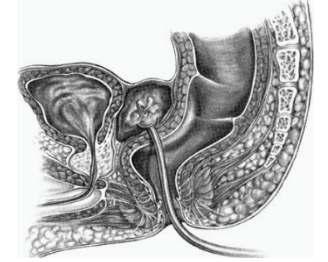
Kəsik maksimum medial tərəfdə aparılmalıdır. Abses boşluğu açılaraq mümkün qədər boşaldıldıqdan sonra o, ya tamponada edilməli, yaxud da kateterlərlə (Foley, Pezzer və s.) drenləşdirilməlidir (şəkil 8.49). Kateterləri adətən 24-48 saat saxlamaq məsləhət görülür. Kateter vasitəsilə abses boşluğunun irriqasiyası da aparıla bilər.

Fistulların cərrahi müalicəsi

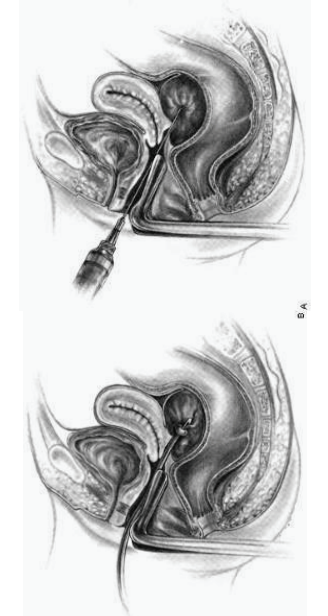
Cərrahi müalicəyə göstərişlər. Simptomatik fistulun olması əməliyyata göstərişdir, çünki fistulların spontan sağalmasına yalnız nadir hallarda rast gəlinir. Fistul dəliyinin bağlanması bəzən təkrari abseslərin meydana çıxması ilə nəticələnə bilər. Çox nadir hallarda isə uzun müddət saxlanılan fistullardan şişin inkişaf etməsi mümkündür. Ona görə də, xüsusi əks-göstərişlər olmayan hallarda xəstələrdə əməliyyat məsləhət görülür. Xəstədə əvvəlcədən anal kontinensiyada nisbi çatışmazlıq olan hallarda əməliyyat nisbi əks-göstərişdir, belə ki, əməliyyatdan sonra tam inkontinensiyanın inkişaf etməsi mümkündür.



Şəkil 8.46. Düz bağırsaqla əlaqəsi olan abseslərin transanal punksiyası.



Şəkil 8.47. Düz bağırsaqla əlaqəsi olan abseslərin kateterlə transanal drenləşdirilməsi. Düz bağırsaqla əlaqəsi olan abseslərin transrektal açılması.



Şəkil 8.48. Qadınlarda düz bağırsaqla əlaqəsi olan abseslərin transvaginal boşaldılması və drenləşdirilməsi.

Bəzi hallarda anal fistullar aktiv ağciyər vərəmi ilə müşayiət olunur. Belə hallarda vərəm mənşəli fistulun ləğv edilməsindən əvvəl ağciyərin vərəmi aradan qaldırılmalı və ya zəiflədilməlidir. Crohn xəstəliyi anal fistullarla müşayiət olunduğundan bu xəstəliyə şübhə yaradan bağırsağ simptomları olan hallarda müvafiq endoskopik və rentgenoloji müayinələr aparılmalıdır. O, aşkar edilərsə, fistulun ləğv olunma əməliyyatından əvvəl aktiv Crohn xəstəliyinin zəiflədilməsi lazımdır.

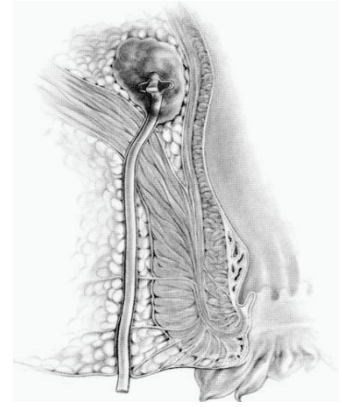
Cərrahi müalicənin prinsipləri. Fistula görə icra edilən əməliyyatların əsas məqsədi sadədir: fistulları mümkün qədər az residivlə və kontinensiyanın pozulmaması şərti ilə müalicə etmək. Bu ideal vəziyyətə nail olmaq üçün bir sıra prinsiplərə əməl olunmalıdır: 1) fistul kanalının əsas (daxili) dəliyi təyin edilməlidir; 2) fistul kanalının qasıq-düz bağırsağ əzələsi ilə qarşılıqlı əlaqəsi müəyyənəşdirilməlidir; 3) fistulun müalicəsi zamanı sfinkter əzələnin mümkün qədər az hissəsinin kəsilməsinə çalışmaq lazımdır; 4) yanaşı kanalları tapmağa çalışmaq lazımdır; 5) fistulun meydana çıxmasında rol ola biləcək yanaşı xəstəliklərin olub-olmamasını təyin etməyə çalışmaq lazımdır.

Əməliyyatdan əvvəl anal sfinkterin tonusunun zəif olması və ya iradi anal yığılmanın zəifləməsi xarici və ya daxili sfinkterin funksiyasının çatışmazlığını göstərir. Buna görə də, belə hallarda anal inkontinensiyanın qarşısını almaq məqsədilə əməliyyat xüsusi ehtiyatla aparılmalıdır. Əgər cərrah fistul kanalına xarici dəlikdən daxil edilən zondla kript səviyyəsinə qədər çatırsa, lakin zond anal kanala keçirə bilmərsə, onda o, müvafiq kript zonasını kəsərək xaric etməkdən əl çəkməməlidir. Belə hallarda, daxili dəliyin bağlanmış olmasına baxmayaraq onun əslində fistul mənbəyi olduğu qəbul edilir (şəkil 8.50 A).

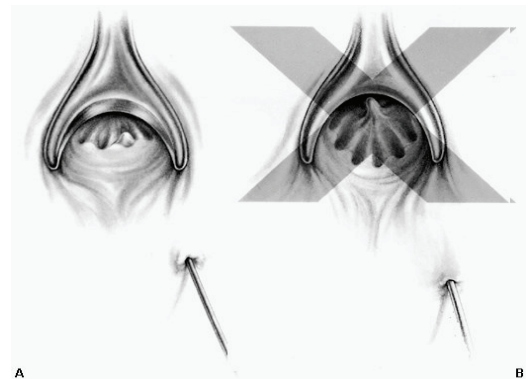
Həmçinin fistulun daxili dəliyi təyin edildikdə, lakin onu kifayət qədər proksimal tərəfdə yerləşməsindən çəkinilərək açıq saxladıqda bu hal fistulun tədricən formalaşaraq təkrari əməliyyatın aparılması ilə nəticələnəcəkdir. Ona görə də, bəzi hallar istisna olmaqla (məs, Crohn xəstəliyi, travma anamnezi) cərrah ilk əməliyyat zamanı fistul kanalını açmağa nail olmalıdır.

Fistul kanalı yalnız hissəvi olaraq təyin edilə bilən hallarda (kript səviyyəsinə qədər çatmayan) cərrah onun daxili dəliyinin mövcudluğunu güman edərsə və zondla axtarma manipulyasiyasını köbud həyata keçirərsə, süni dəliyin yaranması mümkündür (şəkil 8.50 B). Bu zaman həqiqi daxili dəlik və fistul kanalı dəqiq təyin edilə bilmir. Belə bir maneə icra edildikdən sonra fistulun residivi ilə rastlaşılan hallarda həm təbii, həm də süni daxili dəliklərin olması nəzərə alınmalıdır.

Diaqnostika bölməsində qeyd etdiyimiz inyeksiya texnikasından istifadə etməklə fistul və onun daxili dəliyinin olması təsdiqlənə bilər. Lakin onlar fistul kanalının yolunu təyin edə bilmir. Əgər zond keçirilə bilirsə, ondan yalnız onun üzəri ilə kəsmək məqsədilə istifadə olunur. Əgər buna nail olmaq mümkün deyilsə, onda fistulotomiya icra edilməli və epitelizasiya olunmuş fistul kanalını müşayiət etməklə disseksiyanı ehtiyatla anal kanala çatana qədər davam etdirmək lazımdır. Fistul əməliyyatları mümkün qədər elektrokoagulyator vasitəsilə icra edilməlidir, çünki fistul kanalının təyin edilməsinə yaranın quru saxlanması şəraitində daha yaxşı nail olunur.



Şəkil 8.49. Abses boşluğunun kateterlə xaricə drenləşdirilməsi.



Şəkil 8.50. Zondlama vasitəsilə daxili dəliyin bağlanması müəyyən edilə bilər.

A. Zondun ucu kript səviyyəsində müəyyən edilərsə, onda ehtiyatla fistulotomiya icra edilə bilər. B. Lakin daha yuxarı səviyyədə süni daxili dəliyin yaradılması əks-göstərişdir.

Adi fistulların müalicəsi. Yuxarıda qeyd edilən üsullardan biri ilə fistulun xarici və daxili dəliyi müəyyən edildikdən sonra fistul kanalı kəsilir (şəkil 8.51, 8.52). Epitelial mənəfəzin fasiləsiz olması əməliyyatın tamlığını təsdiq edir. Qranulyasion toxuma kuretaj olanaraq xaric edilir. Fistul kanalının bir hissəsi kəsilərək patohistoloji müayinə üçün göndərilə bilər. Kəsiyin xarici porsiyası anal kanaldakı daxili dəliyə nisbətən genişləndirilə bilər, çünki anal kanalın selikli qişası ilə münasibətdə dəri daha sürətlə sağalmağa meyillidir. Əgər bu prosedura icra edilməzsə, onda anal kanalın daxilində sağalma ləngiyə bilər. Hemostaz məqsədilə anal kanalın kəsilmiş selikli qişasının kənarları alt qatda yerləşən daxili sfinkter əzələ ilə tikilə bilər. Əks təqdirdə, yara açıq saxlanılır və yüngülcə tamponada olunur.

Beləliklə, əməliyyatın əsas mərhələləri aşağıdakılardan ibarət olur:

- Fistul kanalının təyin edilməsi
- Fistul kanalının kəsilməsi
- Kanalın bir hissəsinin biopsiya üçün göndərilməsi
- Yaranın xarici hissəsinin genişləndirilməsi
- Anal kanaldakı kəsilmiş kənarların tikilməsi.

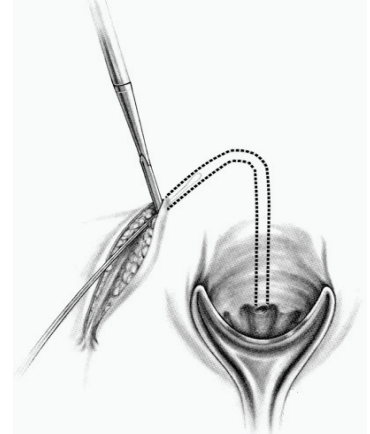
Xarici sfinkter əzələnin geniş hissəsi kəsilməli olan hallarda sfinkterin birincili bərpa olunmasına xüsusi diqqət yetirilməli və ya müalicə məqsədilə liqatura metodundan istifadə olunmalıdır (onun texnikası aşağıda qeyd edilmişdir).

Nalşəkili fistulanın cərrahi müalicəsi. İrinli prosesin dairəvi yayılması nəticəsində nalşəkili fistul əmələ gəlir ki, onun da bir və ya bir neçə xarici (ikincili) dəliyi olur. Zondlamadan istifadə etməklə bu dəliklərin bir-biri ilə əlaqəli olduğunu müəyyən etmək olar. Ağırlaşmış fistula şübhə olan hallarda əməliyyatdan əvvəl icra edilən fistuloqrafiya cərrah üçün «yol xəritəsi» rolunu oynaya və yanaşı fistul kanallarının tam xaric olunmasına gömək edə bilər.

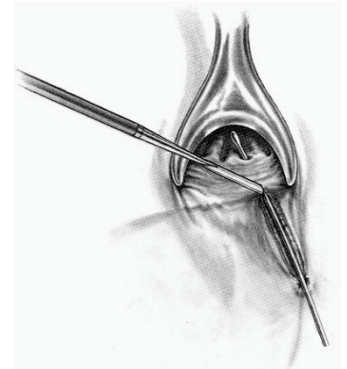
Nalşəkili fistullar sfinkterlərarası və əsasən transsfinkter ola bilər. Bu fistulların nalşəkili adlandırılmasının səbəbi onun dərialtı toxumada olan çoxsaylı xarici dəliklərinin bir-biri ilə əlaqələnməsi sayəsində U və ya nalşəkili kanalın əmələ gəlməsidir.

U-şəkili kanalın qolları adətən önə tərəf yönəlir, daxili dəliyi isə arxa orta xətdə yerləşir. Nadir hallarda bunun əksi də müşahidə oluna bilər, bu zaman U-şəkili kanalın qolları arxaya yönəlir, daxili dəliyi isə ön orta xətdə yerləşir. Nalşəkili fistullarda əməliyyatın mahiyyəti fistul kanalının və onun daxili dəliyinin yerinin təyin edilməsindən, fistul kanallarının hər birinin kəsilərək açılmasından və ya xaric edilməsindən ibarətdir. Bu zaman geniş həcmli yara əmələ gəlir ki, bu da nisbətən gec (bir neçə aya qədər) sağalır.

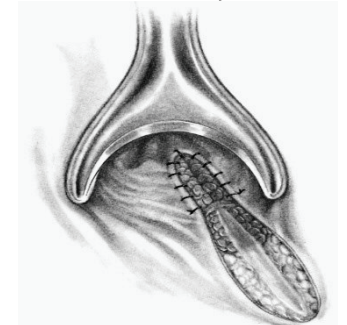
Hanley 1965-ci ildə nalşəkili fistulların müalicəsində kəsiklərin sayına və ölçüsünə görə daha konservativ yanaşmanı təsvir etmişdir. Əməliyyatın ən vacib mərhələsi daxili dəliyin xaric edilməsi olduğundan, o və bir çox digər müəlliflərin fikrincə, daxili dəliyin bağlanması, xarici dəliklərin isə adekvat drenləşdirilməsi belə fistulları müalicə edə bilər. Əgər daxili dəlik ləğv olunarsa, xarici dəliklər sağalacaqdır. Bir çox müəlliflər nalşəkili fistulların müalicəsinə bu cür yanaşmaqla yaxşı nəticələr əldə etdiklərini qeyd edirlər. Fistul transsfinkter olan hallarda dərin postanal sahəyə daxil olanaraq küretaj və irriqasiyası aparılmalıdır. Bu daxili sfinkterin və eləcə də xarici sfinkterin bir hissəsinin kəsilməsi ilə müşayiət olunur. Buna görə də,



Şəkil 8.51. Zond keçirilə bilən hallarda ondan onun üzəri ilə kəsmək məqsədilə istifadə olunur.



Şəkil 8.52. Sadə fistula kanalı xarici və daxili dəlik arasında elektrokoagulyator vasitəsilə açılır.



Şəkil 8.53. Adi fistulotomiya. Anal kanal dəliyi hemostaz məqsədilə altıda yerləşən daxili sfinkter əzələ ilə tikilir.

yalnız xarici dəliklərin kəsilib açılması, fistul kanalının küretajı və yaranın drenləşdirilməsi icra edilə bilər. Hemostaz məqsədilə anal kanalın kəsilmiş kənarları altda yerləşən daxili sfinkter əzələyə tikilir. Dərin postanal sahə isə tamponada edilir və sarğı qoyulur. Fistulun belə müalicəsi zamanı sağalma sürətlə gedir və anusun funksiyasında pozğunluğa rast gəlinmir.

Suprasfinkter fistulun cərrahi müalicəsi. Suprasfinkter fistulun müalicəsi digər mürəkkəb fistullardakı kimi aparılır. Buraya anoplastika, birincili tikişlərin qoyulması ilə drenləşdirmə və liqatura metodu aiddir. Suprasfinkter fistulların klassik birmomentli tam fistulotomiya ilə ləğvi xarici və daxili sfinkter əzələlərin tam kəsilməsi ilə müşayiət olunur. Bu isə anal inkontinensiya ilə nəticələnir. Buna görə də, sfinkter əzələlərin bir neçə mərhələdə və hissə-hissə kəsilməsi metoduna daha çox üstünlük verilir. Bu zaman anal inkontinensiyanın inkişaf etməsinin qarşısını almaq mümkündür. Suprasfinkter fistul qasıq-düz bağırsağ əzələsinin yuxarı tərəfi ilə keçdiyindən onun ətrafında fibroz toxuma inkişaf etmiş olur. Belə fistul aşkar edildikdən sonra fistulun daxili dəliyindən distal tərəfdə daxili və xarici sfinkter əzələlərin aşağı porsiyası kəsilməklə hissəvi fistulotomiya icra edilir. Daxili dəlik də cəlb olunmaqla fistulun proksimal hissəsi isə onun daxilindən keçirilən liqaturanın tədricən sıxılması hesabına kəsilərək müalicə olunur.

Ekstrasfinkter fistulların cərrahi müalicəsi. Daxili dəliyin anusu qaldıran əzələlərdə yerləşdiyi düşünülmə hallarda fistul kanalının kəsilməsi nəcis inkontinensiyası ilə nəticələnmə bilər. Qasıq-düz bağırsağ bağı tam kəsilmə hallarda da inkontinensiyanın inkişafı mümkündür. Daxili dəliyin səviyyəsinə şübhə olan hallarda diaqnostika məqsədilə liqaturadan istifadə oluna bilər. Onun mahiyyəti möhkəm liqaturanı fistul kanalından anal kanala keçirməkdə ibarətdir. Liqatura zond üzərindəki gözlükdən istifadə etməklə asanlıqla anal kanala keçirilə bilər. Liqatura yüngülcə dartılır və bu zaman hər hansı əlavə əməliyyat icra edilmir. Xəstədə narahatlıq yaranarkən rektal müayinə aparılır. Xəstə sfinkter əzələləri yığıb-boşaltdıqca liqaturanın anusu qaldıran əzələdən yuxarı və ya aşağıda yerləşməsi onun hərəkəti ilə müəyyən edilir. Əgər o, anusu qaldıran əzələdən aşağıda yerləşirsə, onda fistulotomiya asanlıqla icra edilə bilər. Əksinə, daxili dəlik anusu qaldıran əzələ səviyyəsindən yuxarıda yerləşən hallarda alternativ əməliyyatlardan istifadə olunmalıdır. Ekstrasfinkter fistulun müalicəsi məqsədilə bir neçə müdaxilə növü təklif olunmuşdur.

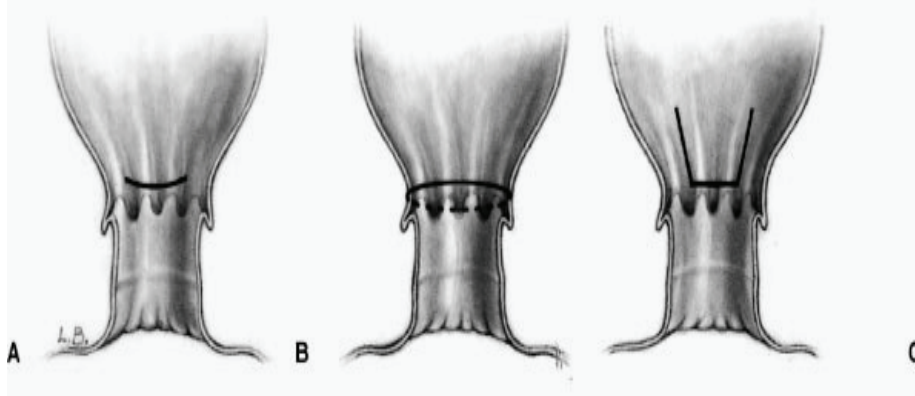
Liqatura ilə disseksiya metodu. Bu metod ilk dəfə b.e.ə. V əsrdə *Hippokrat* tərəfindən təklif olunmuşdur. Bu üsulun qədimdən məlum olmasına baxmayaraq, bu gün də mürəkkəb fistulların müalicəsində ondan müvəffəqiyyətlə istifadə olunur. O, ekstrasfinkter fistulların müalicəsində istifadə olunan və nisbətən yaxşı nəticələr verən ən sadə müalicə metodudur. Nəzəri olaraq liqaturanın sıxılması və bir neçə gün və ya həftə ərzində toxumaların kəsilməsi nəticəsində yaranan iltihabi cavab sfinkter əzələni retraksiyadan və aralanmadan qoruyur. Liqatura metodundan istifadə edərkən dəri və anal kanalın selikli qişası əvvəlcədən kəsilməlidir. Yalnız bundan sonra liqatura dartılaraq bağlana bilər.

Bəzi müəlliflər bu məqsədlə №2 ipək sapdan, digər müəlliflər isə elastik liqaturalardan, Penrose drenajından istifadə etməyi məsləhət görürlər. Liqatura adətən adekvat təzyiqlə yaratmaqla düyünlənir. Liqaturanı tədricən daraltmaq məqsədilə rezin və ya kauçuq həlqələrdən istifadə etmək məsləhət görülür. Bir qrup müəlliflər çoxsaylı liqatura keçirməyi və hər sıxmada onlardan yalnız birindən istifadə etməyi məsləhət görürlər. Bu zaman əvvəl sıxılmış liqatura kəsilir, əvəzində yeni liqatura dartılaraq düyünlənir. Xəstələr adətən prosedura günü evə buraxılır və 1 həftədən sonra təkrar müayinədən keçir. Bu müddətə qədər adətən sıxılmış liqatura əzələni nekrozlaşdıraraq kəsmək hesabına boşalmış olur. Sfinkter daxilinə anestetiklər yeridildikdən sonra ikinci sapdan istifadə olunur. Bu prosedura liqaturaya alınmış bütün toxumalar tam kəsilməyə qədər davam etdirilir. Əksər hallarda liqatura iki həftədən sonra xaric olur.

Sfinkter əzələnin bərpa olunması ilə aparılan fistulotomiya. Ekstrasfinkter fistulun tam kəsilməsi təhlükəli haldır. Sfinkter əzələnin əməliyyat vaxtı tikilərək bərpa edilməsinin mümkün olmasına baxmayaraq bəzən tikişlərin çatışmazlığı baş verir. Buna görə də, yüksək səviyyəli

fistulların müalicəsində alternativ müalicə metodlarından istifadənin mümkünlüyü də nəzərə alınmalıdır. Fistul kanalı kəsilərək açıldıqdan sonra onun epitelial mənəfi xaric edilir və yara irriqasiya olunur. Düz bağırsağ divarını bağlamaq üçün gec sorulan saplardan istifadə etməklə tikişlər qoyulur və sfinkter əzələ tikilərək onun rekonstruksiyası icra edilir. Oturaq-düz bağırsağ çuxuru adekvat drenləşdirilir. Ekstrasfinkter fistullarda fistulotomiya sfinkterin rekonstruksiyası ilə müşayiət olunarsa qoruyucu kolostomanın yaradılması vacib şərtlərdən sayılır.

Fistulun daxili dəliyinin endorektal loskutla bağlanması. Aguilar və əməkdaşları ekstrasfinkter fistulektomiya vasitəsilə sfinkter əzələnin saxlanması, sfinkterdəki defektin bağlanması və endorektal selikli qişa loskutunun dartılaraq onun üzərindən tikilməsini təklif etmişlər (şəkil 8.54).



Şəkil 8.54. A. Dodaqvari aypara loskut; B. Dairəvi boruşəkilli loskut; C. Vertikal dilşəkilli loskut

Kəşik daxili dəlikdən bir qədər aşağıda aparılır və çapıq toxuma kəsilməklə yuxarı istiqamətdə mobilizə olunur. Disseksiya selikaltı qata durulaşdırılmış adrenalın məhlulu yeridilməklə asanlaşdırıla bilər. Loskutun qatlarına gəlincə, əksər müəlliflər tək cə selikli qişadan istifadə etməyi məsləhət görmürlər və selikli qişa ilə yanaşı xüsusi əzələ qatını da mobilizə etməyə üstünlük verirlər.

YOĞUN BAĞIRSAĞIN ƏMƏLIYYATÖNÜ HAZIRLANMA PRİNSİPLƏRİ

Kolorektal əməliyyatlar irinli-septik ağırlaşmalarla müşayiət olunur və əksər hallarda yaraların infeksiyalaşması və intraabdominal abseslər şəklində təzahür edir. Planlı kolorektal əməliyyatlardan sonra yaranın infeksiyalaşmasında endogen bakterial çirklənmə vacib rol oynayır. Lakin yaraların infeksiyalaşmasında ekzogen çirklənmə, eləcə də yaş, qidalanma statusu və digər pozğunluqlar kimi orqanizmlə əlaqədar faktorlar da iştirak edir.

Kolorektal əməliyyatlardan sonra meydana çıxan intraabdominal abseslər əsasən anastomozların çatışmazlığı nəticəsində yaranır. Anastomozların ağırlaşmasız sağalması bir çox amillərdən asılıdır. Bunlara əsasən cərrahın təcrübəsi və daha yaxşı texnikadan istifadə olunması aiddir. Anastomozun qoyulma metodu, drenajlardan istifadə olunması və ya olunmaması, peritoneal lavajdan istifadə olunması kimi amillər də anastomozun sağalmasına müəyyən dərəcədə öz təsirini göstərir.

Planlı kolorektal əməliyyatlardan sonra septik ağırlaşma hallarını azaltmaq məqsədilə antibiotiklərdən istifadə olunması ümumi prinsip kimi artıq qəbul olunmuşdur. Əksər müəlliflər bağırsağın nəcislə dolu olmasının anastomozun sağalmasına mənfi təsir etdiyini qeyd edirlər və buna görə də, yoğun bağırsağın mexaniki təmizlənməsi ənənəvi rituala çevrilmişdir. *İrvin və Golliger* qeyd edirlər ki, yoğun bağırsağın adekvat təmizlənməməsi zamanı anastomoz tikişlərinin çatışmazlığına yüksək tezlikdə rast gəlinir. Onların fikrincə, bağırsağın mexaniki təmizlənməsi anastomoz zonasında nəcis durğunluğu riskini minimuma endirir və bununla da tikiş xəttində gərginliyi və işemiyani azaldır. Digər tədqiqatçılar isə əvvəllər apardıqları randomizəolunmuş tədqiqatlara əsasən bu fikirlərlə razılaşmır və yoğun bağırsağın diqqətli mexaniki təmizlənməsinə ehtiyac olmadığını qeyd edirlər. 1987-ci ildə *İrving və Scrimgeour* da bağırsağın mexaniki təmizlənməsi fikrinə şübhə ilə yanaşmışlar. Onlar belə hesab edirlər ki, bağırsağın əməliyyatönü təmizlənməsi vaxt aparan, xəstəyə narahatlıq verən və bəzən təhlükəli manipulyasiyadır. Son onillik ərzində daha çox müəlliflər bağırsağın mexaniki təmizlənməsinin vacibliyinə qarşı çıxmışlar. *Brownson et al.* planlı kolorektal əməliyyat keçirmiş 179 xəstə üzərində bağırsağın mexaniki təmizlənməsinin effektivini öyrənmişlər. Onlar qeyd edirlər ki, bağırsağın əməliyyatönü mexaniki təmizlənməsi aparılmış xəstələrdə intraabdominal infeksiyalaşma, eləcə də anastomoz tikişlərinin çatışmazlığı halları əhəmiyyətli dərəcədə çox olmuşdur. *Schein et al.* itlər üzərində apardıqları eksperimental tədqiqatlarda əməliyyatönü hazırlanmamış və ya nəcislə dolu bağırsaqda anastomoz tikişlərinin çatışmazlığı halları ilə rastlaşmadıqlarını qeyd edirlər. *Santos et al.* planlı kolorektal əməliyyat üçün klinikaya daxil olmuş 149 xəstə üzərində müşahidə aparmışlar. Onlar müəyyən etmişlər ki, yoğun bağırsağın əməliyyatönü mexaniki təmizlənməsi aparılan xəstələrdə yaranın infeksiyalaşması hallarına daha çox rast gəlinir. Bağırsağın mexaniki təmizlənməsi aparılan və aparılmayan xəstələrin müqayisəsi zamanı müəyyən edilmişdir ki, hər iki halda anastomoz tikişlərinin çatışmazlığının rastgəlmə tezliyi demək olar ki, eynidir. Bütün xəstələr profilaktika məqsədilə sefalotin və metronidazol qəbul etmişlər. Bu məlumatlara əsaslanaraq müəlliflər belə qənaətə gəlmişlər ki, bağırsağın mexaniki təmizlənməsi vacib deyildir və planlı kolorektal əməliyyat keçirən xəstələrdə hətta təhlükəli ola bilər. *Burke et al.* planlı olaraq çənbər bağırsağın sol yarısının və düz bağırsağın rezeksiyası əməliyyatını keçirmiş 186 xəstədə müşahidə aparmışlar. Onlar bağırsağın mexaniki təmizlənməsi aparılmış və aparılmamış xəstələrdə ağırlaşmaların və anastomoz tikişlərinin çatışmazlığının rastgəlmə tezliyində ciddi fərq olmadığını aşkar etmişlər.

Van Geldere et al. kolorektal əməliyyat keçirmiş 250 xəstəni tədqiq etmişdir ki, bunların da 79,6%-də bağırsağın əməliyyatönü hazırlanması aparılmadan planlı əməliyyat icra edilmişdir. Kolektomiya 65,6% hallarda soltərəfli olmuşdur. 32% hallarda anastomoz ileokolonal, 20,8% hallarda kolokolonal, 34,4% hallarda kolorektal intraperitoneal və 12,8% hallarda isə ekstraperitoneal olmuşdur. Heç bir xəstədə nəcis durğunluğu olmamışdır. 97,2% hallarda tam müşahidə aparılmışdır. Xəstələrin 3,3%-də səthi yaranın infeksiyalaşması meydana çıxmışdır.

Anastomoz çatışmazlığına 1,2% hallarda rast gəlinmişdir. Əməliyyatdan sonrakı erkən dövrdə ölüm faizi 0,8% təşkil etmiş və bunlar abdominal və ya septik ağırlaşma ilə əlaqədar olmamışdır. Müəlliflər bu nəticəyə gəlmişlər ki, kolorektal əməliyyatların etibarlılığı üçün bağırsağın əməliyyatını mexaniki hazırlanmasına ehtiyac yoxdur. *Bucher et al.* ədəbiyyatlarda 7 tədqiqat işindən götürülən məlumatları toplayaraq təhlil etmişlər. Xəstələrin ümumi sayı 1297 (bunlardan 642-də bağırsağın mexaniki təmizlənməsi aparılmış, 655-də isə aparılmamışdır) olmuşdur. Anastomoz tikişlərinin çatmamazlığına bağırsağın mexaniki təmizlənməsi aparılmış xəstələr qrupunda daha çox—5,6% hallarda, mexaniki təmizlənmə aparılmayan xəstələr qrupunda isə 2,8% hallarda rast gəlinmişdir. İnterabdominal infeksiyaya (mexaniki təmizlənmə aparılan qrupda 3,7%, aparılmayan qrupda isə 2%), yaranın infeksiyalaşmasına (mexaniki təmizlənmə aparılan qrupda 7,5%, aparılmayan qrupda isə 5,5%) və təkrari əməliyyatlara (müvafiq olaraq 5,2% və 2,2%) bağırsağın mexaniki təmizlənməsi aparılmış xəstələr qrupunda əhəmiyyətli dərəcədə çox rast gəlinmişdir. Bu müəlliflər də bu nəticəyə gəlmişlər ki, planlı kolorektal əməliyyat keçirən xəstələrdə bağırsağın əməliyyatını mexaniki hazırlanmasına ehtiyac yoxdur.

Wille-Jorgenson və əməkdaşları planlı kolorektal əməliyyat keçirən xəstələrdə bağırsağın əməliyyatını mexaniki hazırlanmasının klinik əhəmiyyətini müəyyən etmək üçün 2003-cü ildə apardıqları tədqiqat işlərinin nəticələrini təqdim etmişlər. Onlar kolorektal əməliyyat keçirmiş 1592 xəstəni müşahidə etmişlər. A qrupuna bağırsağın mexaniki təmizlənməsi aparılmış 789 xəstə, B qrupuna isə mexaniki təmizlənmə aparılmamış 803 xəstə daxil olmuşdur. A və B qruplarını müqayisə edərkən aşağı ön rezeksiyadan sonra anastomoz tikişlərinin çatışmazlığına uyğun olaraq 9,8% və 7,5% hallarda rast gəlinmişdir. Çənbər bağırsaqda aparılan əməliyyatlardan sonra bu göstərici müvafiq olaraq 2,9% və 1,6% olmuşdur. Anastomoz tikişlərinin çatışmazlığı hallarının ümumi miqdarı A qrupunda 6,2%, B qrupunda isə 3,2% olmuşdur. Yaranın infeksiyalaşma tezliyi A qrupunda 7,4%, B qrupunda isə 5,4% olmuşdur. Bu məlumatlara əsasən müəlliflər planlı kolorektal əməliyyatlar zamanı bağırsağın mexaniki təmizlənməsinin anastomoz tikişlərinin çatışmazlığı hallarını azaltması barədə hər hansı faktla rastlaşmadığından əməliyyatını dövrdə bağırsağın mexaniki təmizlənməsindən çəkinməyi təklif edirlər.

Kolonositlərin bağırsağın mənfəzində məskunlaşan mikroorqanizmlərin fermentasiya prosesi nəticəsində əmələ gələn sərbəst yağ turşularından qidalanma mənbəyi kimi istifadə etdiyi məlumdur. Belə güman etmək olar ki, bağırsağın mexaniki təmizlənməsi bu qidalanma prosesini pozur və yoğun bağırsaqda anastomoz tikişlərinin çatışmazlığı halları artır.

Müəlliflərin sadalanan tədqiqat işlərinin nəticələrinə əsaslanaraq planlı kolorektal əməliyyatdan əvvəl bağırsaqların mexaniki təmizlənməsinin vacibliyi prinsipinə yenidən baxılmasına ehtiyac duyulur.

Nəşr olunan ba tədqiqat işlərinə baxmayaraq əksər cərrahlar hələ də bağırsağın mexaniki təmizlənməsinə üstünlük verirlər.

Mexaniki təmizlənmə vasitəsilə yoğun bağırsaqdakı mikroorqanizmlərin total sayı azalsa da, ayrılıqda götürülmüş bağırsağın mexaniki hazırlanması rezidual bakteriyaların konsentrasiyasını azalda bilmir. Buna görə də, ayrılıqda götürülmüş mexaniki təmizlənmə vasitəsilə əməliyyatdan sonrakı dövrdə yaranın infeksiyalaşma hallarının azalmasını gözləmək düzgün sayılmır. *Weidema və Van den Bogaard* apardıqları tədqiqat işlərində müəyyən etmişlər ki, təkcə bağırsağın təmizlənməsi aparılan və kolorektal əməliyyat keçirmiş xəstələrdə yaranın infeksiyalaşmasına 50% rast gəlinməyi halda, mexaniki təmizlənmə antibiotiklərin qəbulu ilə kombine olunmuş xəstələrdə bu ağırlaşmaya 10% hallarda rast gəlinmişdir.

Bağırsağın adekvat mexaniki hazırlanması yoğun bağırsaqda duru nəcis kütləsinin də qalmaması şərti ilə boşalmasını tələb edir. Çoxlu sayda mikroorqanizmlərə malik duru nəcis kütləsinin yayılmasının qarşısını almaq çətindir. Buna görə də bağırsağın təmizlənməsinin ideal metodu sadə, ucuz başa gələn, xəstəyə narahatlıq verməyən və su-elektrolit balansının pozulması kimi yanaşı təsirsiz olmalıdır. Lakin belə ideal metod mövcud deyildir.

Bağırsağın mexaniki təmizlənməsi.

Ənənəvi metod.

Bağırsağın mexaniki təmizlənməsinin ənənəvi üsulu işlətmə dərmanları və imalələrlə birlikdə az qalığı olan və ya maye halda olan qida rasionundan istifadə etməkdir. Bağırsağın belə ənənəvi mexaniki hazırlanması xəstələrin təxminən 70%-də adekvat təmizlənmə əldə etməyə imkan verir. Lakin xəstələrin vəziyyətinin ağır olması, qarında ağrılar, ümumi narahatlıq kimi hallar belə təmizlənmənin qeyri-adekvat olması ilə nəticələnir.

Elementar pəhriz.

Bağırsağın hazırlanması məqsədlə elementar pəhriz və ya az qalığa malik maye halda olan qidalardan istifadə olunur. Elementar pəhrizdən istifadə olunması nəcis kütləsinin həcmi azaltsa da, yoğun bağırsağın tam təmizlənməsini təmin edə bilmir. *Keighley* elementar pəhrizdən istifadə etməklə yalnız 17% xəstələrdə bağırsağın adekvat təmizlənməsini əldə etdiyini qeyd edir. Elementar pəhrizə yaxşı tolerantlığın olmasına baxmayaraq bağırsağın hazırlanması məqsədlə ondan istifadəni məsləhət görməyə imkan verən məlumatlar kifayət qədər azdır.

Bütün bağırsaqların irriqasiyası (yuyulması).

Bağırsağın əməliyyata hazırlanması məqsədlə bütün bağırsaqların yuyulması texnikası ilk dəfə *Hewitt et al. və Crapp et al.* tərəfindən 1973-cü ildə təklif olunmuşdur.

Bütün bağırsaqların izotonik məhlulla irriqasiyası su və natriumun orqanizmdə toplanması ilə müşayiət olunduğundan yaşlı və ürək-ağciyər sisteminin, böyrəklərin xəstəlikləri olanlarda ürək çatışmazlığı riski olduğuna görə ondan istifadə olunması təhlükəlidir. Elektrolit pozğunluğu riski olduğuna görə balanslaşdırılmış elektrolit məhlullarından, məsələn, tərkibində 125 mmol/l natrium, 35 mmol/l xlorid, 20 mmol/l bikarbonat, və 10 mmol/l kalium olan məhlullardan istifadə olunması məsləhət görülmüşdür. Adətən irriqant 37C-yə qədər isidilir və nazoqastral zond vasitəsilə 50-75 ml/dəq sürətlə yeridilir. Əksər xəstələr irriqasiya başlayandan 40-60 dəq sonra ilk nəcis ifrazını həyata keçirirlər. İrriqasiya nəcis kütlələri tam təmizlənməyə qədər davam etdirilməlidir. Bağırsaqların tam irriqasiyası təxminən 4 saat davam edir və 10-14 litr perfuziya tələb edir. Bu məhluldan istifadə etməklə xəstələrin təxminən 90%-də yoğun bağırsağın adekvat təmizlənməsinə nail olunur. Bir çox xəstələr qarında şişkinlik, ürəkbulanma və qusmadan şikayət edirlər. Mədə-bağırsaq traktının obstruksiyası və ya perforasiyası olan xəstələrdə, eləcə də kəskin toksik koliti olanlarda bütün bağırsaqların irriqasiyası əks-göstərişdir. Bu üsulun çatışmayan cəhətlərindən biri nazoqastral zondan istifadə olunmasıdır. Bu texnikadan az hallarda istifadə olunur.

Mannitol.

Mannitol osmotik təsir göstərərək mayələrin bağırsağa keçməsinə sürətləndirir və yoğun bağırsağın irriqasiya effektini törədir. O, izotonik (5%=200g/4 litr) və ya hipertonic məhlul (10%=200g/2 litr və ya 20%=200g/1 litr) şəklində istifadə oluna bilər. Adətən mannitol əməliyyatdan bir sutka əvvəl 4 saat müddətə qəbul edilir. İzotonik məhluldan (5%-li) istifadə olunan hallarda yoğun bağırsağın adekvat təmizlənməsinə nail olmaq üçün ən azı 4 litr mannitol qəbul edilməlidir. Belə böyük həcmdə mayeni nisbətən qısa müddət ərzində içmək çətindir və bir çox hallarda qarında diskomfort və ürəkbulanma törədir. Xəstələrin təxminən 80%-də oral mannitol qəbulu ilə yoğun bağırsağın adekvat təmizlənməsinə nail olunur. Mannitolla bağırsağın təmizlənməsində iki mühüm cəhətə diqqət yetirmək lazım gəlir. *Birincisi*, o, əməliyyatdan sonrakı dövrdə xəstələrdə infeksiyalaşmaya meyl yaradır. Belə ki, *Hares və Alexander Williams* qeyd edirlər ki, hər iki qrupda əlavə antibakterial profilaktikanın aparılmasına baxmayaraq mannitolla bağırsağın təmizlənməsi aparılan xəstələr qrupunda 41% hallarda infeksiyalaşma müəyyən edildiyi halda, izotonik məhlulla təmizləmə aparılan xəstələr qrupunda bu cəmi 16% təşkil etmişdir. *Beck et al.* da mannitolla bağırsağın hazırlanmasından sonra yüksək infeksiyalaşma halları ilə rastlaşdığını qeyd edir.

Oral mannitol qəbulu ilə bağırsağın hazırlanmasını məsləhət görməyən *ikinci səbəb* isə bağırsaq mənfəzində çoxlu miqdarda partalyıcı qazın toplanmasıdır. *Taylor* bağırsağın 5%-li mannitolla hazırlanmasından sonra bağırsaq mənfəzində metan və hidrogen kimi partlayıcı

qazlar qarışımını çoxlu miqdarda topladığını müəyyən etmişdir. Mannitolla bağırsağ təmizləndikdən sonra kolonoskopik polipektomiya və çənbər bağırsağın elektrokoagulyatorla kəsilməsi zamanı çənbər bağırsağın partlaması halları qeydə alınmışdır. Buna görə də, hazırda praktik təbabətdə ondan nadir hallarda istifadə olunur.

Polietilenqlükol.

Davis et al. balanslaşdırılmış elektrolit məhlulunda 3350 mmol/l polietilenqlükol (PEG) olan izotonik lavaj məhlulu təklif etmişlər. PEG osmotik təsir göstərir və müxtəlif adlar altında satışa çıxarılır. Bunlara GoLytely, Colyte, Klean-prep və NuLytely aiddir. Məsələn, GoLytely-nin tərkibində PEG (3350 mmol/l), natrium (125 mmol/l), sulfat (40 mmol/l), xlorid (33 mmol/l), bikarbonat (22 mmol/l) və kalium (10 mmol/l) vardır. Bu məhlulun osmolyarlığı 280 mosm/kg-dır, pH-ı isə 5,5-7,5 arasında dəyişir.

Çənbər bağırsağın adekvat təmizlənməsinə nail olmaq üçün 4 saat ərzində təxminən 4 litr PEG məhlulundan istifadə olunması məsləhət görülür. Onun duzlu dada malik olması arzuolunmaz hesab olunsa da, çay və ya limon əlavə etməklə də qəbul edilə bilər. *Adams et al.* qeyd edirlər ki, səhər 3 tablet (15 mg) bisakodil qəbul etdikdən sonra 2 litr PEG bağırsağın adekvat təmizlənməsinə kifayət edir. PEG bir sıra tədqiqat işlərində sınaqdan keçirilmiş və xəstələrin təxminən 90%-də yoğun bağırsağın adekvat təmizlənməsinin əldə edildiyi müəyyən edilmişdir. PEG məhlullarından istifadə olunması təhlükəsizdir və bağırsaqda partlama həddinə çatacaq qədər yanar qaz qarışığının toplanması ilə müşayiət olunmur, çünki, PEG bağırsağ mikroflorasının fermentativ təsirinə məruz qalır.

Natrium fosfatın oral qəbul edilməsi.

Bağırsağı daha «ideal» və ya daha yaxşı hazırlamaq məqsədilə əksər kolorektal cərrahlar və kolonoskopistlər yenidən yüksək osmotikliyə malik olan natrium-fosfatın qəbuluna qayıtmışlar. Bu məqsədlə xəstələr əməliyyatdan bir gün əvvəl saat 14:00-da və 20:00-da yarım stəkan qazlı və ya aromatlaşdırılmış (duzlu dadı aradan qaldırmaq məqsədilə) mayədə durulaşdırılmış 45 ml natrium-fosfat qəbul edirlər. Onun üstün cəhəti əksər xəstələrin onu qəbul edə bilməsi və tez bir zamanda yoğun bağırsağı təmizləyə bilməsi və təhlükəsiz olmasıdır. Çatışmayan cəhəti isə müəyyən qrup xəstələrdə hipovolemiya törədə bilməsidir. Bu səbəbdən natrium-fosfat qəbul edən xəstələr çoxlu maye də qəbul etməlidirlər.

Bağırsağın antibiotiklərlə hazırlanması.

Ayrıqda istifadə olunan bağırsaqların mexaniki təmizlənmə üsullarının bağırsaqdakı mikroorqanizmlərin sayını və ya əməliyyatdan sonrakı septik ağırlaşma hallarını azaltması gözlənilmir. Planlı kolorektal əməliyyatlar adətən təmiz-çirklənmiş əməliyyatlara aiddir. Çünki, bu əməliyyatlar adətən əməliyyat sahəsinin bakterial çirklənməsi ilə nəticələnir və buna görə də, əlavə antibiotiklərdən istifadə olunması tələb olunur. Bağırsağın antibakterial hazırlanması aparılmayan hallarda planlı kolorektal əməliyyatlardan sonra yaraların infeksiyalaşma tezliyi 30-60% arasında dəyişir.

Antibiotiklərin əməliyyatözü istifadəsində əsas məqsəd yoğun bağırsaqda bakteriyaların sayını azaltmaq və ya əməliyyat dövründə və əməliyyatdan qısa müddət sonra bu preparatların toxumalarda adekvat səviyyəsini əldə etməkdir. Yoğun bağırsaqda məskunlaşan bakterial koloniyaların azalmasına antibiotiklərin peroral qəbulu ilə nail oluna bilər. Kolorektal əməliyyatlardan sonra əksər septik ağırlaşmaların aerob *E.coli* və anaerob *Bacteroides fragilis* ştammları hesabına törəndiyini nəzərə alsaq bu mikroorqanizmlərin hər ikisinə təsir edən antibakterial vasitələrdən istifadə olunması daha məqsədəuyğundur.

Matheson et al. qeyd edirlər ki, əməliyyatdan əvvəl 48 saat ərzində neomisin və metranidazol peroral qəbul edilən hallarda əməliyyat vaxtı bağırsağ mənəfəzində *E.coli* və *Bacteroides fragilis* ştammlarının əhəmiyyətli dərəcədə azalmış olur. Bu preparatların digər bakteriya koloniyalarının konsentrasiyasına güclü təsir etməməsinə baxmayaraq yoğun bağırsağın hissəvi dekontaminasiyası (təmizlənməsi) əməliyyatdan sonrakı septik vəziyyətlərin əhəmiyyətli dərəcədə azalması ilə müşayiət olunmuşdur (placebo qrupunda 42%, oral antibiotiklər qrupunda isə 18%). *Clark et al.* isə planlı kolorektal əməliyyatlardan sonra yaranın

infeksiyalaşmasını placebo qrupunda 35%, antibiotiklər qəbul edən qrupda isə 9% hallarda müşahidə etmişlər. Əməliyyatdan sonrakı dövrdə başlanan antibiotiklərin qəbulu isə tamamilə effektsizdir.

Bağırsağın antititiklərlə hazırlanmasının digər metodu antibiotiklərin parenteral yeridilməsidir. Məlum olduğu kimi, antibiotiklər parenteral yeridildikdən müəyyən müddət sonra onların toxumalarda maksimal konsentrasiyası əldə edilir. Odur ki, antibiotiklərin yeridilməsinin əməliyyatın başlanmasına münasibəti elə olmalıdır ki, ehtimal olunan bakterial çirklənmə vaxtı antibiotikin toxumalardakı yüksək konsentrasiyasının olduğu dövrə təsadüf etsin. Bu məqsədlə antibiotiklərin əməliyyata başlamazdan bilavasitə əvvəl yeridilməsi məsləhətdir.

Bağırsağın antibiotiklə hazırlanmasının peroral, yaxud parenteral yolla aparılması məsələsi ziddiyyətli olaraq qalmaqdadır. Kanamisin və metronidazolun parenteral və enteral qəbulunun müqayisəsinə əsasən *Keighley et al.* müəyyən etmişlər ki, antibiotikləri oral qəbul edən xəstələr qrupunda yaranın infeksiyalaşmasına 36% hallarda rast gəlinmişdir. Parenteral qəbul edən xəstələr qrupunda isə bu göstərici 6,5% təşkil etmişdir. Bu tədqiqatlar antibiotiklərin parenteral yeridilməsi ilə müqayisədə peroral antibiotik qəbulunun effektsiz olduğunu güman etməyə imkan verir və bağırsağın mənfəzindəki mikroorqanizm koloniyalarının azaldılması üçün oral antibiotik qəbuluna ehtiyac olmadığını göstərir. Lakin digər tədqiqat işləri isə əksinə, oral qəbul edilən antibiotiklərin parenteral yeridilən antibiotiklərə nisbətən daha effektiv olduğunu göstərir. *Playforth et al.* isə yalnız parenteral antibiotik yeridilən xəstələrlə kombinə olunmuş parenteral və oral antibiotik təyin edilən xəstələr arasında müqayisə apararaq belə qənaətə gəlmişdir ki, yalnız parenteral antibiotik qəbul edən xəstələrdə yaranın infeksiyalaşmasına 28% hallarda rast gəlinirdi halda, kombinə olunmuş antibiotik qəbul edən xəstələrdə bu göstərici 14% təşkil etmişdir.

Hazırda çoxlu sayda antibiotiklər kombinasiyası təklif olunmuş və müvəffəqiyyətlə istifadə olunmaqdadır. Əksər müəlliflər hər iki yolla—oral və parenteral antibiotik qəbulundan istifadə edirlər. Spesifik vasitə kimi eritromisin və neomisin oral kombinasiyasından daha çox istifadə olunur. Parenteral istifadə məqsədilə aerob və anaerob mikrofloraya yaxşı təsir edən preparat seçilməlidir. Bu məqsədlə bəzi müəlliflər oral neomisin və eritromisinlə yanaşı əməliyyatın dövründə parenteral karbenisillindən bir doza, əməliyyatdan sonrakı dövrdə isə iki doza təyin etməyi məsləhət görürlər.

Bağırsağın əməliyyatın hazırlanması məqsədilə oral neomisin-eritromisin kombinasiyasından və parenteral olaraq üçüncü nəsil sefalosporinlərdən istifadə olunması aerob və anaerob mikrofloraya yaxşı təsir göstərir, bağırsağın əməliyyatın mexaniki təmizlənməsi məqsədilə isə PEG elektrolit məhlulundan istifadə olunmasının yaxşı nəticələr əldə etməyə imkan verdiyi qeyd edilir.

Yoğun bağırsağın selikli qişa florasını, eləcə də bakteriya kulturasının kəmiyyət və keyfiyyət tərkibini öyrənmək məqsədilə *Smith et al.* apardıqları tədqiqat işlərində müəyyən etmişlər ki, peroral və parenteral antibiotiklər qəbul edən xəstələrdə aerob və anaerob mikroorqanizmlərin sayı əhəmiyyətli dərəcədə azalır. Onların fikrincə, eritromisin-neomisin kombinasiyası selikli qişa ilə əlaqədar olan mikrofloranın inkişafını, terapevtik dozada parenteral təyin edilən antibiotiklər isə selikli qişa ilə əlaqədar olan bakteriyaların fəaliyyətini ləngidir. *Bladey et al.* isə buna oxşar tədqiqatı antibiotiklər qəbul etmədən bağırsağın mexaniki təmizlənməsi aparılan xəstələrdə həyata keçirmişlər. Bu zaman aerob və anaerob mikroorqanizmlərin, qram-müsbət ştammların, *B.fragilis*-in və *E. coli*-nin sayının əhəmiyyətli dərəcədə artması müəyyən edilmişdir.

Ədəbiyyat

1. Charles J. Yeo. Shackelford's Surgery of the Alimentary Tract, 2 Volume Set, 8th Edition. Elsevier, 2019
2. Courtney Townsend R. Daniel. Sabiston Textbook of Surgery. 20th Edition. The Biological Basis of Modern Surgical Practice; Elsevier, 2016.
3. Keighley MRB, Williams NS. Surgery of the anus rectum and colon. 3rd edn. Philadelphia: Elsevier Saunders, 2008.
4. Michael W Mulholland. Greenfield's Surgery: Scientific Principles and Practice. Sixth Edition. Philadelphia, PA: Wolters Kluwer, 2016.
5. Norman S. Williams. Bailey & Love's Short Practice of Surgery. 27th edition. Elsevier, 2018.
6. Sauerland S, Jaschinski T, Neugebauer EA. Laparoscopic versus open surgery for suspected appendicitis. Cochrane Database Syst Rev2010;CD001546.
7. Wright GP, Mater ME, Carroll JT et al. Is there truly an oncologic indication for interval appendectomy? Am J Surg 2015; 209: 442–6.

FƏSİL IX. QARIN DİVARININ YIRTIQLARI

Qarın divarının topoqrafik anatomiyası

Qarın divarının anomaliyaları

Qarın divarının yırtıqları

Qasıq yırtığı

Bud yırtığı

Göbək yırtığı

Ağ xəttin yırtığı

Əməliyyatdansonrakı yırtıqlar

QARIN DİVARININ TOPOQRAFİK ANATOMİYASI

Qarın boşluğunun divarları əsasən əzələvi strukturlardan təşkil olunmuşdur və 5 anatomik zonası ayırd edilir: bayır, ön, arxa, diafraqmal və aralıq. Qarın divarını əmələ gətirən əzələlər qrupu bir neçə sümük strukturları ilə əhatə olunmuşdur ki, bunlara da aşağıdakılar aiddir: sonuncu qabırğalar, qabırğa-qığırdaq birləşmələri, xəncərəbənzər çıxıntı, qalça darağı və bel fəqərələrinin qabırğa çıxıntıları.

Qarın divarının əzələləri

Arxa	- Belin kvadrat əzələsi - Qalça-bel əzələləri
Bayır	- Xarici çəp əzələ - Daxili çəp əzələ - Köndələn əzələ
Ön	- Qarının düz əzələsi - Piramid əzələ
Yuxarı	- Diafraqma
Aşağı	- Aralıq əzələləri

Qarın ön-yan divarının sərhədləri

Yuxarı	- Xəncərəbənzər çıxıntı - Qabırğa qövsünün kənarları
Aşağı	- Qalça daraqları - Qasıq (Pupart) bağları - Qasıq bitişməsinin yuxarı kənarı
Bayır	- XI qabırğaların ön uclarından qalça sümüyü darağına çəkilən xəyali xətt (Lesgaft xətti)

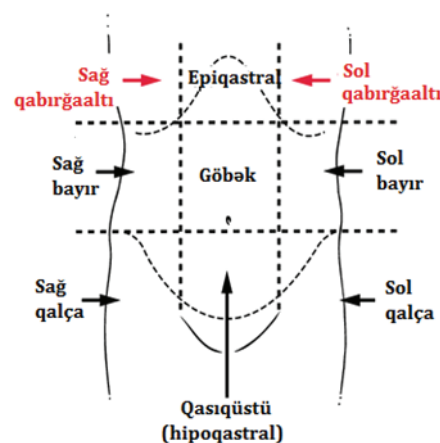
Qarın ön-yan divarı iki horizontal (yuxarı – qabırğalararası və aşağı – tinlərarası) xətt vasitəsilə üç mərtəbəyə bölünür: *epiqastral*, *mezoqastral* və *hipoqastral*.

Qasıq qabarından düz əzələlərin bayır kənarı boyunca qabırğa qövsünə çəkilən *iki vertikal xətt* hər bir mərtəbəni üç nahiyəyə bölür (şəkil 9.1). Epiqastral mərtəbədə - *sağ və sol qabırğaaltı nahiyələr*, xüsusi *epiqastral nahiyə*; mezoqastral mərtəbədə - *sağ və sol bayır nahiyə* və *göbək nahiyəsi*; *hipoqastral mərtəbədə isə sağ və sol qalça nahiyəsi* və *hipoqastral nahiyə* ayırd edilir. Beləliklə, qarın ön-yan divarında 9 nahiyə ayırd edilir və hər bir nahiyəyə qarın boşluğunun müəyyən orqanları proyeksiya olunur.

Qarın ön divarının zəif nöqtələrinin topoqrafiyası

Qarın ön divarının zəif nöqtələri - yırtıqların çıxdığı yerlərdə yerləşir. Bunlara aşağıdakılar aiddir:

- 1) Qasıq kanalı (*canalis inguinalis*)
- 2) Bud həlqəsi (*anulus femoralis*)
- 3) Göbək həlqəsi (*anulus umbilicalis*)
- 4) Qarın ağ xətti (*linea alba abdominis*)



Şəkil 9.1 Qarın şöbələri

- 5) Spigel xətti (*linea semilunaris, s. Spigeli*) – qarnın köndələn əzələsinin vətər hissəsinin əzələyə keçən yeri olub, xəncərəbənzər çıxıntıdan qasıq bitişməsinə qədər uzanır.

Qasıq kanalının topoqrafiyası

Qasıq kanalı (canalis inguinalis) – qasıq üçbucağı hüduqlarında yerləşir və onun 2 dəliyi və 4 divarı vardır (şəkil 9.2).

Qasıq kanalının dəliklərinə aşağıdakılar aiddir:

- **səthi qasıq həlqəsi** (*anulus inguinalis superficialis*, qasıq kanalının çıxacağı, xarici dəliyi)- bayır və içəri tərəfdən qarnın xarici çəp əzələ aponevrozunun uyğun olaraq bayır (*crus lateralis*) və içəri ayaqcıqları (*crus medialis*) ilə, yuxarıdan – ayaqcıqlararası liflərlə (*fibrae intercrurales*), aşağıdan isə qayıdan bağla (*ligamentum reflexum*) hüduqlanmışdır.
- **dərin qasıq həlqəsi** (*anulus inguinalis profundus*, qasıq kanalının girəcəyi, daxili dəliyi) qarnın boşluğu tərəfdə köndələn fassiyanın qarnın ön divarından toxum ciyəsi elementlərinin (və ya uşaqlığın girdə bağının) tərkibinə keçdiyi və qıfabənzər cib (*recessus infundibuloformis*) əmələ gətirdiyi bayır qasıq çuxuru (*fossa inguinalis lateralis*) nahiyəsinin olduğu uyğun gəlir. Bayır tərəfdən - qasıq bağı (*ligamentum inguinale*), içəri tərəfdən – bayır göbək büküşü (*plica umbilicalis lateralis*) və çuxurlararası bağla (*ligamentum interfoveolare*) hüduqlanır.

Qasıq kanalının divarlarını aşağıdakı elementlər təşkil edir:

- *ön divar* – qarnın xarici çəp əzələsinin aponevrozu;
- *arxa divar* – köndələn fassiya;
- *yuxarı divar* – daxili çəp və köndələn əzələnin aşağı sərbəst kənarı;
- *aşağı divar* – qasıq bağı.

Qasıq kanalının möhtəviyyətinə aşağıdakılar aiddir:

- toxum ciyəsi (*funiculus spermaticus*) – kişilərdə və uşaqlığın girdə bağı (*ligamentum teres uteri*) – qadınlarda;
- qalça-qasıq siniri (*n. ilioinguinalis*) – toxum ciyəsinin və ya uşaqlığın girdə bağının ön divarı ilə gedir;
- bud-cinsiyyət sinirinin cinsiyyət şaxəsi (*ramus genitalis n. genitofemoralis*) – toxum ciyəsinin və ya uşaqlığın girdə bağının arxa səthində yerləşir.

Bud kanalının topoqrafiyası

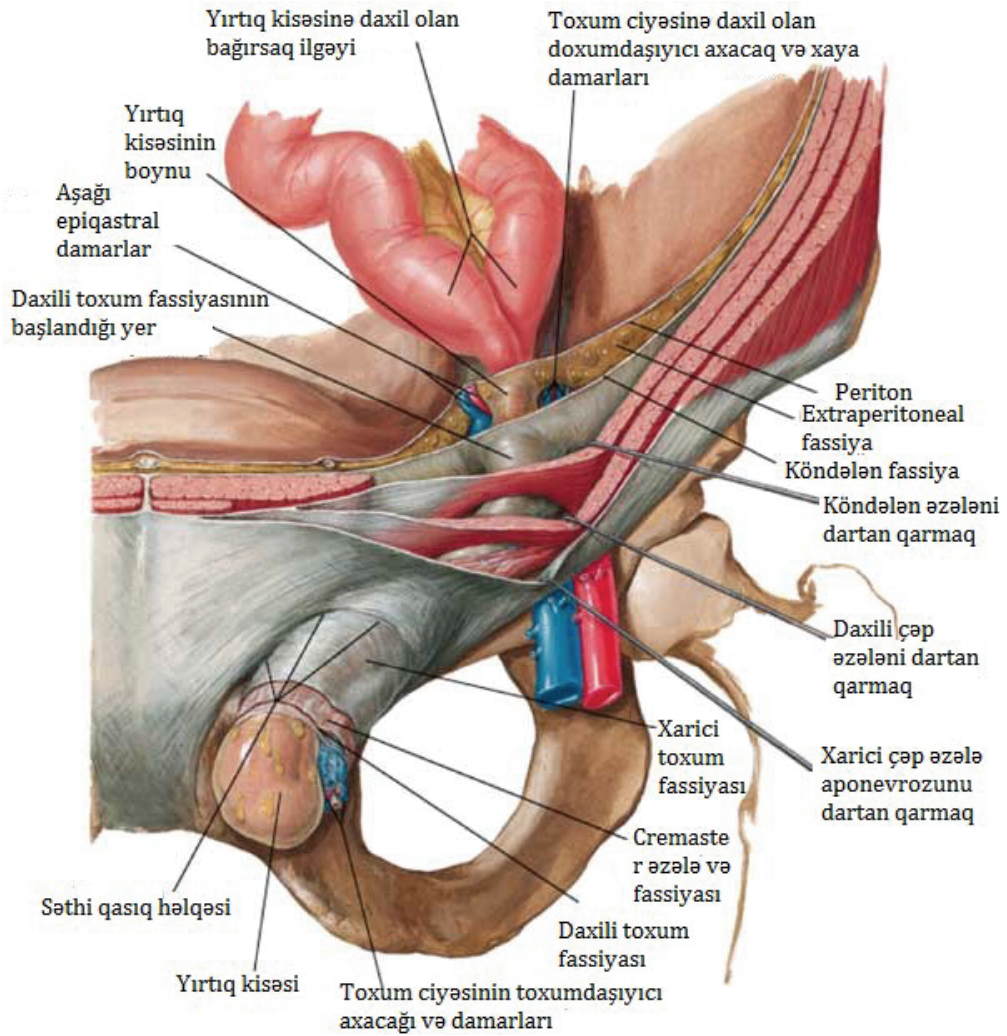
Bud kanalı (*canalis femoralis*) normada olmur. Bu terminlə bud yırtığının bud həlqəsindən dərialtı sahəyə qədər getdiyi yol göstərilir. Kanalın uzunluğu 0,5-1 sm-dən 3 sm-ə qədər ola bilər. Üçüzlü prizma formasında olur. Bud kanalı iki dəliyə və üç divara malikdir (şəkil 9.3).

Bud kanalının dəliklərinə aiddir:

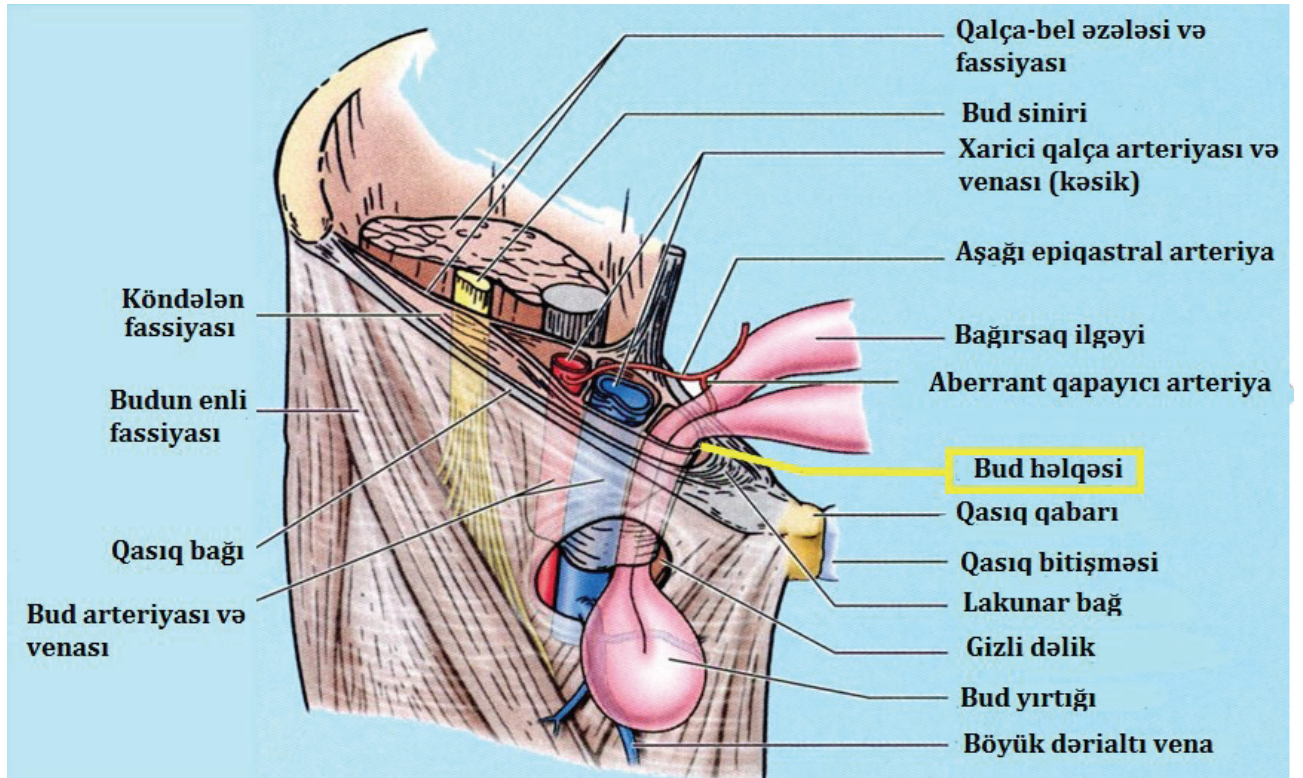
- 1) **Daxili dəlik** (bud kanalının girəcəyi) bud həlqəsinə (*anulus femoralis*) uyğun gəlir. O, bud kanaldan fərqli olaraq normada bütün insanlarda olur və qarnın ön divarının zəif nöqtələrindən biridir. Bud həlqəsi bud venası ilə damar sahəsindəki (*lacuna vasorum*) lakunar bağı arasında yerləşir və həmin sahə adətən Piroqov-Rozenmüller limfa düyünləri və birləşdirici toxuma ilə dolu olur.

Bud həlqəsi çanaq boşluğuna tərəf baxır və aşağıdakı elementlərlə hüduqlanır:

- öndən – qasıq bağı (*ligamentum inguinale*) ilə
- arxadan – daraq bağı (Kuper bağı) (*ligamentum pectineale s. Cooperi*) ilə
- içəridən – lakunar bağla (*ligamentum lacunare*)
- bayırdan – bud venası (v. femoralis) ilə



Şəkil 9.2. Qasıq kanalı və onun divarları



Şəkil 9.3. Bud kanalı və onun divarları

Bu həlqə qarın divarının daxili səthində xəlbirəbənzər dəliklərə malik səfhə şəklində olan köndələn fassiya – bud arakəsməsi ilə örtülmüş olur.

2) Xarici dəlik (bud kanalının çıxacağı) dərialtı yarığı (*hiatus saphenus*) xatırladır və aşağıdakı elementlərlə hədudlanmışdır:

- *bayırdan* – orağabənzər kənar (*margo falciformis*) ilə;
- *yuxarıdan* – orağabənzər kənarın yuxarı buynuzu (*cornu superius*) ilə;
- *aşağıdan* - orağabənzər kənarın aşağı buynuzu (*cornu inferius*) ilə;

Bu yarıq budun enli fassiyasının (*fascia lata femoris*) səthi səfhəsində, dərzi əzələsindən (*m. sartorius*) içəri tərəfdə, qasıq bağının bilavasitə altında yerləşir. Dərialtı yarıq öndən xəlbirəbənzər fassiya (*fascia cribrosa*) ilə örtülmüşdür.

Bud kanalının divarlarını aşağıdakı elementlər təşkil edir:

- *ön divarı* – budun enli fassiyasının səthi səfhəsi (*lamina superficialis fasciae latae*);
- *arxa divarı* - bu hissədə daraq fassiyası (*fascia pectinea*) adını almış budun enli fassiyasının dərin səfhəsi (*lamina profunda fasciae latae*);
- *bayır divarı* – bud venasının yatağı.

Bud həlqəsinin eni (bud venası ilə lakunar bağ arasındakı məsafə) kişilərdə orta hesabla 1,2 sm, qadınlarda isə 1,8 sm təşkil edir. Bud həlqəsinin ölçülərinin qadınlarda böyük olması onlarda bud yırtığının daha çox rast gəlməsinə şərait yaradır.

Göbək həlqəsinin topoqrafiyası

Göbək həlqəsi (*anulus umbilicus*) - qarının ağ xəttində yerləşən kiçik defektdir. Bətdaxili dövrdə göbək həlqəsindən dölü ana orqanizmi ilə birləşdirən göbək ciyəsi keçir. Göbək ciyəsi düşdükdən və göbək həlqəsinin epitelizasiyasından sonra həmin nahiyə aşağıdakı qatlardan ibarət olur:

- *dəri*;
- *fibroz çapıq toxuması* - *dəri ilə bitişmiş olur (həyatın birinci ili ərzində əmələ gəlir)*;
- *göbək fassiyası*;
- *parietal periton*.

Quruluşunun xüsusiyyəti: piy toxumasının olmamasıdır.

Göbək həlqəsinin kənarlarına qarının ön divarının daxili səthi boyunca dörd birləşdirici toxuma atması gəlir:

- *yuxarı atma* - dölün obliterasiyaya uğramış göbək venası olub qaraciyərə tərəf gedir (böyüklərdə ondan qaraciyərin girdə bağı - *ligamentum teres hepatis* əmələ gəlir);
- *üç aşağı atma* – *ortada* boşalmış sidik axarı (*urachus*) və *yanlarda* obliterasiyaya uğramış göbək arteriyaları.

Göbək həlqəsi nahiyəsində daxili orqanların xaricə itələnməsinə mane olan möhkəm çapıq toxuması olmadığına görə, xüsusən 1 yaşa qədər olan uşaqlarda göbək yırtığı üçün qapı rolunu oynaya bilər.

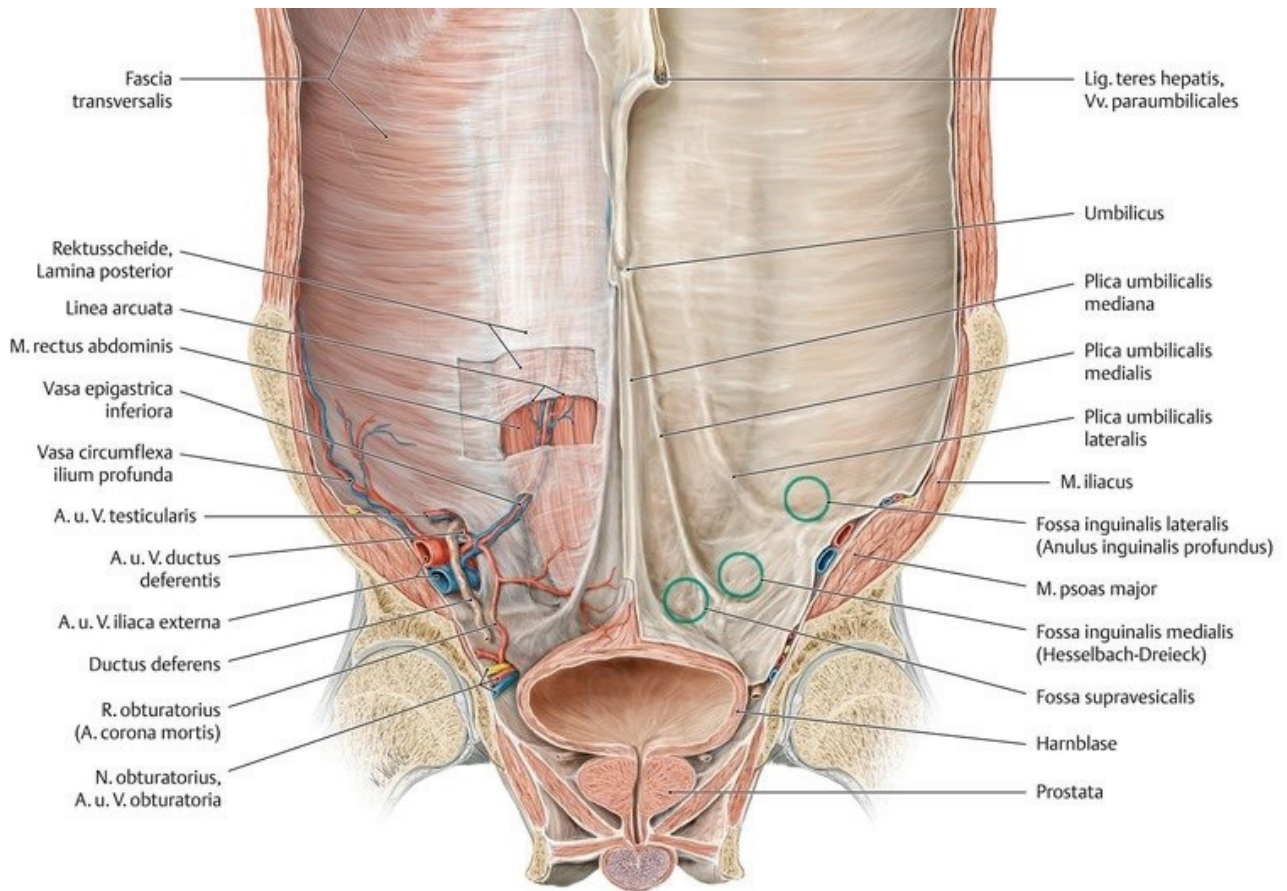
Qarın ağ xəttinin topoqrafiyası

Qarın ağ xətti (*linea alba abdominis*) qarın düz əzələləri arasında yerləşən birləşdirici toxuma səfhəsidir. Qarın sağ və sol yarısına aid xarici və daxili çəp, eləcə də köndələn əzələlərinin aponevroz hissələrinin birləşməsi hesabına əmələ gəlir. Xəncərəbənzər çıxıntıdan qasıq bitişməsinə qədər uzanır. Qarın ağ xəttinin eni göbəkdən yuxarıda 2-2,5 sm-ə bərabərdir, göbəkdən aşağıda isə daralaraq 2 mm-ə çatır, lakin qalınlığı artır. Qarın ağ xəttinin vətər lifləri arasında yırtıqların çıxması üçün qapı rolunu oynayan yarıqlar ola bilər.

Qarın ön divarının daxili səthindəki çuxurlar və periton büküşləri

Parietal periton qarın ön divarının daxili səthində aşağıdakı büküşləri əmələ gətirir (şəkil 9.4):

- orta göbək büküşü (*plica umbilicalis mediana*) (tək) – sidik kisəsinin zirvəsindən göbəyə doğru gedir; daxilində obliterasiyaya uğramış sidik axarı (*urachus*) yerləşir;
 - medial göbək büküşü (*plica umbilicalis media*) (cüt) - sidik kisəsinin yan səthlərindən göbəyə doğru gedir; obliterasiyaya uğramış göbək arteriyalarına uyğundur;
 - lateral göbək büküşü (*plica umbilicalis lateralis*) (cüt) – aşağı epiqastral damarların gedişinə uyğundur.
- Periton büküşləri arasında cüt çuxurlar yerləşir:
- sidik kisəsi üstü çuxur (*fossa supravescicalis*) – orta və medial göbək büküşləri arasında yerləşir;
 - medial qasıq çuxurları (*fossa inguinalis medialis*) – medial və lateral göbək büküşləri arasında yerləşir; bu çuxura *səthi qasıq həlqəsi* proyeksiya olunur.
 - lateral qasıq çuxuru (*fossa inguinalis lateralis*) – bayır göbək büküşündən bayır tərəfdə yerləşir; bu çuxura *dərin qasıq həlqəsi* proyeksiya olunur.



Şəkil 9.4. Qarın ön divarının daxili səthindəki çuxurlar və periton büküşləri

Qarın divarı bir tam kimi

Qarın boşluğunun yuxarı hissəsi onu döş boşluğundan ayıran diafraqmadan təşkil olunmuşdur. Diafraqmadan yuxarıda, yəni döş boşluğunda təzyiq mənfi, aşağıda – qarın boşluğunda isə müsbətdir. Diafraqmanın zəifləməsi bağırsağ ilgəklərinin çox hissəsinin döş boşluğu tərəfə keçməsinə və bu təzyiqlər qradiyentinin kiçilməsinə gətirib çıxara bilər. Çanağın sümük əsası boşluğun karkasını əmələ gətirir, lakin mərkəzi əzələvi hissəsi – aralıq da zəifləyər və düz bağırsağın, sidik kisəsinin və ginekoloji orqanların aşağı istiqamətdə yerdəyişməsinə imkan verə bilər ki, bu vəziyyət də prolaps – sallanma adlanır. Qarın divarı əzələlərinin tam quruluşu qarının orta səviyyəsində çəkilmiş köndələn kompüter-tomoqrafiya (KT) təsvirində daha yaxşı görünür. Arxa tərəfdə əzələlər güclüdür və onurğa sütunu, qabırğalar və çanaq sümükləri ilə birləşmişdir. Arxa üçbucaqlar adlanan iki nahiyyə zəif zonalar olub, bəzi hallarda bel

yırtıqlarının əmələ gəlməsinə şərait yaradır. Bayır tərəfdə üç nazik əzələ səhfəsi vardır ki, onların da əzələ lifləri gövdənin müxtəlif istiqamətlərdə hərəkətini təmin etmək üçün bir-biri ilə çarpazlaşır. Cərrahlar bu qatlarından gərilməni azaldan kəsiklər aparmaq, qatları ayırmaq və sonradan bir qatı digərinin üzərinə sürüşdürməklə qarın divarının önündəki defektləri bağlamaq üçün istifadə edirlər.

Ön tərəfdə qarının iki güclü düz əzələsi vertikal istiqamətdə qabırğalardan çanağa qədər uzanır. Bu güclü əzələlərdən keçən yırtığa adətən rast gəlinmir, lakin onların mərkəzi vətəri – ağ xətt zəif zonadır və burada epiqastral və göbəkətrafi yırtıqlar formalaşa bilər.

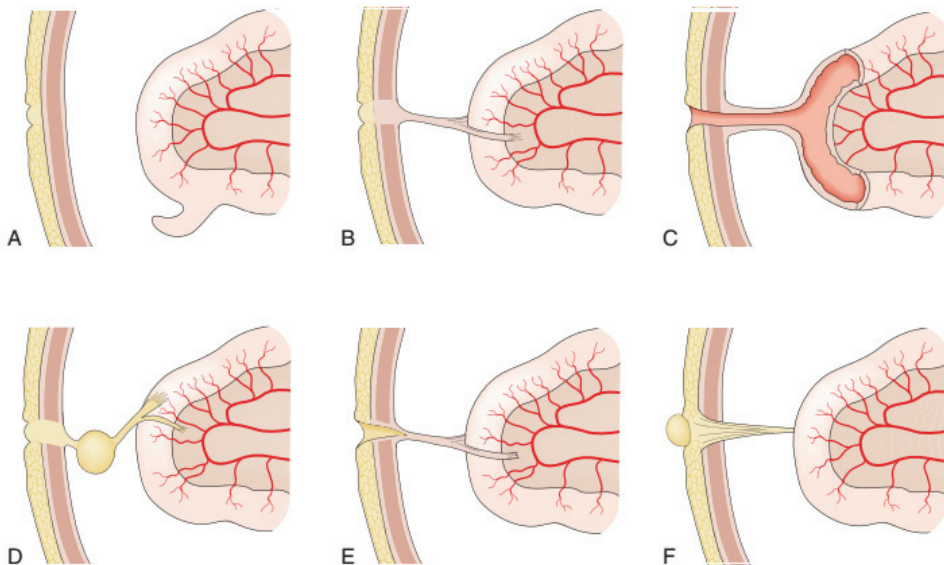
Diastaz (divarifikasiya) - ağ xəttin bayır istiqamətlərdə dartılaraq düz əzələlərin bir-birindən aralı qaldığı vəziyyətə deyilir. Ona, əsasən orta yaşlı və ağır bədən kütləsinə malik kişilərdə qarının yuxarı hissəsində, bəzən də doğuş travması kimi qadınlarda göbəkədən aşağı hissədə rast gəlinir.

QARIN DİVARININ ANOMALİYALARI

OMFALOMEZENTERİK AXACAĞIN ANOMALİYALARI

Dölün inkişaf dövründə orta bağırsaq *omfalomezenterik* və ya *omfaloenterik axacaq* vasitəsilə yumurta sarısı kisəsi ilə birləşir. Bu axacaq qarın divarının inkişafı dövründə tədricən daralaraq göbək ciyəsinin daxilində yerləşir, sonra isə obliterasiyaya məruz qalır və bununla da bağırsaqla yumurta kisəsi arasındakı əlaqə itir. Obliterasiyada hər hansı çatışmazlığın baş verməsi müxtəlif anomaliyalara səbəb olur. Bu anomaliyalara aşağıdakılar aid edilir (şəkil 9.5):

1. Omfaloenterik axacaq tam obliterasiyaya uğramadıqda *bağırsaqlı fistulu* formalaşsın və daim saxlana bilər.
2. Omfaloenterik axacağın yalnız göbəyə yaxın olan kiçik bir hissəsi obliterasiyaya uğramadıqda ifrazat xaric edən *göbək sinusu* formalaşsın bilər. Bəzən saxlanmış hissənin selikli qişası (epitel örtük) protruziya edərək və ya çevrilərək *göbək adenomasını (enteroteratoma)* formalaşdırır.
3. Omfaloenterik axacağın hər iki ucu obliterasiyaya uğramaq şərti ilə orta hissə bağlammasa, *intraabdominal sist (enterosistoma)* formalaşsın.
4. Obliterasiyaya uğramış omfalomezenterik axacaq bəzən fibroz *bağ şəklində saxlanılır* ki, bu da bağırsaqlı keçməməzliyinin, burulmanın, daxili yırtığın inkişafına gətirib çıxarır.
5. Axacağın bağırsaqla birləşən ucu obliterasiyaya məruz qalmadıqda *Meckel divertikulu* formalaşsın ki, bu da bəzən fibroz atma ilə göbəyə bağlanır. Meckel divertikulunun özü isə divertikulit və keçməməzlik törədə bilər.



Şəkil 9.5. Omfaloenterik axacağın anomaliyaları. A - Meckel divertikulu; B - qalça bağırsaqla uzanan fibroz bağ; C - göbək bağırsaqlı fistulu; D - enterosistoma; E - göbək sinusu; F - enteroteratoma

Diaqnostikasi

Müayinələr. Fistuloqrafiya, qarın divarı və boşluğunun ultrasəs müayinəsi, radioizotop müayinə, bağırsaqlı keçməməzliyi meydana çıxan hallarda, hava-maye səviyyəsinin mövcudluğunu aşkar etmək üçün şaquli vəziyyətdə qarın boşluğunun rentgenoloji müayinəsi aparılmalıdır.

Müalicəsi

Simptomlarla təzahür edən axacaq qalığı kəsilərək xaric edilməlidir. Laparotomiya zamanı təsadüfən yalnız geniş əsaslı və dəyişikliyə məruz qalmamış Meckel divertikulu aşkar edilən hallarda o, adətən saxlana bilər. Lakin dəyişikliyə məruz qalmış və ya simptomlarla təzahür edən

Müalicəsi

- Səbəbin müalicəsi;
- Antibiotiklər;
- Vərəm aşkar olan hallarda vərəməleyhi müalicə;
- Umbilektomiya (göbəyin xaric edilməsi).

GÖBƏK FİSTULASI

Etiologiyası

- Omfaloenterik axacağın obliterasiyaya uğramaması;
- Uraxusun obliterasiyaya uğramaması;
- Cərrahi əməliyyatlar;
- Vərəm.

Klinik xüsusiyyətləri

- Göbəkədən nəcis, sidik və ya seliyin ifraz olunması;
- Göbək nahiyəsinin tez-tez infeksiyalaşması;
- Ağrı, ağırlıq hissi, göbək və göbəkətrafi nahiyədə masserasiya.

Diaqnostik müayinələr

- Fistuloqrafiya
- İfrazatın müayinəsi. Turşuya davamlı basillərin təyini və sitoloji müayinə.
- Qarın divarı və boşluğunun USM-i.

Müalicəsi

- Qalıq omfalomezenterik axacağın və bağırsağ seqmentinin rezeksiyası (fistulektomiya), bağırsağın anastomozu.
- Fistulektomiya və omfalomezenterik axacağın qalça bağırsağın antimezenterik səthinə qədər hissəsinin kəsilib xaric edilməsi. Qalça bağırsağ üzərindəki dəliyin köndələn istiqamətdə tikilib bağlanması.

QARIN DİVARININ YIRTIQLARI

Yırtıq anlayışı, quruluşu və təsnifatı

Yırtıq – orqanın və ya onun bir hissəsinin parietal peritonla birlikdə qarın divarındakı təbii və ya süni yaranmış defektlərdən dəri altına çıxmasına deyilir.

Eventrasiya və sallanmanı yırtıqdan fərqləndirmək lazımdır.

Eventrasiya – parietal peritonun tamlığı saxlanmadan qarın boşluğu orqanlarının qarın divarında kəskin inkişaf edən defektlərdən xaricə çıxmasına deyilir. Eventrasiyanın aşağıdakı növləri vardır:

Mənşəyinə görə: anadangəlmə, posttravmatik, əməliyyatdansonrakı.

Qarın divarındakı defektin xarakterinə görə: tam (bütün qatları əhatə edən defektlərdə), hissəvi və ya dərialtı (dəri örtüyünün tamlığı saxlanmış defektlərdə).

Sallanma (prolapsus) – peritonla örtülməmiş daxili orqanın və ya onun bir hissəsinin təbii dəliklərdən bayıra çıxmasına deyilir.

Yırtıqların quruluşu

Qarın divarının yırtıqları üçün ümumi olan cəhət onların quruluşudur. Yırtığın aşağıdakı ümumi komponentləri vardır (şəkil 9.7):

- 1) *Yırtıq qapısı* – orqanın qarın boşluğundan kənara çıxmasına şərait yaradan qarın divarının əzələ-aponevroz qatındakı təbii və ya süni defektlərə deyilir.
- 2) *Yırtıq kisəsi* – parietal peritonun yırtıq qapısından kənara çıxan hissəsinə deyilir. Yırtıq kisəsinin *boynu*, *cismi* və *dibi* ayırd edilir. Yırtıq kisəsinin yırtıq qapısında yerləşən hissəsinə yırtıq kisəsinin boynu deyilir. Yırtıq kisəsinin cismi onun ən geniş yeri olub, bilavasitə dəri altında yerləşir. Yırtıq kisəsinin ən distal hissəsinə isə onun dibi deyilir.
- 3) *Yırtıq möhtəviyyəti* - yırtıq kisəsinə daxil olmuş hərəkətli orqanlara və ya onların bir hissəsinə deyilir (böyük piylik, nazik bağırsağ ilgəkləri, köndələn çənbər bağırsağ, S-vari bağırsağ, kor bağırsağ, soxulcanvari çıxıntı, Meckel divertikulu və s.).
- 4) *Yırtıq qışası* – yırtıq kisəsinə əhatə edən toxumalar yığına deyilir (peritonü birləşdirici toxuma, fassiya (köndələn, xüsusi, səthi), əzələ lifləri, dərialtı piy qatı, dəri).

Yırtıqların inkişafında bir neçə dövr ayırd edilir.

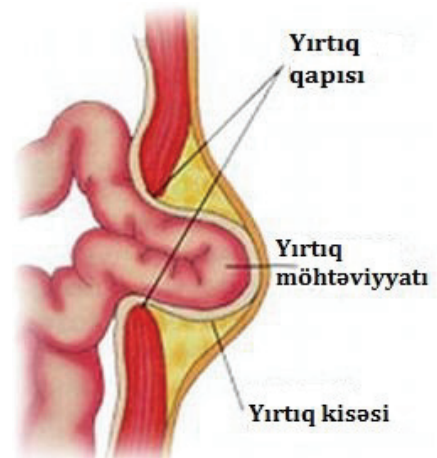
Başlanğıc dövrdə xəstənin gücənməsi zamanı yırtıq şişkinliyi palpasiyada daxili yırtıq qapıları nahiyəsində müəyyən edilir, lakin gücənmə dayandıqda şişkinlik itir.

Kanal yırtıqlarında yırtıq şişkinliyi xarici (səthi) yırtıq həlqəsinə (məsələn, qasıq yırtığında səthi qasıq həlqəsinə; bud yırtığında budun enli fassiyasının oval çuxuruna) qədər çatır.

Tam yırtıqlarda isə şişkinlik səthi yırtıq qapısından keçərək dəri altına çıxır.

Düzələn (sərbəst) yırtıqlarda yırtıq kisəsi möhtəviyyəti sərbəst olaraq qarın boşluğuna və kisəyə qayıdır ki, bu da adətən xəstənin vertikal (ayaqüstü) vəziyyətdən horizontal (uzanıq) vəziyyətə və əksinə yerini dəyişməsi ilə əlaqədardır. Tədricən bağırsağ ilgəyindəki möhtəviyyət yırtıq kisəsində ləngiyir, qarın boşluğu orqanlarının yırtıq kisəsi ilə və kisənin ətraf toxumalarla sürtünməsi kisə ilə möhtəviyyət arasında bitişmələrin meydana çıxmasına səbəb olur. Düzələn yırtıq hissəvi və ya tam düzəlməyən yırtığa çevrilir.

Yırtıqların ağırlaşması kimi *boğulma*, yırtıq kisəsinin *iltihabı*, eləcə də *zədələnməsi* və *bədxassəli şişləri* meydana çıxa bilər.



Şəkil 7.7. Yırtıq və onun elementləri

Qarın divarı yırtıqlarının əmələgəlmə səbəbləri

Qarın yırtığının əmələ gəlməsinin əsas səbəbi - qarındaxili təzyiqlə qarın divarının bu təzyiqlə əks-təsir göstərmə qabiliyyəti arasındakı tarazlığın pozulmasıdır. Yırtığı əmələ gətirən ümumi amilləri üç qrupa bölmək qəbul olunmuşdur:

Qarın divarı yırtıqlarının təsnifatı

Lokalizasiyasına görə	
Xarici yırtıqlar	<ul style="list-style-type: none"> ▪ Qasıq (çəp və düz) ▪ Bud ▪ Göbək ▪ Qarın ağ xətti ▪ Spigel və Douglas xətti
Daxili yırtıqlar	<ul style="list-style-type: none"> ▪ Bel ▪ Qapayıcı ▪ Oturaq ▪ Aralıq ▪ Xəncərəbənzər çıxıntı və s.
Daxili yırtıqlar	<ul style="list-style-type: none"> • Qarındaxili yırtıqlar • Diafraqmal yırtıqlar
İnkişaf dərəcəsinə görə	
Başlanğıc	Parietal peritonun səfhəsi və qarın boşluğunun möhtəviyyəti qarın divarındakı defekt çökəkliyinə yeni daxil olmağa başlayır.
Kanal	Yırtıq kisəsi yırtıq kanalı hüdudlarında olur
Tam	Yırtıq kisəsi dərialtı sahəyə çıxmış olur
Böyük ölçülü	Yırtıq kisəsinin həcmi qarın boşluğunun həcmindən əhəmiyyət kəsb edən hissəsini təşkil edir.
Mənşəyinə görə	
Anadangəlmə	Əvvəlcədən mövcud olan yırtıq kisəsinə qarın boşluğu orqanı və ya onun bir hissəsi daxil olur.
Qazanılmış	Yırtıq kisəsi prosesin gedişində formalaşır (o cümlədən əməliyyatdan-sonrakı, residiv, travmatik, nevropatik yırtıqlar)
Klinikasına görə	
Düzələn yırtıqlar	Şişkinliyin üzərinə təzyiqlə etdikdə möhtəviyyət qarın boşluğuna qayıdır
Düzəlməyən yırtıqlar	<ul style="list-style-type: none"> - Tam düzəlməyən - Hissəvi düzəlməyən
Boğulmuş yırtıqlar	<ul style="list-style-type: none"> - Elastik boğulma - Nəcis boğulması - Divaryanı boğulma - Retroqrad boğulma (Maydl yırtığı) - Meckel divertikulunun boğulması (Littre yırtığı)

- *anatomik amillər* – qarının ön divarında təbii zəif yerlərin (qasıq nahiyəsinin, göbək həlqəsinin, qarın ağ xəttinin, bud həlqəsinin) olması aiddir;
- *meyltörədici amillər* – qarının ön divarının zəifləməsinə səbəb olan amillərdir. Bunlara aşağıdakılar aid edilir: qarın divarının quruluşunun irsi xüsusiyyətləri (qarın divarında irsi təzahür edən), bədən quruluşunda cinsi, yaş və fizioloji fərqlər. Məsələn, hamiləliklə, ağır fiziki işlə, piylənmə və ya arıqlama ilə əlaqədar qarın divarında baş verən dəyişikliklər. Buraya həmçinin əməliyyatdan və ya travmadan sonra meydana çıxan qarın divarının defektlərini də aid etmək olar.
- *icraedici amillər* – buraya qarındaxili təzyiqlə artıran və ya onun kəskin dəyişməsinə törədən amillər aiddir. Məsələn, ağır, uzun sürən doğuşlar, həddən artıq ağır yük qaldırma, uzunmüddətli qəbizlik, assit, ağciyərin xroniki xəstəlikləri zamanı uzunmüddətli öskürmələr və s.

Qeyd edilən bu amillərin birgə təsiri yırtığın formalaşmasına gətirib çıxarır.

Qarın divarının ağırlaşmamış yırtıqlarının klinikası

Yırtığın xarakterik əlaməti qarın divarı nahiyəsində şişkinliyin olmasıdır. Bundan əlavə, bir sıra subyektiv əlamətlər (şikayətlər) də ola bilər. Xəstələr həm şişkinlik olan yerdə, həm də qarının digər nahiyələrində xoşagəlməz və ya ağrılı hissiyyatın olmasını qeyd edirlər. Ağrı bel nahiyəsinə, xayalığa irradiasiya edə bilər. Dispeptik pozğunluqlar – ürəkbulanma, gəyirmə, qəbizlik, qarında qurultu, köp, eləcə də sidik ifrazının tezləşməsi və ya ləngiməsi şəklində dizurik pozğunluqlar da müşahidə oluna bilər. Bu əlamətlərin təzahür dərəcəsi yırtığın formalaşma mərhələsindən asılı olur.

Başlanğıc dövrdə şişkinlik yalnız gücənmə zamanı və ya vertikal vəziyyətdə meydana çıxa bilər. Bu dövrdə ağrı, xoşagəlməz hiss daha aydın təzahür edir. Böyük yırtıqlarda ağrı olmaya da bilər, lakin dispeptik pozğunluqlar, şişkinlik hesabına yerli diskomfort ön plana keçir. Əmək qabiliyyəti azalır, belə ki, qarının istənilən gərilməsi yırtığın ölçüsünün böyüməsinə və ağrının meydana çıxmasına səbəb olur.

Yırtığın ölçüləri çətin təyin edilə bilən kiçik ölçüdə, çox böyük ölçülərə qədər çata bilər. Əgər yırtıq horizontal vəziyyətdə itirsə, onda o düzələn (geriyə qayıda bilən) hesab olunur. Düzəlməyən yırtıqlar nə horizontal vəziyyətdə uzandıqda, nə də ehtiyatla əllə geriyə qaytarmaq istədikdə itmir. Bu isə yırtıq möhtəviyyatı və yırtıq kisəsi arasında bitişmə proseslərinin olduğunu göstərir.

Yırtıqların ölçüsü, forması fərqli ola bilər: əksər hallarda girdə, bəzən uzunsov olur.

Yırtıq işkinliyi yırtıq möhtəviyyatından asılı olaraq müxtəlif konsistensiyalı olur: piylik olduqda – yumşaq, bağırsağ ilgəkləri olduqda – yumşaq və ya möhkəm-elastiki.

Diaqnostikası

Qarın xarici yırtığı diaqnozu xəstənin şikayətləri, anamnezi (xəstəliyin müddəti, əmək fəaliyyətinin xarakteri, qarındaxili təzyiqin artması və ya qarın divarı toxumalarının zəifliyi ilə müşayiət olunan xəstəliklər və s.), eləcə də xəstənin obyektiv müayinəsi əsasında qoyulur. Obyektiv müayinə yalnız qarın xarici yırtığını aşkar etməyə yönəlməməlidir, o tam olmalıdır, yəni bütün orqanlar və sistemlər üzrə aparılmalıdır. Bu müayinələr cərrahi müdaxiləyə göstəriş və əks-göstərişləri təyin etməyə, eləcə də əməliyyatdan sonrakı dövrdə pozulmuş funksiyaların uyğun korreksiyasını aparmağa imkan verir.

Yırtığı müəyyən etmək üçün *baxış, palpasiya, perkusiya və auskultasiya* həyata keçirilir. Xəstənin horizontal və vertikal vəziyyətlərində, ondan öskürmə, gücənmə xahiş olunur ki, bu da yeni başlayan və ya kiçik ölçülü yırtıqlar olan hallarda şişkinliyin meydana çıxmasını, görünən şişkinliyin isə böyüməsini müəyyən etməyə imkan verir.

Qeyd edilən müayinələr arasında *palpasiya* xüsusilə əhəmiyyətlidir. Palpasiya ilə yalnız görünən yırtıq nahiyəsinin deyil, həm də qarın divarının digər “zəif yerləri”nin vəziyyəti də yoxlanmalıdır. Yırtıq şişkinliyinin palpasiyası vasitəsilə onun ölçüsü, konsistensiyası, ağrının olub-olmaması, qurultu (bağırsağ ilgəyi), düzələ bilməsi, eləcə də yırtıq qapısının ölçüsü və forması, ona qonşu toxumaların vəziyyəti qiymətləndirilə bilər.

“Öskürək təkani” simptomunun yoxlanılması vacibdir. Yırtıq kisəsi ilə qarın boşluğu arasında əlaqə olan yırtıqlarda (düzələn və düzəlməyən yırtıqlarda) bu simptom həmişə müsbət, boğulmuş yırtıqlarda isə mənfi olur.

Yırtıq şişkinliyinin *perkusiyası* ilə möhtəviyyatın xarakteri dəqiqləşdirilir: bağırsağ ilgəyi olan hallarda – timpanit, piylik olduqda – küt səs.

Auskultasiyada peristaltik küylərin eşidilməsi yırtıq kisəsində bağırsağ ilgəyinin olduğunu təsdiqləyir.

Qarın xarici yırtığı diaqnozunu təsdiqləmək üçün, bir qayda olaraq, yuxarıda sadalanan simptomların aşkar edilməsi kifayət edir. Çətin hallarda, məsələn, piylənmə olduqda yırtıq möhtəviyyatının xarakterini müəyyənləşdirmək üçün USM, sistoqrafiya, irriqoqrafiya və s. kimi xüsusi müayinə metodlarından istifadə etmək məqsədəuyğundur.

Diferensial diaqnostikasi

Qarın xarici yırtıqlarını bəzən qarın ön divarının xoşxassəli şişləri (yırtıq qapısı nahiyəsində dərialtı və ya peritonönu lipoma), eləcə də dərialtı eventrasiya ilə diferensasiya etmək lazımdır. Eventrasiya zamanı qarın divarının və parietal peritonun travmadan və ya cərrahi müdaxilədən sonrakı defektindən qarın boşluğu orqanlarının dəri altına çıxması baş verir. Bu zaman xaric olan orqanlar parietal peritonla örtülməmiş olur, yəni yırtıq kisəsi olmur.

Qarın divarı yırtıqlarının ağırlaşmaları

Qarın yırtıqlarının ağırlaşmaları arasında daha çox yırtığın boğulmasına, iltihablaşmasına rast gəlinir, lakin yırtığın zədələnməsi və bədxassəli törəmələri də mümkündür.

Ən çox rast gəlinən ağırlaşmaya *yırtıqların boğulması (hernia incarcerata)* aiddir. Ona qarın xarici yırtıqları olan xəstələrin 8-20%-də təsadüf olunur. Qarın boğulmuş yırtıqları kəskin appendisitdən, kəskin xolesistitdən, kəskin pankreatitdən sonra təcili cərrahiyyədə 3-4-cü yerdə durur.

Boğulmuş yırtıqların rastgəlmə tezliyi aşağıdakı kimidir: qasıq yırtığı – 57,3%, bud yırtığı – 31%, göbək yırtığı – 6%, ağ xəttin yırtığı – 3%, əməliyyatdansonrakı yırtıqlar – 2.2%; nadir lokalizasiyalı yırtıqların payına isə 0,3% düşür.

Yırtığın boğulması adətən ağırlıq qaldırma, öskürmə, asqırma və s. nəticəsində qarındaxili təzyiqin kəskin artmasının ardınca yırtıq möhtəviyyatının yırtıq qapısı nahiyəsində qəflətən sıxılması nəticəsində meydana çıxır. Qarında köp, çevrilmələr, yırtıq möhtəviyyatını təşkil edən bağırsağ ilgəyindəki əyilmələr də bu prosesdə əhəmiyyət kəsb edə bilər.

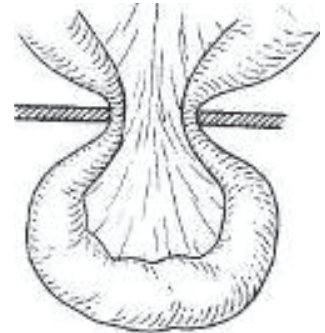
Boğulmanın iki növü ayırd edilir: *elasik boğulma* və *nəcis boğulması*.

Elastik boğulma zamanı qarın orqanları sürətlə yırtıq qapısından keçərək yırtıq kisəsinə daxil olur və yırtıq qapısında sıxılmaya məruz qalır (şəkil 9.8). Bu boğulma gənc, əmək qabili yaşa malik insanlar üçün daha səciyyəvidir.

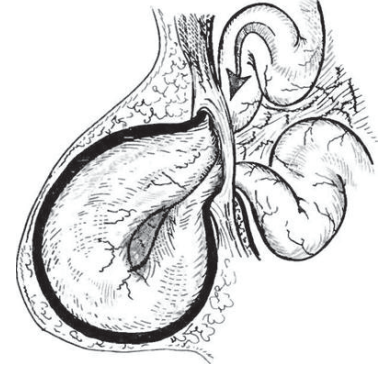
Nəcis boğulması zamanı yırtıq kisəsindəki gətirici ilgək nəcislə dolur, aparıcı ilgək isə yırtıq qapısında sıxılır. Bağırsağın hərəki funksiyası pozulmuş qoca yaşlı insanlarda daha çox rast gəlinir (şəkil 9.9).

Bəzi hallarda, məsələn çoxkəməralı yırtıqlarda, eləcə də yırtıq kisəsində birləşdirici toxuma atmaları olduqda, boğulma yırtıq qapısında deyil, yırtıq kisəsinin özündə də baş verə bilər.

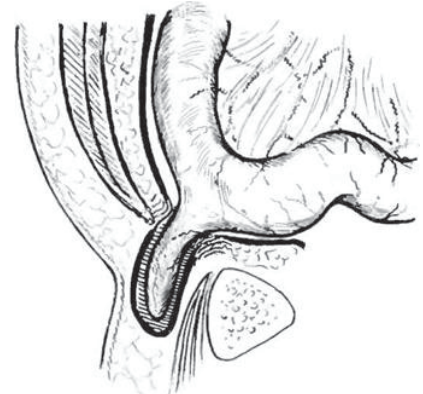
Yırtıq möhtəviyyatının sıxılması işemik pozğunluqlarla, yəni boğulmuş orqanın qan dövranının pozulması ilə müşayiət olunur. İşemik pozğunluğun təzahür dərəcəsi sıxılmanın intensivliyindən, boğulan orqanın quruluşundan və boğulmanın müddətindən asılıdır. Kəskin sıxılma zamanı arterial qan dövranı pozulur və yırtıq möhtəviyyatı nekrozlaşır. Zəif dərəcəli sıxılmalarda, yəni yalnız venoz axın pozulduqda, əvvəlcə venoz staz inkişaf edir, qansızma, hematoma əmələ gəlir, sonra isə arterial qan dövranı da pozulur ki, bu da boğulmuş orqanın nekrozlaşmasına gətirib çıxarır. Qarın istənilən orqanı boğula bilər, lakin daha çox nazik bağırsağ ilgəyi, piylik, yoğun bağırsağ, nadir hallarda sidik kisəsi, uşaqlıq artımları, soxulcanabənzər çıxıntı, yoğun bağırsağın piy əlavələri boğulmaya məruz qalır. Littre



Şək. 9.8. Elastiki boğulma



Şək. 9.9. Nəcis boğulması



Şək. 9.10 Littre yırtığı

tərəfindən 1700-cü ildə təsvir olunmuş Meckel divertikulusunun qasıq yırtığında boğulması onun şərəfinə Littre yırtığı adlandırılmışdır (şəkil 9.10).

Ən çox rast gəlinən boğulma kəskin stranqulyasion bağırsağ keçməməzliyinin inkişafı ilə gedən nazik bağırsağ boğulmasıdır. Bu zaman boğulan nazik bağırsağ ilgəyinin sıxılan yerində stranqulyasion şırım ayırd edilir. Bağırsağın boğulan ilgəyində mikrosirkulyator pozğunluq bağırsağ divarlarının bütün qatlarının ödemi və plazmanın bağırsağ mənfəzinə toplanması ilə müşayiət olunur. Nekrobiotik dəyişikliklər selikli qişadan başlayır, sonra selikaltı, əzələ qatına, sonda isə seroz qişaya yayılır.

Boğulmuş bağırsağın ödemi zamanı yırtıq kisəsində şəffaf maye (“yırtıq suyu”) toplanır. Nekroz inkişaf etdikcə “yırtıq suyu” bağırsağ mənfəzindən mikroorqanizmlərin keçməsi nəticəsində infeksiyalaşır və hemorragik xarakter daşıyır ki, bu da tibbi yardım üçün gec müraciət edən xəstələrdə irinli və ya irinli-çürüntülü iltihabın və yırtıq kisəsinin fleqmonasının inkişafına gətirib çıxarır. Yırtıq mayesi bulanıqlaşır və nəcis qoxusu verir. Boğulmuş bağırsağın nekrozu və destruksiyası nəticəsində bağırsağ divarının perforasiyası baş verə bilər. Bu zaman həm “yırtığın fleqmonası”, həm də yayılmış peritonit inkişaf edə bilər. Yayılmış peritonit bağırsağın qarın boşluğunda yerləşən gətirici ilgəyində nekrotik dəyişikliklər inkişaf etdikdə meydana çıxır. Belə ki, boğulmuş bağırsağın stranqulyasiyası və mexaniki bağırsağ keçməməzliyinin inkişafı nəticəsində gətirici ilgəyin bağırsağ möhtəviyyəti ilə həddən artıq genişlənməsi onun divarında nekrobiotik dəyişikliklərə səbəb olur. Bu fonda mayenin bağırsağ mənfəzinə transudasiyası, eləcə də mikroorqanizmlərin və toksinlərin sərbəst qarın boşluğuna keçməsi baş verir və yayılmış peritonit inkişaf edir.

Yırtığın boğulmasının *linik əlamətlərinə* aşağıdakılar aid edilir: *kəskin ağrı, yırtığın düzələ bilməməsi, yırtığın ölçülərinin və gərginliyinin artması, öskürək təkani simptomunun mənfi olması.*

Ağrı kəskin, güclü olub qəflətən meydana çıxır və bir qayda olaraq, ağırlıq qaldırma, öskürək, gücənmə və s.-dən sonrakı qarındaxili təzyiqin kəskin artması ilə əlaqədar olur. Ağrı, şişkinlik, yırtıq qapısı nahiyəsində lokalizə olunur, lakin fərqli irradiasiyaya da malik ola bilər. Kəskin bağırsağ keçməməzliyinin klinik mənzərəsinin inkişafı ilə müşayiət olunan bağırsağ boğulmalarında, boğulma nahiyəsindəki daimi ağrılar sancışəkili ağrılarla əvəz olunur və bütün qarına yayılır. Zaman keçdikcə, tutmaların tezliyi və müddəti artır. Xəstəyə yüngüllük gətirməyən qusmalar meydana çıxır və gecikmiş hallarda qusma nəcis xarakteri alır. Qaz və nəcis xaric olmur. Sidik kisəsinin boğulması zamanı dizurik pozğunluqlar meydana çıxır.

Düzələn yırtıqlarda onun düzələ bilməməsi meydana çıxır. Düzəlməyən yırtıqlarda yuxarıda təsvir olunan ağrı simptomu və kəskin bağırsağ keçməməzliyinin əlamətlərinin aşkar olunması boğulmanın olduğunu göstərir. Yırtıq şişkinliyi həcminə görə böyüyür, gərginləşir və ağırlı olur. “Öskürək təkani” simptomu həmişə mənfi olur.

Nəcis boğulması üçün də boğulmanın bütün əlamətləri xarakterikdir, lakin ağrı sindromu çox güclü olmur, daha sakit keçir, bağırsağın nekrozu daha ləng inkişaf edir. Lakin nəticə eynidir, buna görə də, müalicəyə və diaqnostikaya eyni yanaşma tətbiq edilir. Boğulmuş yırtıq diaqnozunun düzgün və vaxtında qoyulması vacibdir.

Tipik lokalizasiyaya malik olan boğulmuş yırtıqların diaqnostikası çətinlik törətmir. Anamnezdə yırtığın olması, güclü ağrının meydana çıxması, düzələ bilməməsi, kəskin bağırsağ keçməməzliyi əlamətlərinin (bağırsağ boğulduqda) olması, “öskürək təkani” simptomunun mənfi olması diaqnozu təsdiqləyir. Bu zaman xəstənin ümumi vəziyyətində də dəyişikliklər baş verir. Dəri örtüyü və selikli qişaların solğunlaşması, taxikardiya, arterial təzyiqin enməsi, dilin ərpli olması, ürəkbulanma və s. xarakterikdir. Bu əlamətlərin təzahür dərəcəsi və vəziyyətin ağırlığı həm boğulan orqandan, həm də boğulmanın müddətindən, eləcə də xəstənin yaşından asılı olur. Qoca yaşlılarda, xüsusən də yırtıq böyük, düzələ bilməyən, koprostat olduqda boğulma bir qədər atipik gedişə malik ola bilər: ağrı sindromu az təzahür edir ki, bu da özünümüalicə cəhdərinə yol açır. Yanaşı ürək-damar xəstəlikləri və ya ağciyər patologiyaları olan xəstələrdə vaxt itkisi peritonitin, yırtıq kisəsi fleqmonasının, dərin intoksikasiyanın inkişafına gətirib çıxarır.

Baxış və qarının palpasiyası (uzunluq və oturaq vəziyyətlərdə) zamanı asimmetriya, gərgin, ağrılı, düzəlməyən şişkinliyin olması, eləcə də “öskürək təkani” simptomunun mənfi olması aşkar edilir. Nazik bağırsağın boğulması zamanı yuxarı səviyyəli bağırsağ keçməməzliyinin əlamətləri – yüngül köp, Val simptomu, yırtıq kisəsinin perkusiyasında timpanit, piyliyin, sidik kisəsinin boğulması, eləcə də “yırtıq suyunun” olması zamanı perkutor kütlük müəyyən edilir.

Yoğun bağırsağın boğulması aşağı səviyyəli bağırsağ keçməməzliyinin əlamətləri - asimmetriyaya qədər təzahür edən qarında köp, Obuxov xəstəxanası simptomu ilə xarakterizə olunur.

Bağırsağ keçməməzliyi başlanğıc dövrdə peristaltik küylərin artması ilə, sonradan, yeni peritonit zamanı isə, onun itməsi, qarın boşluğunda sərbəst mayenin olması, Blumberg simptomunun müsbət olması ilə müşayiət olunur.

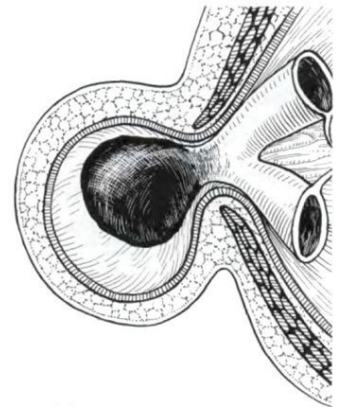
Laborator müayinələr sola meylliklə müşayiət olunan leykositoz, EÇS-nin sürətlənməsi ilə xarakterizə olunur. Sidikdə zülal, eritrositlər, hialin və dənəli silindrlər (toksik nefrit) aşkar edilə bilər.

Qarın boşluğunun və yırtığın USM-i məqsəduyğundur. Bu zaman həm yırtıq kisəsində, həm də qarın boşluğunda mənfəzi maye ilə dolu genişlənmiş ilgəklərin olması, qarın boşluğunda isə sərbəst mayenin olması müəyyən edilməlidir.

Qarın boşluğunun icmal rentgenoskopiyasında (-qrafiyasında) bağırsağ keçməməzliyinin aşağıdakı əlamətləri təsdiqlənir: “Kloyber kasaları”, Krekrinq büküşləri, barium-sulfat məhlulunun axınının zəifləməsi.

Qeyri-tipik lokalizasiyalı (nadir) yırtıqların, xüsusən də kiçik, yeni başlayan yırtıqların diaqnostikası çətinidir. Bu zaman ağrılar boğulma zonasında təzahür edir. Qarın divarının zəif zonalarının diqqətlə palpasiyası düzəlməyən, öskürək təkani simptomu mənfi olan bu yırtıq şişkinliyini aşkar etməyə kömək edir.

Richter boğulmasının da diaqnostikası çətinidir. Richter boğulması dedikdə - vizual olaraq görünməyən kiçik ölçülü, yeni başlayan yırtıqlarda bağırsağ divarının bir hissəsinin yırtıq qapısında boğulması başa düşülür (şəkil 9.11). Bu zaman bağırsağ keçməməzliyi hissəvi xarakterdə ola bilər ki, bu da diaqnostikası çətinləşdirir. Bağırsağın lokal nekrozu yırtıq kisəsinin fleqmonasına və ya yayılmış peritonitin inkişafına gətirib çıxara bilər. Lakin ağrının lokal xarakteri, belə boğulmanın mümkünlüyü haqqında biliklər, qarın divarının zəif zonalarının palpasiyası əməliyyata qədərki dövrdə 50%-ə qədər hallarda diaqnozu düzgün qoymağa imkan verir. USM və rentgenoskopiyanın (lateropozisiyada) istifadəsi bağırsağın qarın divarında fiksə olduğu yeri təyin etməyə və bununla da diaqnozu qoymağa kömək edir.



Şəkil 9.11. Rixter boğulması

Yırtığın iltihabı (inflammatio herniae) – yırtığın fleqmonası. Boğulmuş yırtığın gecikmiş mərhələlərində, soxulcanvari çıxıntı yırtıq kisəsində yerləşən hallarda (*Amyand yırtığı*) kəskin appenisit inkişaf etdikdə, Littre yırtığında divertikulit inkişaf etdikdə yırtıq kisəsi və yırtıq qışasının irinli iltihabı mümkündür. Lakin dərinin masserasiyası, sıyrıntısı zamanı infeksiyanın yırtıq kisəsinə daxil olması zamanı da bu ağırlaşma meydana çıxır ki, buna da böyük ölçülü düzəlməyən yırtıqlarda təsadüf olunur. Yırtığın iltihabı irinli iltihabi prosesin ümumi və yerli əlamətləri ilə xarakterizə olunur. Şişkinlik nahiyəsində ağrı, susuzluq, ürəkbulanma, qusma, qarında köp, nəcis və qazın xaric olmasının ləngiməsi əlamətləri meydana çıxır. Nəbz tezləşir, dil quru və ərplə örtülmüş olur. Yırtıq şişkinliyi nahiyəsində hiperemiya və ödem meydana çıxır, ki, bu da qarının ön divarına yayılmağa meyli olur. Yerli olaraq hərərət yüksəlir. Qanın ümumi analizində leykositoz, EÇS-nin artması, sidikdə zülal, eritrositlər, silindrlər qeyd olunur. Bəzi hallarda nəinki diaqnostik, hətta taktiki səhvliliklə müşayiət olunan digər bir yırtıq forması – *retroqrad və ya W-şəkilli boğulmadır* (Maydl yırtığı - *Hernia Maydl*).

Yırtıq kisəsində qoşa sayda bağırsağ ilgəkləri boğulduğu hallarda onların müsariqəsi qarın boşluğunda yerləşir (şəkil 9.12). Başqa sözlə, yırtıq kisəsindəki ilgəkləri əlaqələndirən bağırsağ ilgəyi və onun müsariqəsi qarın boşluğunda yerləşir. Yırtıq kisəsindəki ilgəklər hələ həyat qabili olduğu halda, məhz qarın boşluğundakı bu ilgəkdə daha aydın təzahür edən nekrobiotik dəyişikliklər baş verir. Buna görə də, bu növ yırtıqları əməliyyat edərkən cərrah bütün bağırsağ ilgəklərini mütləq gözdən keçirməlidir.

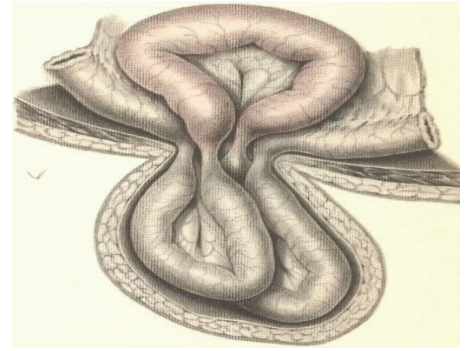
Yırtığın zədələnməsi əzilmə, hündürlükdən yıxılma, yaralanmalar, o cümlədən odlu silah yaralanmaları, eləcə də boğulmuş yırtıqların düzəldilməyə cəhd edilməsi zamanı baş verə bilər. *Yadda saxlamaq lazımdır ki, düzəlməyən və boğulmuş yırtıqların əllə düzəldilməsi yolverilməzdir!* Bu, bir qayda olaraq, yırtığın minimal və ya yalançı düzəlməsi ilə müşayiət olunur. Bu zaman aşağıdakılar baş verə bilər: yırtığın boğucu həlqə ilə birlikdə peritonönu sahəyə qayıtması (şəkil 9.13); daxili orqanların onu sıxan boğucu həlqə ilə birlikdə qarın boşluğuna qayıtması (şəkil 9.14); yırtıq kisəsinin boynu yaxınlığında dairəvi cırılması və yırtıq kisəsi möhtəviyyatının boğucu həlqə ilə birlikdə qarın boşluğuna qayıtması (şəkil 9.15) və s.

Yırtığın zədələnməsi aşkar olunan xəstələrdə təcili cərrahi müdaxilə tələb olunur.

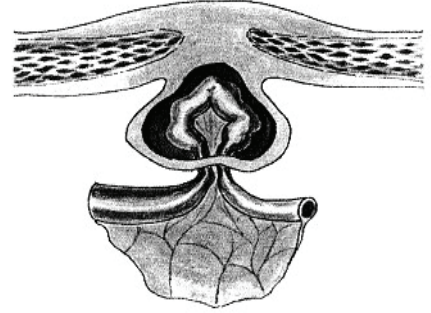
Yırtıqların nadir ağırlaşmalarına şişlər aid edilir. Şişlər yırtıq kisəsindən, yırtıq qişasından və ya yırtıq möhtəviyyatını təşkil edən orqandan inkişaf edə bilər. Bunlar əsasən *xoşxassəli* şişlərdir (lipomalar). Lakin yırtıq möhtəviyyatını təşkil edən yoğun bağırsağın, sidik kisəsinin, uşaqlıq və ya onun artımlarının *xərçənginin* inkişafını isisna etmək olmaz. Belə xəstələrdə yalnız yırtığa görə deyil, həm də xərçəngə görə müalicə tələb olunur.

Yırtıqların müalicəsi

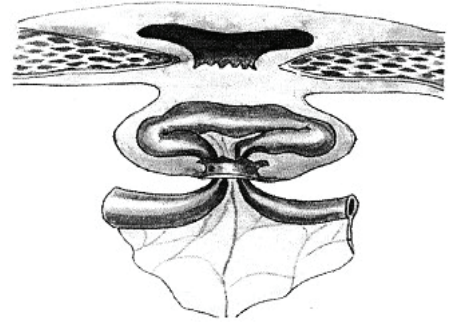
Xəstələrin müalicəsi yalnız əməliyyatın köməyi ilə mümkündür. Qoca yaşlı xəstələrdə ağır yanaşı patologiyalar olan hallarda, əməliyyat riski yırtığın ağırlaşmasının inkişaf təhlükəsindən yüksək olduqda, onkoloji xəstələrdə, eləcə də hamiləlik zamanı planlı əməliyyat əks-göstərişdir. Xəstələrə orqanların yırtıq qapısından xaricə çıxmasının qarşısını almağa, onların vəziyyətini yüngülləşdirməyə, əmək qabiliyyətini artırmağa imkan verən bandaj gəzdirmək məsləhət görülür. Bandajdan yalnız düzələn yırtıqlarda istifadə olunmalıdır. Bandaj xəstənin uzanmış vəziyyətində fiksə olunur. Bandajdan uzun müddət istifadə olunması dəridə sürtünmə, masserasiya törədə bilər. Yırtıq qapısı nahiyəsinə daim təzyiq edilməsi mikrosirkulyasiyanı pisləşdirir ki, bu da qarın əzələlərinin atrofiyasına, eləcə də yırtıq kisəsi ilə möhtəviyyatı arasında bitişmə prosesinin meydana çıxmasına, yəni düzəlməyən yırtıqların meydana çıxmasına gətirib çıxarır.



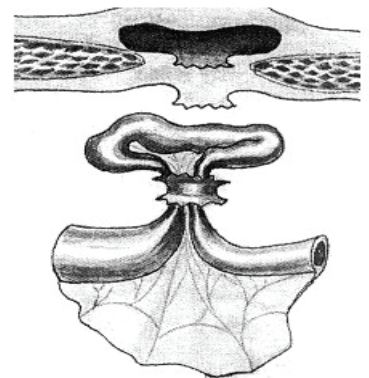
Şəkil 9.12. Retrograd boğulma



Şəkil 9.13. Yırtığın boğucu həlqə ilə birlikdə peritonönu sahəyə qayıtması



Şəkil 9.14. Yırtığın boğucu həlqə ilə birlikdə qarın boşluğuna qayıtması



Şəkil 9.15. Yırtığın boyun nahiyəsində qopması və qarın boşluğuna qayıtması

Şəkil 9.15. Yırtığın boyun nahiyəsində qopması və qarın boşluğuna qayıtması

Hazırda yırtığın 100-dən artıq cərrahi müalicə metodları mövcuddur. “*Herniotomiya*” termininin hərfi tərcüməsi - “yırtığın kəsilməsi”dir və əməliyyatın mahiyyətinə uyğun gəlmir. Əslində isə yırtığın xaric edilməsi zamanı yırtıq kisəsinin kəsilib çıxarılması (birinci mərhələ) və yırtıq qapısının bağlanması – plastikası (ikinci mərhələ) həyata keçirilir. Əməliyyat texniki cəhətdən sadə və az travmatik olmalıdır.

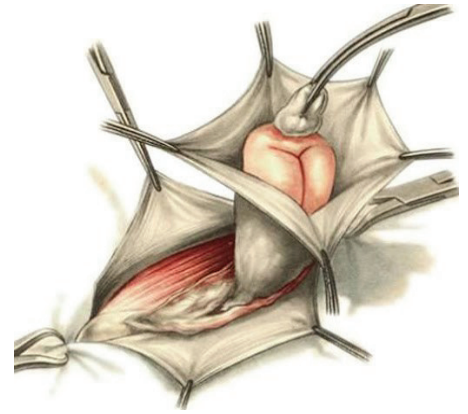
Ağırlaşmamış yırtıqlarda ilk mərhələdə yırtıq qişasının kəsilməsi, yırtıq kisəsinin yırtıq qişasından ayrılması, yırtıq kisəsinin açılması və yırtıq möhtəviyyatının qarın boşluğuna qaytarılması həyata keçirilir (şəkil 9.16). Düzəlməyən yırtıqlarda əlavə olaraq yırtıq kisəsi ilə yırtıq möhtəviyyatı arasında mövcud olan bitişmələr də ayrılmalıdır. Sonra boyun nahiyədə yırtıq kisəsi tikilir, düyünlənir və kisə kəsilərək xaric edilir (şəkil 9.17). Əməliyyatın ikinci mərhələsi yırtıq qapısının plastikasıdır.

Qarın divarında istifadə olunan toxumalardan asılı olaraq bütün hernioplastika metodlarını bir neçə qrupa bölmək olar: 1) autoplastika (fasiyal-aponevrotik, əzələ-aponevrotik, əzələ); 2) alloplastika; 3) kombinə olunmuş üsullar.

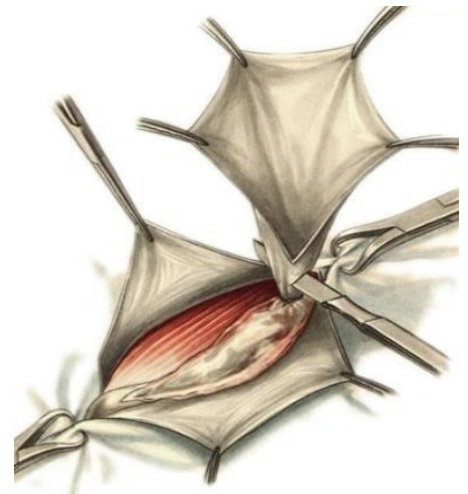
Autoplastik üsullar daha yaxşı nəticələr verir. Qiçant və tez-tez residivləşən əməliyyatdansonrakı yırtıqlarda əlavə bioloji materiallardan və ya sintetik materiallardan – alloplastikadan istifadə olunur. Bu əməliyyatlar əsasən kombinə olunur: autoplastikaya sintetik materiallar (kapron, lavsan, polipropilen və s.) əlavə olunur. Transplantatın torvari strukturu ona birləşdirici toxumanın sirayət etməsinə imkan verir ki, bu da möhkəm fibroz toxumanın əmələ gəlməsinə gətirib çıxarır. Sintetik materiallar asan sterilizə olunur və bioloji inetrdirilər.

Autoplastika məqsədlə dəridən, budun enli fassiyasından istifadə klinik praktikada öz geniş tətbiqini tapmamışdır. Yırtıq qişası kəsildikdən sonra, nekrozlaşmış yırtıq möhtəviyyatının qarın boşluğuna qayıtmasının qarşısını almaq üçün yırtıq qapısı genişləndirilmədən (kəsilmədən) öncə yırtıq kisəsi açılmalıdır. Yırtıq kisəsi açılmadan öncə əməliyyat yarası tənzip salfetlərlə izolə olunmalıdır, çünki kisədə həmişə yırtıq mayesi olur ki, bu da şəffaf, steril və ya hemorragik, bulanıq, infeksiyalaşmış ola bilər. Boğulmuş orqanı assistent nəm salfetlə tutub saxlayır. Boğucu həlqə kəsildikdən sonra boğulmuş orqan həyat qabillidirsə, o, qarın boşluğuna salınır. Nekrozlaşma aşkar olunan hallarda isə onun həyat qabilli sahə hüdudlarında rezeksiyası icra edilir. Sonra yırtıq kisəsi boyun nahiyəsində tikilib bağlandıqdan sonra kəsilib atılır və əməliyyatın ikinci mərhələsi - yırtıq qapısının plastikası icra olunur.

Bağırsağın həyat qabiliyyəti boğucu həlqə kəsildikdən və onun müsariqə kökü 0,5%-li novokain məhlulu ilə blokada edildikdən sonra üç əlamətə - rənginə, peristaltikanın olmasına və müsariqə arteriyalarında nəbz olmasına görə qiymətləndirilir. Əgər bağırsağ ilgəyi açıq-qırmızı rəngdədirsə, peristaltika və damarlarda nəbz görünürsə, onda bağırsağ həyat qabillidir. Bağırsağ qaralmış, tünd-albalı rəngindədirsə, bağırsaqda peristaltika və müsariqə damarlarında nəbz yoxdursa, onda bağırsağ nekrozlaşmışdır. Bu zaman bağırsağın görünən nekrozlaşmış hissəsi ilə yanaşı, həm də gətirici ilgəyin 30-40 sm, aparıcı ilgəyin isə 15-20 sm hissə rezeksiya olunmalıdır. Gətirici ilgəkdə bağırsağ keçməməzliyi nəticəsində bağırsağ möhtəviyyatının toplanması hesabına həddən artıq genişlənmə baş verir və bu səbəbdən onun divarında



Şəkil 9.16. Yırtıq möhtəviyyatının qarın boşluğuna qaytarılması



Şəkil 9.17. Yırtıq kisəsinin boyun nahiyədə bağlanması

mikrosirkulyasiya daha çox pozulmuş olur ki, bu da selikli qışada nekrobiotik dəyişikliklərlə müşayiət olunur. Bağırsaqlararası anastomoz uc-uca (daha fiziolojidir) qoyulur, gətirici və aparıcı ilgəklər diametrlərinə görə çox fərqlənsə, onda yan-yan və ya uc-yan anastomoz da qoyula bilər.

Yırtıq kisəsində cüt sayda bağırsağ ilgəyi olan hallarda *retrograd boğulmanın* mümkünlüyü həmişə yadda saxlanmalıdır. Bunun üçün əlaqələndirici bağırsağ ilgəyi qarın boşluğundan xaricə çıxarılaraq onun həyat qabiliyyəti qiymətləndirilməlidir.

Kor bağırsağın boğulması və nekrozlaşması zamanı - sağtərəfli hemikolektomiya, S-vari bağırsağın boğulması və nekrozlaşması zamanı – onun rezeksiyası, sidik kisəsinin boğulması və nekrozlaşması zamanı – sidik kisəsinin rezeksiyası, episistostomiya və kisətrafi sahənin drenləşdirilməsi həyata keçirilir.

Richter boğulması nəticəsində bağırsağ divarının məhdud nekrozlaşması baş verən hallarda bağırsağ Melnikov üsulu ilə (dairəsinin $\frac{3}{4}$ hissəsi) rezeksiya olunur, çünki, belə hallarda müsariqənin qan dövrəni saxlanmış olur.

Boğulmuş yırtığın *fleqmonalarına* görə əməliyyat orta laparotomiya ilə başlanır və bağırsağ ilgəyinin rezeksiyası yuxarıda qeyd edilən prinsip üzrə həyata keçirilir: gətirici ilgəyin boğulma yerindən 30-40 sm hissəsi, aparıcı ilgəyin isə 15-20 sm hissəsi rezeksiya olunaraq anastomoz qoyulur. Rezeksiya olunmuş bağırsağın ucları hermetik tikilir. Peritonit olmayan hallarda laparotomik yara tikilərək bağlanır. Peritonit olan hallarda isə qarın boşluğu sanasiya olunaraq drenləşdirilir. Bundan sonra yırtıq qışası kəsilir, yırtıq kisəsi açılaraq infeksiyalaşmış yırtıq mayesi aspirasiya olunur, nekrozlaşmış bağırsağ ilgəyi fiksə edilir. Boğucu həlqə kəsilərək genişləndirilir və rezeksiya olunmuş bağırsağ ilgəyi yarıdan çıxarılaraq xaric edilir. Yırtıq kisəsi boynu nahiyəsindən tikilib bağlandıqdan sonra, kəsilib xaric edilir. Yara isə digər lokalizasiyaların fleqmonalarında olduğu kimi drenləşdirilir. Yırtıq qarısının plastikası *aparılmır*. Yara ikincili sağalır. Yırtığın residivi bütün xəstələrdə olacaqdır, lakin bu vəziyyətdə cərrahın əsas vəzifəsi xəstənin həyatını xilas etməkdir. Əməliyyatın ikinci mərhələsi olan hernioplastika xəstə sağaldıqdan 3-4 ay sonra yerinə yetirilir.

Əməliyyatın hazırlığın prinsipləri

İstənilən əməliyyatın uğurlu nəticəsi əməliyyatın hazırlığın keyfiyyətindən, əməliyyat və ağrısızlaşdırma növünün seçilməsindən asılıdır. Gənc yaşlarda yırtığın ölçüləri kiçik olan və yanaşı patologiyalar olmayan hallarda xüsusi hazırlıq tələb olunmur. Əməliyyatdan əvvəlki gün axşam – təmizləyici imalə, gigiyenik vanna, səhər - əməliyyat sahəsinin tüklərdən təmizlənməsi, əməliyyatdan 30-40 dəq əvvəl premedikasiya. Premedikasiya məqsədlə adətən narkotik analgetiklərdən (promedol, omnopon), desensibilizəedici vasitələrdən (dimedrol, suprastin), profilaktik dozada antibakterial preparatlardan istifadə olunur.

Böyük ölçülü yırtıqlarda əməliyyata uzunmüddətli – 2-3 həftədən 2-3 aya qədər hazırlıq tələb olunur. Bu müddət xəstəyə orqanların yırtıq kisəsindən qarın boşluğuna qayıtması ilə əlaqədar yaranan yeni vəziyyətə adaptasiya olunmaq üçün lazımdır. Belə ki, böyük həcmli yırtıq kisəsinin möhtəviyyatının qarın boşluğuna qaytarılması qarındaxili təzyiqin yüksəlməsi, diafraqmanın yuxarı dayanması ilə nəticələnir ki, bu da tənəffüs və ürək-damar çatışmazlığının inkişafına gətirib çıxara bilər.

Bandaj gəzdirmə, tənəffüs gimnastikası, piylənmiş xəstələrə arıqlama məsləhət görülür. Pəhriz saxlanması da vacibdir. Əməliyyatdan 3-5 gün əvvəldən başlayaraq hər gün təmizləyici imalə təyin olunur.

Ağırlaşmış yırtıqlarda – boğulma, yırtıq kisəsinin fleqmonası olan hallarda təcili əməliyyat göstərişdir; əməliyyatın hazırlıq sürətli, aktiv aparılmalı və 1 saatdan çox olmamalıdır. *Narkotik və spazmolitik preparatların yeridilməsi mütləq əks-göstərişdir*, çünki onlar yırtıq möhtəviyyatının spontan olaraq qarın boşluğuna qayıtmasına səbəb ola bilər ki, belə hallarda da geriye qayıtmış orqanın həyat qabiliyyətini qiymətləndirmək məqsədlə laparotomiyanın (laparoskopiyanın) həyata keçirilməsi tələb olunur. Sidik kisəsinin kateterizasiyası, mədənin

zondla boşaldılması məqsədəuyğundur. Detoksikasion infuzion terapiya cərrahi müdxilə zamanı əməliyyat stolunda həyata keçirilir.

Uşaqlar və yırtığın ölçüsü böyük olan hallar istisna olmaqla, yırtığa görə əməliyyat zamanı 0,5%-li novokain məhlulu ilə yerli infiltrasion anesteziyadan istifadə göstərişdir. Boğulmuş yırtıqlarda yırtıq kisəsinin fleqmonası və peritonit olmayan hallarda da yerli infiltrasion anesteziyadan istifadə oluna bilər. Lakin belə hallarda premedikasiya əməliyyatdan əvvəl yox, əməliyyat vaxtı, yırtıq kisəsi açıldıqdan və boğulmuş orqan fiksə edildikdən sonra həyata keçirilir.

Uşaqlarda, eləcə də böyük ölçülü, bəzən residiv yırtıqlarda, peritonit və yırtıq kisəsinin fleqmonası ilə ağırlaşmış yırtıqlarda endotraxeal intubasiya şəklində ümumi anesteziyadan istifadə olunur. Bu zaman requrgitasiya və asfiksiyanın qarşısını almaq üçün xəstələrin mədəsi əvvəlcədən boşaldılmalıdır.

Əməliyyat növünün və ağrısızlaşdırmanın seçilməsi kimi, əməliyyatdansonrakı dövr də ciddi fərqi seçilməlidir ki, bu da yırtığın xarakteri, xəstənin yaşı, yanaşı patologiyaların olub-olmaması ilə şərtlənir.

Əməliyyatdansonrakı dövrdə erkən ayağa qalxma (1 gündən sonra) və ya gec ayağa qalxma (1-2 həftədən sonra) mümkündür. Xəstə nə qədər yaşlıdırsa, ağciyər (xəstəxanadaxili pnevmoniya) və ürək-damar ağırlaşmalarının (ağciyər arteriyasının tromboemboliyası) qarşısını almaq üçün əməliyyatdansonrakı dövr bir o qədər aktiv aparılmalıdır.

Ağırlaşmış yırtıqlarda əməliyyatdan sonra antibakterial, detoksikasion terapiya, mədə-bağırsaq traktının funksiyasının bərpa olunması, eləcə də tənəffüs və ürək-damar çatışmazlığının profilaktikası həyata keçirilir.

Ağırlaşmış yırtıqlarda letallıq 1-10% intervalında dəyişir və orta hesabla 4,9% təşkil edir. Daha yaxşı nəticələr 60 yaşa qədər olan xəstələrdə, eləcə də boğulmadan sonrakı ilk 6 saat ərzində əməliyyat olunanlarda qeyd edilir.

QASIQ YIRTIĞI

Qasıq yırtığı (*Hernia inguinalis*) qarnın bütün xarici yırtıqlarının 75-80%-ni təşkil edir. Uşaq yaşlarında isə qasıq yırtığının tezliyi 92-95%-ə çatır. Qasıq üçbucağı və qasıq kanalının anatomik xüsusiyyətləri ilə əlaqədar olaraq qasıq yırtığına əsasən (90-95%) kişilərdə rast gəlinir. Qasıq kanalının topoqrafiyası fəsilin başlanğıcında təsvir olunmuşdur. Qeyd etdiyimiz kimi, kişilərdə toxum ciyəsi, qadınlarda isə uşaqlığın girdə bağı qasıq kanalına daxildə qarnın ön divarındakı bayır qasıq çuxuru nahiyəsindən daxil olur.

Qasıq yırtığı inkişaf edərkən, yırtıq şişkinliyi bayır qasıq çuxuru nahiyəsində yaranaraq kisəsi toxum ciyəsi və ya uşaqlığın girdə bağı ilə birgə daxili (dərin) qasıq həlqəsindən keçərək səthi qasıq həlqəsindən çıxırsa, ona çəp qasıq yırtığı (*hernia inguinalis obliqua*) deyilir. Çəp qasıq yırtığı xayalığa qədər enə bilər.

Yırtıq şişkinliyi medial qasıq çuxuru nahiyəsindən çıxdıqda düz qasıq yırtığı (*hernia inguinalis directa*) əmələ gəlir. Düz qasıq yırtığı formalaşarkən köndələn fassiya yırtıq kisəsinin önündə yerləşdiyindən onun xayalığa enməsinin qarşısını alır.

Qasıq yırtıqlarının Nyhus (1993) tərəfindən təklif olunmuş təsnifatı

I tip	Çəp qasıq yırtığı - daxili qasıq həlqəsi genişlənməmişdir və yırtıq şişkinliyi daxili qasıq həlqəsindən qasıq kanalının orta 1/3 hissəsinə qədər çatır (bizim ədəbiyyatlarda "qasıq yırtığının kanal mərhələsinə" uyğundur)
II tip	Çəp qasıq yırtığı - daxili qasıq həlqəsi əhəmiyyətli dərəcədə genişlənməmişdir. Yırtıq kisəsi xayalığa enmir, lakin gücənmə zamanı yırtıq şişkinliyi qasıq nahiyəsində dəri altında müəyyən edilir.
III tip	A. Düz qasıq yırtığının bütün növləri. Bu yırtıqlarda köndələn fassiyanın zəifliyi və genişlənməsi aşkar olunur ki, bu da qasıq kanalının arxa divarının quruluşunun pozulmasına gətirib çıxarır.
	B. Böyük ölçülü çəp qasıq yırtıqları - bir qayda olaraq qasıq-xayalıq yırtıqları. Bu tipdə qasıq kanalının həm arxa, həm də ön divarında defekt olur. Daxili qasıq həlqəsi əhəmiyyətli dərəcədə genişlənməmiş olur. Bəzən sürüşən yırtıqlar müşahidə olunur. Eyni zamanda çəp və düz qasıq yırtığı ola bilər ki, bu da xarici ədəbiyyatlarda "pantolon yırtıqları" adlanır.
	C. Bud yırtıqları.
IV tip	A. Residiv düz yırtıqları
	B. Residiv çəp qasıq yırtıqları
	C. Residiv bud yırtığı
	D. Residiv düz, çəp qasıq və bud yırtıqlarının kombinasiyası

Çəp qasıq yırtıqları anadangəlmə (15%) və qazanılmış (85%) ola bilər.

Anadangəlmə çəp qasıq yırtığının (*hernia inguinalis obliqua congenita*) əmələ gəlməsinə anatomik şəraitəradıcı amil xayanın xayalığa enməsi zamanı peritonun yataq çıxıntısının obliterasiya etməmiş olmasıdır. Bir çox müəlliflərə görə, yenidoğulmuş oğlanların yalnız 20-25%-də peritonun yataq çıxıntısı tam obliterasiyaya uğramış olur. Tamamilə obliterasiya olmayan hallarda tam qasıq-xayalıq yırtığı inkişaf edir. Bir çox hallarda peritonun yataq çıxıntısının distal hissəsi obliterasiyaya uğramış olur ki, belə hallarda da ciyə (funikulyar) yırtıqları inkişaf edir. Kişi cinsindən olan rüşeymin bətn daxili inkişaf dövrünün 3-cü ayından xayanın enməsi prosesi başlayır. Daxili qasıq həlqəsi nahiyəsində parietal periton üzərində qıfşəkilli çökəklik əmələ gəlir. Beləliklə, peritonun yataq çıxıntısı (*processus vaginalis*) formalaşır. Bətdaxili inkişafın sonrakı aylarında peritonun yataq çıxıntısının qasıq kanalına daxil olması baş verir. Yeddinci ayın sonlarında xayalar xayalığa enməyə başlayır. Uşağın doğulan anına qədər xayalar xayalıqda yerləşir və yataq çıxıntısı obliterasiyaya uğramış olur. Onun obliterasiyaya uğramadığı hallarda anadangəlmə qasıq yırtığı formalaşır. Bu zaman yataq

çıxıntısının mənəfi qarın boşluğu ilə sərbəst əlaqələnilir, yataq çıxıntısının özü isə hazır yırtıq kisəsi rolunu oynayır.

Anadangəlmə yırtıqlar 30-35% hallarda xayanın xayalığa enməməsi – kriptorxizmlə müşayiət olunur. Peritonun yataq çıxıntısının hissəvi obliterasiyası xayanın və ya toxum ciyəsinin hidropsu ilə də müşayiət oluna bilər. *Qazanılmış çəp qasıq yırtıqlarında xaya yırtıq kisəsində deyil, onun yanında yerləşir. Anadangəlmə qasıq yırtıqlarında isə xaya yırtıq kisəsinin daxilində yerləşir. Bu, anadangəlmə çəp qasıq yırtığı qazanılmış çəp qasıq yırtığından fərqləndirən əsas obyektiv meyardır (şəkil 9.18 və 19).*

Qazanılmış çəp qasıq yırtığı (hernia inguinalis obliqua acquisita) bir qayda olaraq qasıq kanalının arxa divarının çatışmazlığı - dərin qasıq həlqəsinin genişlənməsi, qasıq aralığının ölçülərinin böyüməsi nəticəsində yaranır.

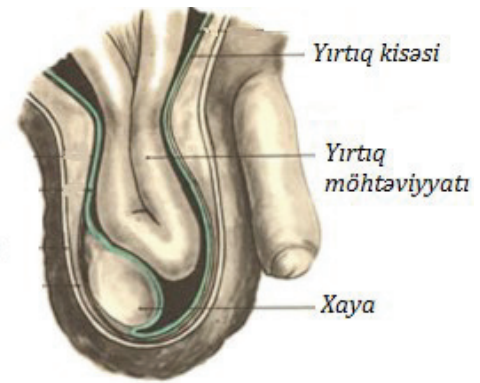
Qasıq sahəsi aşağıda - qasıq bağı, yuxarıda - daxili çəp və köndələn əzələlərin aşağı sərbəst kənarı və içəri tərəfdə qarın düz əzələ yatağının bayır kənarı arasında əmələ gəlir (şəkil 9.20). Adətən yuxarı və aşağı divarlar arasındakı sahə dar olub, bu sahə ilə kişilərdə toxum ciyəsi, qadınlarda isə uşaqlığın girdə bağı gedir. Bu qasıq sahəsinin forma və ölçüləri fərqlidir. Onun yarıqşəkilli-oval, iyəbənzer və üçbucaq formaları ayırd edilir. Bu sahənin ölçüləri nə qədər böyükdürsə, qasıq yırtığının inkişaf təhlükəsi də bir o qədər çoxdur.

Qasıq yırtığının inkişafında bir neçə mərhələ ayırd edilir:

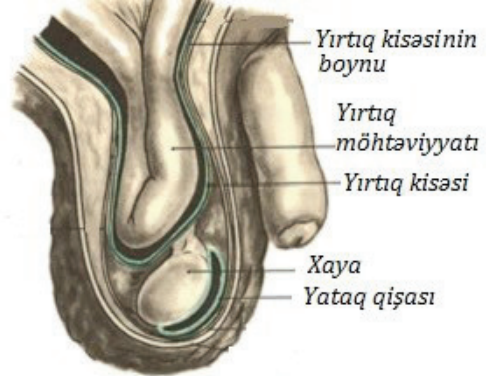- 1) *başlayan yırtıq (hernia incipiens)* dərin qasıq həlqəsinə keçir və barmağı səthi qasıq həlqəsindən daxil etdikdə müəyyən edilir;
- 2) *kanal yırtığı (hernia inguinalis obliqua canalis)* yırtıq kisəsinin dibi səthi qasıq həlqəsinə qədər çatır;
- 3) *tam çəp qasıq yırtığı (hernia inguinalis obliqua testicularis)* yırtıq kisəsinin dibi səthi qasıq həlqəsindən xaricə çıxmış olur;
- 4) *çəp qasıq-xayalıq yırtığı (hernia obliqua inguino-scrotalis)*
- 5) *gıqant yırtıq (hernia permagna)*

Çəp qasıq yırtıqlarında yırtıq şişkinliyi toxum ciyəsi elementlərinə münasibətdə bayır tərəfdə yerləşir. Az hallarda toxum ciyəsinin elementləri yırtıq kisəsinə hər tərəfdən əhatə edir. Beləliklə, çəp qasıq yırtığı üçün aşağıdakı xüsusiyyətlər xarakterikdir:

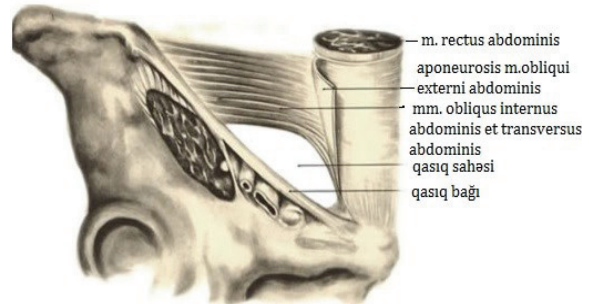
- 1) yırtığın qarın boşluğundan çıxdığı qapı bayır qasıq çuxuru nahiyəsində yerləşir;
- 2) yırtıq kisəsi qasıq bağına paralel və ondan yuxarıda yerləşir, qasıq kanalı boyunca çəp gedişə malikdir və aşağı epiqastral arteriyadan bayırda yerləşir;
- 3) palpasiyada toxum ciyəsi yırtıq kisəsindən içəri tərəfdə müəyyən edilir;
- 4) öskürək təkani simptomu səthi qasıq həlqəsinə daxil edilmiş barmaqdan bayır tərəfdə təyin edilir;
- 5) yırtıq kisəsi səthi qasıq həlqəsindən çıxaraq dərialtı piy toxumasına və ya xayalığa daxil olur ki, burada da toxum ciyəsi və xayanın ümumi yataq qışası ilə örtülmüş olur.



Şəkil 9.18. Anadangəlmə qasıq yırtığı



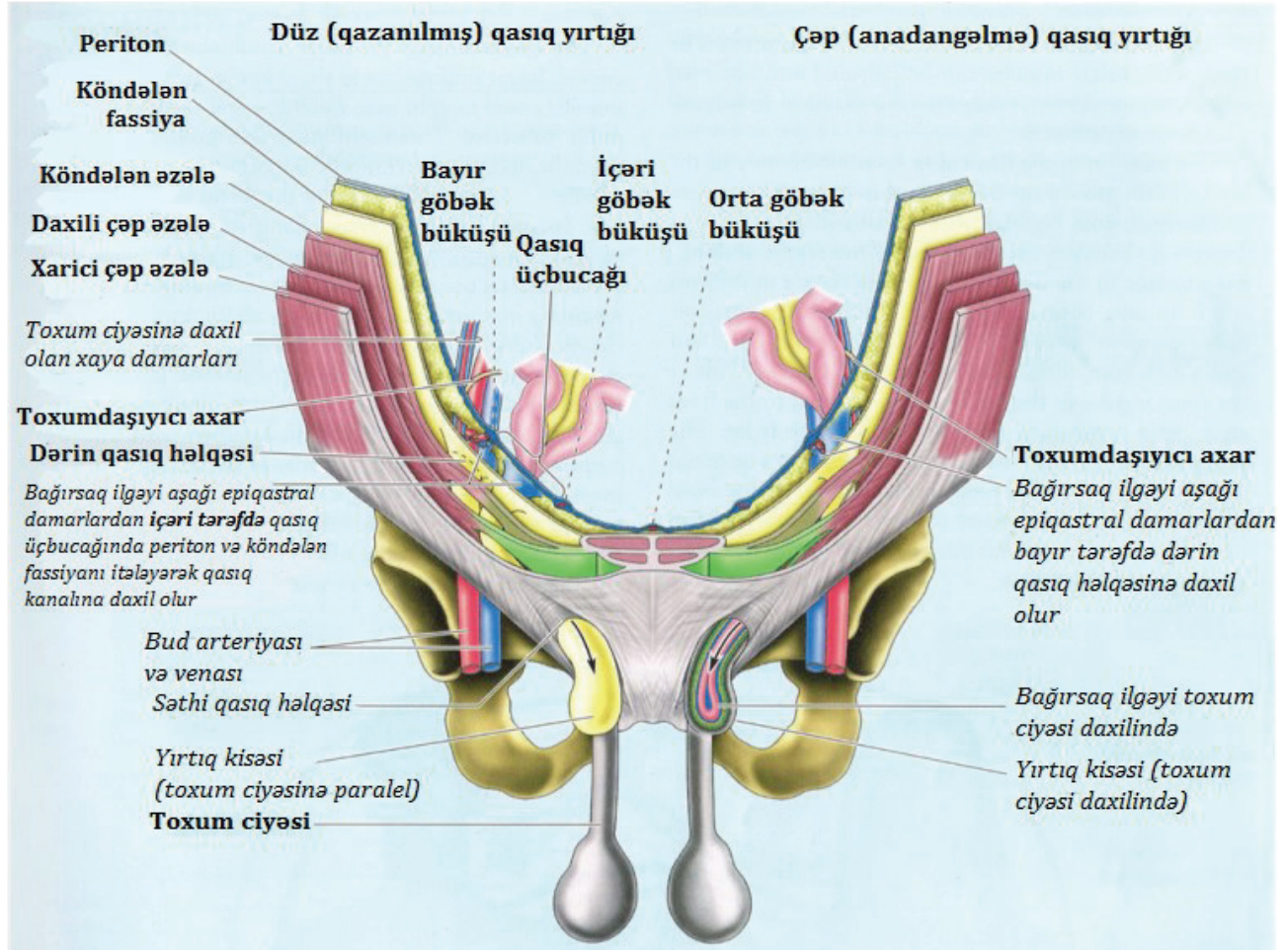
Şəkil 9.19. Qazanılmış çəp qasıq yırtığı



Şəkil 9.20. Qasıq sahəsinin anatomiyası

- 6) əsasən birtərəfli olur;
- 7) əsasən gənc yaşlılarda təsadüf olunur.

Düz qasıq yırtığı qarının ön divarının daxili səthindəki içəri qasıq çuxurundan xaric olur. Bu yırtığın əmələ gəlməsinin mühüm səbəbi əsas etibarilə qasıq kanalının arxa divarının zəif olması, qasıq sahəsinin geniş olması, az dərəcədə isə ön divarın çatışmazlığıdır. Düz qasıq yırtığı qasıq kanalı hüdudlarında saxlanarsa *natamam yırtıq* adlanır. Tam halda isə o, kişilərdə xayalığın əsasında, qadınlarda isə böyük cinsiyyət dodağı nahiyəsində səthi qasıq həlqəsindən dərialtı sahəyə çıxır. Yırtıq kisəsi izolə olunmuşdur və kişilərdə toxum ciyəsindən, qadınlarda isə uşaqlığın girdə bağından içəri tərəfdə yerləşir.



Şəkil 9.21. Düz və çəp qasıq yırtığının diferensiasiyası.

Düz qasıq yırtığını çəp qasıq yırtığından aşağıdakı xüsusiyyətlər fərqləndirir (şəkil 9.21):

- 1) yırtığın qarın boşluğundan çıxdığı qapı medial qasıq çuxuru nahiyəsində yerləşir;
- 2) yırtıq kisəsi praktiki olaraq qasıq bağına perpendikulyar yerləşir, düz istiqamətə malikdir və aşağı epiqatral arteriyadan (*a. epigastrica inferior*) içəri tərəfdə yerləşir və girdə formaya malikdir. Barmağı səthi qasıq həlqəsinə daxil etdikdən sonra çəp qasıq yırtıqlarında arteriyanın nəbzi barmaqdan içəri tərəfdə, düz qasıq yırtığında isə barmaqdan bayır tərəfdə müəyyən edilir.
- 3) yırtıq kisəsi xayalığa enmir, toxum ciyəsi və xayanın ümumi yataq qişası ilə örtülməmişdir;
- 4) əsasən ikitərəfli olur;
- 5) əsasən qoca yaşlılarda rast gəlinir.

Bəzi hallarda yırtıq sidik kisəsi üstü çuxurdan daxil olaraq düz qasıq yırtığının yolunu gedir və bununla da kisəüstü düz qasıq yırtığını (*hernia supravescalis*) əmələ gətirir.

Qaraciyər və mədəaltı vəzi istisna olmaqla, qarın boşluğunun istənilən orqanı qasıq yırtığının möhtəviyyatı ola bilər. Əksər hallarda yırtıq möhtəviyyatını piylik, nazik bağırsağ, kor bağırsağ və soxulcanvari çıxıntı (*Amyand yırtığı*), sidik kisəsi, uşaqlıq və onun artımları təşkil edir. Yırtıq möhtəviyyatını Meckel divertikulu təşkil edirsə, ona Littre yırtığı deyilir.

Yırtıq möhtəviyyatını hər tərəfdən visseral peritonla əhatə olunmamış kor bağırsağ və ya S-vari bağırsağ, eləcə də sidik kisəsi əmələ gətirən hallarda, yırtıq kisəsinin divarlarından birini bu orqanların divarı təşkil edə bilər. Belə yırtıqlar *sürüşən yırtıqlar* (*hernia inguinalis labentes*) adlanır. Qasıq yırtığına görə icra olunan əməliyyatlarda bu orqanların divarını zədələməmək üçün həmişə sürüşən yırtığın mümkünlüyünü nəzərə almaq lazımdır.

Qasıq yırtığının klinik mənzərəsi

Qasıq yırtığının klinik mənzərəsi onun ölçüsündən və daxilində yerləşən orqandan asılı olur. Xəstələr qasıq nahiyəsində şişkinliyin, xoşagəlməz, bəzən ağrılı hissiyyatın, xüsusən gəzərkən narahatlığın olmasından, dispeptik və ya dizurik halların olmasından şikayət edirlər. Bu qarında qurultu, köp, ürəkbulanma, nəcisin və qazın xaric olmasının ləngiməsi, dayanmalarla gedən sidik ifrazının tezləşməsi ola bilər.

Diaqnostikası

Xəstəyə baxarkən (mütləq ayaqüstə və uzanıq vəziyyətdə) yırtıq şişkinliyinin lokalizasiyasını və ölçüsünü görmək olur. Tam, yəni qasıq-xayalıq yırtıqlarında xayalığın müvafiq tərəfi böyümüş, dəri dartılmış olur, cinsiyyət üzvü əks tərəfə meyillənir, böyük yırtıqlarda isə dəri altında gizlənir.

Düzələn yırtıqlarda xəstənin uzanmış vəziyyətində yırtıq sərbəst olur və ya palpasiya zamanı qarın boşluğuna qayıdır. Palpasiya vasitəsilə yırtıq şişkinliyinin forması və ölçüsü, onun toxum ciyəsi elementlərinə münasibəti dəqiqləşdirilir. Bunun üçün toxum ciyəsi digər əllə xayalığın kökündə tutulur, yüngülcə dartılır və xəstədən öskürmək və ya gücənmək xahiş olunur. Çəp yırtıqlarda toxum ciyəsi yırtıq şişkinliyindən içəri tərəfdə, düz yırtıqlarda isə bayır tərəfdə yerləşir. Palpasiya vasitəsilə yırtıq möhtəviyyatı bağırsağ ilgəyi olduqda qurultu, piylik olduqda isə bərk törəmə müəyyən edilir.

Dizurik pozğunluq, bəzən sidik ifrazının çətinləşməsi fonunda möhkəm elastik törəmə palpasiya olunursa, eləcə də sidiyin sidik kisəsində toplanması ilə sinxron olaraq şişkinlik də böyüyürsə, bu o deməkdir ki, yırtıq möhtəviyyatı sidik kisəsindən ibarətdir.

Perkusiya vasitəsilə yırtıq kisəsində bağırsağın (timpanit) və ya piyliyin (kütləşmə) olması təsdiqlənir.

Piyliyin yırtıq kisəsi ilə bitişmələri olduqda gövdənin düzəldilməsi ağrı ilə müşayiət olunur ("dartılmış tel" simptomu). Palpasiya və baxış vasitəsilə xayalıqda xayanın olması, onun forması, ölçüsü və ya toxum ciyəsinin varikoz genəlmiş venalarının olub-olmaması dəqiqləşdirilir. Qasıq kanalının barmaqla müayinəsi çox vacibdir. Sağtrəfli yırtıqlarda sağ əlin II barmağı ilə, soltrəfli yırtıqlarda isə sol əlin II barmağı ilə həyata keçirilir. Əvvəlcə II barmaq qasıq kanalının səthi həlqəsinə daxil edilir, yırtıq şişkinliyinin qasıq qabarına münasibəti müəyyənləşdirilir. Qasıq yırtıqlarında qasıq qabarı yırtıqdan bayır tərəfdə yerləşir. Xarici və ya səthi qasıq həlqəsinin ölçüləri müəyyənləşdirilir. Sağlam insanlarda o yalnız barmağın ucunu buraxır. Xarici qasıq həlqəsi bəzən geniş olmağına baxmayaraq yırtıq olmaya da bilər. Lakin əksər hallarda genişlənmənin dərəcəsi yırtığın ölçülərindən asılı olur: 2-3 sm-dən ovucun diametrinə qədər. Səthi qasıq həlqəsi genişlənməmiş olduqda barmaq qasıq kanalına daxil edilir, onun istiqaməti və uzunluğu, mümkün olan hallarda isə dərin qasıq həlqəsinin vəziyyəti müəyyənləşdirilir (şəkil 9.22).

"Öskürək təkani" simptomunu yoxlamaq üçün xəstədən öskürmə xahiş olunur. Başlayan çəp yırtıqlarda təkənsəkilli hərəkət barmağın bayır səthində, düz yırtıqlarda isə barmağın ucunda hiss olunur. Bəzən daxil edilmiş barmaq vasitəsilə *a. epigastrica inferior*-da nəbzi təyin etmək mümkün olur.

Çəp yırtıqlarda nəbz müayinə edən barmaqdan içəri tərəfdə, düz yırtıqlarda isə bayır tərəfdə təyin edilir. Çəp qasıq yırtıqlarında genişlənmiş kanal və şişkinlik toxum ciyəsinin gedişi boyuncadır, düz yırtıqlarda isə şişkinlik birbaşa qasıq sahəsinə aparır.

Qadınlarda barmağın qasıq kanalına daxil edilməsi çətindir və buna görə də, yırtıq şişkinliyinin yalnız baxış və palpasiyası həyata keçirilir.

Diferensial diaqnostikasi

Diferensial diaqnostika ilk növbədə çəp və düz qasıq yırtıqları arasında aparılır ki, onların da fərqləndirici xüsusiyyətləri yuxarıda qeyd olunmuşdur. Bundan əlavə, çəp və düz qasıq yırtıqları ilə *bud yırtığı, xayalığın hidropsu, toxum ciyəsinin sisti, kriptorxizm, uşaqlığın girdə bağının sisti, qarının ön divarının lipoması, qasıq limfadeniti və ya metastazı* arasında diferensasiya aparmaq lazımdır.

Bəzi hallarda qasıq yırtığını *xayalığın hidropsundan (hydrocele)* diferensasiya etmək lazım gəlir. Yırtıqdan fərqli olaraq, hidrops möhkəm-elastik konsistensiyaya malikdir, öskürmə və gücənmə zamanı ölçülərini dəyişmir, qarın boşluğuna salmaq mümkün olmur. Perkusiya zamanı küt səs eşidilir. Diaqnostikasına diafonoskopiya kömək edir.

Qasıq limfadeniti zamanı dəri hiperemiyalaşır, qasıq nahiyəsində bərk, ağrılı, düzəlməyən, gövdənin vəziyyətini dəyişdikdə, öskürmə və gücənmə zamanı ölçülərini dəyişməyən şişkinlik palpasiya olunur. O, səthi qasıq və qasıq kanalı ilə əlaqəli deyildir. Qasıq limfadeniti zamanı aşağı ətrafda infeksiyalaşmış yara və ya sıyrıntılar, bəzən limfanqoit aşkar edilir.

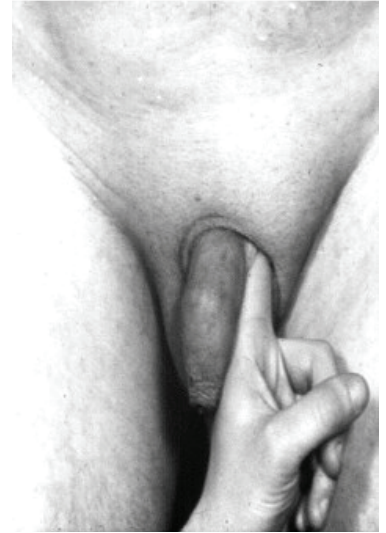Qasıq yırtıqlarının müalicəsi

Qasıq yırtıqlarının müalicəsi cərrahi olub, hazırda laparoskopik texnikadan istifadə etməklə də mümkündür. Əməliyyat həm yerli infiltrasion anesteziya, həm də ümumi anesteziya altında aparıla bilər. Uşaqlarda, eləcə də böyüklərdə yırtıq böyük və gıqant həcmə çatdıqda, qasıq yırtıqları fleqmona və peritonitlə ağırlaşmış olan hallarda ümumi anesteziya göstərilir.

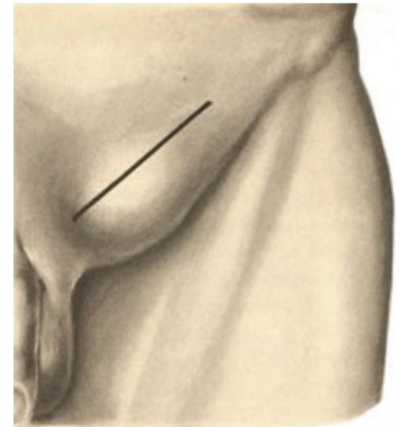
Kəsiq qasıq bağından 2 sm yuxarıda və ona paralel olaraq, bağın bayır və orta 1/3-in sərhəddindən qasıq qabarına qədər aparılır (şəkil 9.23). Dəri, dərialtı toxuma və səthi fassiya, qarının xarici çəp əzələ aponevrozu kəsilərək qasıq kanalı açılır. Bilavasitə aponevroz altında yerləşən qalça-qasıq və qalça-qarınaltı sinirlərin zədələnməsinin qarşısını almaq üçün xarici çəp əzələ aponevrozunun kəsilməsi səthi qasıq həlqəsindən qasıq kanalına daxil edilmiş novşəkili zond üzərində aparılır.

Əməliyyatın ikinci mərhələsi yırtıq kisəsinin toxum ciyəsi elementlərindən ayrılmasıdır ki, bunun üçün də novokain məhlulu ilə hidravlik ayrılmağa istifadə olunur. Dərin qasıq həlqəsi və boyun nahiyəsinə qədər ayrılmış yırtıq kisəsi dibi nahiyəsindən açılır, gözdən keçirilir və möhtəviyyət qarın boşluğuna qaytarılır. Sonra yırtıq kisəsi boynu nahiyəsində tikilir, bağlanır və kəsilir.

Anadangəlmə çəp qasıq yırtıqlarında yırtıq kisəsi ayrıldıqdan sonra bütün uzunluğu boyunca açılır, boynu nahiyəsində daxilədən büzməli tikişlə tikilir, bağlanır və kəsilir. Bütün kisə



Şək.7.22. Qasıq kanalının barmaqla müayinəsi



Şəkil 9.23. Qasıq yırtığına görə aparılan kəsik

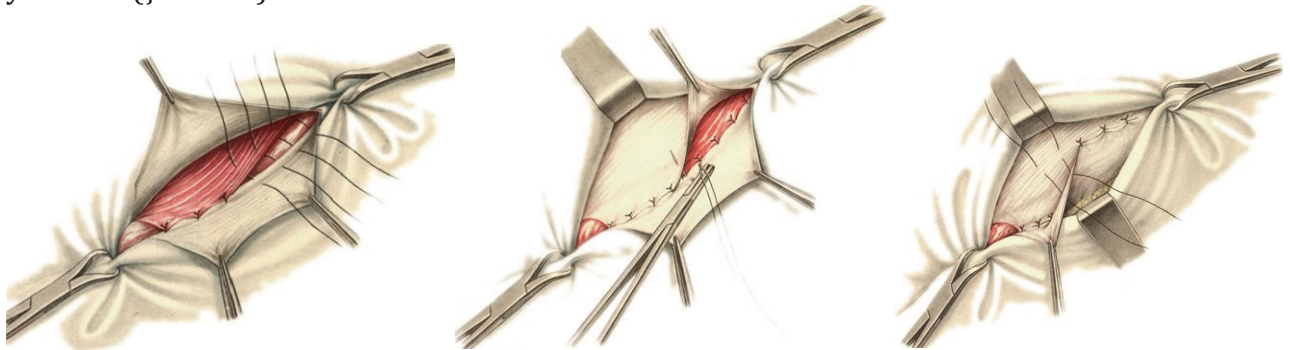
xaric edilmir, onun sərbəst hissəsi kəsilib xaric edilir, qalan hissəsi isə xaya və toxum ciyəsi ətrafında çevrilir (xaya hidropsuna görə Vinkelman əməliyyatında olduğu kimi).

Əməliyyatın son mərhələsi yırtıq qapısının plastikasıdır. Hazırkı dövrə qədər qasıq yırtığının plastikası üçün təxminən 200 üsul təklif olunmuşdur. Lakin onların hamısı iki böyük qrupa bölünür: qasıq kanalının ön divarının plastikası və qasıq kanalının arxa divarının plastikası.

Qasıq kanalının ön divarının *Jirar*, *Martınov*, *Spasokukotski* və *Kimbarovski* metodları ilə, arxa divarın isə *Bassini*, *Kukucanov*, *Postempski*, *Mak-Vey* metodları ilə möhkəmləndirilmə əməliyyatları klassik hesab olunur.

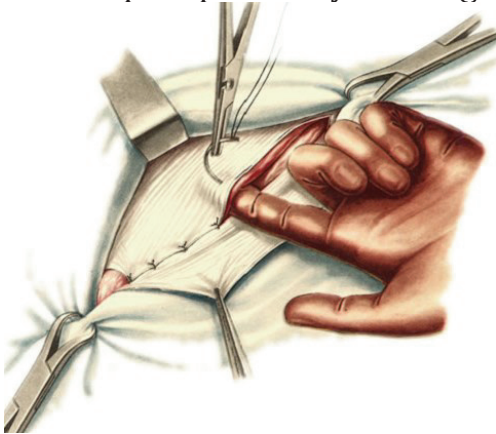
Əməliyyatların prinsipi eyni olsa da, metodlar bir-birindən bir qədər fərqlənirlər.

Belə ki, *Jirar metodunda* əvvəlcə qarının daxili çəp və köndələn əzələlərinin aşağı sərbəst kənarları, sonra isə ikinci sıra tikişlərlə qarının xarici çəp əzələ aponevrozunun yuxarı loskutu qasıq bağına tikilir və aşağı loskut onun üzərinə tikilərək ikiqat aponevroz (duplikatura) yaradılır (şək.9.24).

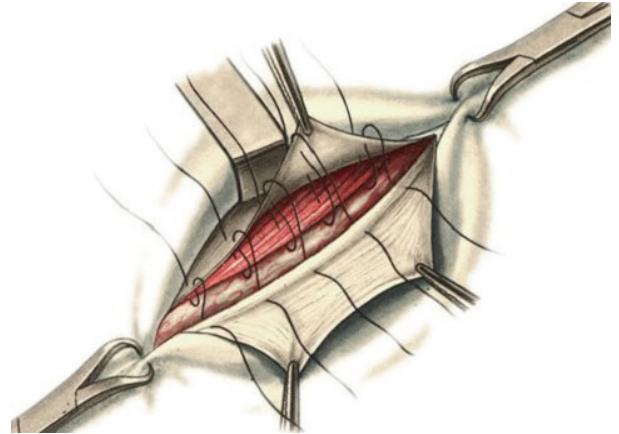


Şəkil 9.24. *Jirar* üsulu ilə hernioplastika

Spasokukotski metodunda qarının xarici çəp əzələ aponevrozunun yuxarı loskutu, daxili çəp və köndələn əzələ birlikdə qasıq bağına tikilir, sonra isə aponevrozun aşağı loskutu onun üzərinə fiksə olunmaqla duplikatura yaradılır (şəkil 9.25).



Şəkil 9.25. *Spasokukotski* metodu ilə hernioplastika



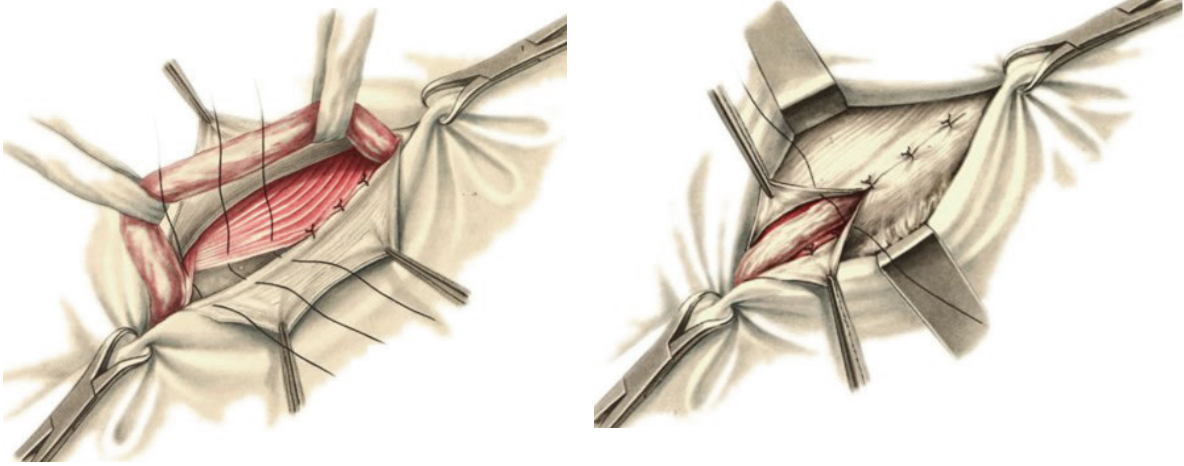
Şəkil 9.26. *Kimbarovski* metodu ilə hernioplastika

Martınov metodunda yalnız qarının xarici çəp əzələ aponevrozunun duplikaturasından istifadə olunur, daxili çəp və köndələn əzələ isə qasıq bağına tikilmir. Bu metod uşaqlarda daha geniş istifadə olunur.

Kimbarovski metodunda toxumaların eynicinsliyi prinsipinə əməl olunmasını məsləhət görən müəllif öz tikiş növünü təklif etmişdir: əvvəlcə aponevrozun yuxarı loskutu, sonra əzələlər və yenidən aponevrozun yuxarı loskutu tikişə alınır (aponevroz sanki əzələlərin üzərini örtür), sonra o qasıq bağına tikilir (şəkil 9.26). Yuxarıda təsvir olunan digər metodlarda olduğu kimi, bu metodda da sonda aponevrozun duplikaturası yaradılır.

Düz qasıq yırtıqlarına görə əməliyyat həyata keçirilərkən qasıq kanalının arxa divarını möhkəmləndirmək lazımdır. Bu məqsədlə daha çox *Bassini metodundan* istifadə olunur. Yırtıq

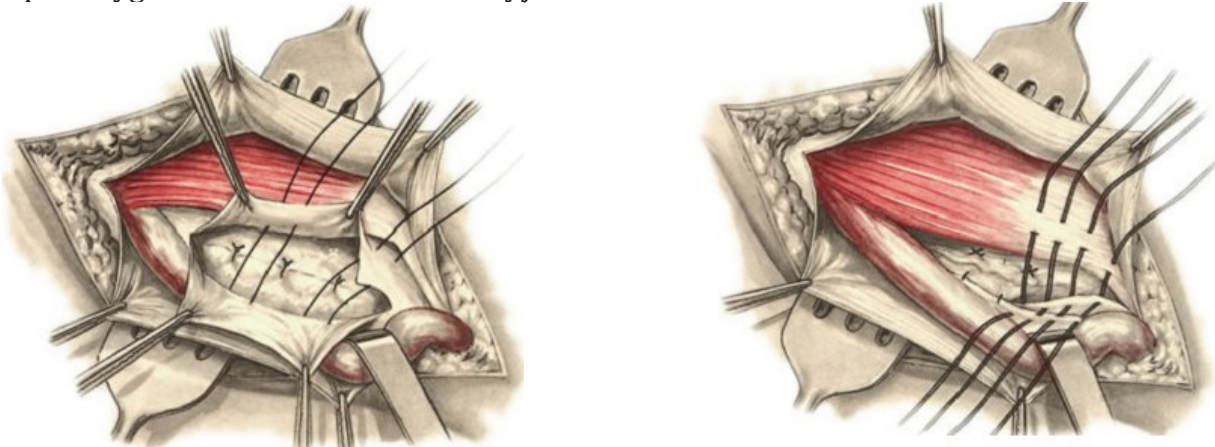
kisəsi kəsilib xaric edildikdən sonra toxum ciyəsi qaldırılır və onun altında qarnın daxili çəp və köndələn əzələsinin kənarı köndələn fassiya ilə birlikdə tikişə alınır və qasıq bağına tikilir. Bu zaman qarnın düz əzələ yatağının bayır kənarı da tikişə alınaraq qasıq bağına fiksə edilir (şəkil 9.27). Qasıq kanalının yeni formalaşdırılmış bu arxa divarının üzərinə toxum ciyəsi yerləşdirilir, onun üzərindən isə qarnın xarici çəp əzələ aponevrozunun kəsilmiş yuxarı və aşağı kənarları tikilir. Duplikatura yaradılır.



Şəkil 9.27. Bassini metodu ilə hernioplastika

Lakin qeyd etmək lazımdır ki, bu əməliyyatlardan sonra residivlərə 8-10% xəstələrdə rast gəlinir. Buna görə də, residivlərin qarşısını almaq üçün qasıq yırtıqlarının bütün növlərində qasıq kanalının arxa divarının möhkəmləndirilməsi tövsiyə olunur.

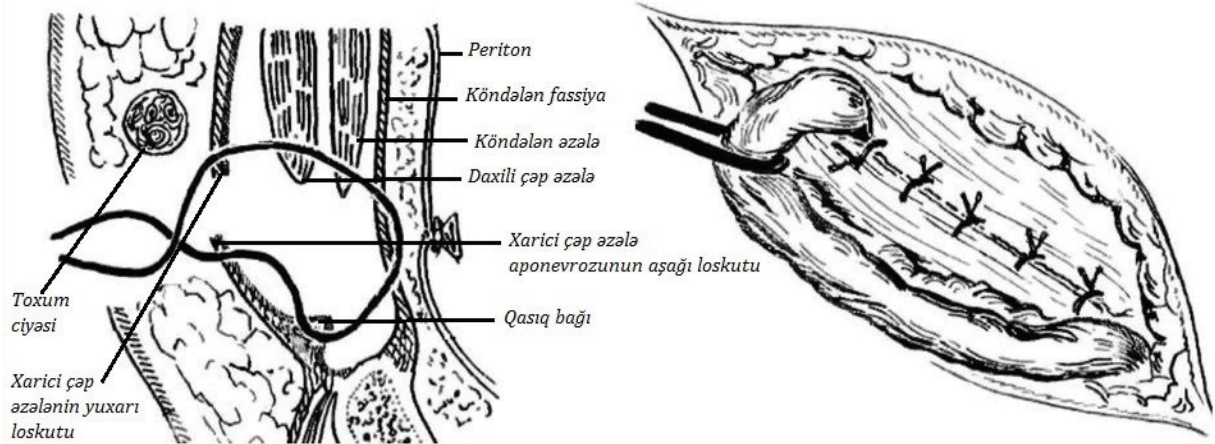
Hazırkı dövrdə bütün qasıq yırtıqlarını *sadə* (daxili qasıq həlqəsinin diametri 2 sm-ə qədər olan kiçik yırtıqlar), *keçid* (diametr 3,5 sm-ə qədər) və *mürəkkəb* (diametr 3,5 sm-dən böyük) olmaqla üç yerə bölünür. Xüsusən qoca yaşlılarda mürəkkəb yırtıqlara sadə yırtıqlardan daha çox rast gəlinir. Qasıq kanalının ön divarının plastikasi yalnız sadə yırtıqlarda tövsiyə olunur, mürəkkəb yırtıqlarda isə həm arxa divarın, həm də ön divarın möhkəmləndirilməsi daha məqsədəuyğun hesab edilir. Belə əməliyyata *Kukucanov metodu* aiddir.



Şəkil 9.28. Kukucanov metodu ilə hernioplastika

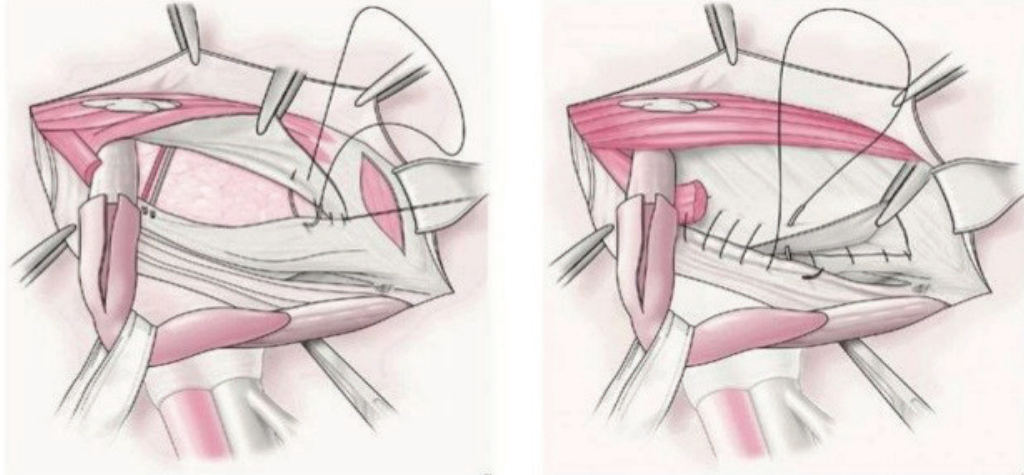
Kukucanov metodu ilə plastika zamanı köndələn fassiya kəsilir. Düz əzələ yatağının medial hissəsində boşaldıcı kəsik aparıldıqdan sonra qarnın düz əzələ yatağı ilə *Kuper bağı* arasında bir neçə tikiş qoyulur. İkinci sıra tikişlərlə qarnın daxili çəp və köndələn əzələlərinin birləşdiyi yer kəsilmiş köndələn fassiyanın yuxarı-medial loskutu ilə birlikdə köndələn fassiyanın aşağı loskutuna və qasıq bağına tikilir. Bu, daxili qasıq həlqəsinin ölçülərini kiçildir. Sonra qarnın xarici çəp əzələ aponevrozunun duplikaturası yaradılır, yəni qasıq kanalının ön divarı da möhkəmləndirilir (şəkil 9.28).

Postempiski metodunun mahiyyəti toxum ciyəsinin ikiqat yerdəyişməsindən və qasıq kanalı üçün yeni dərin həlqə formalaşdırmaqla yeni qasıq kanalının yaradılmasından ibarətdir. Qarnın xarici çəp əzələ aponevrozu səthi qasıq həlqəsinin bayır tərəfdən, qasıq bağına yaxın və ona paralel olmaqla bayır istiqamətdə kəsilir. Toxum ciyəsi mobilizasiya olunduqdan və yırtıq kisəsi işləndikdən sonra, daxili çəp və köndələn əzələ dərin qasıq həlqəsindən bayır istiqamətdə kəsilir. Toxum ciyəsinin yeri kəsiyin bayır-yuxarı bucağına doğru dəyişdirilir. Qasıq kanalının arxa divarı isə açılmaz. Yuxarı tərəfdə qarnın xarici çəp əzələsinin yuxarı loskutu, daxili çəp və köndələn əzələnin aşağı kənarları və köndələn fassiya ilə birlikdə toxum ciyəsinin altında qasıq bağına, sonra isə xarici çəp əzələ aponevrozunun aşağı loskutuna tikilir. Toxum ciyəsi onun üzərinə yerləşdirilir və yara tikilir. Beləliklə, toxum ciyəsi dərialtı sahədə yerləşmiş olur (şəkil 9.29).



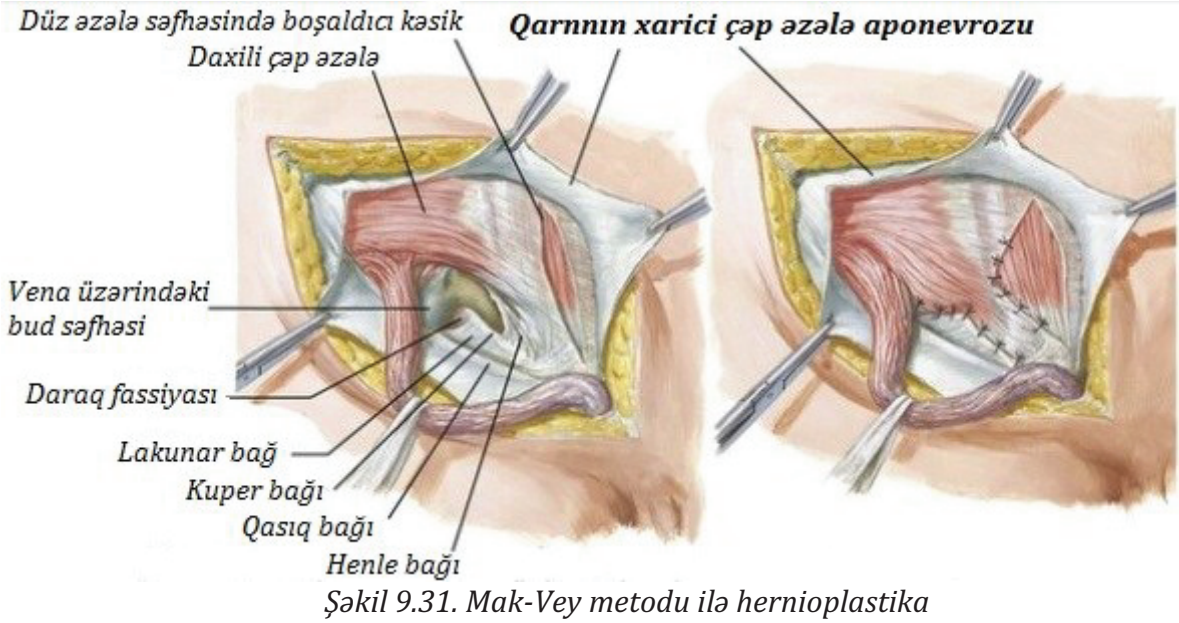
Şəkil 9.29. Postempiski metodu ilə hernioplastika

Shouldice metodu mahiyyətinə görə Postempiski metodundan az fərqlənir. Burada da köndələn fassiya və köndələn əzələ iki və ya üç qatda qasıq bağına tikilir, lakin tikiş fasiləsiz sapla və atravmatik iynə ilə həyata keçirilir ki, bu da daha yüksək hermetikliyi və tikişin etibarlı olmasını, eləcə də qasıq bağının laylara daha az ayrılmasını təmin edir (şəkil 9.30).



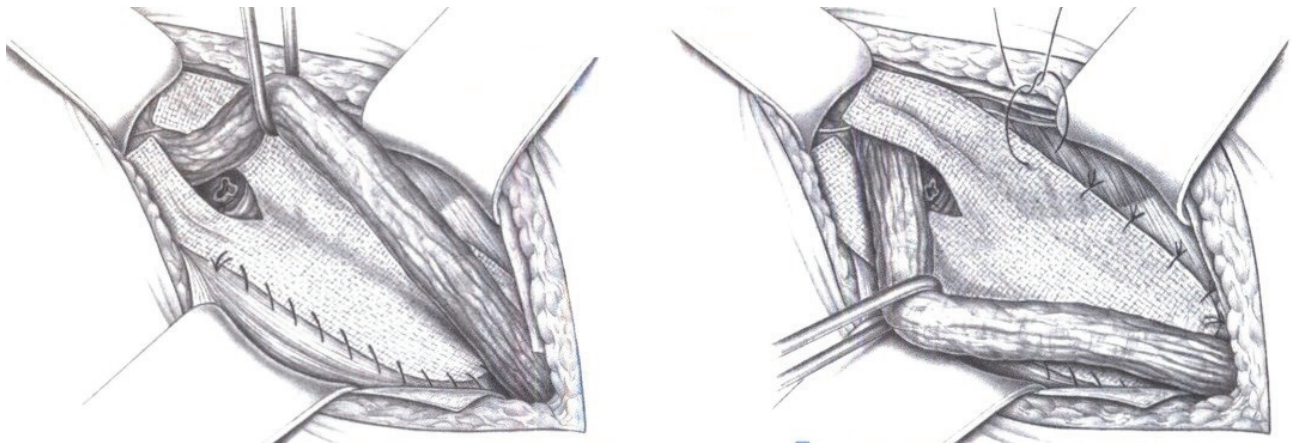
Şəkil 9.30. Shouldice metodu ilə plastika

Qasıq kanalının arxa divarının möhkəmləndirilməsinin klinik olaraq çox istifadə olunan üsullardan biri də *Mak-Vey metodudur*. Bu metodun mahiyyəti kəsilmiş köndələn fassiyanın yuxarı kənarının köndələn əzələ və daxili çəp əzələ vətəri ilə birlikdə bir neçə tikişlə *Cooper bağına* tikilməsindən ibarətdir. Bundan əvvəl əzələ qatlarının və birləşmiş vətərlərin hərəkətliyini təmin etmək məqsədilə qarnın düz əzələ yatağının üzərində uzunluğu 5 sm olan boşaldıcı kəsik aparılmalıdır (şəkil 9.31).



Böyük, residiv yırtıqlarda qasıq kanalının arxa divarının sintetik torların köməyi ilə möhkəmləndirmək (Lichtensteyn metodu) məqsədəuyğundur. Bu üsulun tərəfdarları getdikcə artmaqdadır.

Lichtensteyn metodunun mahiyyəti xüsusi protez-torların köməyi ilə qasıq kanalının arxa divarının möhkəmləndirilməsindən ibarətdir. Bu tor toxum ciyəsinin arxasında qasıq bağına və qarın daxili çəp əzələsinə fiksə olunur. Autoplastika metodlarından fərqli olaraq, bu metodda qarın əzələləri və aponevroz dartılaraq qasıq bağına tikilmir, eləcə də duplikatura yaradılmır və buna görə də qarın divarında gərilmə, dartılma yaranmır (şəkil 9.32). Bu səbəbdən də Lichtensteyn metodu gərilməsiz (tension-free) hernioplastika da adlanır.



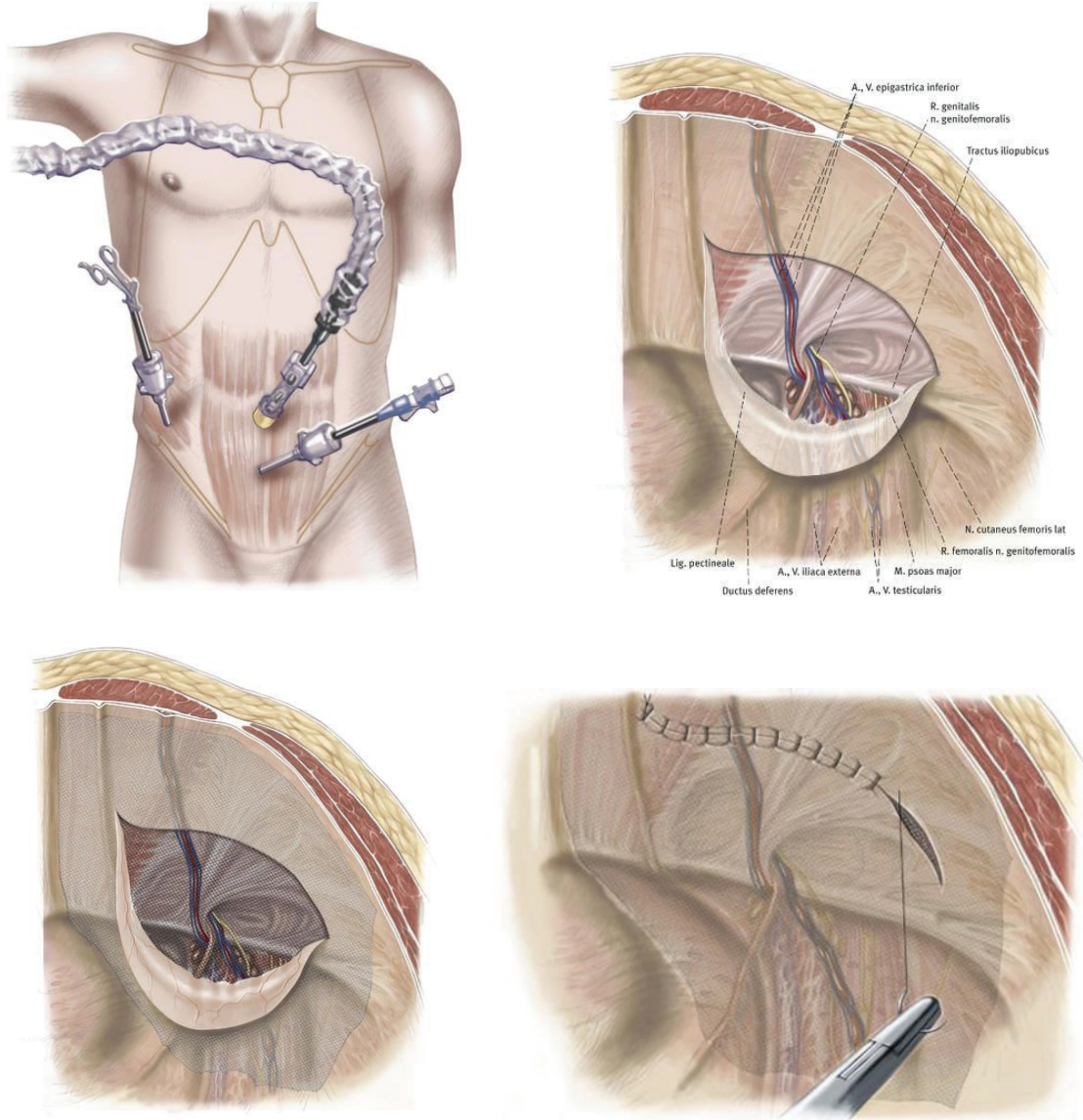
Şəkil 9.32. Lichtensteyn metodu ilə hernioplastika

Son illər qasıq yırtıqlarının operativ müalicəsində laparoskopik texnikadan istifadə genişlənsə də bu metodun üstünlükləri mübahisəlidir. Bunun üçün narkoz, bahalı laparoskopik avadanlıqlar və protez-torlar lazımdır. İlk dəfə belə əməliyyat 1982-ci ildə *Ger* tərəfindən icra olunmuşdur.

Bu əməliyyatın bir neçə metodu mövcuddur, lakin onların mahiyyəti qasıq kanalının arxa divarının qarın boşluğu tərəfdən möhkəmləndirilməsidir. Bu zaman möhkəmləndirici vasitə kimi birincili tikişlərdən, intra- və ya ekstraperitoneal, eləcə də preperitoneal yerləşdirilən protez-torlardan istifadə olunur .

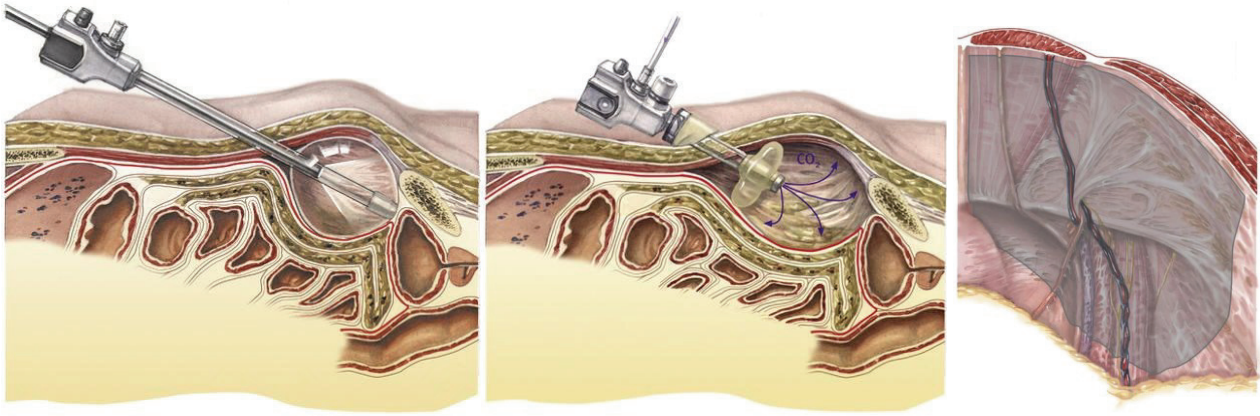
Transabdominal preperitoneal plastika (TAPP) metodunun mahiyyəti aşağıdakından ibarətdir: qarın divarında aparılan üç kiçik kəsikdən qarın boşluğuna troakarlar yeridilir.

Videokameranın nəzarəti altında xüsusi alətlərlə yırtıq qapısı nahiyəsində parietal periton kəsilərək qarın divarından soyulur. Sonra qasıq sahəsini (üçbucağını) tam örtmək şərti ilə peritonönu sahəyə protez-tor yerləşdirilir və bununla da “zəif yerlər” möhkəmləndirilir (şəkil 9.33). Sonda isə torun üzəri soyulub ayrılmış peritonla örtülərək bağlanır. Bu zaman yırtıq kisəsinin həmişə xaric edilməsinə ehtiyac olmur.



Şəkil 9.33. Transabdominal preperitoneal plastikanın mərhələləri

Laparoskopik ekstraperitoneal hernioplastika (total ekstraperitoneal plastika - TEP) metodu da mövcuddur. Bu metodun mahiyyəti aşağıdakılardan ibarətdir: göbəkdən aşağıda kiçik kəsik aparılaraq qarın divarı ilə parietal periton arasına hava ilə doldurula bilən balon yerləşdirilir (şəkil 9.34). Balona karbon qazı doldurmaqla bu iki qat arasındakı məsafə genişləndirilir. Sonra cərrahi alətlər və kamera ilə təchiz edilmiş endoskop digər iki kiçik kəsikdən bu sahəyə daxil edilir. Yırtıq kisəsi ehtiyatla əldə edilərək onun möhtəviyyəti qarın boşluğuna qaytarılır. Qarın divarının qatları, yəni peritonla əzələ qatı arasında yırtıq qapısı üzərinə xüsusi polipropilen tor yerləşdirilir. Bu tor adətən təbii qarındaxili təzyiq hesabına özü fiksə olunur. Buna görə də, adətən torun toxuma yapışqanları ilə fiksə olunmasına ehtiyac qalmır. Nəzərə almaq lazımdır ki, bu metodun residiv yırtıqlarda icrası çapıq bitişmələr səbəbindən qeyri-mümkündür. Laparoskopik icra edilən əməliyyatların ağırlaşmaları – *hematoma, infiltrat, sidik kisəsinin, sinirlərin zədələnməsi, orxit* 9-10% xəstələrdə müşahidə olunur.



Şəkil 9.34. Laparoskopik ekstraperitoneal hernioplastika

Erkən dövrdə yırtığın residivlərinə 1% hallarda rast gəlinir, buna görə də, laparoskopik hernioplastika əməliyyatının üstünlükləri bir qədər şübhəli görünür.

Qasıq yırtıqlarına görə əməliyyat həyata keçirilərkən “sürüşən” yırtıqlarının olma ehtimalını həmişə yadda saxlamaq lazımdır. Əks təqdirdə bu, sidik kisəsi və ya bağırsağ mənfəzinin açılması ilə nəticələne bilər.

Intraoperasion ağırlaşmalara yalnız qalça-qasıq və qalça-qarınaltı sinirlərin kəsilməsi deyil, həm də *onların tikişə alınması* aiddir ki, bu da ağrılarla müşayiət olunur. Sinirlərin zədələnməsi əzələlərin atrofiyasına və yırtığın residivinə gətirib çıxarır. Yırtıq kisəsinin ayrılması zamanı *toxum ciyəsi elementlərinin zədələnməsi* (0,03% hallarda), eləcə də plastika zamanı *toxum ciyəsinin sıxılması* də mümkündür. Bu, xayalığın ödemə və xayanın atrofiyalaşması ilə müşayiət oluna bilər.

Qasıq kanalının plastikası zamanı qasıq bağına dərin tikişlər qoyarkən bud damarlarının zədələnməsindən çəkinmək lazımdır. Bunun üçün bağ səthi tikilməli, hər növbəti tikiş isə əvvəlki tikiş saplarını yuxarı dartmaqla qoyulmalıdır.

Əməliyyatdan sonra kişilər saxlayıcılardan (*suspenzorium*) istifadə etməli və yataqda erkən hərəkətlər tövsiyə olunmalıdır. Əməliyyatdan sonrakı dövrdə sidiyin kəskin ləngiməsi mümkündür ki, bu da dərman terapiyasının aparılmasını tələb edir. Effekt olmadıqda sidik kateterlə xaric olunmalıdır. Tikişlər əməliyyatın 7-8-ci günlərində sökülür. Ağırlaşmamış qasıq yırtıqlarında letallıq minimaldır.

Boğulmuş qasıq yırtıqlarının müalicə prinsipi digər lokalizasiyalı yırtıqlarınkı ilə eynidir – boğulma təcili əməliyyata mütləq göstərişdir. Boğulma zamanı onun xüsusiyyətlərinə aşağıdakılar aiddir:

- 1) yırtıq möhtəviyyatının həyat qabiliyyətini yoxlamamış onun sürüşərək qarın boşluğuna qayıtmasının qarşısını almaq üçün yırtıq kisəsi açıldıqdan və yalnız möhtəviyyatı fiksə edildikdən sonra boğucu həlqə (yırtıq qapısı) kəsilməlidir;
- 2) əməliyyat yarasının infeksiyalaşmasının profilaktikası (yırtıq kisəsi açılmazdan öncə yaranın salfetlərlə örtülməsi, eksudatın elektrosorucu ilə aspirasiyası);
- 3) həyat qabiliyyəti olmayan boğulmuş orqanın rezeksiyası;
- 4) hernioplastika üçün daha sadə metodlardan (Kimbarovski, Bassini və s.) istifadə olunması.

Uşaqlarda qasıq yırtığının xüsusiyyətləri

Uşaqlarda adətən yırtıqlar anadangəlmə olur. Yenidoğulmuş oğlanların yalnız 20-25%-də peritonun yataq çıxıntısının obliterasiyaya uğraması qeyd olunur. Qızlarda qasıq yırtığına 10 dəfə az rast gəlinir.

Uşaq ağıladıqda, qışqırdıqda yırtıq şişkinliyi böyüyür, sakit halda və horizontal vəziyyətdə isə asanlıqla geri qaydır. Böyüklərdə olduğu kimi, uşaqlarda da radikal müalicə metodu cərrahi əməliyyatdır. Onu 1 yaşdan yuxarı uşaqlarda aparmaq tövsiyə olunur, lakin yırtıq boğulmaya

meylli olduqda erkən dövrdə də icra oluna bilər. Əsasən yırtıq kisəsi açılmadan Ru əməliyyatı icra olunur, daha yuxarı yaşlı uşaqlarda isə Martinov metodu ilə hernioplastika məqsədəuyğundur. Böyük, residiv yırtıqlarda, böyüklərdə olduğu kimi, qasıq kanalının arxa divarını Bassini metodu ilə möhkəmləndirmək lazımdır.

Böyüklərlə müqayisədə uşaqlarda qasıq yırtığının boğulmasına az hallarda rast gəlinərsə də, mümkündür. Belə hallarda təcili əməliyyat göstərisdir. Oğlanlarda ciddi əks-göstərişlər olduqda (ağır pnevmoniya), yırtığın öz-özünə düzəlməsinə kömək edən aşağıdakı terapevtik tədbirləri aparmaq olar: atropin inyeksiyası, isti vanna qəbul etmək. Bu tədbirlər effektiv olduqda əməliyyat planlı qaydada həyata keçirilir. Effekt 1-2 saata əldə edilməyən hallarda təcili əməliyyat icra olunmalıdır. Yırtıq möhtəviyyatını güclə qarın boşluğuna qaytarmaq olmaz!

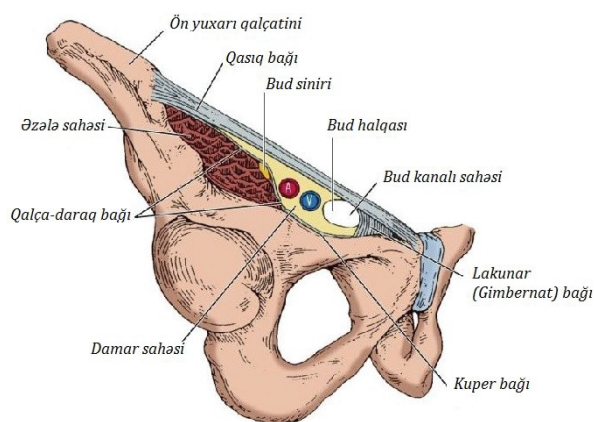
BUD YIRTIĞI

Bud yırtığı (*hernia femoralis*) tezliyinə görə qasıq yırtıqlarından sonra ikinci yeri tutur və qarının bütün xarici yırtıqlarının 5-6%-i onun payına düşür. Əsasən 40-50 yaşlı qadınlarda təsadüf olunur. Şəraitəyaradıcı amillərə dərin bud həlqəsinin ölçülərinin böyüməsi və zəifləməsidir. Qadınlarda bud həlqəsinin diametri 1,8 sm, kişilərdə isə 1,2 sm-dir.

Qasıq bağı ilə çanaq sümükləri arasında olan boşluq qalça-daraq bağı (*ligamentum ileopectineum*) ilə iki sahəyə bölünür: əzələ sahəsi (*lacuna musculorum*) və damar sahəsi (*lacuna vasorum*). Əzələ sahəsi bağdan bayır tərəfdə, damar sahəsi isə içəri tərəfdə yerləşir. Əzələ sahəsindən bud nahiyəsinə *m. iliopsoas* və *n. femoralis* keçir. Damar sahəsindən isə *a. et v. femoralis*, *n. genitofemoralis*, *n. lumboinguinalis* və limfa damarları keçir. Damar-sinir dəstəsi köndələn fassiyadan əmələ gəlmiş nazik səfhə ilə əhatə olunmuşdur. Bud yırtıqları əsasən damar sahəsinin medial hissəsində əmələ gəlir. Lakin yırtığın həm damar, həm də əzələ sahəsinin digər hissələrində əmələ gəlməsi istisna olunmur. Bud həlqəsinin topoqrafiyası şəkil 9.35-də qeyd olunmuşdur.

Klinik gedişinə görə bud yırtığının aşağıdakı növləri ayırd edilir:

- 1) başlanan bud yırtığı – yırtıq daxili bud həlqəsinin hüdudlarından kənara çıxmır;
- 2) natamam və ya kanal bud yırtığı – yırtıq şişkinliyi səthi fassiya hüdudlarından kənara çıxmır, damar dəstəsinin yaxınlığında yerləşir;
- 3) tam bud yırtığı – yırtıq şişkinliyi budun dərialtı sahəsinə daxil olur.



Şəkil 9.35. Qasıq bağı ilə çanaq sümükləri arasındakı sahə

Klinikası

Yırtıq möhtəviyyatını əsasən piylik, nazik bağırsağ ilgəyi, bəzən isə sidik kisəsi təşkil edir. Xəstələr adətən qarının aşağı hissəsində, qasıq, bud nahiyəsində ağrıdan, ürəkbulanmadan, dizurik pozğunluqdan şikayət edir. Tam yırtıqlarda və venanın sıxılması olan hallarda günün sonuna ayaqlarda şişkinliyin meydana çıxması mümkündür.

Xüsusən kök qadınlarda yırtıq şişkinliyini görmək və palpasiya etmək mümkün olmadığına görə, başlanan bud yırtıqlarının *diaqnostikası* çətinidir. Onlarda “öskürək təkani” simptomunu təyin etmək də çətin olur. Məhz belə başlanan yırtıqlarda Richter (divar) boğulmasına tez-tez rast gəlinir.

Kanal və tam bud yırtıqlarında qasıq bağından aşağıda – qasıq qabarından bayırda və bud damarlarından içəri tərəfdə yerləşən yırtıq şişkinliyi görünür. O, bir qayda olaraq, hərəkətsiz və

ya az hərəkətlidir, bərk (piylik) və ya elastik (bağırmaq) konsistensiyaya malik olub, perkusiyada uyğun olaraq kütlük və timpanit eşidilir. Bağırmaq olan hallarda bəzən qurultu eşidilir. Bud kanalının ölçüləri kiçik olduğundan bud yırtığı yalnız boğulmaya deyil, həm də düzəlməməyə meyillidir.

Bud yırtığını qasıq yırtığı, qasıq limfadeniti, böyük dərialtı venanın varikoz düyünü, metastatik şişlərlə *difrensasiya* etmək lazımdır.

Bəzən kök xəstələrdə *bud və qasıq yırtıqlarını fərqləndirmək* çətin olur, çünki qasıq bağınyı ayırd etmək çətin olur. Belə hallarla qadınlarda daha çox rastlaşmaq mümkündür. Qasıq yırtığı qasıq bağından yuxarıda və qasıq qabarından bayır tərəfdə, bud yırtığı isə bağdan aşağıda və qasıq qabarından içəri tərəfdə yerləşir.

Qasıq limfadeniti üçün iltihab əlamətləri – hərəkətin yüksəlməsi, qasıq nahiyəsində ödem, infiltrasiya və hiperemiya, lokal olaraq hərəkətin artması, aşağı ətrafda infeksiyalaşmış yara və ya sıyrıntıların olması, az hallarda limfangit əlamətləri xarakterikdir. Xarici cinsiyyət orqanlarının iltihabi prosesi mümkündür.

Böyük dərialtı venanın bud venasına açıldığı yerdə varikoz düyünə adətən aşağı ətrafların varikoz genəlməsi olan hallarda rast gəlindiyindən, diaqnostikası çətinlik törətmir. Varikoz düyünə təzyiq etdikdə və horizontal vəziyyətdə ayağı qaldırarkən şişkinlik itir.

Bud yırtığının müalicəsi

Bud yırtığının müalicəsi üçün kəsiyin aparıldığı yerdən asılı olaraq üç qrup əməliyyat yerinə yetirilir.

- 1) Bud tərəfdən
- 2) Qasıq kanalı tərəfdən
- 3) Qarın boşluğu tərəfdən


Bud tərəfdən əməliyyatı yerinə yetirmək üçün kəsik vertikal, qasıq bağına paralel, az hallarda isə T-şəkilli aparıla bilər. Yırtıq kəsəsi yırtıq qapısından, yəni qasıq, lakunar və Cooper bağından, bud venasının yatağından ehtiyatla ayrılmaqla boynuna qədər mobilizə edilir. Yırtıq kəsəsi açılır, möhtəviyyət qarın boşluğuna salınır. Yırtıq kəsəsi boynu nahiyəsində tikilir, bağlanır və kəsilərək xaric edilir. *Plastika Lokvud-Bassini metodu* ilə - qasıq bağınyın 2-3 tikişlə Cooper bağına tikilməsi (*Lokvud*) və əlavə olaraq budun enli fassiyasının yarımaypara kənarının oval çuxur nahiyəsində daraq fassiyasına tikilməsi (*Bassini*) ilə həyata keçirilir (şəkil 9.36).

Qasıq kanalı tərəfdən müdaxilə zamanı qasıq kanalı açılır, köndələn fassiya kəsilir, yırtıq kəsəsinin boynu əldə edilir və dartılaraq qasıq kanalına tərəf çıxarılır (şəkil 9.37). Yırtıq möhtəviyyəti qarın boşluğuna salındıqdan sonra, kəsəsi adi qaydada boynu nahiyəsindən tikilir, bağlanır və kəsilir.

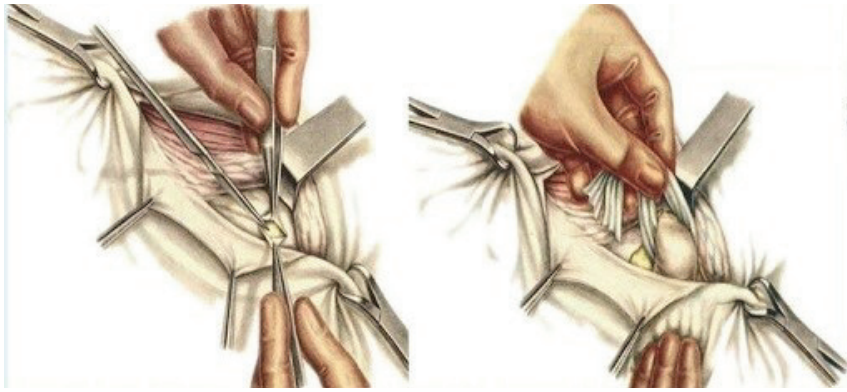
Plastika *Ruci-Parlavechio metodu* ilə həyata keçirilir. *Ruci metodu* üzrə Cooper bağı qasıq bağına tikilir. *Parlavechio metodu* üzrə isə qeyd ediləndən əlavə, daxili çəp əzələnin və köndələn əzələnin kənarı köndələn fassiya ilə birlikdə Poupart bağına tikilir (şəkil 9.38).

Reich metodunda qeyd edilən plastika bir sıralı tikişlə həyata keçirilir: daxili çəp əzələnin, köndələn əzələnin kənarları və köndələn fassiya Cooper və Poupart bağı ilə tikilir, yəni, təkcə bud həlqəsi deyil, həm də qasıq kanalının arxa divarı möhkəmləndirilir (şəkil 9.39). Sonra qasıq kanalının ön divarı bərpa edilir. Əməliyyat yaxşı nəticələr verir.

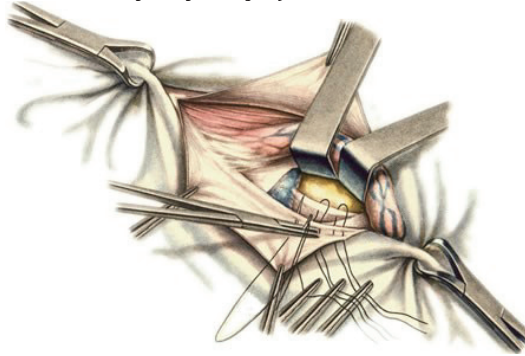
Laparotomik müdaxilə (qarın boşluğu tərəfdən) peritonit və ya yırtığın fleqmonası ilə ağırlaşmış bud yırtıqlarında həyata keçirilir.



Şəkil 9.36. Lokvud-Bassini metodu ilə plastika



Şəkil 9.37. Köndələn fassiyanın kəsilməsi və yırtıq kisəsinin qasıq tərəfə çıxarılması

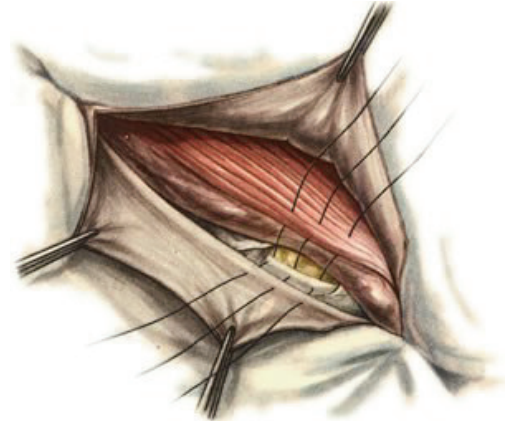


Şək. 9.38. Rucci metodu ilə Cooper bağıının qasıq bağına tikilməsi

Əməliyyatdansonrakı müalicə qasıq yırtığında olduğu kimi aparılır. Planlı əməliyyatlar daha yaxşı nəticələr verir və letallığa demək olar ki, rast gəlinmir, lakin 4,5% hallarda residiv inkişaf edir. Boğulmuş bud yırtıqlarına görə əməliyyatdansonrakı letallıq 3% təşkil edir.

Boğulmuş bud yırtıqlarına görə əməliyyat icra olunarkən cərrah çox vacib xüsusiyyəti – bud həlqəsi nahiyəsində “ölüm tacı” (*corona mortis*) olmasının, yəni qapayıcı arteriyanın (*a. obturatoria*) hipogastral arteriyadan (*a. hypogastrica*) deyil, aşağı epiqastral arteriyadan (*a. epigastrica inferior*) ayrılması ehtimalının mümkünlüyünü nəzərə almalıdır. Bu xüsusiyyətə təxminən 20% hallarda, yəni, hər 5 xəstədən birində rast gəlinir. Boğulmuş bud yırtıqlarında lakunar (*Jimbernat*) bağıın kəsilməsi kiçik çanaq boşluğuna ölümcül qanaxma ilə nəticələnmə bilər. Bundan çəkinmək məqsədlə, bağı əvvəlcədən sıxaclarla tutulmalı və yalnız bundan sonra kəsilərək liqaturaya almalıdır.

Uşaqlarda bud yırtığına nadir hallarda - bud həlqəsinin anadangəlmə və ya qazanılmış pozğunluqları zamanı rast gəlinir. Onlar çətin aşkar olunur. Uşaqlar adətən 1-1.5 yaş və ya 10-12 yaşlarda baş verən boğulmalara görə əməliyyat olunurlar. Əməliyyat əksər hallarda qasıq tərəfdən (Ruci, Parlavechio, Reich) aparılır.



Şəkil 9.39. Reich metodu ilə plastika

GÖBƏK YIRTIĞI

Göbək yırtığı (Hernia umbilicalis) da bud yırtığı kimi, qadınlarda daha çox rast gəlinir ki, bu da göbəyin anatomik quruluşu, qarın divarı və göbək həlqəsinin zəifləməsinə səbəb olan hamiləlik və doğuşlarla əlaqədardır. Göbək həlqəsi qarının ağ xəttində yerləşən dairəvi formalı defektidir və embrional inkişaf dövründə buradan göbək ciyəsi keçir. Qarın divarı göbək həlqəsi nahiyəsində çox nazikdir və bir-biri ilə sıx bitişmiş nazik dəridən, çarıq toxumasından və parietal peritondan təşkil olunmuşdur. Göbək yırtığının möhtəviyyəti adətən piylik, yoğun və nazik bağırsağ, mədə, az hallarda isə digər orqanlar olur. Yırtığın ölçüləri müxtəlifdir – kiçik ölçüdə qısqant ölçülərə qədər dəyişkən ola bilər. Bəzi hallarda o çoxkamaralı olur. Yırtıq kisəsi praktiki olaraq bütün hallarda dəri ilə bitişmiş olur.

Klinikası

Göbək yırtığı tipik klinikaya malikdir: xəstələr göbək nahiyəsində şişkinlikdən, xoşagəlməz və ya ağrılı hissiyyətdən, ürəkbulanma, qarında köp, qurultu və s. kimi dispeptik pozğunluqlardan şikayət edir.

Diaqnostikası

Göbək yırtığının diaqnostikası çətinlik törətmir. Lakin bəzi hallarda düzəlməyən göbək yırtıqları ilə göbəyin birincili və metastatik şişləri arasında *diferensial diaqnostikanın* aparılması lazım gələ bilər. Qeyd edilən ağırlaşmalarda diaqnozu qoymağa anamnez, FEQDS və biopsiya kömək edir. Göbək yırtıqları *düzəlməyən* ola bilər, eləcə də *boğulma* və *fleqmonanın inkişafı* ilə *ağırlaşma* da mümkündür.

Müalicəsi

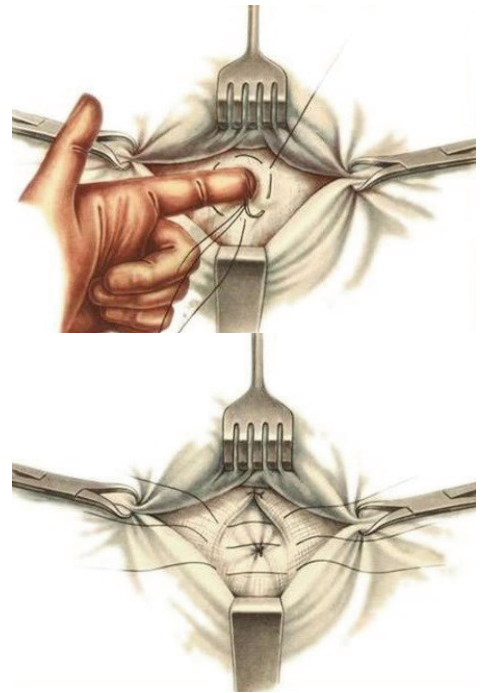
Radikal *müalicə metodu* cərrahi əməliyyatdır.

Yırtıqdan yuxarıda, aşağıda və ya solda yarımaypara kəsiklə yırtıq kisəsinə qədər açılır, yırtıq kisəsi ayrılır, açılır, möhtəviyyəti qarın boşluğuna salınır. Yırtıq kisəsi boynu nahiyəsində tikilir və kəsilir.

Yırtıqların ölçüsü kiçik olan hallarda plastika *Lekser metodu* ilə həyata keçirilir: göbək həlqəsi büzməli tikişlə büzülür (şəkil 9.40), sonra isə qarının düz əzələ aponevrozlarının kənarları ayrı-ayrı tikişlərlə yaxınlaşdırılaraq ağ xətt möhkəmləndirilir.

Sapejko metodunda kəsik göbəyi soldan keçməklə orta xətt üzrə aparılır. Yırtıq kisəsi xaric edildikdən sonra boylama istiqamətdə Π-şəkilli tikişlərlə aponevrozun duplikaturası yaradılır (şəkil 9.41).

Meyo metodunda kəsik göbəyin altında yırtıq həlqəsinin köndələn istiqamətdə kəsilməsi ilə aparılır. Yırtıq kisəsi xaric edildikdən sonra aponevrozdan keçən Π-şəkilli tikişlərlə duplikatura yaradılır: loskutun yuxarı kənarı aşağı loskutun altına, aşağı loskutun kənarı isə yuxarı loskutun üstünə tikilir (şəkil 9.42). Göbək yırtığının ölçüləri böyük olan hallarda xəstələrdə əməliyyata daha diqqətli və uzunmüddətli hazırlıq tələb olunur, belə ki, yırtıq kisəsi möhtəviyyətinin qarın boşluğuna salınması və plastikasından sonra qarındaxili təzyiq yüksəlir ki, bu da tənəffüs və ürək-damar sisteminin fəaliyyətinin pozulmasına gətirib çıxara bilər. Boğulma zamanı klinik mənzərə digər lokalizasiyalı boğulmuş yırtıqlarda olduğu kimidir: ağrı, düzəlməmə, “öskürək təkanı” simptomunun mənfi olması, mexaniki bağırsağ keçməzliyinin əlamətləri. Yırtığın fleqmonasının inkişafı mümkündür.



Şək. 9.40. Lekser metodu ilə plastika

Müalicə prinsipi eynidir: təcili əməliyyata mütləq göstəriş. Əksər hallarda göbəyi kəsib xaric etmək lazım gəlir. Boğulmuş göbək yırtıqlarında letallıq 2,5% təşkil edir.

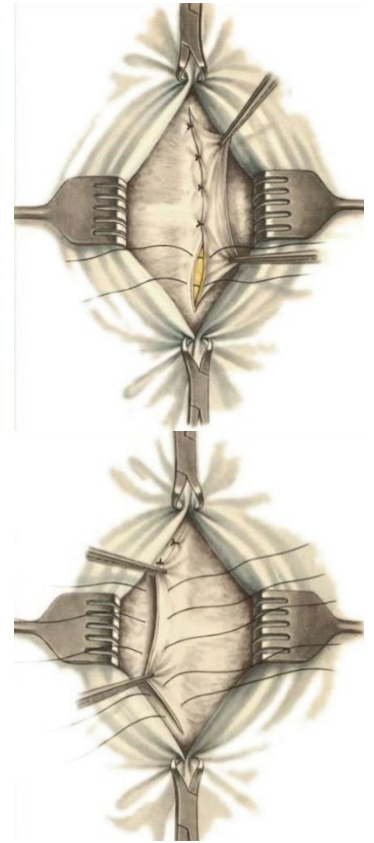
Uşalarda göbək yırtıqları embrional ola bilər ki, bunu da inkişaf qüsurlarına aid edir və *göbək ciyəsinin yırtıqları (omphacele)* adlandırırırlar. Onlar bətdaxili inkişaf dövründə qarın divarının formalaşmasının ləngiməsi nəticəsində inkişaf edirlər. Qarın boşluğu orqanlarının bir hissəsi uşağın doğulduğu ana qədər göbək qişaları daxilində yerləşir. Hər 5-6 min uşaqdan birində buna rast gəlinir. Bu zaman göbək ciyəsinin yırtığı olan təxminən 65% uşaqlarda digər orqanların – ürəyin, mədə-bağırsaq traktının, sidik-cinsiyyət sisteminin də inkişaf qüsurlarına rast gəlinir. Proqnoz həmişə ciddidir. Əməliyyatdansonrakı letallıq 30-80%-dir.

Göbək həlqəsinin obliterasiyasındakı çatışmazlıq da uşaqlarda anadangəlmə göbək yırtıqlarının səbəbi ola bilər. Uşaq doğulan andan etibarən yırtıq göbək nahiyəsində girdə şişkinlik şəklində meydana çıxır və qızlarda oğlanlara nisbətən 2-3 dəfə çox rast gəlinir. Ölçüləri müxtəlif olur.

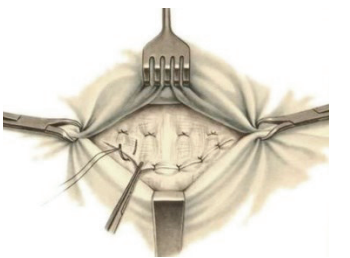
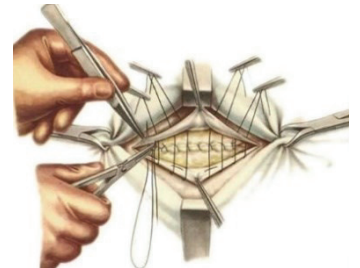
Şişkinlik uşağın narahat olduğu vaxtlarda – ağlayarkən, qışqırarkən, öskürərkən böyüyür, adətən asanlıqla qarın boşluğuna salınır. Yırtığın boğulmasına uşaqlarda nadir hallarda təsadüf olunur.

Anadangəlmə göbək yırtığı olan uşaqlarda konservativ müalicə effektivdir. Orqanizmin ümumi tonusunu artırmaq, düzgün qidalanma, gimnastika, masaj hesabına qarın əzələlərini möhkəmləndirmək lazımdır. Uşaq ikinci ayından etibarən 2-3 dəqiqəlik qarını üstə uzadılır və bələnmə vaxtlarında gündə 10-15 dəfə təkrarlanır. Adətən 3-5 yaşa qədər göbək həlqəsi kiçilir və obliterasiya olunur.

Konservativ tədbirlər effektiv olmayan hallarda əməliyyat - əsasən də *Lekser əməliyyatı* icra edilir. Boğulma hallarında təcili əməliyyət göstərişdir.



Şək. 9.41. Sapejko metodu ilə plastika



Şək. 9.42. Mayo metodu ilə plastika

AĞ XƏTTİN YIRTIĞI

Ağ xəttin yırtığı (*Hernia liniae albae*) əsasən kişilərdə rast gəlinir. Qarnın ağ xəttində yerləşən yarıq və dəliklər nahiyəsində meydana çıxır. Onların inkişafında peritonönu lipomalara xüsusi əhəmiyyət verilir.

Qarnın ağ xəttinin yırtıqlarının üç növü ayırd edilir: göbəküstü, göbəkətrafı və göbəkaltı. Onlar çoxsaylı da ola bilər. Bu yırtıqların möhtəviyyəti qarın boşluğunun istənilən orqanı ola bilər, lakin onu daha çox piylik, nazik bağırsağ, bəzən köndələn çənber bağırsağ, mədə, qaraciyərin girdə bağı, öd kisəsi, göbəkaltı yırtıqlarda isə həm də sidik kisəsi təşkil edir.

Klinikası və diaqnostikası

Xəstələr xoşagəlməz, bəzən ağrılı hissiyyatın olmasından, dispeptik pozğunluqlardan (ürəkbulanma, qusma) şikayət edir. Xəncərəbənzər çıxıntıdan qasıq birləşməsinə qədər ağ xəttin diqqətli palpasiyası hətta kiçik ölçülü, baxış zamanı görünməyən, başlanan yırtıqları təyin etməyə imkan verir. Məhz belə yırtıqlar bir qayda olaraq, sinir ucları ilə zəngin peritonun cəlb olunması nəticəsində güclü ağrılarla müşayiət olunur. Yadda saxlamaq lazımdır ki, qarnın ağ xəttinin yırtığı mədənin xora xəstəliyi və xərçəngi, öddəsi xəstəliyi, xolesistit və s. zamanı da meydana çıxma bilər. Yuxarıda qeyd olunan xəstəliklərlə əlaqədar ağrılar zamanı qarın divarı əzələlərinin gərginləşməsi baş verir ki, bu da ağ xətdəki dəlik və yarıqların ölçüsünün böyüməsinə gətirib çıxarır.

Xəstənin şikayətlərinin, anamnezinin xarakterinin dəqiqləşdirilməsi, xüsusi diaqnostika metodlarının aparılması (FEQDS, hepatopankreatoduodenal zonanın USM-i) patologiyanın xarakterini dəqiqləşdirməyə və xora xəstəliyinin, xolesistitin müvafiq konservativ müalicəsindən sonra, operativ müdaxiləyə göstəriş olan hallarda (xora xəstəliyi, öddəsi xəstəliyi və s.) cərrahi müdaxilə yerinə yetirilərkən hernioplastika da həyata keçirilə bilər.

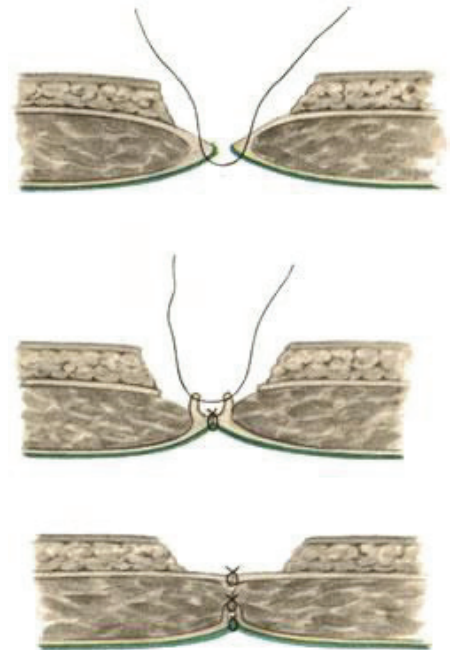
Müalicəsi

Ağ xəttin yırtıqlarının *müalicəsi* cərrahi yolladır. Kiçik yırtıqlarda şişkinlik üzərində dəridə köndələn kəsik aparılır, ağ xətdə olan defekt ayırd edilir, sonra isə yırtıq kisəsinin adi qaydada xaric edilməsi həyata keçirilir. Peritonönu lipomalarda qarın boşluğu açılmaya da bilər. Defekt köndələn istiqamətdə tikilir və ya *Meyo metodu ilə duplikatura* yaradılır.

Böyük və ya çoxsaylı yırtıqlarda kəsik qarnın ağ xəttinə paralel aparılaraq yırtıq kisəsi ləğv edilir və *Sapejko metodu* ilə plastika icra olunur.

Qarnın ağ xəttinin *Napalkov metodu ilə plastikasi* da yaxşı nəticələr verir (şəkil 9.43): qarnın sağ və sol düz əzələ aponevrozlarının kənarları tikilir, sonra hər iki tərəfdə düz əzələlərin medial kənarında qarnın düz əzələ yatağının ön divarı kəsilir və ardıcıl olaraq əvvəlcə medial, sonra isə lateral loskutları əks tərəfin eyni loskutlarına tikilir.

Kiçik yırtıqlara görə aparılan əməliyyatlardan 1-2 gün sonra, böyük ölçülü yırtıqlara görə aparılan əməliyyatlardan isə 5-7 gün sonra gəzməyə icazə verilir.



Şəkil 9.43. Napalkov metodu ilə plastika

ƏMƏLİYYATDANSONRAKI YIRTIQLAR

Əməliyyatdansonrakı yırtıqlar (*Hernia ventralis postoperativa*) qarın boşluğu orqanları üzərində aparılan laparotomiya, appendektomiya, xolesistektomiyavə s. kimi əməliyyatlardan sonra meydana çıxır. Adətən əməliyyatdansonrakı çapıq toxuma yerində formalaşır. Yırtıq qapısını aponevroz və əzələnin kənarları təşkil edir. Yırtıqlar yarıqşəkilli və dairəvi formada ola bilər. Yırtıq kisəsi əksər hallarda əməliyyatdansonrakı çapıq toxuması ilə bitişmiş olur. Bəzi hallarda bu yırtıqlar çoxkəməralı olur və möhtəviyyəti yırtıq kisəsi ilə bitişir. Əməliyyatdansonrakı yırtıqların əmələ gəlməsində qarındaxili təzyiqin artması (ağırliq qaldırma, öskürmə, qəbizlik, sidik ifrazının pozuması), xüsusən də əməliyyatdansonrakı yaranın irinləməsi mühüm əhəmiyyət kəsb edir. Bu yırtıqlar əsasən əməliyyatın birinci ili ərzində əmələ gəlir.

Klinikası

Bu yırtıqların simptomları qarının digər xarici yırtıqlarındakına oxşardır: qarın nahiyəsində yırtıq şişkinliyinin olması, ağrı, ürəkbulanma, qusma, qəbizlik və s.

Diaqnostikası

Əməliyyatdansonrakı yırtıqların diaqnostikası sadədir, lakin kök xəstələrdə kiçik ölçülü əməliyyatdansonrakı yırtıqlar istisna təşkil edir.

Müalicəsi

Əməliyyatdansonrakı yırtıqların müalicəsi cərrahi yollaadır. Ağır yanaşı patologiyaları olan yüksək riskli qoca şəxslərdə planlı əməliyyat əks-göstərişdir. Belə hallarda bandaj gəzdirmə məqsədəuyğundur. Boğulma olan hallarda təcili əməliyyat icra olunur.

Böyük ölçülü əməliyyatdansonrakı yırtığı olan xəstələr əməliyyata diqqətlə hazırlanmalıdırlar. Bandaj, tənəffüs gimnastikası, ürəyin, ağciyərin, mədə-bağırsağ traktının funksiyasının normallaşdırılması, piylənməsi olanların isə arıqlaması və s. məsləhət görülür.

Əməliyyat zamanı ümumi anesteziyadan istifadə olunması məqsədəuyğundur. Yırtıq kisəsinin ayrılması və möhtəviyyətin qarın boşluğuna salınması xüsusi diqqət tələb edir, belə ki, möhtəviyyətin kisə ilə bitişmələri fonunda möhtəviyyətin zədələnmə ehtimalı yüksək olur. Əsas etibarilə *autoplastika* üsullarından istifadə edilir, lakin böyük ölçülü yırtıqlarda *alloplastikadan* da istifadəyə ehtiyac yaranır.

Xəstələrdə əməliyyatdan sonra daha uzunmüddətli – 2-3 həftəlik yataq rejimi, yarada əməliyyatdansonrakı ağırlaşmaların, eləcə də ağciyər, ürək və mədə-bağırsağ traktının ağırlaşmalarının aktiv profilaktikasının aparılması lazımdır.

Ədəbiyyat

1. Courtney Townsend R. Daniel. Sabiston Textbook of Surgery. 20th Edition. The Biological Basis of Modern Surgical Practice; Elsevier, 2016.
2. Kingsnorth AN, LeBlanc KA. Management of abdominal hernias, 4th edn. London: Edward Arnold, 2013.
3. Michael W Mulholland. Greenfield's Surgery: Scientific Principles and Practice. Sixth Edition. Philadelphia, PA: Wolters Kluwer, 2016.
4. Millbourn D, Cengiz Y, Israelsson LA. Effect of stitch length on wound complications after closure of midline incisions. Arch Surg 2009; 144: 1056–9
5. Norman S. Williams. Bailey & Love's Short Practice of Surgery. 27th edition. Elsevier, 2018.

F.H.Camalov, E.Y.Şərifov, D.M.Pənahov

CƏRRAHİ XƏSTƏLİKLƏR

Dərslik

Bakı-Şirvanəşr-2021-564 səh.

Texniki redaktor: İlqar Təmayev

Yığılmağa verilmişdi: 10.03.2021

Çapa imzalanmışdır: 16.08.2021

Format: 60x84 1/8

Tiraj: 500



9 789952 376739